11107 (2)
Студенческая библиотека

ОПЕРАЦІИ
НА
ПОВЕРХНОСТИ ЧЕЛОВѢЧЕСКАГО ТѢЛА.

Ординарнаго профессора университета св. Владиміра

Ю. ШИМАНОВСКАГО.

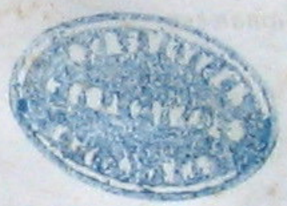

«Die Chirurgie ist die göttliche Kunst, welche es mit der heiligen und schönen Menschengestalt zu thun hat, und über ihr wachen soll, dass das herrliche Ebenmass ihrer Bildung, wo es verletzt oder gestört worden, wieder hergestellt werde».

Gregorovius, Göthe's Wilh. Meister in seinen socialistischen Elementen entwickelt. Königsberg, 1849, p. 182.

«Хирургія есть божественное искусство, предметъ котораго — прекрасный и священный человѣческій образъ; она должна заботиться о томъ, чтобы чудная соразмѣрность его формъ, гдѣ нибудь нарушенная или разстроенная, снова была возстановлена».

Съ атласомъ, содержащимъ на 108 таблицахъ 602 рисунка.

КІЕВЪ.
Въ типографіи И. и А. Давиденко.
1865.

Печатано по опредѣленію совѣта университета св. Владиміра.
Ректоръ *А. Матвѣевъ*.

Авторъ оставляетъ за собою право перевода этого сочиненія на иностранные языки.

ОПЕРАЦІИ
НА
ПОВЕРХНОСТИ ЧЕЛОВѢЧЕСКАГО ТѢЛА.

Ординарнаго профессора университета св. Владиміра,
Ю. ШИМАНОВСКАГО.

ОГЛАВЛЕНІЕ.

	Стр.
Предисловіе	I
Вступленіе	1
Различные виды кожной пластики	9
I. Передвиженіе или перетягиваніе кожи	»
II. Пересаживаніе кожи (трансплантація)	11
О показаніяхъ въ кожной пластикѣ	14
О предсказаніи	22
Выборъ кожи для дерматопластики	24
Объ образованіи ножки или мостика трансплантируемаго лоскута	27
Питаніе пересаженнаго лоскута	28
Величина лоскута	31
Подготовленіе почвы	32
Остановленіе кровотеченія	»
Вшиваніе лоскута	33
Объ измѣненіяхъ въ свободномъ краѣ пересаженнаго лоскута	»
Закрытіе искусственнаго дефекта, происходящаго отъ трансплантаціи	34
Объ анестезированіи	35
Объ инструментахъ	36
О кровавомъ и безкровномъ швѣ	40
Послѣдовательное леченіе при дерматопластикѣ	»
Непріятныя явленія во время и послѣ операціи	42
Общія правила для техники въ дерматопластикѣ	44
I. Закрываніе треугольныхъ дефектовъ	45
II. Закрываніе четыреугольныхъ дефектовъ	53

Стр.

III. Закрываніе дефектовъ, имѣющихъ видъ миртоваго листа, эллипса или полулунія 59
IV. Закрываніе дефектовъ круглой формы 65
V. Закрываніе дефектовъ неправильной формы . . . 67

Прикладная дерматопластика 71

A. Примѣненіе дерматопластики къ возстановленію частей лица . . . »

I. Образованіе щеки. Meloplastica . . . . . »
II. Образованіе вѣкъ. Blepharoplastica 84
a) Образованіе нижняго вѣка 87
b) Образованіе верхняго вѣка 93
1. Операція расщепленія вѣка (Coloboma palpebrae) . . . 99
2. Операція заячьяго глаза (Lagophtalmus) 100
3. Операція опаденія верхняго вѣка (Blepharoptosis) . . 104
4) Операція заворота вѣкъ (Entropium), а также Distichiasis и Trichiasis 102
5. Операція выворота вѣкъ (Ectropium) 107
6. Операція сращенія вѣкъ съ глазнымъ яблокомъ (Symblepharon) и между собою (Ankyloblepharon) 112

III. Образованіе губъ. Chiloplastica. 116
a) Обазованіе нижней губы 117
b) Образованіе верхней губы 138
1. Операція выворота верхней губы. 138
2. Операція двойной верхней губы 142
3. Операція дефектовъ, занимающихъ кромѣ верхней губы и сосѣднія части лица 144
4. Раскрытіе сросшагося рта 151
5. Операція заячьей губы 153

IV. Образованіе уха. Otoplastica 163
V. Образованіе носа. Rhinoplastica 166
a) Полная ринопластика 171
1. Ринопластика изъ покрововъ щеки 172
2. Ринопластика изъ кожи лба 177

Стр.

b) Частная ринопластика 185
Операція заросшихъ ноздрей 195
Ринопластика изъ кожи руки 196
Образованіе носовой перегородки (Septum) 200

B. Дерматопластическія операціи на туловищѣ и конечностяхъ . . . 207

1. Образованіе крайней плоти (Posthioplastica) . . . . . »
2. Операціи незалупы и удавки (Phimosis et Paraphimosis) . . 209
3. Закрытіе отверстій дыхательнаго горла (Bronchoplastica) . 216
4. Закрытіе отверстій груди (Thoracoplastica) 217
5. Закрытіе отверстій желудка и кишекъ (Gasteroplastica и Enteroplastica) 218
6. Закрытіе дефектовъ мочеваго пузыря (Cystoplastica) . . . 219
7. Операція суженія или полнаго закрытія срамной щели . 221
8. Операція пузырно-влагалищнаго свища (Fistula vesico–vaginalis) 233
9. Операція кишечно-влагалищнаго свища (Fistula recto–vaginalis) 244
10. Образованіе промежности (Perinaeoplastica) 250
11. Искусственное закрытіе половой расщелины и искусственное суженіе влагалища (Episiorrhaphia et Elytrorrhaphia) 258
12. Закрытіе дефектовъ мочеиспускательнаго канала (Urethroplastica) 266
a) Операція Hypospadiae 271
b) Операція Epispadiae 274
13. Образованіе мошонки (Oscheoplastica) 276
14. Операціи въ области задняго прохода 277
a. Образованіе задняго прохода (Proctoplastica) . 278
1. Операція прирожденнаго суженія или заращенія задняго прохода . . . . . »
2. Операція пріобрѣтеннаго суженія и заращенія задняго прохода 284
b. Оперативное леченіе геморроя 292
c. Оперативное леченіе выпаденія прямой кишки 299
d. Операція свища задняго прохода (Fistula ani). 306

Стр.
15. Операціи при язвахъ 311
16. Операціи рубцовъ 315
17. Операціи при сращеніяхъ пальцевъ (Syndactylia) . . . 322

Операціи въ подкожной клѣтчаткѣ 325
1. Операціи нарывовъ . . . . . »
2. Операціи опухолей 329
3. Операція болѣзненно-перерожденныхъ лимфатическихъ желѣзъ 335
4. Экстирпація или прежняя ампутація женской груди . . 337
5. Операція сосудистыхъ опухолей (Telangiectasiae) 341
6. Операція слизистыхъ сумокъ (Bursae mucosae) 342
7. Операція шишковатыхъ опухолей на сухожиліяхъ (Ganglia) 344
8. Извлеченіе инородныхъ тѣлъ 346
Общія правила для извлеченія инородныхъ тѣлъ 354
A. При свѣжихъ ранахъ . . . . . »
B. Въ періодѣ нагноенія 355
C. При зажившей ранѣ 360

Прибавленіе 363
Операціи въ системѣ кожицы . . . . . »
1. Операція затвердѣлостей или омозолѣлостей (Callositas, Tyloma) »
2. Операція мозолей (Clavus) 364
3. Операція роговыхъ наростовъ (Cornua) 365
4. Операція вросшаго ногтя (Incarnatio unguis) . . . . . »
5. Операція бородавокъ (Verrucae) 368

Прошу читателя еще до чтенія книги исправить слѣдующія *замѣченныя ошибки и опечатки.* *)

Стран.	*Строка.*		*Напечатано.*	*Слѣдуетъ читать.*
1	8	сверху	*Таліакочи*	*Тальякочи*
2	9	—	въ островъ	на островъ
7	4	снизу	откусаннаго	откушеннаго
9	16	сверху	целесообразными	цѣлесообразными
»	19	—	переменять	перемѣнять
11	17	снизу	отъ дефекта	съ дефектомъ
17	19	снизу	геморафилія	геморрофилія
19	1	—	на мѣсто	на мѣстѣ
22	21	сверху	доказательсто	доказательство
25	20	—	чужаго лица	другаго лица
»	15	снизу	всѣдствіе	вслѣдствіе
27	15	—	хилопластики	хилопластики
»	18	сверху	перепонка	оболочка
30	3	сверху	срощенія	сращенія
34	2	—	и дѣлать	и сдѣлать
36	16	снизу	доказать	доказывать
39	9	снизу	13	B.
42	15	—	дтя	для
43	11	сверху	острые разрѣзы	ровные разрѣзы
45	1	—	1) Закрываніе	1. Закрываніе
47	3	—	вертикальнаго разрѣза *d* (фиг. 19 *e*).	горизонтальнаго разрѣза *d* (фиг. 19 *e*).
48	14	—	описывающіе	ограничивающіе
50	3	снизу	края губъ	края губъ)
54	9	—	сходящіеся	сходящихся
57	7	—	обѣихъ концахъ	обоихъ концахъ
60	12	сверху	и тотъ	тотъ
63	6	снизу	жизни	жизнь
64	16	—	опасенія	опасности
65	13	—	линейнго	линейнаго
»	4	снизу	нужно щадить	нужно щадить
68	13	—	быть уменьшено или совсѣмъ уничтожено	быть уменьшена или совсѣмъ уничтожена
74	13	—	какимъ я бы назвалъ	какъ я назвалъ бы
76	22	—	верхій лоскутъ	верхній лоскутъ
82	2	—	*Burgaeve*'омъ	*Burgraeve*'омъ
»	10	снизу	Таб. 3	Таб. 5, A.
85	4	—	осебенно	особенно
89	9	сверху	Свеаборѣ	Свеаборгѣ
102	2	—	операціи вѣкъ	операціи заворота вѣкъ

*) Ихъ вкралось столько потому, что печатаніе, вслѣдствіе нѣкоторыхъ обстоятельствъ, производилось съ особенной поспѣшностью.

Стран.	Строка.		Напечатано.	Слѣдуетъ читать.
103	15	снизу	больной	бо́льшей
„	10	—	рыхлая, клѣтчатка	рыхлая клѣтчатка
105	4	—	еше	Iеше
108	20	—	вводится	наносится
122	16	—	ducti	ductus
124	5	снизу	они	онѣ
125	4	сверху	сь	съ
128	21	—	(Sedillo),	(Sedillot),
146	12	снизу	верхню	верхнюю
151	19	сверху	оболоча	оболочка
153	14	—	пластики	пластинки
154	11	—	заячьй губѣ,	заячьей губѣ,
155	18	снизу	оствалась	оставалась
„	5	—	окаймленныя	окаймленные
160	16	—	склонноттн	склонности
162	9	сверху	былъ употребленъ	было употреблено
163	15	снизу	за..... по Р. Х.),	чрезъ..... по Р. Х.),
177	19	—	ее толщина	ея толщина
180	19	сверху	оно	онъ
184	11	снизу	носа что дѣлаетъ	носа, что дѣлаетъ
189	8	—	остался	остался
192	23	—	объемъ	объемѣ
198	4	сверху	*Тальяяоччи,*	*Тальякоччи,*
207	11	снизу	они	онѣ
„	14	сверху	(*фистулезнаго отверстія*),	(*фистулезнаю*) *отверстія,*
213	2	снизу	вложимыя	вводимыя
218	4	сверху	Gasteroplasica	Gasteroplastica
220	12	—	отверстія могла быть	отверстія, могла быть
228	12	снизу	попоречныя	поперечныя
233	1	—	вели въ вупотребленіе	ввели въ употребленіе
„	9	сверху	½″),	1½″),
237	19	—	приникали	проникали
239	13	сверху	продолной	продольной
249	2	—	пустыхъ перьевъ	гусиныхъ перьевъ
253	3	—	обазомъ	образомъ
254	16	снизу	булавокъ	булавки
262	19	—	дла	для
„	6	—	„pinces élytrocaustiqus“	„pinces élytrocaustiques“
271	9	сверху	явленія	явленія
„	17	снизу	Hipospadiae	Hypospadiae
278	7	—	разрѣзомъ	съ разрѣзомъ,
284	13	—	*Пріборптенныя*	*Пріобрѣтенныя*
285	9	—	*сужееніяхъ*	*суженіяхъ*
293	6	—	haemorrhoidaria	haemorrhoidalia
303	1	снизу	льду	льда
314	9	—	дугооразныхъ	дугообразныхъ
323	12	—	зарубченнаго отверстія	отверстія съ рубцовыми краями
332	8	—	кожную рану	рану въ кожѣ,
349	8	—	эластичеткимъ	эластическимъ
357	9	—	даже	хотя

ПРЕДИСЛОВІЕ.

Главный предметъ предлежащаго сочиненія есть *хирургическая пластика* въ обширнѣйшемъ значеніи этого слова,—рядъ операцій, при которыхъ хирургическая анатомія играетъ болѣе второстепенную роль. Вотъ почему я назвалъ это сочиненіе «*Операціями на поверхности человѣческаго тѣла*» и тѣмъ исключилъ на этотъ разъ всѣ тѣ операціи, изложенію которыхъ необходимо предпосылать практическія физіолого-анатомическія замѣтки, вслѣдствіе чего сочиненіе, излагающее операціи надъ глубжележащими органами, должно носить отпечатокъ, нѣсколько отличный отъ предлежащаго труда.

Когда мнѣ удастся окончить быстро подвигающуюся впередъ рукопись мою: «*Операціи надъ глубжележащими органами человѣческаго тѣла*»,—тогда, надѣюсь, я буду въ состояніи фактически показать читателю эту разницу, которая постоянно была у меня передъ глазами при составленіи предлежащаго труда и которая заставила меня раздѣлить кровавыя операціи на означенныя двѣ группы. Само собою разумѣется, такое дѣленіе имѣетъ значеніе только съ точки зрѣнія преподавателя хирургіи. Этимъ путемъ я хотѣлъ выиграть возможность избѣжать ненужныхъ повтореній и вмѣстѣ съ тѣмъ представить краткое, но ясное описаніе извѣстныхъ операцій.

Слова *Диффенбаха:* «часто приходится рѣзать не такъ, какъ насъ тому учили», болѣе чѣмъ гдѣ-либо, находятъ себѣ примѣненіе въ пластической хирургіи. Къ сожалѣнію въ учебникахъ до сихъ поръ еще мало встрѣчается общихъ правилъ, особенно для замѣщенія недостающихъ, или исправленія формы обезображенныхъ частей лица. Я рѣшился поэтому, еще въ 1856 г., воспользоваться богатой казуистикой этого предмета, бывшей тогда лишь разбросанной тамъ и сямъ въ журналахъ, чтобы вывести изъ нея об-

щія, руководящія идеи и такимъ образомъ составить въ шематической формѣ руководство для начинающаго. Распредѣляя матеріалъ въ новомъ порядкѣ, я надѣялся облегчить уразумѣніе вновь описываемыхъ оперативныхъ методовъ и развить въ хирургѣ болѣе зрѣлыя сужденія о видоизмѣненіяхъ большихъ операцій, часто безъ основанія выдаваемыхъ за новыя и заслуживающія предпочтенія. Для этой цѣли (для введенія связной системы въ пластической хирургіи) я въ 1859 г. предпринялъ путешествіе за границу, гдѣ посѣтилъ *Б. Лангенбека, Цейса, Гаснера, К. Эммерта* и *Брунса*, чтобы услышать ихъ одобреніе или порицаніе и внести въ мой атласъ, тогда уже состоявшій изъ 54 таблицъ, всѣ необнародованные еще этими клиницистами случаи, заключавшіе въ себѣ что-нибудь новаго для нашей науки. Особенно же важно было для меня мнѣніе *Аммона*, самаго старшаго изъ жившихъ тогда авторитетовъ этой науки, и онъ-то именно, болѣе чѣмъ кто-либо, поощрялъ меня къ продолженію начатаго труда и благодарилъ за то, что я «*составилъ наконецъ общую часть пластической хирургіи.*»

Съ тѣхъ поръ я втеченіе 5 лѣтъ продолжалъ собирать матеріалы и успѣлъ прибавить къ рукописи значительное число собственныхъ наблюденій. Особенную пользу принесло мнѣ сочиненіе *Цейса:* «Die Literatur u. Geschichte der plastischen Chirurgie, 1855.»— Въ 1859 г., когда я остановился у *Цейса*, чтобы просмотрѣть его, богатую въ этомъ отношеніи, библіотеку, только что названное сочиненіе уже было почти окончено, но онъ не думалъ издать его подъ этимъ заглавіемъ, а въ видѣ прибавленія ко второму изданію его «Пластической Хирургіи», появившейся въ 1838 г. Узнавши мой планъ, онъ отказался отъ этой мысли и пригласилъ меня издать совокупно съ нимъ сочиненіе, въ которомъ онъ бы обработалъ исторію и литературу, а я практическую часть этой науки. Почти 2 года работалъ я въ этомъ направленіи, но служебныя занятія и другіе хирургическіе вопросы часто отвлекали меня отъ моего труда, такъ что въ 1861 г. я просилъ Цейса напечатать отдѣльно, не дожидаясь меня, обработанную имъ половину. Что касается меня, то въ послѣднее время я сдѣлалъ неоднократныя измѣненія и сокращенія въ моей рукописи «О пластической хирургіи», такъ что она получила предлежащую

форму, потеряла, *отчасти* по крайней мѣрѣ, характеръ монографіи и можетъ такимъ образомъ быть разсматриваема вмѣстѣ съ тѣмъ и какъ *руководство*.

Рисунковъ я не помѣстилъ въ текстѣ какъ потому, что вырѣзываніе на деревѣ въ Россіи не легко дается, такъ особенно и потому, что для самаго предмета выгоднѣе, чтобы рисунки были расположены въ извѣстномъ порядкѣ другъ возлѣ друга и могли такимъ образомъ быть обозрѣваемы однимъ взглядомъ. Черезъ это для опытнаго хирурга атласъ становится понятнымъ самъ по себѣ, безъ помощи текста. (Совѣтую поэтому переплетать его отдѣльно).

При описаніи пластическихъ операцій самое главное—удобопонятность рисунковъ. Мнѣ случалось видѣть, что новыя оперативныя идеи, обнародованныя въ сопровожденіи недостаточно-ясныхъ рисунковъ, были ложно поняты даже даровитыми хирургами и часто ошибка была узнана тогда, когда лице больнаго было уже изрѣзано. Такъ какъ не всякій хирургъ — живописецъ, то врядъ-ли одно описаніе, хотя бы самое мелочное и до утомительности подробное, можетъ быть достаточно для того, чтобы уяснить идею, которую нужно себѣ вообразить пластически. Кто не знаетъ, какъ трудно избѣжать неясности и сдѣлаться понятнымъ при описаніи новыхъ формъ, новыхъ, неизвѣстныхъ еще пространственныхъ отношеній. Тутъ даже самая неловкая рука невольно схватываетъ карандашъ или мѣлъ, чтобы нѣсколькими штрихами поспѣшить на помощь безсильнымъ словамъ. Вотъ почему, при изложеніи различныхъ дерматопластическихъ операцій, я всегда предоставлялъ карандашу самую главную, а перу — лишь второстепенную, дополнительную роль.

Къ пластическимъ операціямъ въ тѣсномъ смыслѣ я присоединилъ вообще всѣ операціи, которыя дѣлаются на поверхности тѣла и на отверстіяхъ, ведущихъ въ полости тѣла. Такимъ образомъ въ этомъ сочиненіи излагается группа операцій, составляющая по моему нѣчто отдѣльное и отличающаяся извѣстными особенностями отъ тѣхъ кровавыхъ операцій, которыя производятся на глубже лежащихъ органахъ.

Передавая предлежащій трудъ моимъ товарищамъ по наукѣ, я прошу у нихъ только одного — *безпристрастнаго* приговора. Осудить новыя мысли, особенно, пока онѣ испытаны въ немногихъ

только случаяхъ, не трудно.—Всѣмъ извѣстное выраженіе: «легче порицать, чѣмъ самому сдѣлать лучше» обратилось даже въ поговорку. Но усовершенствованіе тогда только возможно, когда кѣмъ нибудь другимъ или даже самимъ авторомъ будутъ усмотрѣны недостатки, требующіе исправленія, и потому каждый справедливый, безпристрастный порицатель, каждый строгій критикъ будетъ лучшимъ моимъ другомъ. Исправленіе—главная моя цѣль, и я буду весьма благодаренъ каждому, кто укажетъ мнѣ путь къ ея достиженію. Только при взаимномъ обмѣнѣ мыслей созрѣваетъ трудъ, подобный предлежащему. Противорѣчіе, установленіе противоположныхъ взглядовъ можетъ оскорбить только того, кто высокомѣрно убѣжденъ, что трудъ его выше всякихъ поправокъ. Я, надѣюсь, всегда буду далекъ отъ подобнаго высокомѣрія, ибо ничто не тормозитъ такъ истиннаго движенія впередъ, какъ подобная ложная кичливость!

Съ тѣхъ поръ, какъ десять лѣтъ тому назадъ, съ карандашемъ въ рукѣ, я положилъ основаніе прилагаемому здѣсь собранію рисунковъ, много тихихъ ночей было посвящено этому занятію; много нужно было времени, чтобы нарисовать, по большей части совершенно вновь, до 602 изображеній и потомъ еще литографировать ихъ подъ личнымъ моимъ руководствомъ. Это была утомительная, сухая работа, которую я охотно предоставилъ бы другому. Но родъ и новизна предмета побуждали меня составить атласъ своею непривычною рукою, а потому, само собою разумѣется, въ художественномъ отношеніи онъ не можетъ имѣть никакого притязанія на совершенство. Въ награду за эти часы тяжелаго труда, сочиненіе самаго текста доставляло мнѣ много тихой радости, много пріятныхъ часовъ. Теперь, когда работа уже окончена, мною овладѣваетъ какая-то грусть, мнѣ будто тяжело разстаться съ моимъ трудомъ. Въ теченіе многихъ лѣтъ, гдѣ бы я ни былъ, всюду меня сопровождали мои мысли, которыя я передавалъ потомъ бумагѣ въ тихіе вечера, возвратившись домой. Найдется ли товарищъ, который пойметъ то чувство, съ которымъ я передаю эту книгу изъ тихаго, уютнаго кабинета въ шумный свѣтъ?

Кіевъ, ноябрь, 1865 г.

Д—ръ Ю. Шимановскій.

ВСТУПЛЕНІЕ.

Въ послѣднее время хирургическая пластика приняла значительные размѣры и возвысилась на степень болѣе самостоятельной науки. Первое основаніе положили ей труды *К. Ф. Грефе*, *Диффенбаха*, *Жобера*, *Серра*, *Цейса*, *Аммона*, *Баумгартена*, *Фритце* и другихъ. Пытливый духъ изслѣдованія раскрылъ передъ нами хирургическіе подвиги индѣйскихъ *koomas*, проникъ въ тайное искусство *Бранки* и *Бояны* и вызвалъ изъ мрака забвенія болѣе открытую творческую дѣятельность *Тагліакочи*. Съ искусственныхъ органическихъ новообразованій снята сказочная завѣса, покрывавшая ихъ въ средніе вѣка, и теперь стали болѣе обращать вниманія на самую сущность дѣла и сообразоваться при этомъ съ болѣе современными взглядами.

То, что прежде было скрытымъ, таинственнымъ искусствомъ, созрѣло теперь въ строгую, быстро развивающуюся науку.

Такое быстрое и отрадное развитіе хирургической пластики замѣтно особенно въ послѣднія десятилѣтія, въ которыя появились замѣчательные труды *Цейса*, *Аммона* и *Баумгартена*, *Фритце* и *Рейха*, *Серра* и особенно *Диффенбаха*, труды, приведшіе въ извѣстность подвиги французскихъ и нѣмецкихъ хирурговъ на этомъ поприщѣ.

Для занимающихся изслѣдованіями на этомъ полѣ современная періодическая литература представляетъ богатый запасъ матеріяловъ и новыхъ, часто геніяльныхъ идей. Эти матеріялы собралъ и исчерпалъ съ большою основательностью *Цейсъ* въ своей новой книгѣ: *„Die Literatur und Geschichte der plastischen Chirurgie.“*

Линартъ, казалось, былъ правъ, не помѣстивши пластическихъ операцій въ первомъ изданіи своего *„Compendium der chirurgischen Operationslehre, Wien 1856,“* потому что, какъ говоритъ онъ самъ, «это слишкомъ многосложная тема для подобнаго рода компендіума.» Въ самомъ дѣлѣ, относящаяся сюда казуистика такъ богата, но такъ мало еще разработана и приведена въ порядокъ, что въ краткой главѣ подобнаго руководства нельзя даже представить для начинающаго хотя бы только самыя существенныя положенія хирургической пластики.

Произведенія *Цейса* (1838), *Аммона* (1842) и *Фритце* (1845), правда, еще не стары по лѣтамъ, но при столь быстрыхъ успѣхахъ нашего времени все таки уже *устарѣли*, потому что, какъ сказано, именно

послѣднимъ десятилѣтіямъ мы обязаны наибольшимъ числомъ новыхъ открытій.

Особенную скудость и односторонность въ области хирургической пластики представляетъ *англійская* литература. Въ вышедшемъ недавно третьемъ томѣ обширной «Хирургической Энциклопедіи» *T. Holmes*'а (1862, Лондонъ) отдѣлъ этотъ состоитъ изъ монографіи, обработанной *Holmes Coote*'омъ и свидѣтельствующей явно, что замѣчательные успѣхи, сдѣланные на этомъ поприщѣ новѣйшими французскими и нѣмецкими хирургами, не проникли еще въ островъ. *Фритце*, *Аммонъ*, *Баумгартенъ* суть послѣдніе нѣмецкіе источники, изъ которыхъ черпаетъ англичанинъ *Holmes Coote*, спеціялистъ, не знакомъ даже съ громаднымъ трудомъ *Брунса*, имѣющимъ столь важное значеніе для хилопластики.

Не столь замкнута *Америка* по смѣшанности народонаселенія, и въ заатлантической журнальной литературѣ встрѣчаемъ уже тамъ и сямъ новыя, хотя и немногочисленныя поучительныя пластическія операціи. Свободный отъ предразсудковъ американецъ не прочь даже ввести у себя въ употребленіе пластическія операціи, произведенныя по сю сторону океана. Такъ, между прочимъ, „*American Medical Times*“ (12 Sept. 1863) разсказываетъ о производствѣ „*Cheiloplastic operation, Simanowski's Modification of Diffenbach.*“

Во второмъ изданіи своего руководства *Липгартъ* не рѣшается однако болѣе исключить изъ него этотъ важный отдѣлъ оперативной хирургіи, но онъ, кажется, уже черезчуръ сжато изложилъ «эту, какъ онъ говоритъ въ первомъ изданіи, слишкомъ многосложную тему для подобнаго рода компендіума.» Что касается меня, то я не могу удержаться, чтобъ не дать этому отдѣлу въ моей книгѣ гораздо болѣе мѣста, хотя бы съ опасностью навлечь на себя упрекъ въ неравномѣрной разработкѣ отдѣльныхъ ея частей.

Мнѣ кажется, что я удовлетворю живой и настоятельной потребности дня, если постараюсь какъ для начинающаго, такъ и для практическаго хирурга, представить здѣсь нѣчто болѣе полное и сгруппировать въ одно цѣлое все, что сдѣлано въ этой области важнѣйшаго и замѣчательнѣйшаго.

Вышедшія до сихъ поръ монографіи пластическихъ операцій заключаютъ въ себѣ только казуистику обнародованныхъ наблюденій, и даже теперь, не смотря на такое обиліе предлежащихъ матеріяловъ, мнѣ все таки трудно было составить по этимъ послѣднимъ общія правила.

Тѣмъ не менѣе я не отказался отъ попытки—изъ огромнаго количества произведенныхъ доселѣ пластическихъ операцій вывести какъ бы *простыя формулы* и представить ихъ оператору въ наглядныхъ шематическихъ изображеніяхъ. Подобныя формулы имѣютъ для него ту выгоду, что при рѣшеніи трудныхъ хирургическихъ задачъ, когда бываетъ нужно, такъ сказать, составить уравненіе индивидуальныхъ условій, онъ можетъ ввести ихъ въ это уравненіе какъ нѣчто данное, какъ давно извѣстныя величины, и тѣмъ въ значительной степени облегчить себѣ отысканіе неизвѣстнаго.

При такой работѣ приходится имѣть дѣло съ немаловажными затрудненіями. Гораздо легче, какъ извѣстно, приготовлять для зданія отдѣльные камни и для всякаго даннаго случая брать то, что сподручнѣе, чѣмъ впервые попытаться изъ готоваго и скученнаго уже матеріяла соорудить одно цѣльное зданіе, а изъ возникшаго случайно, при различныхъ условіяхъ, въ различныхъ мѣстахъ и для различныхъ цѣлей—одну стройную и строгую систему.

Потеря вещества (дефектъ) кожи можетъ быть или произшедшая вслѣдствіе случайныхъ поврежденій, или произведенная рукою хирурга при удаленіи болѣзненныхъ продуктовъ, образовавшихся въ существѣ кожи или подъ нею.

Дефектъ можетъ быть свѣжій, перешедшій въ нагноеніе или наконецъ успѣвшій уже покрыться рубцовою тканью.

Употребляемыя для замѣщенія дефектовъ *передвиженіе кожи* и *перенесеніе ея съ одного мѣста на другое* (transplantatio) суть тѣсно связанныя между собою операціи. Въ большей части случаевъ трансплантація соединяется съ передвиженіемъ кожи. Новую, искусственно произведенную потерю вещества, получаемую вслѣдствіе образованія лоскута при трансплантаціи, обыкновенно стараются уменьшить черезъ сближеніе краевъ раны,—операція, которая облегчается подпарываніемъ лоскута и проведеніемъ цѣлесообразныхъ вспомогательныхъ разрѣзовъ (переходъ къ трансплантаціи).

Итакъ, передвиженіе кожи должно быть разсматриваемо какъ простая и, въ нѣкоторомъ смыслѣ, пластическая операція, хотя обыкновенно цѣль ея состоитъ только въ вознагражденіи ущерба кожи. Но передвиженіе кожи можетъ служить и для высшихъ, болѣе сложныхъ цѣлей; такъ оно употребляется, особенно французскими хирургами, въ ринопластикѣ, хилопластикѣ и искусственномъ образованіи вѣкъ съ цѣлью замѣстить часть или даже всю потерю вещества на лицѣ.

Изъ пластическихъ операцій въ тѣсномъ смыслѣ самая простая есть искусственное образованіе щекъ или *мелопластика*, которая непосред-

ственно примыкаетъ къ закрытію дефектовъ кожи и къ операціямъ надъ рубцовою тканью. Перейдя отъ мелопластики къ высшимъ пластическимъ операціямъ, мы сперва будемъ говорить объ искусственномъ образованіи вѣкъ (*blepharoplastica*), затѣмъ, объ искусственномъ образованіи губъ и ушей (*cheiloplastica et otoplastica*) и наконецъ объ образованіи самой выдающейся части лица и съ тѣмъ вмѣстѣ о самой сложной пластической операціи, а именно, о *ринопластикѣ*.

Я, кажется, не безъ основанія соединилъ въ только что приведенномъ ряду простыя кожныя операціи съ операціями пластическими, излагаемыми обыкновенно отдѣльно, ибо даже ринопластика есть въ сущности лишь болѣе сложная кожная операція.

Относящіяся сюда операціи носили въ хирургіи самыя различныя названія. *Таліакочи* (вѣрнѣе *Taliacotius*) назвалъ свое сочиненіе «*Chirurgia curtorum per insitionem, Chirurgia decoratoria*», *Аммонъ* избралъ названіе «*Moriопластика*», *Диффенбахъ*—«*Transplatation*», *Баумгартенъ*—«*Ars decoratoria*», *Валекъ*—«*Anaplastic*», *Перси*—«*Ente animale*», *Бландэнъ* — «*Griffe animale, Autoplastic*», *Ватманъ* — «*Physioplastik*», *Вольфартъ*—«*Organische Anbildung*»! Далѣе были употреблены въ дѣло названія: органопластика, *пластическая дерматохирургія* (*Аммонъ*), пластическая хирургія, органическая пластика и т. д. Я бы далеко уклонился отъ практической цѣли, которую я предположилъ себѣ въ этомъ руководствѣ, еслибы я сталъ здѣсь критически разбирать всѣ эти многочисленныя названія. Большую часть изъ нихъ осудило время, а критика, въ лицѣ *Цейса* и особенно *Аммона*, уменьшила на значительную цифру число этихъ названій. Въ современной журналистикѣ преобладаетъ почти исключительно выраженіе *пластическая хирургія*, которое успѣло удержаться въ литературѣ легче другихъ названій именно вслѣдствіе обширности своего значенія.

Я съ своей стороны рѣшаюсь избрать названіе «*Dermatoplastica*», такъ какъ самую характеристическую особенность этой отрасли хирургіи составляетъ *формированіе*, *образованіе* частей и притомъ *образованій ихъ изъ кожи*. Поэтому главнымъ существительнымъ должна быть «пластика», а впереди поставленное «дермато» должно означать только образовательный матеріялъ.

Въ оправданіе этого наименованія я могу привесть еще то, что оно болѣе, чѣмъ всякое другое, выражаетъ согласіе между общимъ родовымъ названіемъ и названіями отдѣльныхъ отраслей дерматопластики. Слова: ринопластика, хилопластика, блефаропластика общепринятыи и безукоризненны. Всѣ эти болѣе сложныя операціи берутъ свой образовательный

матеріялъ изъ кожи. Что же проще и натуральнѣе, какъ соединить ихъ подъ однимъ общимъ названіемъ *дерматопластики?*

Принимая во вниманіе цѣль дерматопластики, мы должны имѣть въ виду двѣ различныя группы подобнаго рода операцій:

Къ *первой* относится болѣе простая форма дерматопластики—*замѣщеніе недостатковъ вещества* въ *кожѣ* на *плоскихъ* частяхъ тѣла, что бываетъ необходимо напр. при вырѣзываніи рубцовъ, при закрываніи ненормальныхъ отверстій и проч.

Ко *второй* группѣ принадлежитъ *возстановленіе частныхъ или цѣлыхъ дефектовъ выдающихся частей*, напр. на лицѣ—группа операцій, переходъ къ которой, безъ сомнѣнія, составляетъ *мелопластика* или искусственное образованіе щекъ. Здѣсь на первомъ планѣ стоитъ косметическая цѣль.

Если въ подобномъ дѣленіи пластическихъ операцій я удаляюсь отъ дѣленія, принятаго въ обнародованныхъ до сихъ поръ сочиненіяхъ объ этомъ предметѣ, то я дѣлаю это не изъ желанія представить непремѣнно что-либо оригинальное, а потому, что меня къ этому побуждаютъ особенныя причины. Въ высшей степени важно для учебника, чтобы онъ велъ начинающаго отъ менѣе сложнаго къ болѣе сложному, а не наоборотъ. Кто пишетъ исторію хирургической пластики, тотъ, конечно, долженъ прямо начать съ ринопластики. Въ ней заключается какъ бы путеводная нить для всей этой отрасли хирургіи, точно также она играла самую главную роль при возрожденіи хирургической пластики въ началѣ нынѣшняго столѣтія. Только съ полнымъ процвѣтаніемъ ринопластики являются на сцену и другія сродныя съ нею операціи.

Чтобы не потеряться въ неопредѣленной области дерматопластики, я постараюсь, оставаясь вѣрнымъ вышеприведенному дѣленію, изложить при каждой изъ означенныхъ пластическихъ операцій и тѣ операціи, которыя наиболѣе къ ней подходятъ. Такъ при блефаропластикѣ я коснусь и другихъ дѣлаемыхъ на вѣкѣ операцій, лишь бы только эти послѣднія не выходили изъ-за предѣловъ кожи и заимствовали у нея свой образовательный матеріялъ.

Точно также слѣдуетъ, по всей справедливости, причислить къ хилопластикѣ операцію заячьей губы, если только не будемъ упускать изъ виду даннаго выше опредѣленія хирургической пластики. И въ самомъ дѣлѣ, недостающій въ верхней губѣ лоскутъ замѣщается вѣдь не иначе, какъ только цѣлесообразной выкройкой и затѣмъ притяженіемъ сосѣднихъ частей, преимущественно же кожи.

Въ настоящее время, конечно, не можетъ быть болѣе рѣчи о принадлежащей среднимъ вѣкамъ идеѣ образовать новые носы изъ грудныхъ покро-

вовъ курицы или изъ мышицъ руки. Подобныя басни, сохранившіяся еще и понынѣ у непосвященныхъ въ медицину, могутъ, пожалуй, еще имѣть интересъ для исторіи хирургической пластики. Теперь какъ образовательный матеріялъ употребляется почти исключительно *кожа и слой подлежащей жирно-клѣтчатой ткани*, что и заставило меня избрать названіе *кожной пластики* и разсмотрѣть здѣсь всѣ производящіяся на кожѣ операціи.

Кромѣ кожи, для пересадки пригодны еще и слизистыя оболочки, особенно же красная губная кайма, какъ доказываетъ остроумное такъ называемое *Лангенбэковское* окаймленіе губъ. По большему содержанію въ ней сосудовъ и легкой растяжимости она можетъ съ особенною пользою быть употреблена въ пластическихъ операціяхъ. Въ двухъ случаяхъ хилопластики, гдѣ послѣ перенесенія красной губной оболочки по способу *Лангенбэка* щель рта становилась уже вслѣдствіе сокращенія рубца, я даже вторично вырѣзывалъ пересаженные лоскуты слизистой оболочки, чтобы прилаживать ихъ другимъ образомъ, и однакоже я не терялъ ни малѣйшаго клочка этого драгоцѣннаго образовательнаго матеріяла.

Подобно тому какъ почти всегда удавалось, при соотвѣтственномъ выборѣ разрѣзовъ и правильномъ образованіи мостика, пересаживать отдѣльно большіе лоскуты кожи съ одной стороны и слизистой оболочки съ другой, не подвергая ихъ однако существенной опасности, точно также есть большое число оправданныхъ опытомъ оперативныхъ методовъ, при которыхъ изъ всей толщи губы или щеки вырѣзывали безъ всякаго вреда большіе или меньшіе куски и затѣмъ, закручивая слегка ножку, перемѣщали въ сосѣдственныя части. Близкое сходство между внѣшними покровами и слизистыми оболочками выгодно для оперированнаго во многихъ отношеніяхъ, потому что не разъ замѣчено, что слизистая оболочка, перенесенная наружу, превращается подъ вліяніемъ атмосфернаго воздуха въ кожу и, наоборотъ, есть наблюденія, что кожа, не подвергаемая болѣе вліянію внѣшняго воздуха, превращается въ отдѣлительную слизистую оболочку. Послѣднее будто бы видѣлъ *Диффенбахъ* при образованіи крайней плоти (*Erfarhrungen, I, 63*). Кожа ствола, завороченная операторомъ на головку, стала мало по малу увлажаться и по отпаденіи кожицы отдѣлять, подобно другимъ слизистымъ оболочкамъ, жидкость, не имѣвшую будто бы никакого сходства съ потомъ. При этомъ на головкѣ не замѣчалось никакихъ отдѣленій, вслѣдствіе существовавшихъ на ней обширныхъ рубцовъ. Превращеніе слизистой оболочки, перенесенной на воздухъ, въ особенный родъ кожи есть старинное, неоднократно оправданное опытомъ наблюденіе, основываясь на которомъ уже не разъ дѣлали изъ верхней губы носовую перегородку, вводя кожу въ полость носа и выворачивая слизистую оболочку кнаружи. Но въ послѣднее время

удалось заворотомъ верхней губы образовать также кончикъ носа и даже всю нижнюю часть его (*Rollet*). Эти старинныя наблюденія хирурговъ получили теперь надлежащее физіологическое объясненіе, благодаря трудамъ новѣйшей патологіи, особенно же заслуживаютъ нашу признательность *Вирховъ* и *О. Веберъ* въ Боннѣ, которые представили столь наглядную картину многоразличныхъ, замѣчаемыхъ подъ микроскопомъ измѣненій ячеекъ соединительной и другихъ тканей.

Остеопластическимъ операціямъ, которыя *Цейсъ* хотя и присоединяетъ къ пластической хирургіи, мы не можемъ здѣсь дать мѣста потому, что мы ограничились здѣсь одною только пластикой въ системѣ кожи, операціями, производимыми лишь на *поверхности* тѣла.

Кромѣ приведеннаго, обыкновенно употребляемаго въ пластической хирургіи образовательнаго матеріяла (кожи и слизистой оболочки), удавалось также съ успѣхомъ пересаживать и другія части организма. Многое, бывшее прежде болѣе интереснымъ, чѣмъ дѣйствительно полезнымъ на дѣлѣ, получило въ настоящее время особенное практическое значеніе. Блестящее исключеніе составляла до сихъ поръ одна только знаменитая остеопластика Пирогова при ампутаціи ноги по способу *Syme*'а. Успѣшные результаты ея побудили *Gritti* предложить перемѣщеніе надколѣнника на бедро при ампутаціи ноги тотчасъ выше колѣна,—операція, неоднократно произведенная на живомъ въ послѣднее время. Подобно этому, судя по крайней мѣрѣ по многочисленнымъ опытамъ моимъ на трупѣ, я, кажется, вправѣ рекомендовать при ампутаціи плеча въ нижней его части, сохраняя локтевой отростокъ вмѣстѣ съ бугоркомъ лучевой кости и не разрушая существующей между ними связи, прилаживать ихъ къ поверхности разрѣза перепиленной плечевой кости. (О выгодахъ этой операціи см. Военно-медицинскій журналъ 1859, іюль, стр. 396). Менѣе опытному оператору я совѣтую придѣлывать къ плечу одинъ только локтевой отростокъ и отказываться отъ сохраненія мѣста прикрѣпленія двуглавой мышцы, сопряженнаго съ нѣкоторыми трудностями.

Пересадка волосъ, испытанная въ первый разъ *Диффенбахомъ*, вставка зубовъ (*Capron* еще въ прошломъ столѣтіи вставилъ одному богатому французу зубъ савояра, а *Митчерлихъ* въ послѣднее время неоднократно бралъ для этой цѣли зубы изъ трупа), обратное прилаживаніе, по способу *Вальтера*, вытрепанированныхъ костныхъ кружковъ и другія тому подобныя операціи были уже достаточно обсуждены и разобраны критикой послѣдняго времени.

Какъ физіологически-интересный фактъ можно привести опыты, гдѣ удавалось прирасти бодецъ къ гребешку у пѣтуховъ и кончикъ хвоста къ пасти у крысъ. Послѣднее было тайно дѣлаемо французскими солдатами послѣ взятія Севастополя, чтобы возбудить въ Парижѣ всеобщее вниманіе „крымскими хоботоносными крысами.“

Сюда же можно отнести нерѣдко удававшееся приращеніе частей, которыя по какимъ бы то ни было причинамъ были отдѣлены отъ тѣла, напр., отсѣченнаго пальца, отрубленнаго или откусаннаго носа и т. д. Эти операціи тѣсно связаны съ такъ называемою *гетеропластикою*, т. е. перенесеніемъ и приращеніемъ совершенно отдѣленныхъ чужихъ кожныхъ лоскутовъ. Изъ этихъ наблюденій мы видимъ, что не только кожные лоскуты съ подлежащею жирно-клѣтчатою тканью

могутъ быть съ пользою переставлены съ одного мѣста на другое, но что и другія болѣе сложныя части организма могутъ, при благопріятныхъ обстоятельствахъ, быть отдѣлены отъ родной почвы и перенесены на чужую, нимало не теряя своей прежней жизнедѣятельности.

Различные виды кожной пластики.

Всякое вознагражденіе потери вещества въ наружныхъ покровахъ, всякое воспроизведеніе недостающаго на лицѣ, закрытіе всякой ненормально-открывшейся полости совершается преимущественно двумя способами:

I) *Передвиженіемъ* и *растяженіемъ кожи*, граничащей съ потерею вещества, при чемъ она должна быть предварительно отсепарована.

II) *Проведеніемъ новыхъ вспомогательныхъ разрѣзовъ*, имѣющихъ цѣлью — или облегчить перетягиваніе кожи, или образовать болѣе или менѣе стебельчатые лоскуты, такъ чтобы кожа могла быть удобно *пересажена* съ одного мѣста на другое.

I. Передвиженіе или перетягиваніе кожи.

При легкихъ, незначительныхъ дефектахъ, имѣющихъ мѣсто въ удободвижимой кожѣ, можно попытаться сблизить между собою противоположные края кожи безкровными механическими средствами, липкимъ пластыремъ, хорошо наложенными целесообразными повязками или же наконецъ посредствомъ кровавыхъ швовъ. Этотъ образъ дѣйствія не всегда однакоже вознаграждается успѣхомъ. Вслѣдствіе необходимости переменять повязку края раны, не взирая на всѣ мѣры предосторожности, легко могутъ разойтись. Отсюда медленный ходъ леченія, утомляющій и хирурга и больного и все таки оканчивающійся большею частью образованіемъ некрасиваго широкаго рубца. Въ подобныхъ обстоятельствахъ самое лучшее средство, скорѣе всего ведущее къ цѣли, есть *подпарываніе* или отсепарованіе кожи отъ поверхности подлежащей ткани, служащей для нея подстилкой,—черезъ что подвижность и растяжимость ея значительно увеличиваются. Правда, кожа, отдѣленная отъ своей родной почвы, всегда съеживается нѣсколько, отчего первоначальная потеря вещества дѣлается больше. Но это кажущееся неудобство скоро превращается въ явную выгоду, потому что вслѣдъ за сокращеніемъ отдѣлен-

ной кожи настаетъ періодъ, когда она уступаетъ даже слабому натяженію. Нерѣдко даже, при не совсѣмъ сильномъ растяженіи и послѣ укрѣпленія отсепарованной кожи на мѣстѣ недостатка посредствомъ швовъ, зюльцеровскихъ скобокъ или ленточекъ липкаго пластыря, —обнаруживающееся вначалѣ напряженіе замѣтно уменьшается вслѣдствіе постепеннаго разслабленія органическихъ волоконъ. И лишь только исчезаютъ первые припадки воспаленія, перетянутая кожа тотчасъ теряетъ наклонность къ сокращенію въ первопачальный объемъ и швы могутъ рано быть удалены.

Thomas Teale (Med. Tim. and Gaz. June, 1857), дѣлавшій подобныя же наблюденія надъ послѣдовательнымъ разслабленіемъ кожи, предлагаетъ воспользоваться этимъ свойствомъ и при операціяхъ надъ рубцовою тканью, для которыхъ онъ убѣдительно требуетъ трансплантаціи лоскута. Онъ совѣтуетъ именно укрѣплять посредствомъ швовъ только самые главные концы лоскута и затѣмъ налагать приличную повязку, потому что, по его мнѣнію, пришитый такимъ образомъ лоскутъ впослѣдствіи уже самъ собою растягивается и увеличивается въ объемѣ, чтобы пополнить собою потерю вещества. Но я не вполнѣ довѣряю этой рекомендаціи *Teale*'я. Мои собственныя наблюденія заставляютъ меня, напротивъ, высказаться въ пользу тщательнаго соединенія краевъ раны посредствомъ возможно большаго числа швовъ, или же, при твердой подстилкѣ, помощію скобокъ, потому что чѣмъ меньше разстояніе между швами, тѣмъ больше они взаимно поддерживаютъ другъ друга. Если количество швовъ больше, то нечего такъ опасаться ни разрыва швовъ вслѣдствіе натяженія въ краяхъ раны при наступленіи воспалительнаго припуханія, ни слишкомъ ранняго перерѣзыванія ими краевъ раны при появленіи нагноенія въ каналахъ проколовъ (гдѣ нитки, дѣйствуя какъ инородныя тѣла, давленіемъ своимъ могутъ вызвать молекулярную гангрену). Что же касается вреда, будтобы неизбѣжнаго при столь многочисленныхъ раненіяхъ кожи, то онъ весьма незначителенъ, особенно при хорошемъ выборѣ матеріяла для шва.

Свойство отдѣленной кожи сначала сокращаться, а потомъ ослабѣвать нѣсколько, т. е. дѣлаться въ нѣкоторой степени уступчивѣе и податливѣе при легкомъ, но постоянномъ натяженіи, позволяетъ намъ налагать такъ называемый *сборчатый шовъ (verhaltene Nath)* и кромѣ того представляетъ еще нѣкоторыя другія выгоды для кожной пластики. Совсѣмъ тѣмъ мы никогда не должны упускать изъ виду немаловажную опасность гангренознаго омертвѣнія, котораго всегда можемъ ожидать тамъ, гдѣ кожа слишкомъ сильно натянута. Отъ подобнаго несчастія, отъ гангренознаго разложенія части перетянутой кожи, потеря вещества,

сначала, быть можетъ, незначительная, дѣлается нерѣдко вдвое и даже втрое больше.

Если одного подпарыванія или простаго отдѣленія кожи отъ ея родной почвы недостаточно для закрытія потери вещества, то мы можемъ увеличить подвижность кожи посредствомъ вспомогательныхъ разрѣзовъ и полученную такимъ образомъ болѣе уступчивую кожу передвинуть куда слѣдуетъ, не имѣя надобности прибѣгать къ слишкомъ сильному ея растяженію. Подобные вспомогательные разрѣзы могутъ быть или прямые или кривые, могутъ открываться въ потерю вещества или проходить отдѣльно отъ нея, т. е. не сливаясь съ ней, по крайней мѣрѣ снаружи, въ одну рану.

II. Пересаживаніе кожи (трансплантанція).

Рядомъ съ операціею передвиженія или перетягиванія кожи посредствомъ вспомогательныхъ разрѣзовъ стоитъ *пересаживаніе кожи* или *трансплантаціи*. На большемъ или меньшемъ разстояніи отъ дефекта часть кожи отсепаровываютъ, отдѣляютъ отъ родной почвы, оставляя только *основаніе* (называемое также *ножкою*, *мостикомъ* или *стебелькомъ*), и затѣмъ пересаживаютъ на мѣсто, обнаженное отъ кожи. Служащіе для этой цѣли вспомогательные разрѣзы должны быть нѣсколько длиннѣе и притомъ угловатые или кривые, потому что они должны окаймлять лоскутъ съ большимъ или меньшимъ основаніемъ.

Если лоскутъ берется въ самомъ близкомъ сосѣдствѣ отъ дефекта, если онъ только отчасти отдѣляется отъ родной почвы и перемѣщается притомъ подъ прямымъ или острымъ угломъ, то мы имѣемъ операцію, въ сущности ничѣмъ не отличающуюся отъ передвиженія кожи при посредствѣ вспомогательныхъ разрѣзовъ. Старинные нѣмецкіе моріопласты были поэтому не совсѣмъ правы, исключая изъ области хирургической пластики простое передвиженіе кожи, какъ операцію, стоящую будто ниже трансплантаціи, которая между тѣмъ только нѣсколько сложнѣе и искусственнѣе по своему производству. Мнѣ кажется, что операція простаго передвиженія кожи болѣе всего заслуживаетъ точнаго разбора, потому что, *во-первыхъ*, она облегчаетъ начинающему пониманіе послѣдующихъ; болѣе сложныхъ операцій, *во-вторыхъ*, краткій общій обзоръ простѣйшихъ формъ вспомогательныхъ разрѣзовъ будетъ для хирурга, при выборѣ операціи, чѣмъ-то въ родѣ таблицы умноженія, при помощи которой онъ такъ сказать уже легко можетъ вычислить всѣ новые случаи, задаваемые ему практикой.

Въ основаніи всей хилопластики лежитъ простая идея *образованія*

лоскута, только примѣняемая на дѣлѣ такъ или иначе, смотря по обстоятельствамъ. Чѣмъ менѣе бываетъ надобности закручивать лоскутъ при воспроизведеніи губы, т. е. при переставленіи лоскута на мѣсто дефекта, чѣмъ слабѣе бываетъ при этомъ его напряженіе и чѣмъ ближе находится его первоначальная почва, тѣмъ вѣрнѣе его заживленіе, тѣмъ несомнѣннѣе и благополучнѣе результатъ всего предпріятія.

Если кожный лоскутъ соединенъ съ первоначальной почвой только посредствомъ узкаго мостика и если этотъ мостикъ, при перемѣщеніи лоскута, поворачивается около своей оси на тупой уголъ или даже на 180° (какъ, напримѣръ, при такъ-называемой индійской ринопластикѣ), то вмѣстѣ съ этимъ усиленнымъ закручиваніемъ мостика обыкновенно увеличивается въ нѣкоторой степени и опасность гангрены. Но, вообще говоря, сильное напряженіе и растяженіе гораздо опаснѣе для жизни лоскута, чѣмъ слегка произведенное поворачиваніе, которое поэтому, при не слишкомъ туго натянутомъ мостикѣ и другихъ благопріятныхъ условіяхъ, заслуживаетъ особенно частаго употребленія въ практикѣ.

Къ этой операціи, при которой лоскутъ, назначенный для перемѣщенія, берется по близости отъ дефекта, присоединяется *образованіе лоскута изъ части тѣла, отдаленной отъ потери вещества*. Это *итальянскій* или *Таліакочіевъ* методъ образованія носа, при которомъ или

1) Выкроенному лоскуту даютъ прежде покрываться, на внутренней жирно-клѣтчатой поверхности, рубцовою тканью и уже потомъ вправливаютъ его въ потерю вещества, не отдѣляя однако же отъ мостика (собственно *способъ Таліакочи*).

2) Или, вырѣзавъ лоскутъ неопредѣленнаго вида и притомъ немного большей (противъ требуемой) величины, тотчасъ же прилаживаютъ къ окровавленнымъ предварительно краямъ дефекта, и только по приращеніи лоскута и отдѣленіи его отъ мостика приступаютъ къ сообщенію ему болѣе правильныхъ и благообразныхъ формъ (способъ *Грефе*).

3) Или, наконецъ, съ самаго начала выкраиваютъ лоскутъ съ правильными очертаніями, послѣ чего его вправливаютъ въ мѣсто назначенія; отдѣленіе же отъ мостика совершается только впослѣдствіи (способъ *Диффенбаха*).

При этихъ операціяхъ важно, чтобы мостикъ во время заживленія не подвергался ни слишкомъ сильному натяженію, ни какому бы то ни было дёрганью. А потому часть тѣла, откуда берется лоскутъ, должна быть неподвижно соединена съ тою частью, въ дефектъ которой онъ перемѣщается. Такъ при ринопластикѣ изъ кожи плеча или предплечія, также при хилопластикѣ изъ кожи ручной кисти рука должна быть приведена въ тѣсную и неизмѣняемую связь съ головой.

Въ заключеніе упомяну о *трансплантаціи* въ буквальномъ смыслѣ или о такъ-называемомъ *второмъ индійскомъ способѣ*, по которому *лоскутъ, совершенно отсепарованный отъ первоначальной почвы, переставляется въ отдаленную потерю вещества.*

На востокѣ, говорятъ, были сдѣланы удачныя операціи, при которыхъ лоскутъ для новаго носа взятъ изъ кожи задницы.

Опыты подобнаго замѣщенія потери вещества, произведенные до сихъ поръ въ Европѣ, не дали еще такихъ вѣрныхъ результатовъ, чтобы можно было въ настоящее время испытывать ихъ на больныхъ. Извѣстный случай, обнародованный *Бюнгеромъ*, который образовалъ одной дамѣ носъ изъ кожи ея бедра, до сихъ поръ еще стоитъ одиноко въ исторіи нашей хирургической пластики, хотя нельзя сомнѣваться въ его дѣйствительности, судя по показаніямъ очевидцевъ, собраннымъ мною во время моего путешествія за границей.

Впрочемъ, благополучные исходы подобныхъ операцій не имѣютъ въ себѣ ничего физіологически-невозможнаго, а упомянутое заживленіе совершенно отрѣзанныхъ частей тѣла, происшедшее къ тому при условіяхъ, вовсе этому не благопріятствовавшихъ, достаточно говоритъ въ ихъ пользу. Наука еще не произнесла своего послѣдняго слова объ этомъ предметѣ, по мнѣ кажется, что по крайней мѣрѣ подъ нашимъ небомъ операторъ еще не имѣетъ права злоупотреблять больными для подобныхъ опытовъ.

Blandin весьма удачно охарактеризовалъ всѣ эти пластическія операціи однимъ общимъ названіемъ *автопластики*, которой мы можемъ противопоставить *гетеропластику*, гдѣ хирургъ придѣлываетъ къ окровавленнымъ предварительно краямъ дефекта лоскутъ, взятый у постороннаго лица.

Таліакочи, какъ извѣстно намъ отъ *ван-Гельмонта* (*Opera omnia, Francofurti 1682*), произвелъ одному брюссельскому гражданину подобное замѣщеніе носа изъ кожи руки посильщика. Точно также *Азонди* пытался образовать одной дамѣ носъ изъ кожи ручной кисти студента (*Rust, Magazin, VI, 8*). Къ этимъ двумъ операціямъ присоединяется еще множество другихъ операцій, имѣющихъ, впрочемъ, скорѣе характеръ физіологическихъ опытовъ. Сюда относятся, напр., оперативныя попытки *Диффенбаха*.

По сдѣланнымъ до сихъ поръ наблюденіямъ отъ подобныхъ операцій слѣдуетъ ожидать однихъ только злополучныхъ результатовъ. Я съ

своей стороны предложилъ бы, если бы только противъ этого не возставало чувство гуманности,—образовать чужой лоскутъ съ мостикомъ и отрѣзывать его отъ обязательнаго жертвователя лишь по совершенномъ заживленіи. Такимъ путемъ, конечно, можно было бы достигнуть въ геропластикѣ гораздо лучшихъ успѣховъ и все затрудненіе состояло бы только въ добромъ терпѣніи услужливаго пріятеля. Нѣтъ, кажется, ничего легче какъ, напр., при ринопластикѣ, укрѣпить чужую руку къ головѣ больнаго посредствомъ прочной, неподвижной повязки. Такое временное сращеніе довольно удобопереносимо, потому что плечевое сочлененіе можетъ свободно двигаться. Вѣдь знаменитыя сестры-венгерки достигли же, въ прошломъ столѣтіи, двадцати-лѣтняго возраста, несмотря на сращеніе, а всѣмъ извѣстные сіамскіе братья, сросшіеся передней стѣнкой живота, отказались даже отъ предложенной имъ врачами, повидимому совершенно безопасной операціи, чтобы только имѣть въ качествѣ достопримѣчательности возможность добывать себѣ еще больше золота!

О показаніяхъ въ кожной пластикѣ.

Правильное обсужденіе данныхъ условій особенно важно при пластическихъ операціяхъ.

Постараемся разсмотрѣть примѣненіе и значеніе кожной пластики и обозначить ихъ предѣлы.

Прежде всего слѣдуетъ постановить правиломъ: никогда не предпринимать пластической операціи для замѣщенія недостающаго, пока еще есть возможность достигнуть этого безъ пособія операціи.

Способъ самый простой и нѣжный всегда долженъ имѣть преимущество предъ болѣе сложнымъ. Потерю въ наружныхъ покровахъ лучше всего возстановлять простымъ сближеніемъ краевъ раны. Нужно всегда помнить, что всякая болѣе сложная операція, съ вспомогательными разрѣзами или съ образованіемъ лоскута для вознагражденія потери вещества, даже въ благопріятнѣйшемъ случаѣ, всегда оставляетъ за собою длинный рубецъ.

Чѣмъ сложнѣе при этомъ будетъ оперативный способъ, тѣмъ сомнительнѣе сдѣлается предсказаніе въ пластической операціи, ибо не слѣдуетъ забывать, что большія пластическія операціи нерѣдко сопровождаются важными послѣдовательными припадками. Обстоятельство это требуетъ большой предосторожности и никогда не должно быть упускаемо хирургомъ изъ виду. Если же значительная потеря вещества не можетъ

хорошо или по крайней мѣрѣ на продолжительное время быть возстановлена стягиваніемъ краевъ раны и влечетъ за собою нарушеніе отправленія, отъ котораго со временемъ могутъ возникнуть другія, часто опасныя разстройства въ экономіи организма, то слѣдуетъ предпочесть кровавую пластическую операцію.

Укажемъ, напримѣръ, на тѣ случаи, когда, вслѣдствіе значительныхъ разрушеній на лицѣ или сращенія рта, принятіе пищи становится затруднительнымъ или невозможнымъ, или когда слюнный, воздушный или каловой свищи подрываютъ существованіе организма.

Далѣе, стоитъ только упомянуть о разстройствахъ въ органахъ чувствъ, появляющихся, напр., вслѣдствіе потери носа, когда послѣ ринопластики возвращаются обоняніе и слухъ, слезные свищи изсякаютъ и проходятъ головная боль и катарръ гортани. [См. наблюденія Цейса (*Handwörterbuch der Chirurgie und Augenheilkunde, von Valther, Jäger und Radius, 1839*, T. *VI*, *p. 684*), Аммона (*Plast. Chirurgie von Ammon und Baumgarten 1848, p. 159*), Фридберга (*Chirurgische Klinik Jena 1855, p. 9*) и мои въ *Военно-Медицинскомъ Журналѣ*, февраль, 1859, стран. 133].

Въ большей же части случаевъ пластическая операція не требуется необходимостію возстановленія нарушеннаго важнаго отправленія организма, но предпринимается, по желанію больнаго, для уничтоженія безобразія. При этихъ операціяхъ, выполняемыхъ только съ косметическою цѣлью, нужно сознаться откровенно, успѣхъ, не смотря на значительныя усовершенствованія въ ихъ выполненіи, все еще довольно сомнителенъ и омертвѣніе пересаженнаго лоскута часто не зависитъ ни отъ искусства хирурга, ни отъ послушанія больнаго, при самомъ строгомъ соблюденіи всѣхъ правилъ операціи.

А потому гдѣ хирургическая пластика предпринимается вслѣдствіе исключительно косметическихъ соображеній, тамъ операторъ долженъ имѣть въ виду болѣзненность и продолжительность операціи, а также могущую быть при ней опасность, и приступать къ ней не прежде, какъ взвѣсивъ тщательно всѣ мѣстныя и общія условія организма, которыя могли бы сдѣлать успѣхъ сомнительнымъ, и предварительно устранивъ по возможности все то, что могло бы помѣшать благополучному предсказанію.

Увлеченіе, съ которымъ ринопласты и хилопласты выставляли до сихъ поръ однѣ лишь свѣтлыя стороны своихъ операцій, не должно породить въ насъ преувеличенныхъ ожиданій; тѣ же, которые, умалчивая о неудачныхъ операціяхъ, часто вносятъ въ литературу пластической хирургіи опасныя ошибки, заслуживаютъ строгаго порицанія. Какъ часто

услужливая рука рисующаго портретъ, который долженъ возвѣстить объ успѣхѣ хирургической пластики, готова изобразить рубецъ посвѣтлѣе и слабѣе оттѣнить безобразное сведеніе частей! Весьма важно поэтому оставлять фотографическіе на стеклѣ снимки оперированныхъ. Такіе безыскуственные снимки, не тронутые кистью и представляющіе самое точное сходство съ оригиналомъ, я оставлялъ при всѣхъ болѣе поучительныхъ случаяхъ изъ моей практики, чтобы имѣть потомъ возможность демонстрировать ихъ слушателямъ на лекціяхъ. Въ клиникахъ же должно обращать вниманіе на то, чтобы снимались фотографіи со всѣхъ безъ разбора пластическихъ операцій, а не съ однѣхъ только удачныхъ, ибо тогда начинающій имѣетъ возможность научаться преимущественно по случаямъ неудавшимся. Часто одинъ неудачный случай поучительнѣе многихъ удачныхъ, которые часто доказываютъ только, что при обстоятельствахъ несложныхъ старинныя, многократно испытанныя правила удерживаютъ свое значеніе. Кто сталъ бы отрицать, что нынѣшнія средства болѣе способны къ достиженію счастливыхъ результатовъ? Мы видимъ, что формы частей лица, вышедшія въ послѣднее время изъ рукъ хирурга, гораздо благообразнѣе и ближе къ природѣ, нежели тѣ, которыя творились нѣсколько десятковъ лѣтъ тому назадъ.

Изъ болѣе обширнаго опыта возникло въ наши дни скромное заключеніе о задачѣ и предѣлахъ кровавой пластики.

При тщательномъ изслѣдованіи недостающаго и окружающихъ его частей уразумѣніе показаній въ настоящее время значительно облегчено.

Общія правила, конечно, постановить очень трудно, но такъ какъ всѣ они основываются на строгихъ физіолого-патологическихъ началахъ, то эти послѣднія уже представляютъ достаточную точку опоры при нашемъ хирургическомъ леченіи.

Укажемъ поэтому только на главнѣйшіе пункты общихъ *противопоказаній* въ хирургической пластикѣ.

1) Слишкомъ *пожилой возрастъ*, въ которомъ кожа сдѣлалась вялою и дряблою и употребленіе хлороформа сопряжено съ значительною опасностью, можетъ, при нѣкоторыхъ обстоятельствахъ, составлять противопоказаніе, хотя я не помню ни одного случая ни изъ литературы, ни изъ клиническихъ наблюденій, гдѣ бы пренебреженіе этимъ общеизвѣстнымъ противопоказаніемъ дѣйствительно имѣло вредныя послѣдствія. При обширной трансплантаціи у 69-лѣтняго старика (хило-мелопластика) я достигъ совершеннаго заживленія первымъ сращеніемъ.

2) *Дѣтскій возрастъ* также считался противопоказаніемъ, по мнѣнію старинныхъ авторовъ, но въ послѣдніе годы значительно увеличилось число случаевъ, гдѣ въ первыя недѣли послѣ рожденія съ успѣхомъ выполнялись операціи расщепленій губы (labium leporinum), препятствовавшихъ питанію. Напомню, напр., о 8 удачныхъ такого рода операціяхъ, которыя *Бетчеръ (The Dublin Quart. Journ. of Med Sc., 1 febr., 1856)* совершалъ въ первыя недѣли жизни, «*потому что тогда ребенокъ требуетъ мало пищи и долго спитъ.*» *Анселонъ*, по примѣру покойнаго *Бонфиса*, въ Нанси, совѣтуетъ даже предпринимать операцію заячьей губы въ первые дни по рожденіи ребенка на свѣтъ, «*потому что дитя начинаетъ сосать не ранѣе третьяго дня, много спитъ, и цикатризація идетъ у него успѣшно*» (*Gaz. hebdom., № 7 1856*). При этомъ *Анселонъ* обращаетъ вниманіе и на то, что рановременная операція обусловливаетъ возможность питанія нормальнымъ путемъ, «*что, по всей вѣроятности, имѣетъ вліяніе на умственныя способности юнаго члена общества.*»

3) *Состояніе кожи* также можетъ противопоказывать пластическую операцію. Если она *мозолиста* или покрыта *рубцами*, воспаленными *лишаями*, либо *язвами*, то, конечно, неудобна для пластическихъ операцій.

Такого рода болѣе мѣстныя противопоказанія легко узнаются, но часто требуютъ тщательнаго изслѣдованія конституціи больнаго. *Большая слабость, болѣзненная раздражительность, значительная ранимость* (vulnerabilitas), *кровоточивость* (геморафилія), или-же, наконецъ, цвѣтущія *сыпи*, происходящія отъ худосочій, часто заставляютъ медлить съ операціею, хотя рѣдко составляютъ для нея положительное препятствіе.

Но въ новѣйшее время противопоказующее значеніе худосочныхъ сыпей значительно уменьшилось *(Blasius, Friedberg)*.

Прежде по большей части откладывали производство пластическихъ операцій до тѣхъ поръ, пока не были уничтожены всѣ признаки общаго страданія. *Martinet-de-la-Creuse* первый возсталъ противъ этого правила и объявилъ себя противъ выжиданія въ этомъ случаѣ.

Въ настоящее время нельзя еще произнести окончательнаго сужденія объ этомъ предметѣ.

При *сифилисѣ* всѣ согласны въ томъ, что только послѣ совершеннаго излеченія можно приступить къ исправленію оставшихся безобразій, хотя я наблюдалъ въ одной операціи, произведенной проф. *Эттингеномъ* въ Дерптѣ (см. *Adnotationes ad rhinoplasticen, Dorpati, 1857*,— мою вступительную лекцію), что послѣ выполненія ринопластики разъѣдающій сифилитическій процессъ въ носовой полости опять возобновился и разрушилъ значительную часть твердаго неба, не тронувъ пересаженнаго лобнаго лоскута.

возвратъ худосочія и опасность для удавшейся кожной пластики, встрѣчаются въ литературѣ нерѣдко, но не должны поощрять къ выполненію операціи при еще существующемъ сифилитическомъ страданіи.

Подобныя наблюденія, гдѣ энергическое леченіе счастливо преодолѣвало

Предположеніе вышеназваннаго *Мартине-де-ла-Креза*, что можно излечить ракъ чрезъ вырѣзываніе и пересаживаніе здороваго лоскута кожи на образовавшійся такимъ образомъ дефектъ, оказалось, къ сожалѣнію, по новѣйшимъ опытамъ, не болѣе какъ *pium desiderium*, которому не суждено осуществиться. До сихъ поръ возврату этой болѣзни нельзя воспрепятствовать ни хирургическими, ни фармацевтическими средствами и я наблюдалъ его даже въ такихъ случаяхъ, гдѣ эпителіальный ракъ имѣлъ лишь незначительное расположеніе и послѣдовательная опухлость сосѣднихъ лимфатическихъ железъ еще не наступала или, по крайней мѣрѣ, еще не была замѣтна. Хотя мы весьма тщательно удаляли всѣ пораженныя части, хотя мы вырѣзывали всякую сосѣдственную, сколько нибудь подозрительную железу и при этомъ получали даже первичное сращеніе, тѣмъ не менѣе случалось очень часто, что по прошествіи года страдалецъ являлся снова, имѣя ракъ на новой губѣ или новомъ носу. Иногда, если новое разрушеніе еще не было слишкомъ обширно, мы уступали просьбамъ больнаго и вторично дѣлали операцію, но никогда не ослѣплялись надеждою достигнуть этимъ средствомъ радикальнаго излеченія. Временное это пособіе служило только къ тому, чтобы возбудить бодрость въ больномъ, доставить ему хотя кратковременное облегченіе и, быть можетъ, нѣсколько продлить его жизнь.

Съ другой стороны, считаемъ излишнимъ ополчаться противъ стариннаго мнѣнія нѣкоторыхъ хирурговъ, будто операція ускоряетъ неблагополучный исходъ эпителіяльнаго рака, потому что мнѣніе это въ настоящее время едва-ли имѣетъ послѣдователей и каждый хирургъ убѣжденъ уже въ необходимости производить операцію въ подобныхъ случаяхъ какъ можно ранѣе, чтобы хоть нѣсколько облегчить остальную, недолгую жизнь страдальцевъ.

Иныя условія представляются при *разъѣдающихъ лишаяхъ* (lupus). *Блазіусъ* (*Oppenheim's Zeitschrift, Bd. 19, p. 147*) и *Фридбергъ* (*Chirurg. Klinik, Jena, 1855, p. 48*) того мнѣнія, что при восналенномъ lupus exedens, какъ и при эпителіяльномъ ракѣ, слѣдуетъ приступить къ вырѣзыванію, не дожидаясь излеченія, и вознаграждать пластически потерю вещества. Правда, хирурги эти достигали при такомъ образѣ дѣйствія нѣсколькихъ удачныхъ результатовъ, и *Блазіусъ* имѣлъ право сказать чрезъ девять лѣтъ послѣ ринопластики, произведенной имъ при этихъ

условіяхъ въ 1841 году, что операція была успѣшна, но, не смотря на то, большая часть хирурговъ не рѣшилась послѣдовать ихъ примѣру.

Принимая во вниманіе окружность лишайной язвы, обыкновенно сильно инфильтрованную, я также долженъ отдать предпочтеніе выжидательному способу, ибо считаю долгомъ имѣть въ виду послѣдовательное значительное сокращеніе рубцовъ, которое произойдетъ неминуемо при спаденіи и уничтоженіи этой инфильтраціи во время и послѣ приращенія пересаженнаго лоскута. Вырѣзываніе всей инфильтрованной ткани было бы непростительною неумѣренностью, ибо по заживленіи изъязвленной поверхности, которое, по моимъ наблюденіямъ, почти всегда имѣетъ мѣсто при цѣлесообразномъ леченіи, больная окружность обыкновенно возвращается въ нормальное состояніе.

Поэтому я считаю полезнымъ ждать съ пластической операціей отъ 3-хъ до 6-ти мѣсяцевъ, даже послѣ окончательнаго заживленія разъѣдающаго лишая, и потомъ уже выкраивать пластическій лоскутъ изъ болѣе нормальной ткани и съ благопріятнѣйшимъ предсказаніемъ въ косметическомъ отношеніи.

Въ этомъ выжидательномъ способѣ еще болѣе утвердилъ меня слѣдующій интересный случай. Въ бытность мою въ Курляндіи, я услыхалъ о несчастномъ страдальцѣ, лишенномъ носа, глазъ и подбородка и извѣстномъ подъ именемъ *„тыквенной головы."* Я отправился къ нему и дѣйствительно нашелъ, вмѣсто частей лица, одну только ровную, блестящую, рубцовую поверхность, опускавшуюся отъ высокаго лба до 4-го ребра и пересѣченную въ одномъ только мѣстѣ неправильнымъ, пятиугольнымъ отверстіемъ, соотвѣтствовавшемъ рту. Даже передняя граница между головой и шеей была уничтожена. Прилагаю здѣсь портретъ этого несчастнаго (Таб. I). Пятиугольная дыра по срединѣ между лбомъ и грудью не имѣла ни малѣйшаго подобія рта; ее окружали изъязвленные края, отчасти покрытые струпьями и показывавшіе 4 или 5 зубовъ, выросшихъ среди нихъ въ различныхъ положеніяхъ, большею частью горизонтальномъ.

Дно этой неподвижной, зіявшей дыры занималъ языкъ, который выдавался наружу и приросъ концомъ къ тому мѣсту, гдѣ можно было подозрѣвать подбородокъ. Нижняя челюсть, лишенная губы, была оттянута крѣпкими рубцовыми полосами книзу до такой степени, что мягкое небо едва отстояло на два дюйма отъ краевъ отверстія. Зубные края, особенно верхней челюсти, были разрушены и язычекъ виднѣлся надъ укрѣпленнымъ языкомъ во всякомъ положеніи, возможномъ для больнаго.

Отъ бровей уцѣлѣло только съ правой стороны три, четыре волоска въ рубцовой ткани; подъ ними нельзя было найти никакого слѣда глазничной впадины, ни малѣйшаго признака глазной щели, а на мѣсто носа не замѣчалось ни возвышенія, ни углубленія.

Даже при ощупываніи, по причинѣ сильнаго напряженія рубцовъ, удалось мнѣ только отчасти опредѣлить края глазницы; такъ что еще можно было замѣтить, что оставшіяся волосинки отъ бровей значительно опустились книзу.

Анамнестика, составленіе которой было весьма затруднительно, по причинѣ почти совершенно непонятной рѣчи больнаго, показала слѣдующее:

Давидъ Сиверсъ, латышъ изъ окрестностей Вендена, въ Лифляндіи, родился отъ здоровыхъ родителей. На 15-мъ году жизни на носу его показалась сыпь, которая, судя по всему, что больной могъ привести, и по виду рубца, была разъѣдающій лишай (lupus exedens). При постепенномъ развитіи болѣзни онъ лишился носа и ослѣпъ сначала на лѣвый глазъ, а потомъ разрушеніе кожи распространилось на все лицо и переднюю часть шеи.

Съ 1837 года больной, никогда не употреблявшій внутреннихъ лекарствъ, сталъ намазывать поверхность язвы медомъ, отчего началась постепенная цикатризація, во время которой воспаленные края вѣкъ съ правой стороны срослись, и такимъ образомъ произошла полная слѣпота. 5-го іюля 1857 г., когда я увидѣлъ больнаго, всѣ язвы, кромѣ узкой каймы вокругъ отверстія рта, уже зажили. Отъ концентрическаго сокращенія рубцовой ткани, хрящъ (tarsus) праваго верхняго вѣка на столько былъ оттянутъ книзу, что больной ощущалъ надъ нимъ явственныя свѣтовыя впечатлѣнія и даже могъ различать, при солнечномъ освѣщеніи, держалъ ли я предъ нимъ одинъ или два пальца.

Общее здоровье несчастнаго, не смотря на то, что онъ уже 20 лѣтъ находился въ этомъ положеніи, поддерживалось соотвѣтствующею пищею (густая кашица изъ муки или крупы съ молокомъ) въ хорошемъ состояніи, и онъ слылъ, не смотря на свою слѣпоту, за лучшаго сѣточника во всей окрестности. Чтобы замедлять осушеніе зіяющей полости рта, онъ носилъ передъ нею слабо наложенную повязку, которую снималъ только во время принятія пищи.

Я объявилъ больному, что, быть можетъ, возвращу ему зрѣніе на одинъ глазъ, такъ какъ отправленію его мѣшала, повидимому, одна только рубцовая плева. Двое товарищей, изъявившихъ готовность ассистировать мнѣ при операціи, раздѣляли мое мнѣніе, что разрушительный процессъ, вѣроятно, ограничивался только наружною поверхностью и краями вѣкъ, соединительная же оболочка глазнаго яблока уцѣлѣла, на что указывали замѣтныя еще движенія глаза и чувствительность къ свѣту. Сильное натяженіе рубцовой ткани не позволяло, разумѣется, образованія складки и потому я сдѣлалъ брюшистымъ бистуреемъ горизонтальный разрѣзъ *ab* (Таб. I) прямо противъ средины глазнаго яблока. Затѣмъ, придерживаясь болѣе наружнаго угла раны, гдѣ мнѣ нечего было опасаться поврежденія глазнаго яблока, я проникъ вглубь на $1^1/_4'''$ и отсюда старался провести тонкій желобоватый зондъ между соединительною оболочкою вѣка и глазнаго яблока. Но, дойдя до наружной стороны глазнаго яблока, я убѣдился, что больной своею недостаточною способностью зрѣнія ввелъ насъ въ заблужденіе на счетъ положенія зрачка, такъ что проведенный мною горизонтальный разрѣзъ соотвѣтствовалъ не экваторіальной плоскости глазнаго яблока, а верхнему его полушарію. Оставалось предполагать, что разрушительный процессъ распространился и на глазное яблоко, по крайней мѣрѣ на его верхнюю наружную поверхность, такъ что позднѣе, при сокращеніи рубцовой ткани, и оно было оттянуто внизъ, вмѣстѣ съ наружными покровами глаза и лба.

Хотя отъ этого предположенія предсказаніе становилось гораздо хуже, тѣмъ не менѣе я еще не совсѣмъ потерялъ надежду поправить зрѣніе больнаго этимъ операціоннымъ путемъ. Я рѣшился поэтому провести другой разрѣзъ *ac*, подобный первому, и старался (на этотъ разъ уже изъ внутренняго угла раны) попасть на незаросшую еще, быть можетъ, складку соединительной оболочки. Но тщетно! Сращеніе имѣло мѣсто и подъ экваторомъ глазнаго яблока.

Послѣднюю, хотя слабую надежду я возлагалъ еще на отдѣленіе образованнаго лоскута и удаленіе стараго, плотнаго рубцоваго покрова, чтобы этимъ, по крайней мѣрѣ, хоть нѣсколько увеличить чувствительность больнаго къ свѣту. Такъ какъ оперированный не чувствовалъ и малѣйшей боли, то я и привелъ этотъ планъ въ исполненіе. Тщательное изслѣдованіе убѣдило меня, что роговая оболочка была совершенно разрушена, а передняя стѣнка глазнаго шара состояла изъ бѣлой непрозрачной соединительной ткани, совершенно сходной съ sclerotica. Послѣ операціи вялая оболочка глаза стала пропускать еще менѣе свѣта, чѣмъ проходило до операціи сквозь толстую, но сильно натянутую рубцовую плену.

Большая вялость обнаженнаго глазнаго шара объяснялась тѣмъ, что вслѣдствіе поперечныхъ разрѣзовъ въ наружномъ рубцѣ уничтожилось давленіе глазнаго шара, впереди сросшагося, на нижнюю стѣнку глазничной впадины. Послѣ перваго разрѣза глазной шаръ былъ значительно тверже, чѣмъ послѣ втораго, который, будучи проведенъ ниже наибольшаго поперечника, устранилъ больше, чѣмъ верхній, сжимающее дѣйствіе рубца, натянувшаго глазной шаръ книзу.

Заживленіе, хотя небыстрое, шло успѣшно при употребленіи примочекъ сначала холодныхъ, потомъ теплыхъ.

Предположенное мною высвобожденіе кончика языка, при болѣе тщательномъ изслѣдованіи всѣхъ обстоятельствъ, не обѣщало пользы для больнаго, такъ какъ, не смотря на крайне ограниченныя отправленія языка, этотъ органъ, благодаря долголѣтнему упражненію страдальца, служилъ ему при глотаніи и такъ называемомъ разговорѣ.

На этой голой тыквенной головѣ можно было, повидимому, найти совокупно показанія для искусственнаго образованія носа, вѣкъ, щекъ и губъ, но всѣ эти операціи не могли быть предприняты здѣсь по причинѣ напряженнаго и бѣднаго сосудами рубца. Замѣчательнѣе всего было здѣсь чрезмѣрное сокращеніе рубца, посредствомъ котораго брови опустились къ нижнему краю глазницъ, а ноздри втянулись въ полость рта. Оно показываетъ, какъ важно *при разъѣдающихъ, еще цвѣтущихъ лишаяхъ, не предпринимать слишкомъ рано пластической операціи, въ особенности пока мы не обладаемъ вѣрнымъ средствомъ къ немедленному ограниченію этого*

разрушительнаго процесса, такъ какъ результатъ, по крайней мѣрѣ, въ косметическомъ отношеніи, легко можетъ быть совершенно неудачнъ, вслѣдствіе сокращенія рубца. Я полагаю, что такая голова достаточно доказываетъ, что примѣру хирурговъ, каковы *Блазіусъ* или *Фридбергъ*, можно подражать только съ величайшею осторожностью.

Общаго правила для оперативнаго пособія при незажившихъ *золотушныхъ язвахъ* дать невозможно. Въ большей части случаевъ сужденію хирурга должно быть предоставлено взвѣсить всѣ обстоятельства и рѣшить,—показана ли операція и когда именно можно приступить къ ней. При незажившихъ еще язвахъ должны возникнуть, быть можетъ, такія же сомнѣнія, какъ и при цвѣтущемъ разъѣдающемъ лишаѣ. Но *Диффенбахъ* и при подобныхъ обстоятельствахъ не отступалъ, какъ извѣстно, предъ операціею, а *Фритце* пишетъ даже, что здоровый лоскутъ, пересаженный въ больную ткань, оказываетъ благопріятное вліяніе на послѣднюю и ускоряетъ обратное образованіе и возвращеніе къ нормальному состоянію.

Наконецъ я долженъ еще упомянуть о противопоказаніи, представляемомъ *цынотнымъ худосочіемъ*. И здѣсь также мнѣ кажется опаснымъ дѣлать операцію слишкомъ рано, не излечивъ прежде общаго страданія.

Я имѣлъ въ этомъ отношеніи очевидное доказательсто у солдата, одержимаго на обоихъ глазахъ заворотомъ вѣкъ (entropium) и страдавшаго въ тоже время цынгой.

Обыкновенно въ подобныхъ случаяхъ не бываетъ перваго сращенія и въ каналахъ проколовъ, равно какъ и въ краяхъ раны образуются язвы, заживающія только при леченіи общаго страданія, при назначеніи кислотъ и особенно приличной противуцынготной діэты.

О предсказаніи.

Въ хирургической пластикѣ предсказаніе для жизни положительно благопріятно. Опытъ не подтверждаетъ даже того неустарѣвшаго еще опасенія, что ринопластическая операція, произведенная по индѣйскому способу, можетъ, будто бы, обнаженіемъ черепа на значительномъ пространствѣ, вызвать сильную реакцію, омертвѣніе лобной кости, рожистое воспаленіе и страданія мозга и тѣмъ подвергнуть жизнь большой опасности. Тутъ объ отношеніи смертности не можетъ быть и рѣчи.

Воображаемая и основанная только на преданіи опасность ринопластики, этой важнѣйшей изъ пластическихъ операцій, приводилась

особенно французами съ цѣлью оправдать предпочтеніе, отдаваемое ими такъ называемому *Франковскому* способу, и придать видъ основательности своему пристрастію къ образованію бокового лоскута (изъ щекъ). Но обыкновенныя, выставляемыя ими на показъ страшилища—рожистое воспаленіе и страданія мозга—блѣднѣютъ передъ несомнѣнностью и очевидностью цифръ.

То, что сказано о ринопластикѣ, относится вполнѣ и къ другимъ пластическимъ операціямъ, потому что отъ нихъ, какъ положительно извѣстно, опасность для жизни еще меньше.

Въ большей части случаевъ предсказаніе въ кожной пластикѣ зависитъ отъ первоначальной причины дефекта. Всего благопріятнѣе оно тамъ, гдѣ не было предшествовавшей внутренней причины или худосочія, хотя случаи отличнаго заживленія первымъ сращеніемъ были наблюдаемы и послѣ пластическихъ операцій на такихъ исхудалыхъ и сильно изнуренныхъ организмахъ, у которыхъ крайнему упадку силъ предшествовали серьезныя общія страданія. При вырѣзываніи раковыхъ перерожденій, если только была возможность удалить всѣ части, пораженныя раковымъ процессомъ, а на мѣсто недостающаго пересадить здоровый и неинфильтрованный кожный лоскутъ безъ особенно сильнаго натяженія, мнѣ почти всегда случалось замѣчать первичное сращеніе. Къ сожалѣнію, въ подобныхъ случаяхъ возвратъ можетъ впослѣдствіи все испортить.

Итакъ, вообще говоря, предсказаніе наиблагопріятнѣе тамъ, гдѣ дефектъ произошелъ отъ травматическихъ вліяній, напротивъ хуже, если предшествовали конституціональныя болѣзни.

Далѣе, при предсказаніи должны быть принимаемы въ разсчетъ возрастъ и образъ жизни. Погода и время года имѣютъ только второстепенное значеніе.

Что касается предсказанія для пластическихъ операцій, предпринимаемыхъ съ *косметическою цѣлью*, то трудно вообще сказать объ этомъ что-нибудь положительное. Многое тутъ зависитъ оттого, въ какихъ частяхъ и на которомъ мѣстѣ должна быть произведена кровавая пластика. Такъ, напримѣръ, условія, при которыхъ предпринимается пластическая операція вѣкъ, часто далеко неблагопріятнѣе, чѣмъ при ринопластикѣ; при послѣдней опять представляется гораздо больше трудностей, чѣмъ при хилопластикѣ. Искуственное вѣко стоитъ по своему косметическому достоинству гораздо ниже, чѣмъ искусственный, образованный изъ кожи носъ. Между тѣмъ какъ новообразованное вѣко большею частью неподвижно сидитъ на глазномъ яблокѣ, сростаясь съ нимъ или другимъ какимъ-либо образомъ мѣшая его подвижности и его отправленію, удачно сдѣланный искуственный носъ, напротивъ, способенъ почти

ко всѣмъ отправленіямъ утраченнаго стараго носа и можетъ даже воскресить давно угасшія отправленія этого органа.

Липартъ, кажется, уже слишкомъ мрачно смотритъ на предсказаніе въ хирургической пластикѣ. Конечно, никогда не слѣдуетъ уговаривать больнаго къ операціи и возбуждать въ немъ особенную надежду на успѣхъ, но не должно также и слишкомъ обезнадеживать больнаго и заставлять его слишкомъ мало ожидать отъ искусства.

Выборъ кожи для дерматопластики.

Главное, на что мы должны обращать вниманіе, есть надлежащая осмотрительность при *выборѣ переставляемой кожи.*

Для возстановленія потери вещества, всегда нужно брать только *здоровую, удобоподвижную кожу*. Нужно наблюдать за тѣмъ, чтобы при отпарываніи кожнаго лоскута всегда оставался въ связи съ нимъ небольшой слой подкожной (клѣтчато-жирной) ткани, такъ какъ въ ней преимущественно заключаются сосуды, необходимые для сохраненія въ лоскутѣ органической жизни.

Очень важно знать различныя свойства кожи въ отдѣльныхъ частяхъ тѣла для того, чтобы быть въ состояніи правильно судить о годности ея для органической пластики. *Б. Лангенбекъ* представилъ въ этомъ отношеніи указанія, основанныя на многочисленныхъ наблюденіяхъ. По его мнѣнію, *кожа на конечностяхъ*, исключая ладони и подошвы, не годится для замѣщенія большихъ ущербовъ, по причинѣ сильной сократительности и излишней вялости. Лоскутъ кожи, отсепарованный даже на трупѣ отъ плеча или бедра, съёживается почти болѣе чѣмъ на треть своего поперечника. Кромѣ того вены развиты здѣсь чрезмѣрно въ сравненіи съ артеріями, чѣмъ также уменьшается годность этой кожи для хирургической пластики. Тѣмъ не менѣе часто приходится брать образовательный матеріялъ для органическихъ новообразованій даже изъ наружныхъ покрововъ конечностей. Такъ къ кожной пластикѣ на конечностяхъ подавали поводъ *рубцы*, составлявшіе причину сведеній (контрактуръ). Опытъ давно уже рѣшилъ, какъ важно для обширныхъ рубцовъ пересаживаніе кожи. Дерматопластика помогаетъ тогда, когда причина контрактуры заключается только въ дефектѣ кожи. Но весьма часто рубецъ идетъ вглубь, захватывая собою и влагалища сухожилій и даже цѣлые брюшки мускуловъ. Въ подобныхъ случаяхъ операція на поверхности мало принесетъ пользы. Здѣсь ортопедія гораздо скорѣе можетъ способствовать возстановленію функціи. Другое дѣло трансплантація кожи въ ущербы, происшедшіе отъ выпрѣзыванія дна язвы. Число наблюденій

въ этомъ отношеніи еще слишкомъ незначительно, чтобы дать возможность рѣшить этотъ вопросъ окончательно.

Въ одномъ случаѣ я безъ успѣха пересадилъ съ икоръ больной ноги два лоскута на переднюю поверхность голени. Точно также, подобно *Zsigmondi* въ Вѣнѣ и *Вутцеру* въ Боннѣ, я безуспѣшно перемѣстилъ лоскутъ съ здоровой ноги на больную. Но нужно замѣтить, что во всѣхъ этихъ случаяхъ гангрена наступала вслѣдствіе такихъ обстоятельствъ, которыхъ въ нашей власти избѣжать и потому мы вправѣ повторять эти операціи. Главное при перенесеніи кожи съ одной ноги на другую, это—устройство хорошаго аппарата для приведенія конечностей въ неподвижное и въ тоже время удобное положеніе. Извѣстно, что *Fabrizzi* удачно пересадилъ лоскутъ съ груди на ладонь для устраненія контрактуры пальцевъ. Хотя *Адельманъ* высказалъ замѣчаніе, что послѣ выпрѣзыванія поверхности язвы трансплантація кожи не обѣщаетъ успѣха вслѣдствіе недоброкачественности подлежащихъ частей, тѣмъ не менѣе въ 1856 году поручилъ мнѣ въ своей клиникѣ сдѣлать подобную операцію. Неудача послѣдней зависѣла больше отъ слишкомъ сильнаго натяженія лоскута, нежели отъ недоброкачественности почвы, на которую послѣдній былъ пересаженъ. Поэтому я считаю пока невозможнымъ рѣшить этотъ вопросъ окончательно, и даже предложеніе *Дельпеша*—брать лоскутъ у чужаго и на нѣкоторое время укрѣплять обоихъ субъектовъ неподвижно, какъ сказано уже выше, вполнѣ заслуживаетъ нашего вниманія. Еслибы другіе хирурги, подобно *Дельпешу*, встрѣтили такое самопожертвованіе, то они, можетъ быть, не отступали бы, подобно ему, передъ этой операціей единственно только всѣдствіе представляемыхъ ею затрудненій. Дѣло было именно при одной amputatio mammæ, гдѣ оказалось мало кожи для закрытія дефекта и мужъ оперированной изъявилъ готовность уступить часть своей кожи супругѣ и для этой цѣли буквально слиться съ нею на время въ одно тѣло.

При одной ампутаціи голени въ верхней трети начинающій операторъ, въ моемъ присутствіи, образовалъ два боковыхъ разрѣза (которыхъ требовали перерожденія кожи) слишкомъ короткими, и дѣло поправили тѣмъ, что, по моему совѣту, сдѣлали два дугообразныхъ разрѣза отъ передняго угла раны, чрезъ что боковые лоскуты увеличились и подвижность ихъ у съуженнаго нижняго мостика (перешейка) возросла до такой степени, что, послѣ поворота ихъ напередъ, они совершенно покрыли концы костей и въ непрерывной водяной ваннѣ срослись первымъ натяженіемъ (Воен. Медиц. Журн., апрѣль 1859).

Вернаге описываетъ, какъ пластическую операцію, употребляемое

Лангенбекомъ вырѣзываніе эллиптическаго рубца при коническихъ ампутаціонныхъ культяхъ съ послѣдовательнымъ выпиливаніемъ выдающагося конца кости. Операціи эти имѣютъ только отдаленную связь съ кожной пластикой, и поэтому замѣчу лишь вкратцѣ, что въ военномъ госпиталѣ, въ Гельсингфорсѣ, а потомъ въ Кіевѣ я также неоднократно производилъ операціи по этому способу и при этомъ наблюдалъ самые благополучные результаты. Правда, въ трехъ случаяхъ послѣ производства этой операціи, не смотря на совершенное закрытіе культи пересаженными сюда кожными лоскутами, выстоящіе концы кости снова были поражены каріознымъ процессомъ, такъ что я принужденъ былъ вторично отпиливать эти концы. Но въ большей части случаевъ результаты были до того удовлетворительны, что вездѣ, гдѣ только будетъ достаточно матеріяла для операціи перемѣщенія кожи съ послѣдовательной резекціей выдающихся концовъ кости, я никогда не рѣшусь напрасно терять время въ попыткахъ къ излеченію больнаго путемъ не оперативнымъ, или съ необдуманною расточительностію дѣлать ампутацію выше, чѣмъ бы слѣдовало. Такое вырѣзываніе эллиптическаго рубца при незажившихъ ампутаціонныхъ культяхъ, особенно когда и кость уже участвуетъ въ язвенномъ процессѣ, стоитъ, безъ сомнѣнія, выше, нежели выполненное *Диффенбахомъ* перетягиваніе здоровой кожи на рубцовую поверхность культи, соединенное съ образованіемъ мостика.

Кожа спины и стѣнокъ живота очень удобна для замѣщенія большихъ потерь вещества; покровы же, одѣвающіе переднюю стѣнку груди, уже по причинѣ оживленной игры подъ ними дыхательныхъ мышцъ, менѣе годны для этой цѣли.

Упругая сократительность кожи кажется меньшею на туловищѣ, чѣмъ на конечностяхъ; по крайней мѣрѣ многочисленные опыты на трупахъ привели меня къ этому мнѣнію.

Б. Лангенбекъ рекомендуетъ кожу спины и живота для вознагражденія большихъ потерь вещества, напр. при spina bifida (?) или выворотѣ мочеваго пузыря (inversio vesicae). Операція эктопіи мочеваго пузыря, въ первый разъ предпринятая *Б. Лангенбекомъ*, производилась въ новѣйшее время съ счастливымъ исходомъ особенно американскими хирургами.

Всего пригоднѣе для пластическихъ операцій *кожа лица*, особенно лба и щекъ. Хотя *Вергаге* называетъ особенно удобнымъ матеріяломъ для хирургической пластики и кожу носа и ушей, но я, на основаніи собственныхъ наблюденій, не могу съ нимъ согласиться вполнѣ, потому что особенно въ нижнемъ отдѣлѣ носа и на наружномъ ухѣ покровы весьма плотно соединены съ подлежащимъ хрящемъ; подкожная клѣтчатка здѣсь напряжена и бѣдна жиромъ, и кожа, какъ замѣчаетъ и *Гиртль (Topographische Anatomie, 1857, pag. 233)*, малоподвижна.

Впрочемъ объ этомъ вопросѣ необходимо собрать еще новые факты, потому-что наблюденія, сдѣланныя *Карусомъ* и *Адельманомъ* въ Дерптѣ, противорѣчатъ наблюденіямъ какъ *Бернарда* и *Максимиліана Лангенбековъ*, такъ и *Буша* въ Боннѣ и другихъ. Б. *Лангенбекъ* употребилъ съ успѣхомъ, для возстановленія ноздри, кожу здоровой ноздри, а *М. Лангенбекъ*, *Нейманъ* и другіе—кожу переносицы для образованія кончика носа.

Побуждаемый успѣхами этой частной ринопластики въ берлинской клиникѣ, я, для устраненія болѣе значительныхъ дефектовъ и безобразій носа, бралъ въ новѣйшее время, какъ матеріялъ для новаго носа, остатки стараго, но при этомъ всегда получался органъ, слишкомъ обезображенный рубцами, такъ что я теперь снова пришелъ къ убѣжденію, что для ринопластики, особенно общей, всего удобнѣе кожа лба, лоскутъ которой, по крайней мѣрѣ сравнительно со всѣми другими отдѣлами кожи, быть можетъ съёживается наименѣе.

Кожа щекъ и губъ (особенно также слизистая перепонка и красная кайма губъ) очень способна для перетягиванія, тѣмъ болѣе, если способствовать соотвѣтствующими надрѣзами кожи. Напротивъ, менѣе выгодно выкраивать лоскуты съ длинными ножками изъ кожи щекъ, въ чемъ, впрочемъ, почти никогда и не бываетъ надобности, по большой подвижности кожи въ этой области лица.

Попытка *Адельмана* вырѣзать лоскутъ съ ножкой, для хилопластики, изъ шейной кожи позади и ниже уха, была неудачна. За то для образованія нижней губы совершенно удобенъ матеріялъ изъ передней части шеи, изъ ближайшей здоровой кожи, какъ я испытывалъ различными способами, отличными отъ пріемовъ *Шопара, Цейса* и другихъ. Недавно *Адельманъ* сообщилъ мнѣ случай удачной трансплантаціи большихъ лоскутовъ изъ кожи шеи для замѣщенія губныхъ и щечныхъ дефектовъ,—что подтверждается присланнымъ мнѣ фотографическимъ снимкомъ.

Объ образованіи ножки или мостика трансплантируемаго лоскута.

Рекомендуемая большею частію хирурговъ предосторожность образовать лоскутъ съ *возможно-широкимъ перешейкомъ*, чтобы предупредить омертвѣніе его, или, по крайней мѣрѣ, тщательно заботиться о томъ, чтобы въ узкомъ перешейкѣ оставалось какъ можно болѣе боль-

шихъ сосудовъ и нервныхъ вѣтвей, какъ это совѣтуетъ и *Лангенбекъ*, не имѣетъ, по моему мнѣнію, столь важнаго значенія, какъ можно бы подумать съ перваго взгляда.

Диффенбахъ обратилъ вниманіе на то, что во многихъ случаяхъ опасность омертвѣнія зависитъ не отъ недостатка крови, но отъ избытка ея въ пересаженномъ лоскутѣ, что помощью піявокъ и насѣчекъ нерѣдко можно еще сохранить лоскуты, которымъ угрожаетъ омертвѣніе, и послѣдовательнымъ перерѣзываніемъ большихъ сосудовъ въ ножкѣ лоскута, напр., лобной артеріи при индійской ринопластикѣ, даже спасти посинѣвшій уже новый носъ. Противъ мнѣнія *Диффенбаха Б. Лангенбекъ* возражаетъ, что опасность можетъ проистекать только отъ застоя *венозной* крови въ лоскутѣ, а не отъ *артеріяльной* крови, съ чѣмъ согласенъ и *Цейсъ*. Мнѣ же это возраженіе кажется неосновательнымъ, ибо артеріяльная кровь не возвращается таковою изъ лоскута и должна еще усиливать венозный застой. Но, какъ кажется, тутъ все зависитъ отъ того, какое положеніе и направленіе дается пересаженному лоскуту, такъ что при извѣстныхъ обстоятельствахъ, въ извѣстныхъ областяхъ лица выгоднѣе сохранять въ ножкѣ пересаживаемаго лоскута большую артеріяльную вѣтвь и поэтому, напр., при частномъ образованіи носа выбирать лоскутъ, содержащій бассейнъ *art. angularis*, при образованіи же вѣка брать матеріялъ, по той же причинѣ, изъ области височной артеріи. *Вергаге* утверждаетъ также, что лоскуты, выкроенные изъ области височной или скуловой, легко омертвѣваютъ, потому что перешеекъ въ области носоваго отростка верхней челюсти обыкновенно недостаточенъ для питанія. Подобныя наблюденія мнѣ не встрѣчались; напротивъ, я часто перерѣзывалъ главный сосудъ въ ножкѣ лоскута, напр., при хилопластикѣ съ широкими ланитными лоскутами, ножка которыхъ лежала у края нижней челюсти, перевязывалъ внѣшнюю челюстную артерію тамъ, гдѣ она огибаетъ нижнюю челюсть, и ни разу не замѣчалъ омертвѣнія лоскута, если только не существовало никакихъ другихъ вредныхъ вліяній. Мнѣ не разъ случалось выкраивать съ совершеннымъ успѣхомъ три четверти всей щеки и подвигать ее кпереди, такъ что затѣмъ въ этомъ пересаженномъ лоскутѣ нужно было прорѣзывать ротъ.

Питаніе пересаженнаго лоскута.

Опыты, произведенные мною на собакахъ, показали, что при пересадкѣ кожи, находящіеся въ ножкѣ маленькіе сосуды увеличиваются и что такимъ образомъ изъ волосной сѣти развиваются сосуды большаго

объема, снабжающіе пересаженный лоскутъ кровью въ большомъ количествѣ.

Для изученія явленій образованія рубцовъ, я образовалъ у собаки на задницѣ носъ по индійскому способу и въ одномъ случаѣ срѣзалъ даже существовавшій уже 4 дня носъ, съ цѣлью изслѣдовать первичное затяженіе при удвоеніи кожи. Между тѣмъ какъ во время производства операціи, которую я дѣлалъ при содѣйствіи хлороформа и при которой я выкроилъ лоскутъ шириною въ 5″, не показалось ни одной капли артеріяльной крови и вообще капилярное кровотеченіе было весьма незначительно,—впослѣдствіи, дня черезъ 4, когда при снятіи новаго носа я отрѣзалъ ножку лоскута, не имѣвшую и дюйма въ ширину, изъ двухъ плотно другъ возлѣ друга лежавшихъ маленькихъ артерій, обнаружилось такое продолжительное кровотеченіе, что, принявъ въ соображеніе слабость и истощеніе собаки, я долженъ былъ наложить на нихъ лигатуру.

Я склоненъ допустить, что обѣ названныя артеріи образовались уже послѣ операціи, въ теченіе $3^1/_2$ дней, изъ капилярной сѣти корня лоскута. Это могло произойти такимъ образомъ, что вслѣдствіе затрудненнаго отлива крови одновременно съ воспрепятствованнымъ свободнымъ ея истеченіемъ, отъ сокращенія и уменьшенія просвѣта волосныхъ сосудовъ на мѣстѣ ихъ перерѣза у краевъ лоскута сначала въ лоскутѣ обнаружился застой крови, затѣмъ въ силу реакціи послѣдовало расширеніе всѣхъ сосудовъ лоскута, а впослѣдствіи и мостика. По возстановленіи же отлива крови черезъ мостикъ и потомъ черезъ образовавшіеся въ рубцѣ анастомозы, эти расширенные приносящіе сосуды не имѣли уже никакой особенной причины возвращаться къ своему прежнему нормальному просвѣту.

Но такъ какъ это наблюденіе до сихъ поръ, сколько мнѣ извѣстно, остается единственнымъ, то не могу придавать ему большаго значенія и прибавлю только, что *Серръ*, *Бландень*, *Жоберъ*, *Б. Лангенбекъ*, *Нунъ* и др., можетъ быть, уже слишкомъ боязливо требуютъ сохраненія большихъ сосудистыхъ вѣтвей въ ножкѣ.

Нунъ приводитъ случай изъ хирургическихъ таблицъ *Фрорипа*, гдѣ *Диффенбахъ* выполнилъ ринопластику и впослѣдствіи, по смерти пользованнаго, сдѣлалъ анатомическое изслѣдованіе новаго носа, при чемъ *Нунъ* изображаетъ *«очень сильно развитыя* лобныя вѣтви тыльной артеріи носа, которыя развѣтвляются въ пересаженномъ лобномъ лоскутѣ и образуютъ въ немъ *частое сплетеніе»*; въ этомъ я нахожу новое доказательство въ пользу моего наблюденія, сдѣланнаго на пуделѣ. *Нунъ* упоминаетъ также о случаѣ, оперированномъ *Вальтеромъ* (*R. Frorieps Chi-*

rurg. Kupfertafeln, Heft 33, Taf. 152, Fig. 4) * и говоритъ о *сильно развитыхъ* лобныхъ вѣтвяхъ тыльной артеріи носа, приносящихъ пересаженному на остатокъ носа лоскуту кровь, необходимую для его сращенія и питанія, что это *особенно сильное* развитіе сосудовъ зависитъ можетъ быть отъ того, что, при недостаткѣ наружнаго носа, вѣтви лицевой артеріи, вообще идущія къ крыльямъ и бокамъ носа, уменьшены въ объемѣ, отчего кровь послѣднихъ стремится болѣе къ внутреннему углу глаза и такимъ образомъ анастомозы art. facialis съ art. ophtalmica, равно какъ и тыльной артеріи носа и вѣтвей ея, развиваются сильнѣе, чѣмъ какъ обыкновенно бываетъ.

Сходно съ этимъ объясненіемъ ***Нуна***, которое, впрочемъ, одно, само по себѣ, кажется мнѣ теперь уже недостаточнымъ, я еще въ 1857 г. объяснилъ происходящее при этомъ слѣдующимъ образомъ: кровь въ системѣ волосныхъ сосудовъ той части кожи, изъ которой былъ взятъ лоскутъ, слѣдуя по прежнимъ путямъ, напираетъ на перерѣзанные просвѣты сосудовъ въ краяхъ раны, не можетъ тамъ вытечь (отъ сокращенія ихъ просвѣта) и не вдругъ также, при измѣнившихся условіяхъ теченія, находитъ пути для возврата; поэтому она застаивается вокругъ свѣжей потери вещества, что становится замѣтнымъ и для простаго глаза краснотою и припухлостью вообще всѣхъ свѣжихъ краевъ ранъ. На томъ мѣстѣ, гдѣ перешеекъ идетъ къ лоскуту, кровь при такихъ условіяхъ сильнѣе стремится къ послѣднему, тѣмъ болѣе, когда, по закону тяжести, въ лобномъ лоскутѣ, опрокинутомъ внизъ, такое направленіе теченія еще способствуетъ разсматриваемому результату—расширенію волосныхъ сосудовъ въ ножкѣ.

Расширеніе сосудовъ въ переносицѣ до ринопластики, которое допускаетъ ***Нунъ***, объясняя его непроходимостью болѣе глубокихъ развѣтвленій сосудовъ, зависитъ, по моему мнѣнію, если только оно существовало, болѣе отъ патологическаго, всего чаще воспалительнаго процесса, разрушившаго носъ, подобно тому, какъ при давнишнихъ страданіяхъ суставовъ мы находимъ иногда ведущіе къ нимъ сосуды расширенными — наблюденіе, которое, безъ сомнѣнія, всякому приходилось дѣлать.

Впрочемъ, я болѣе склоненъ думать, что усиленное развитіе сосудовъ въ анатомированныхъ искусственныхъ носахъ (у больныхъ, пользованныхъ ***Диффенбахомъ*** и ***Вальтеромъ***) произошло не *до*, а *послѣ* операціи, и объясняю это явленіе, какъ сказано выше. Напротивъ, я не

*) Спиртный препаратъ былъ еще разъ изслѣдованъ и описанъ ***Бушемъ***, при чемъ онъ обратилъ особенное вниманіе на нервныя развѣтвленія новаго носа (Virchow's Archiv 1859).

согласенъ съ мнѣніемъ ***Нуна***, когда, говоря о высокой важности ножки, обильной сосудами, онъ замѣчаетъ, что такъ какъ слишкомъ мало заботятся о большихъ сосудахъ въ пересаженныхъ лоскутахъ, то и нельзя удивляться, если большинство этихъ операцій имѣетъ неудачный исходъ. Такое же преувеличенное понятіе о частотѣ неудачныхъ исходовъ имѣетъ и ***Липартъ***. Но гдѣ собрали они эти неудачные опыты? Въ литературѣ я не могъ ихъ найти, не замѣчалъ и въ клиникахъ, которыя имѣлъ случай посѣщать.

Величина лоскута.

Другое общее правило состоитъ въ томъ, что лоскутъ всегда нужно вырѣзать на $^1/_4$—$^1/_3$ больше противъ покрываемаго недостатка вещества, потому что должно принимать въ соображеніе сократительность вырѣзаннаго куска кожи.

Если бы дѣлать лоскутъ ровно такой величины, какъ потребно на простой взглядъ, то при вшиваніи пришлось бы сильно растянуть его, чтобы преодолѣть сокращеніе, и тогда можно опасаться, во-первыхъ, разрыва швовъ во время реактивнаго воспаленія и, во-вторыхъ, что еще хуже, омертвѣнія всего лоскута.

Поэтому операторъ, не умѣющій рисовать, долженъ до начала операціи выкроить тщательно размѣренный образчикъ изъ бумаги или липкаго пластыря и налѣпить его на то мѣсто, откуда онъ намѣренъ взять лоскутъ, съ тѣмъ, чтобы по образчику вырѣзать кусокъ кожи требуемой величины. Ничего не можетъ быть непріятнѣе, какъ если выкроенный лоскутъ окажется слишкомъ малымъ, потому что тогда чрезвычайно трудно придумать что-нибудь для исправленія ошибки. ***Ру***, у котораго при хилопластикѣ лоскуты вышли слишкомъ узки, рѣшился даже на резекцію средней части здоровой (!) нижней челюсти—доказательство, какъ трудно въ такихъ случаяхъ найдти полезное средство.

Въ 1859 году ***Б. Лангенбекъ*** разсказалъ мнѣ, что одинъ берлинскій хирургъ тоже прибѣгалъ къ этому средству. Въ Іенѣ ***Шильбахъ*** представилъ мнѣ больнаго, которому ***Ридъ*** произвелъ такую же резекцію здоровой нижней челюсти. Впрочемъ, у этого больнаго и не было возможности покрыть недостатокъ вещества какимъ-либо другимъ способомъ, такъ какъ недостатокъ этотъ былъ весьма значителенъ. Недавно я приступилъ къ пластической операціи щекъ и нижней губы въ томъ предположеніи, что имѣю дѣло съ пораженіемъ кости, и потому провелъ разрѣзы такъ, чтобы по выпиливаніи боковой части нижней челюсти дефектъ легко могъ быть возстановленъ. Но во время операціи оказалось, что страдала одна только надкост-

ная плева, самая же кость была здорова. Я поэтому соскоблилъ съ послѣдней до-чиста надкостную плеву и вырѣзалъ изъ другой щеки лоскутъ достаточной величины для закрытія дефекта. Несмотря на глубокую старость больнаго, послѣдовало заживленіе первымъ сращеніемъ.

Тамъ, гдѣ матеріяломъ должна служить кожа болѣе тонкая и сократительная, какъ, напр., на конечностяхъ или на вискахъ, лоскутъ вырѣзывается большій, что слѣдуетъ предпочитать, потому что впослѣдствіи, послѣ удачнаго сращенія, остается достаточный матеріялъ для могущихъ понадобиться дальнѣйшихъ косметическихъ операцій.

Лоскуту нужно давать форму какъ можно болѣе простую, но соотвѣтствующую дефекту, который, поэтому, часто нужно округлять удаленіемъ небольшихъ угловъ и мысковъ, прежде чѣмъ приступать къ опредѣленію очертанія требуемаго лоскута.

Напрасной потери кожи, какъ при выравненіи недостатка вещества, такъ и при выкройкѣ лоскута, должно тщательно избѣгать. Этотъ *принципъ бережливости* есть основное правило кожной пластики, которому однакожъ противорѣчитъ метода съ боковыми треугольниками *Бурова*, и поэтому нужно прибѣгать къ натяжкамъ, чтобы оправдать напрасное израсходованіе здоровой кожи.

Впрочемъ, я убѣдился въ пользѣ вырѣзыванія двухъ боковыхъ треугольниковъ для расширенія и украшенія слишкомъ узкаго рта—способъ, который уже совѣтовалъ *Дегранжъ* (*Gaz. hebdom.*, № 55, 1854). Еще недавно употребилъ я этотъ способъ съ благополучнымъ исходомъ съ цѣлью устранить искривленіе рта, происшедшее отъ резекціи нижней челюсти (см. *Wunderlichs Archiv* 1862 и отчеты д-ра *Иванова* по Кіевскому военному госпиталю).

Подготовленіе почвы.

Весьма важно подготовленіе почвы, на которую лоскутъ долженъ быть пересаженъ. Не только нужно освѣжить края, къ которымъ онъ будетъ приставленъ, но и поверхность, на которую онъ ляжетъ своимъ слоемъ клѣтчатки, необходимо окровавить посредствомъ нарывнаго пластыря или лучше посредствомъ ножа. Если это сдѣлается не довольно тщательно, то не послѣдуетъ равномѣрнаго сращенія лоскута.

Остановленіе кровотеченія.

Нужно обращать особенное вниманіе на остановленіе кровотеченія, что составляетъ существенное условіе сращенія первымъ натяженіемъ. Сближеніе краевъ раны должно имѣть мѣсто только тогда, когда паренхиматозное кровотеченіе прекратилось, потому что въ противномъ случаѣ кровяные сгустки скопляются между разрѣзами и мѣшаютъ столь важному въ кожной пластикѣ первичному натяженію.

Вшиваніе лоскута.

Величайшаго тщанія требуетъ вшиваніе лоскута, потому что если операція должна имѣть успѣхъ, особенно въ косметическомъ отношеніи, то прежде всего необходимо, чтобы края раны, имѣющіе срастись, прилегали другъ къ другу равномѣрно и безъ напряженія. Еслибы при проведеніи булавокъ вновь произошло небольшое кровотеченіе изъ мѣста уколовъ, то полезно будетъ завязать узлы шва или обвести лигатуру вокругъ карлсбадской булавки не прежде, какъ по удаленіи этихъ кровяныхъ капель, чтобы избѣгнуть, какъ можно вѣрнѣе, образованія кровянаго сгустка въ бороздкахъ раны.

Часто избираемый мною способъ *Буссона*—при ампутаціи выводить лигатуру посредствомъ иголки кратчайшимъ путемъ чрезъ кожу, чтобы не разстроить первичнаго натяженія на культѣ—этотъ способъ я настоятельно рекомендую и въ кожной пластикѣ.

Объ измѣненіяхъ въ свободномъ краѣ пересаженнаго лоскута.

Если изъ пересаженнаго лоскута нужно образовать *свободный край*, то не слѣдуетъ забывать, что клѣтчатая поверхность края кожи, покрываясь рубцомъ, *заворачивается внутрь*. Поэтому небходимо съ самаго начала вырѣзывать лоскутъ полнѣе, для того, чтобы отъ заворота свободнаго края внутрь новообразованная часть не вышла слишкомъ малою.

Такъ какъ процессъ образованія рубца на поверхности клѣтчатки требуетъ много времени и не всегда даетъ благопріятный результатъ, то *Блазіусъ*, въ 1838 году, предпринялъ *удвоеніе краевъ кожи*, напр. на носу онъ утолщалъ крылья посредствомъ заворота и прикрѣпленія края кожи, чѣмъ вмѣстѣ съ тѣмъ сообщалъ нижней части носа болѣе прочности. Такое удвоеніе кожи нынѣ всѣми принято въ ринопластикѣ и омертвѣніе такого загнутаго лоскута, какъ случалось у *Блазіуса*, въ послѣднее время, сколько мнѣ извѣстно, не встрѣчалось; вслѣдствіе этого и предложенная *Блазіусомъ* предосторожность—приступать къ удвоенію крыльевъ носа еще до окончательнаго вырѣзыванія лобнаго лоскута, вѣроятно, впадетъ въ забвеніе.

Независимо отъ клиническихъ наблюденій, опыты на собакахъ показали мнѣ, что удвоеніемъ кожи можно безъ опасности образовать не

только крылья носа, но и перегородку и большую часть кончика носа и дѣлать ихъ чрезъ это болѣе устойчивыми.

Тамъ, гдѣ въ хилопластикѣ получается *свободный край лоскута*, всего выгоднѣе, по *Диффенбаху*, при самомъ вырѣзываніи лоскута, отдѣлить и *слизистую оболочку щеки*, которою можно окаймить новую губу. Присвоиваемая себѣ *Лангенбекомъ* (Deutsche Klinik, 1855, № 1) остроумная идея *Диффенбаха* воспользоваться красною каймою губъ изъ здоровой еще области рта, чтобы, отдѣливъ и вытянувъ ее, окаймить ею новообразованную губу, часто приводила уже къ успѣшнымъ результатамъ (*Sedillot*, Gaz. hebdom., 1856, № 7.) Я самъ обнародовалъ, въ 1858 году, нѣсколько удачныхъ операцій по этому способу, но впослѣдствіи (Воен. Мед. Журн., февраль 1859 г.) долженъ былъ, къ сожалѣнію, ограничить выгоды этой операціи, потому что двое изъ моихъ больныхъ чрезъ полгода возвратились ко мнѣ съ просьбою увеличить имъ рты, съуженные рубцовыми сокращеніями. Я долженъ былъ снова отдѣлить пересаженную губную кайму и произвести вторичную трансплантацію для расширенія узкаго рта.

Закрытіе искусственнаго дефекта, происходящаго отъ трансплантаціи.

При кожной пластикѣ мы не должны упускать изъ виду искусственной потери вещества, происходящей отъ вырѣзыванія лоскута.

Уменьшивъ эту потерю по возможности натягиваніемъ кожи и сблизивъ смежные края раны, гдѣ это можно сдѣлать, безъ опаснаго напряженія, дефектъ перевязываютъ просто корпіею съ масломъ и накрываютъ компрессомъ.

Впрочемъ лучше совершенно закрывать, гдѣ только можно, дефектъ, *подпарывая* кожу или даже *проводя новые вспомогательные разрѣзы*, чтобы такимъ образомъ устранить медленный процессъ заживленія черезъ нагноеніе и избѣгнуть безобразнаго широкаго рубца.

При этомъ трудно рѣшить: предпринимать ли въ первый же сеансъ совершенное закрытіе потери вещества посредствомъ вспомогательныхъ разрѣзовъ, или же, по примѣру *Диффенбаха*, уже послѣ цикатризаціи вырѣзывать рубецъ и послѣдовательно соединять края кожи. Отъ оператора будетъ зависѣть, послѣ разумной оцѣнки индивидуальныхъ условій, закрыть потерю вещества или тотчасъ, оперативнымъ пособіемъ, или, по примѣру *Диффенбаха*, впослѣдствіи, или, наконецъ, выжидать, пока поверхность рубца побѣлѣетъ и въ первое время покрывать ее

липкимъ пластыремъ, который, не раздражая, только защищалъ бы ее отъ дѣйствія воздуха.

Но важнѣе всего въ кожной пластикѣ, чтобы хирургъ съ самаго начала имѣлъ въ виду необходимость выкраивать такой лоскутъ, чтобы форма вновь образовавшагося дефекта позволяла ему соединять края раны безъ особеннаго напряженія кожи. Рѣшеніе этой немаловажной задачи и заставило меня дать этому отдѣлу больше мѣста въ моемъ сочиненіи. Время покажетъ, на сколько попытка моя удалась.

Объ анестезированіи.

Не подлежитъ сомнѣнію, что *Жоберъ* несправедливо исключилъ изъ хирургической пластики употребленіе анестезическихъ средствъ. Онъ ссылается на безпокойное состояніе анестезированнаго, безсознательнаго больнаго; но одной этой причины недостаточно для того, чтобы лишить несчастнаго хотя какого-нибудь облегченія въ теченіе длиннаго ряда мучительныхъ страданій, неизбѣжныхъ почти при всякой пластической операціи.

Имѣя въ перспективѣ быть хлороформированнымъ и подвергнуться операціи во время сна, больной гораздо скорѣе рѣшится прибѣгнуть къ помощи хирурга. Кто разъ испыталъ на себѣ всѣ мученія медленно произведенной ринопластики, тотъ, конечно, не легко согласится на столь важныя въ косметическомъ отношеніи послѣдовательныя операціи, требующія нерѣдко повторенныхъ сеансовъ,—хотя прежде не одна тщеславная кокетка обрекала себя съ истиннымъ героизмомъ на всевозможныя пытки старинной пластической хирургіи.

Употребленіе хлороформа выгодно не только для больнаго, но и для хирурга. Въ противоположность *Жоберу* я полагаю, что анестезирующія средства только развязываютъ оператору руки. При ихъ помощи изъ подъ его ножа выходятъ гораздо благообразнѣйшія формы, потому что пластическое чувство его можетъ тогда вполнѣ разыграться на свободѣ, а раздирающіе крики больнаго не вызываютъ болѣе съ его стороны никакой поспѣшности, граничащей весьма близко съ необдуманностью и опрометчивостью. Его кровавое дѣло не всегда бываетъ такъ просто, не всегда можетъ быть предусматриваемо во всѣхъ мельчайшихъ подробностяхъ. Никогда почти одинъ случай не бываетъ точь-въ-точь похожъ на другой, а если сначала и существуетъ видимое сходство, то во время самой операціи часто оказывается, что первоначальный планъ операціи долженъ быть измѣненъ вслѣдствіе непредвидѣнныхъ уклоненій. Вотъ почему каждое средство, могущее обезпечить спокойствіе и при-

сутствіе духа оператора, заслуживаетъ особеннаго уваженія и не можетъ, конечно, быть отвергнуто безъ достаточной причины.

Правда, хлороформированіе больнаго имѣетъ для хирурга и свои непріятныя стороны, но я полагаю, что *Жоберъ* уже слишкомъ ихъ преувеличиваетъ. Эти неудобства теряютъ всякое значеніе въ сравненіи съ тѣми, которыя представляетъ хирургу необразованный и, слѣдовательно, не привыкшій владѣть собою больной, если онъ не былъ предварительно подвергнутъ анестезаціи.

Изъ моихъ наблюденій я могу привести только то, что въ двухъ случаяхъ, гдѣ я не употребилъ хлороформа, а именно при *кантопластикѣ* по способу *Аммона* и при сложной операціи заячьей губы, я долженъ былъ бороться съ такими трудностями, которыхъ никогда не встрѣчалъ въ случаѣ анестезаціи больныхъ.

О томъ, какимъ образомъ я укрѣпляю больнаго полотенцами, не причиняя ему однако вреднаго давленія, уже было говорено въ моемъ «Введеніи къ оперативной хирургіи».

Объ инструментахъ.

Слова *Диффенбаха:* «хирургъ долженъ умѣть съ малыми средствами сдѣлать многое» — имѣютъ полное примѣненіе и въ кожной пластикѣ. Тутъ достаточно самыхъ простыхъ инструментовъ.

При обсужденіи инструментовъ, необходимыхъ въ хирургической пластикѣ, я считаю ненужнымъ доказать, что большая часть изъ рекомендованныхъ прежде, и даже тѣ, которые приводятся *Фритце* и *Рейхомъ*, а слѣдовательно въ самомъ новѣйшемъ руководствѣ по этому предмету, въ настоящее время сдѣлались лишними. Рядъ необходимыхъ, по моему мнѣнію, инструментовъ не очень длиненъ. Кромѣ воды, губокъ, полотна, корпіи, масла, липкаго пластыря, навощенныхъ шелковыхъ нитокъ или тонкихъ проволокъ для швовъ и перевязки сосудовъ, нужны еще слѣдующіе инструменты:

1) Нѣсколько малыхъ и большихъ, прямыхъ и брюшистыхъ скальпелей или бистури;

2) Прямыя ножницы и ножницы, изогнутыя по плоскости и изогнутыя по острію;

3) Иглы различной толщины, длины и кривизны;

4) Большія и малыя, лучше всего копьеобразно заостренныя карлсбадскія булавки съ бумажными нитками и щипцами для откусыванія булавокъ, а при извѣстныхъ условіяхъ и Зюльцеровскія скобки;

5) Крючковатый и торсіонный пинцеты;

6) Аппаратъ для остановленія кровотеченія.

Къ ученію объ инструментахъ для кожной пластики можно присоединить еще и ученіе о перевязочномъ аппаратѣ. Тамъ, гдѣ образовательный матеріялъ берется вблизи дефекта, перевязочный аппаратъ состоитъ обыкновенно только изъ однѣхъ узкихъ полосокъ липкаго пластыря, накладываемыхъ цѣлесообразными турами для удержанія лоскута или для предупрежденія натяженія въ мостикѣ, при чемъ должно быть преимущественно обращено вниманіе на то, чтобы эти полоски не производили сильнаго давленія, вслѣдствіе котораго онѣ тогда принесутъ больше вреда, чѣмъ пользы. Часто я предпочитаю намазывать бумажныя нитки обвивнаго шва коллодіемъ и прикладывать холодныя примочки непосредственно на кожу. Тамъ, гдѣ поверхность раны остается открытою, какъ это часто бываетъ въ искусственно происшедшихъ дефектахъ, я кладу на нее рѣшетообразный компрессъ, напитанный масломъ, а поверхъ нея немного корпіи.

Особеннаго разбора требуютъ аппараты, служащіе для укрѣпленія члена въ надлежащемъ положеніи при трансплантаціи отдаленныхъ кусковъ кожи.

Самый старинный аппаратъ есть аппаратъ *Таліакочи* (Таб. 2, A и B). Онъ состоитъ изъ кожаной куртки (vestitus insitius) *h*, плотно обхватывающей верхнюю часть туловища и соединенной вверху съ шапкой (cuculus) *i* для головы, — и кожаныхъ же плотныхъ панталонъ. Зашнуровавъ больнаго въ эту кожаную куртку и уложивъ его въ кровать, *Таліакочи* приступалъ къ прикрѣпленію носа, уже предварительно образованнаго на рукѣ. (*Грефе* и позже *Диффенбахъ* сократили этотъ способъ такимъ образомъ, что къ окровавленному штумпфу носа *fg* прикрѣпляли лоскутъ *aed* тотчасъ послѣ его вырѣзыванія, а кожный дефектъ *abc* на рукѣ покрывали повязкой). Положивъ ладонь больнаго на его темя, *Таліакочи* производилъ укрѣпленіе руки особеннымъ кожанымъ бинтомъ. Послѣдній состоялъ изъ «fascia regia» *k*, удерживавшей руку, начиная отъ крыльцовой впадины, вплоть до сочлененія кисти съ предплечіемъ. Fascia brachialis *l* укрѣпляетъ послѣднюю къ темени, fascia cubitalis *m* соединяетъ локтевую часть fasciae regiae съ шапкой, fascia pectoralis *n* прикрѣпляетъ ее къ грудной клѣткѣ. Пятый и послѣдній бинтъ *o* накладывается, начиная отъ плеча черезъ грудь до крыльцовой ямы (fascia axillaris). *Грефе*, испытывавшій этотъ аппаратъ при первыхъ своихъ операціяхъ, нашелъ его недостаточно прочнымъ, такъ какъ онъ дозволяетъ рукѣ нѣкоторыя движенія, кромѣ того онъ еще неудобенъ тѣмъ, что широкіе ремни закрываютъ лицо больнаго и даже затрудня-

ютъ вдыханіе свѣжаго воздуха. Поэтому онъ заказалъ изъ новаго, крѣпкаго холста куртку *a* (Таб. 3) съ брюками *b* и шапкой *c*, которую привязывалъ къ подбородку. Средина бинта *d*, приготовленнаго изъ сложеннаго вдвое холста, пришивается на темени для укрѣпленія ручнаго сочлененія. Изъ сложеннаго же вдвое крѣпкаго холста приготовляется жолобъ *e* для помѣщенія локтя, согнутый такъ, что плотно прилегаетъ къ локтевому сочлененію и укрѣпляется на рукѣ. Отъ этого жолоба идутъ 9 тесемокъ или шелковыхъ снурковъ къ особенной повязкѣ *f*, укрѣпляемой на шапкѣ. Въ этотъ жолобъ и въ куртку вшиты кольца (*g* и *h*), черезъ которыя продѣваютъ шелковый снурокъ или крѣпкую тесьму. Если нужно, чтобы рука подавалась болѣе кнаружи, то крѣпче затягиваютъ тесьму *i* и крѣпче завязываютъ узелъ *k*. Для приведенія же руки внутрь употребляется такая же тесьма, которая укрѣпляется на грудной части куртки; наконецъ, для оттягиванія головы болѣе кзади и удаленія ея отъ руки *Грефе* придѣлалъ такую же тесьму *l* между шапкою и спинною частью куртки.

Податливость холста даже прочнаго и новаго, равно какъ и упругость обыкновенныхъ тесемокъ или шелковыхъ снурковъ, дѣлаютъ куртку *Грефе* ненадежною, и аппаратъ, придуманный *Вутцеромъ* и устроенный инструментальнымъ мастеромъ *Эйхбаумомъ* въ Боннѣ, заслуживаетъ безспорно предпочтенія. Я присовокупляю здѣсь поучительный рисунокъ (Таб. 4), заимствованный мною изъ диссертаціи *Van Heckeren*'а. Усовершенствованіе этого аппарата въ сравненіи съ только-что описаннымъ состоитъ 1) въ томъ, что онъ можетъ фиксировать руку въ различныхъ положеніяхъ, смотря по тому, берется ли лоскутъ отъ плеча или отъ предплечія, 2) что вмѣсто панталонъ здѣсь употребляются только бедренные ремни (*a*, *b* и т. д.), 3) что вмѣсто **fasciae regiae** или тесемокъ *Грефе* пользуются крѣпкими узкими ремнями какъ для укрѣпленія руки на головѣ (*c*, *d*, *e*), такъ и для установленія послѣдней (*f*, *g*). Наконецъ 4) весьма важное прибавленіе составляетъ завязываемая подъ плечомъ шина *h*, которая посредствомъ подвижнаго стальнаго прута *i* опирается на шину *k*, привязанную къ грудному ящику ниже крыльцовой впадины. Аппаратъ этотъ во всякомъ случаѣ сложенъ, но за то онъ представляетъ болѣе прочности, чѣмъ напр. повязка *Fabrizzi*, который бралъ лоскутъ отъ края локтеваго сгиба и укрѣплялъ руку къ лицу посредствомъ мягкихъ и слѣдовательно уступчивыхъ платковъ (Таб. 5, A). Эта простая повязка не требуетъ дальнѣйшаго описанія; всякій можетъ себѣ составить о ней понятіе изъ рисунковъ.

Столь же простъ, но вмѣстѣ и столь же ненадеженъ перевязочный аппаратъ, предложенный *Labat*'омъ (Таб. 5, *B*) для прикрѣпленія руки

къ кончику носа съ цѣлью образовать носовую перегородку изъ мякиша большаго пальца. Во всякомъ случаѣ ремни *b* и *c* не очень-то надежно фиксируютъ шапку *a*, точно такъ же не можетъ быть и рѣчи о неподвижности предплечія подъ ремнями *d* и *e*.

Къ подобнымъ аппаратамъ, служащимъ для укрѣпленія руки на лицѣ при возстановленіи носа или губы, примыкаютъ перевязочные приборы, употребляемые при трансплантаціи кожи на другія части тѣла. Уже выше было говорено о перенесеніи куска кожи съ груди на руку, произведенномъ *Fabrizzi*; но я не могу описать повязку, при посредствѣ которой онъ достигъ заживленія кожи, такъ какъ я познакомился съ этой операціей только изъ сочиненія *Цейса*. Въ диссертаціи *Ланге* разсказана неудачная попытка *Вутцера*, перенесшаго кусокъ кожи съ голени здоровой ноги 18-лѣтней дѣвушки на пятку другой ноги. Таб. 6, изображающая способъ перевязки этого хирурга, дѣлаетъ подробное описаніе излишнимъ. На шнурованные кожаные чулки *a* и *b*, въ которыхъ оставлены окошки для пересаженнаго лоскута *c*, были наложены кожаные поясы съ пряжками (*d*, *e* и *f*); но повязка эта не была на столько неподвижна, сколько требовалось для заживленія лоскута.

У преступника, страдавшаго въ теченіи нѣсколькихъ лѣтъ язвами на ногѣ и лежавшаго въ арестантскомъ отдѣленіи Кіевскаго военнаго госпиталя, я попытался скрестить ноги и, положивъ воздушную подушку между колѣнъ и пришивъ лоскутъ, укрѣпить обѣ конечности другъ къ другу посредствомъ гипсовыхъ полосокъ. Уступчивость гуттаперчевой воздушной подушки, которую я предпочелъ въ этомъ случаѣ по легкости, заставила меня тотчасъ оставить ее, и такъ какъ операція была уже сдѣлана, то я старался помочь себѣ тѣмъ, что для выполненія промежутка между обоими колѣнами употребилъ гипсовыя полоски вмѣсто воздушной подушки. Но такъ какъ сонъ отъ хлороформа началъ проходить, а больной дѣлалъ безпокойныя движенія, которыхъ ассистенты не въ состояніи были остановить, то повязка не могла быть прочною, ибо гипсъ разломался еще до совершеннаго затвердѣнія. Повязка поэтому (Таб. 6, фиг. 13) не позволила заживленія лоскута первымъ сращеніемъ и въ немъ послѣдовало гангренозное омертвѣніе. Попытка, какъ сказано, не удалась вслѣдствіе несовершеннаго укрѣпленія конечностей. Если же положить между колѣнами напр. комъ, сдѣланный по гипсовой модели изъ **papier maché**, а поверхъ него гипсовыя полоски или кожаный поясъ, то попытка должна имѣть успѣхъ,—конечно, только тогда, когда прикрѣпленію и заживленію лоскута не мѣшаютъ другія условія, т. е. когда дефектъ представляетъ здоровую почву для операціи и когда лоскутъ здоровъ и не напряженъ.

Различные приборы и часто уже слишкомъ сложные аппараты, придуманные, напр., для сообщенія новому носу лучшей, или для сохраненія удавшейся формы, какъ напримѣръ *компрессоръ* и *эдукторъ Грефе*, интересны только въ историческомъ отношеніи и здѣсь не мѣсто подвергнуть ихъ критическому разбору.

О кровавомъ и безкровномъ швѣ.

Для удачнаго исхода пластической операціи, особенно въ косметическомъ отношеніи, операторъ долженъ преимущественно позаботиться о томъ, чтобы способствовать по возможности *первичному сращенію* между губами раны.

Всякое заживленіе посредствомъ *нагноенія или грануляцій* дѣлаетъ успѣхъ операціи сомнительнымъ и оставляетъ широкій рубецъ, который, не говоря уже о томъ, что онъ требуетъ для свего образованія больше времени и терпѣнія со стороны больнаго, не выгоденъ еще тѣмъ, что онъ бываетъ безобразенъ и можетъ даже уничтожить косметическое достоинство хирургической пластики, такъ какъ наступающее впослѣдствіи сокращеніе рубца можетъ повлечь за собою безобразное сведеніе новообразованной части.

Что касается до выбора шва и способа его наложенія, то этотъ предметъ уже былъ изложенъ въ статьѣ объ «Элементарныхъ операціяхъ».

Послѣдовательное леченіе при дерматопластикѣ.

Въ настоящее время послѣдовательное леченіе при кожной пластикѣ также упрощено. Цѣлительныя мази и порошки *Таліокочи*, равнымъ образомъ ароматическія средства, употребленныя *Грефе* то въ сухомъ, то въ мокромъ видѣ, пришли въ забвеніе. Самое главное, на что мы должны обращать вниманіе для поддерживанія заживленія пересаженнаго лоскута, это—сохраненіе равномѣрной температуры и предупрежденіе засыханія краевъ раны.

Диффенбахъ значительно измѣнилъ существовавшій до него способъ леченія. Между тѣмъ какъ *Грефе* и за нимъ другіе старались поддерживать жизнь пересаженнаго лоскута посредствомъ ароматической ваты и опасались недостатка въ немъ крови, *Диффенбахъ*, напротивъ, доказалъ, что омертвѣніе лоскута чаще обусловливается переполненіемъ, застоемъ крови въ немъ и что мы въ состояніи сохранять его жизнедѣятельность употребленіемъ холода, насѣчекъ, піявокъ и даже перерѣзываніемъ главныхъ кровоносныхъ сосудовъ въ мостикѣ лоскута.

Многочисленныя наблюденія показываютъ, что чѣмъ холоднѣе вырѣзанный лоскутъ до прикрѣпленія и чѣмъ менѣе оживлено въ немъ кровообращеніе, тѣмъ легче наступаетъ первое сращеніе. Далѣе уже *Диффенбахъ* замѣчалъ, что у холерныхъ больныхъ поврежденія заживали безъ нагноенія. Весьма часто мнѣ случалось видѣть, что у изнуренныхъ субъектовъ, у которыхъ раковое худосочіе повидимому выражалось общимъ исхуданіемъ, заживленіе первымъ сращеніемъ послѣ операціи составляло самый частый исходъ. *Филлипсъ* даже полагалъ, что для успѣшнаго исхода пластической операціи нужно привести кожу въ такое же безкровное и малосочное состояніе, какое мы встрѣчаемъ при холерѣ.

Все это доказываетъ, что умѣренное употребленіе холода, напримѣръ въ видѣ тщательно перемѣняемыхъ холодныхъ примочекъ, обѣщаетъ гораздо больше успѣха, нежели простое поддерживаніе равномѣрной температуры посредствомъ толстаго слоя ваты и проч., часто оказывавшее пользу при другихъ операціяхъ и защищаемое въ особенности *Pitha*.

Я полагаю, что при различныхъ климатическихъ условіяхъ и въ различныя времена года это леченіе должно быть часто видоизмѣняемо. Въ Финляндіи и въ южной Россіи я достигалъ наилучшихъ результатовъ прикладываніемъ холодныхъ компрессовъ не только на пересаженный лоскутъ, но и на всю часть, на которой была произведена операція. Въ первые дни я перемѣняю примочки каждые четверть часа, и какъ только больному холодъ становится непріятнымъ, то употребляю уже для примочекъ только воду комнатной температуры.

Для употребленія сильнаго холода можетъ служить аппаратъ для холодныхъ примочекъ *Albin Deak'a*. Онъ состоитъ изъ двухъ вставленныхъ одинъ въ другой жестяныхъ цилиндровъ, снабженныхъ крышкою. Пространство между обоими цилиндрами наполняется истолченнымъ льдомъ съ солью, а во внутренній цилиндръ кладется охлаждаемый компрессъ. Чѣмъ худшій проводникъ теплоты будетъ наружный цилиндръ, тѣмъ менѣе нужно будетъ употреблять льду. Поэтому гораздо проще вводить охлаждающую смѣсь въ деревянный сосудъ съ деревянною же крышкою и въ средину этого сосуда (ведра) ставить до половины наполненную водой жестяную кружку, въ которую кладутся компрессы для охлажденія. Въ жаркое время года, когда нѣтъ льду, можно пользоваться аппаратомъ *Carré* для приготовленія искусственнаго льда. Аппаратъ этотъ удобопереносимъ и хорошъ особенно для военныхъ госпиталей.

Обыкновенныя противовоспалительныя средства, слабительныя соли или прежде рекомендованное кровопусканіе излишни и только мѣстное кровопусканіе посредствомъ піявокъ, приставляемыхъ иногда на самый

лоскутъ, имѣетъ показаніе въ тѣхъ случаяхъ, гдѣ вслѣдствіе застоя угрожаетъ опасность омертвѣнія. Покой, соотвѣтственное положеніе, умѣренная комнатная температура, свѣжій воздухъ, легкая діэта и здѣсь, какъ при всѣхъ поврежденіяхъ, составляютъ благопріятныя условія для излеченія.

Непріятныя явленія во время и послѣ операціи.

Кровотеченіе во время и послѣ операціи часто требуетъ особеннаго вниманія. При выкраиваніи лоскута иногда нужно бываетъ разрѣзать кожныя вены, кровотеченіе изъ которыхъ можно однако остановить уже во время операціи легкимъ давленіемъ пальцами. Въ томъ случаѣ, когда намъ приходится дѣлать разрѣзы черезъ область артеріи значительной величины, часто можно предупредить кровотеченіе предварительнымъ придавливаніемъ ствола пальцами. Такъ, напримѣръ, при хилопластикѣ ассистентъ, удерживающій голову, долженъ производить это такимъ образомъ, чтобы онъ, становясь позади стула и прижимая ее къ своей груди, въ то же время клалъ руки около уха больнаго и концами указательныхъ пальцевъ придавливалъ наружную челюстную артерію. Подобнымъ образомъ производится давленіе на височную артерію при замѣщеніи обширныхъ дефектовъ вѣкъ и т. д.

При появленіи артеріяльнаго кровотеченія во время операціи, давленіе пальцами, производимое ассистентомъ съ цѣлью мгновенно остановить кровотеченіе, часто имѣетъ тотъ вредъ, что такъ какъ при этомъ конецъ артеріи скрывается, то при зашиваніи лоскутовъ нельзя употреблять надежнаго средства, напримѣръ лигатуры, дтя предотвращенія вторичнаго кровотеченія, которое поэтому и является часто впослѣдствіи, по соединеніи лоскутовъ, когда уже началось заживленіе первымъ сращеніемъ. Единственное, что остается тогда сдѣлать, это—разорвать все для прекращенія новаго кровотеченія и удаленія накопившихся подъ кожными лоскутами кровяныхъ сгустковъ.

Я поэтому предпочитаю на каждую сколько нибудь значительную артерію, попадающуюся подъ ножомъ, тотчасъ накладывать лигатуру, или по крайней мѣрѣ запирать конецъ сосуда небольшимъ серфиномъ, дабы не задерживать хода операціи. Черезъ это вѣрнѣе останавливается кровотеченіе, операторъ имѣетъ для своихъ рукъ болѣе простора, нежели при сдавленіи сосуда пальцемъ, и подъ конецъ операціи, въ случаѣ надобности, легче найти артерію для перевязки. Для выведенія лигатуры кратчайшимъ путемъ изъ раны, дабы она, какъ инородное тѣло, не мѣшала первичному сращенію, я употребляю способъ *Бусона*, въ особенности тамъ, гдѣ лигатура можетъ быть наложена въ срединѣ лоскута (см. приличныя средства для пріостановленія кровотеченія при различныхъ условіяхъ въ «Введеніи къ оперативной хирургіи»).

Травматическая лихорадка почти никогда не достигаетъ при этихъ операціяхъ такой степени, чтобы было необходимо прибѣгнуть къ средствамъ противовоспалительнымъ. При самыхъ сильныхъ лихорадочныхъ явленіяхъ во всякомъ случаѣ надо избѣгать употребленія каломеля и сѣрой ртутной мази; ибо ртутные препараты могутъ мѣшать первому сращенію. *Травматическій столбнякъ*, сколько мнѣ извѣстно, не наступалъ послѣ пластическихъ операцій, и это обстоятельство легко объясняется тѣмъ, что здѣсь дѣлаются чистые, острые разрѣзы чрезъ кожу, а заботливость, съ которою мы стремимся къ первому сращенію, также предотвращаетъ обыкновенныя случайныя причины столбняка.

Рожистое воспаленіе и *омертвѣніе* суть самыя непріятныя явленія послѣ пластическихъ операцій. Бываютъ однако такія времена и мѣстности, гдѣ оба эти злѣйшіе врага хирургической пластики водворяются не *временно*, а *постоянно*. Въ такомъ случаѣ не должно прибѣгать къ ножу, а нужно выжидать прекращенія эпидеміи, или же направить леченіе противъ причинъ эндемическихъ явленій.

При простой травматической рожѣ, особенно вначалѣ, намазываніе коллодіемъ составляетъ драгоцѣнное средство, которое въ моей практикѣ часто уничтожало появлявшуюся красноту и напряженіе. Если, не смотря на всѣ предосторожности, дѣло все таки доходитъ до рожистаго процесса, то слѣдуетъ поступать по обыкновеннымъ правиламъ, а именно употреблять oleum camphoratum, unguent. ferri sulfurici, преимущественно же заботиться о поддержаніи равномѣрной температуры посредствомъ ваты и дѣлать легкое отвлеченіе на кишечный каналъ.

Первое сращеніе обыкновенно въ этихъ случаяхъ идетъ плохо, но, что гораздо хуже, часто къ этому процессу присоединяется еще частное или общее гангренозное омертвѣніе лоскута.

ОБЩІЯ ПРАВИЛА ДЛЯ ТЕХНИКИ ВЪ ДЕРМАТОПЛАСТИКѢ.

Къ самымъ простымъ задачамъ пластической хирургіи относится замѣщеніе или закрываніе потерь вещества на плоскихъ частяхъ тѣла, напр. на конечностяхъ, груди, щекахъ и т. д.

Мы распредѣлимъ принадлежащія сюда оперативныя формы по отдѣльнымъ группамъ и постараемся такимъ образомъ составить *общую часть пластической хирургіи*. Я полагаю, что чѣмъ подробнѣе будетъ изложена эта часть, тѣмъ легче начинающій будетъ въ состояніи придумывать новыя модификаціи для индивидуальныхъ условій каждаго даннаго случая.

Если отдѣльные, испытанные уже оперативные способы будутъ представлены чисто шематически, какъ бы въ видѣ простыхъ, общеприложимыхъ *формулъ*, то они тѣмъ рѣзче будутъ запечатлѣваться въ памяти и тѣмъ болѣе мы будемъ въ состояніи взвѣшивать рядомъ и выгоды и невыгоды ихъ. Мнѣ не разъ случалось уже въ практикѣ, что, просматривая свою коллекцію шематическихъ рисунковъ, я выбиралъ для каждаго представившагося мнѣ случая способъ, дававшій гораздо лучшіе результаты, нежели тѣ, какихъ можно было ожидать отъ плана операцій, начертаннаго мною при первомъ осмотрѣ больнаго. Не одному, вѣроятно, приходилось испытать, что если, напримѣръ, онъ нѣсколько разъ сряду производилъ хилопластику по способу *Диффенбаха*, то при всякомъ новомъ случаѣ первое, что ему приходитъ въ голову, это — оперировать по этому же способу, и онъ долженъ сдѣлать надъ собою немалое усиліе, чтобъ отказаться отъ любимаго и привычнаго уже способа операціи. Я видѣлъ даже, какъ хирургъ рѣшился пожертвовать огромнымъ кускомъ здоровой кожи, а именно всей кожей подбородка, лишь бы имѣть возможность сдѣлать по заведенному обычаю хилопластику *Диффенбаха*. Шематическіе рисунки выгодны именно тѣмъ, что могутъ быть обозрѣваемы разомъ и вдругъ и легче вдохновляютъ хирурга къ творчеству, къ изобрѣтенію новыхъ оперативныхъ идей.

Разсмотримъ по порядку оперативныя формы, служащія для закрыванія

1) треугольныхъ,
2) четыреугольныхъ,
3) овальныхъ,
4) круглыхъ и
5) многоугольныхъ или неправильныхъ дефектовъ.

1) Закрываніе треугольныхъ дефектовъ.

При дефектѣ кожи, представляющемся въ видѣ маленькаго, равносторонняго треугольника, наложеніемъ шва при каждомъ углѣ такъ, чтобы смежныя стороны треугольника притягивались одна къ другой, можно или совершенно уничтожить потерю вещества, или, по крайней мѣрѣ, закрыть ее до того, что остается лишь маленькое отверстіе въ самой срединѣ.

Если мы имѣемъ равнобедренный треугольникъ съ маленькимъ основаніемъ, тогда стягиваютъ равныя бедра 2 или 3 швами; при прямоугольномъ же треугольникѣ считаютъ лучшимъ наложить швы на острые углы, прилежащіе гипотенузѣ.

Если же треугольники больше и если смежные края, даже послѣ предварительнаго подпарыванія, не могутъ быть сближены одинъ съ другимъ, тогда должно прибѣгнуть къ вспомогательнымъ разрѣзамъ и наконецъ къ образованію лоскутовъ.

[Надѣюсь сберечь время моего читателя, говоря отнынѣ больше рисунками].

Таб. 7. Фиг. 1. *abc*—потеря кожи; *bd*—вспомогательный разрѣзъ, стрѣлка показываетъ направленіе, по которому долженъ быть натягиваемъ лоскутъ.

Фиг. 2. *cbd*—отдѣленный лоскутъ, захваченный пинцетомъ.

Фиг. 3. *bc* прикрѣплено къ *ac*, а *bd* къ *ad*.

Чтобы уменьшить натяженіе лоскута, накладываютъ большую скобку Зюльцера на уголъ лоскута. Обвивной шовъ β употребляется тамъ, гдѣ требуется извѣстное усиліе для приложенія одного края кожи къ другому; узловатый же шовъ изъ серебра, тонкаго желѣза или шолку должно накладывать тамъ, гдѣ нужно только слегка удерживать вмѣстѣ уже прилежащіе другъ къ другу края раны. Вообще вездѣ, гдѣ подъ лоскутомъ кожи приходится болѣе твердая подстилка, скобки Зюльцера гораздо примѣнимѣе, чѣмъ швы.

Фиг. 4. *abc*—большій дефектъ; *da* и *bc*—два вспомогательныхъ разрѣза.

Фиг. 5. Оба лоскута отпрепарованы; *dac* натягивается пинцетомъ, *cbe* виситъ свободно.

Фиг. 6. Потерянное вещество закрыто.

Фиг. 7. *abc*—меньшая потеря кожи; *bd*—дугообразный разрѣзъ, дающій возможность оттянуть лоскутъ *cbd* по направленію, указанному стрѣлкой (*Jaesche* въ Нижнемъ Новгородѣ).

Фиг. 8. *cbd*—внизъ висящій лоскутъ.

Фиг. 9. *cb* прикрѣплено къ *ca*; точка *d* дугообразнаго разрѣза притянута немного впередъ.

Фиг. 10. *abc*—треугольникъ съ широкимъ основаніемъ; *da* и *be*—два дугообразныхъ вспомогательныхъ разрѣза.

Фиг. 11. Одинъ лоскутъ *dac* виситъ внизъ; другой *cbe* натянутъ пинцетомъ.

Фиг. 12. Края кожи соединены одинъ съ другимъ.

Таб. 8. Фиг. 13. *abc*—дефектъ. Изъ верхушки *c* здѣсь проводятся два вспомогательныхъ разрѣза *fd* и *ge*.

Фиг. 14. *afd*, *bge* и *dhe*—отпрепарованные лоскуты кожи, изъ которыхъ первый поднятъ вверхъ пинцетомъ.

Фиг. 15. Оба боковые лоскута подняты и соединены между собою. Верхній обвивной шовъ захваченъ и натянутъ вверхъ скобкою Зюльцера $_2$, вслѣдствіе чего лоскуты избавлены отъ новаго поврежденія и натяженіе у боковыхъ швовъ $_\gamma$ и $_\delta$ уничтожено.

Фиг. 16. И лоскутъ *dhe* захваченъ и крѣпко натянутъ вверхъ скобкою Зюльцера, верхній крючокъ которой также укрѣпленъ на нитке обвивнаго шва, и такимъ образомъ весь дефектъ закрытъ.

Фиг. 17. *abc*—дефектъ. Изъ верхушки проведено два вспомогательныхъ, дугообразныхъ разрѣза *ce* и *df*.

Фиг. 18. Края раны *ac* и *db* прикрѣплены къ *ab*, вмѣстѣ съ тѣмъ соединены также между собою и верхнія части дугообразныхъ разрѣзовъ, вслѣдствіе чего точки *e* и *f* придвинуты кверху и сближены одна съ другой.

Фиг. 19. *abc*—дефектъ; *da* и *be*—вспомогательные разрѣзы. Для того, чтобы уменьшить натяженіе при наложеніи другъ на друга краевъ раны *ac* и *bc*, проведено еще два боковыхъ вспомогательныхъ разрѣза *fg* и *hi* (*Celsus*, *Dieffenbach*).

Фиг. 20. Вслѣдствіе прикрѣпленія треугольныхъ лоскутовъ *dac* и *cbe* другъ къ другу образуются изъ боковыхъ разрѣзовъ двѣ овальныя раны *fg* и *hi*, заживающія нагноеніемъ.

Таб. 9. Фиг. 21. *abc*—дефектъ; помощію двухъ разрѣзовъ *bd* и *de* сдѣланъ боковой, четыреугольный лоскутъ (*Dieffenbach*).

Фиг. 23. Лоскутъ *cbde* заложенъ въ уголъ *a* (пересаженъ). Переходъ отъ перетягиванія кожи къ трансплантаціи лоскута совершается тѣмъ, что соединяютъ боковой, изолированный, натяженіе уменьшающій разрѣзъ (Фиг. 19 *hi*) съ конечной точкой вертикальнаго вспомогательнаго разрѣза *d* (фиг. 19 *e*). При этомъ способѣ образованія лоскута, впервые употребленномъ *Диффенбахомъ* при блефаропластикѣ, имѣемъ то преимущество, что здѣсь натяженіе относительно незначительное; зато мы здѣсь имѣемъ и тотъ дурной шансъ, что трансплантированный лоскутъ впослѣдствіи времени, вслѣдствіе подкожнаго сокращенія рубцовой ткани, выдается въ видѣ свода или шара. Это выпяченіе лоскута не бываетъ при перетягиваніи кожи, но зато здѣсь гораздо ближе стоитъ опасность гангрены. Рубецъ, образующійся въ открыто остающемся дефектѣ, имѣетъ препятствовать выпяченію лоскута,—надежда, раздѣляемая впрочемъ и *Цейсомъ*, но, къ сожалѣнію, безосновательная.

Фиг. 24. Тотъ же четыреугольный лоскутъ можетъ быть взятъ и съ другой стороны.

Фиг. 25. *abc*—дефектъ, *edac* и *cbfg*—два боковыхъ четыреугольныхъ лоскута (впервые употребленныхъ *Диффенбахомъ* при хилопластикѣ).

Фиг. 26. Лоскуты отпрепарованы; первый изъ нихъ *eiac* удерживается пинцетомъ; второй *cbhg* виситъ внизъ. Первоначальная треугольная потеря вещества теперь втрое увеличена.

Фиг. 27. Средніе края лоскутовъ *ac* и *bc* соединены между собою; ихъ верхніе края *ia* и *bh* пришиты другъ къ другу въ срединѣ разрѣза *df*. Итакъ данный дефектъ *abc* (фиг. 25) закрытъ, зато мы получили двѣ боковыя потери вещества *die* и *hgf*. Чтобы уменьшить эти дефекты, можно притянуть другъ къ другу края раны *di* и *de* помощію скобки Зюльцера, такъ что если здѣсь рана и залечивается нагноеніемъ, то все таки послѣ рубцовая ткань образуется скорѣе, такъ какъ рана уже.

Таб. 10. фиг. 28. *abc*—дефектъ; оба вспомогательные разрѣза *bd* и *de* образуютъ острый уголъ при *d*, который лежитъ выше, чѣмъ уголъ дефекта *b*.

Фиг. 29. Четыреугольный остроугольный лоскутъ *cbde* отпрепарованъ.

Фиг. 30. Тупой уголъ лоскута *b* пришитъ къ углу *a* даннаго дефекта; край лоскута *bd* длиннѣе, чѣмъ сторона *ab* первоначальнаго дефекта; прикрѣпленіемъ края *bd* къ краю раны *agf* уничтожается тупой уголъ въ послѣднемъ и остается только при *f* узкій дефектъ съ острымъ угломъ (фиг. 28 *dfe*). Теперь, чтобы закрыть рану безъ всякаго натяженія, соединяютъ стороны угла *f* двумя обвивными швами; вслѣдствіе чего край раны *he* уже самъ собою прилегаетъ къ краю лоскута *de*, гдѣ и онъ удерживается въ точномъ и постоянномъ соприкосновеніи нѣсколькими швами или скобками. (На мысль подобнаго образованія острогольныхъ лоскутовъ меня навела хилопластика и вотъ уже десять лѣтъ, какъ эти разрѣзы увѣнчиваются самымъ блистательнымъ успѣхомъ въ довольно многочисленныхъ случаяхъ).

Фиг. 31. *abc*—дефектъ, *lg*, *la*, *bm* и *mk*—вспомогательные разрѣзы, описывающіе 2 четыреугольника съ острыми углами кнаружи.

Фиг. 32. Лоскуты *gefc* и *chik* отпрепарованы.

Фиг. 33. Первоначальная потеря вещества закрыта. Оба боковые дефекта, обыкновенно остающіеся при образованіи *Диффенбаховскихъ* лоскутовъ (фиг. 27 *die* и *hfg*), здѣсь также закрыты, вслѣдствіе сказанной *модификаціи*, т. е. *вслѣдствіе образованія острыхъ угловъ* при *l* и *m* и наложенія швовъ *n* и *o* съ одной, и *p* и *q* съ другой стороны, при чемъ избѣгается невыгодное натяженіе въ перенесенномъ лоскутѣ.

Таб. 11. фиг. 34. Лоскутъ, имѣющій острый уголъ при *d*, взятъ снизу.

Фиг. 35. Тупой уголъ *b* лоскута оттянутъ къ *a* и потеря вещества, оставшаяся между *ed* и *f* отчасти закрыта соединеніемъ краевъ раны *df* и *ef*. (Должно, впрочемъ, всегда предпочитать прежде описанное образованіе лоскута, если только части, окружающія дефектъ, позволяютъ это).

Фиг. 36. Верхній край *bf* лоскута *cbfe* образуется дугообразнымъ разрѣзомъ. Этотъ разрѣзъ есть комбинація оперативныхъ способовъ *Jaesche* (фиг. 7) и *Диффенбаха* (фиг. 21).

Фиг. 37. Дефектъ, остающійся послѣ перенесенія лоскута, закрывается стягиваніемъ краевъ раны *gd* и *ed* посредствомъ швовъ *h* и *d*. При большемъ дефектѣ, для закрытія котораго однако достаточно взять

матеріялъ съ одной стороны, эта модификація имѣетъ то преимущество передъ разрѣзомъ *Jaesche*, что здѣсь натяженіе гораздо меньше; а въ сравненіи съ *Диффенбаховскимъ* лоскутомъ имѣетъ то преимущество, что здѣсь, также какъ и при образованіи лоскута съ острымъ угломъ, дефекты, искусственно образуемые вырѣзываніемъ лоскута, также закрываются безъ малѣйшаго натяженія (этотъ способъ часто удавался мнѣ при хилопластикѣ).

Если бы каждый дефектъ былъ окруженъ со всѣхъ сторонъ здоровой кожей, еслибъ онъ всегда лежалъ въ одной плоскости и еслибы матеріялъ для трансплантаціи кожи не былъ очень часто замкнутъ въ тѣсныя физіологическія границы,—тогда хирургическая пластика представляла бы очень мало затрудненій, тогда было бы достаточно рѣшить, какой изъ способовъ образованія лоскута самый выгодный для данной формы дефекта. Но такъ какъ возстановленіе потерянаго куска кожи или образованіе губы, вѣка и т. под. бываетъ иногда необходимо при самыхъ различныхъ условіяхъ, то мы здѣсь должны говорить и о тѣхъ способахъ операцій, которые на первый взглядъ кажутся невыгодными, если не брать въ соображеніе того обстоятельства, что замѣщаемая часть имѣетъ особенную, опредѣленную функцію.

Фиг. 38. Треугольный дефектъ, обращенный верхушкой внизъ; четыреугольные лоскуты *aceh* и *bdfg* должно взять снизу. Сравни это образованіе лоскута съ фиг. 13 и фиг. 17, гдѣ мы поступали такимъ же образомъ, но не для того, чтобъ образовать лоскутъ, а для того только, чтобы вспомогательнымъ разрѣзомъ облегчить притягиваніе кожи. На фиг. 24 взятъ при такихъ же условіяхъ только одинъ четыреугольный лоскутъ снизу. Здѣсь, гдѣ основаніе дефекта шире, взято съ обѣихъ сторонъ по четыреугольному лоскуту (C. F. *Heyfelder*).

Фиг. 39. Лоскуты прикрѣплены въ срединѣ другъ къ другу краями *ce* и *df*. Искуственные дефекты *hie* и *fkg* уменьшены швами, наложенными при *i* и *k*; слѣдовательно вмѣстѣ съ тѣмъ и углы *h* и *g* приближены одинъ къ другому, т. е. нижніе края лоскутовъ немного ослаблены. Швы между *a* и *b*, конечно, не накладываются, если напр. хотятъ образовать этими лоскутами нижнюю губу, или же если треугольникъ имѣетъ обратное положеніе основаніемъ внизъ, а дефектъ находится на верхней губѣ; въ обоихъ этихъ случаяхъ края *ac* и *db* образуютъ свободный край губъ.

Таб. 12. Фиг. 40. При дефектѣ, имѣющемъ широкое основаніе, обращенное кверху, какъ это бываетъ на нижней губѣ, образованіе

лоскута можно также начать вертикальнымъ разрѣзомъ *ch* (подъ челюстью на шеѣ). Лоскуты четыреугольные, но безъ прямаго угла (какъ на фиг. 24 и 38).

Фиг. 41. Лоскутъ *adig* притягивается пинцетомъ къ мѣсту своего назначенія; другой *bckf*, тоже уже отпрепарованный, виситъ свободно внизъ.

Фиг. 42. Прилегавшіе другъ къ другу края раны *di* и *ck* прикрѣплены между собою, но только въ другомъ положеніи. Они сдвинуты вверхъ и вслѣдствіе этого внизу образовался четыреугольный дефектъ, который стараются уменьшить наложеніемъ швовъ *h* и *e*. Такъ какъ при образованіи нижней губы нельзя наложить швовъ между *a* и *b*, то должно разсчитывать такъ, чтобы вверхъ поднятые лоскуты, лежавшіе прежде сбоку челюсти, при накладываніи ихъ на челюсти, нашли себѣ точку опоры на самой кости, чѣмъ и было бы воспрепятствовано ихъ опущеніе въ прежнее положеніе. Удлиненіе разрѣза при *h* (фиг. 40) имѣетъ цѣлью облегчить стягиваніе снизу краевъ раны *gh* и *fh*, чѣмъ въ свою очередь сближаются между собою конечныя точки при основаніи лоскутовъ *g* и *f*.

Фиг. 43. Модификація только что описанныхъ способовъ (также при образованіи нижней губы) состоитъ въ томъ, что лоскутъ образуютъ такъ точно, какъ показано на фиг. 17, только меньшій; ихъ образованіе начинается именно дугообразными разрѣзами съ средины сторонъ равнобедреннаго треугольника; кромѣ того изъ верхушки дефекта проводятъ маленькій вертикальный разрѣзъ такъ же точно и съ тою же цѣлью, какъ на фиг. 40 (*Blasius*).

Для того, чтобы эти разрѣзы оказались успѣшными, дефектъ не долженъ быть очень высокъ, а основаніе должно быть широкое.

Фиг. 44. Лоскуты *aef* и *bgh* прикрѣплены другъ къ другу въ срединѣ, а нижніе лоскуты *fid* и *hkd* отпрепарованы для того, чтобы удобнѣе было закрыть нижнюю часть дефекта.

Фиг. 45. Потеря вещества стягиваніемъ краевъ раны закрыта на столько, на сколько это позволяло натяженіе; маленькій дефектъ, оставшійся въ срединѣ, должно залечивать нагноеніемъ. (Ниже мы будемъ говорить о преимуществахъ этой операціи въ хилопластикѣ при образованіи краснаго края губъ.

Таб. 13. Фиг 46 показываетъ методъ *Бурова*, всего менѣе отличающійся сбереженіемъ окружающихъ частей—это «методъ боковыхъ

треугольниковъ.» Чтобы закрыть потерю вещества *abc*, проводятъ разрѣзъ отъ одного изъ угловъ, прилежащихъ къ основанію треугольника, напр. отъ *b;* разрѣзъ этотъ, болѣе длинный, чѣмъ основаніе треугольника, доводятъ до *d;* книзу отъ него вырѣзываютъ новый треугольникъ *def*, соотвѣтствующій по величинѣ первоначальному треугольнику. Кусокъ кожи *g* вырѣзывается и удаляется. Части кожи, граничащія съ краями раны *chde*, отпрепаровываются (фиг. 47).

Фиг. 48. И первоначальная, и искусственная потеря вещества закрываются вмѣстѣ притягиваніемъ отпрепарованной кожи. Тупой уголъ *chd* лоскута притянутъ къ острому углу *a*, а происходящее при этомъ натяженіе уничтожено, или покрайней мѣрѣ значительно уменьшено сшиваніемъ краевъ раны *fe* и *de* (это уменьшеніе натяженія въ перенесенномъ лоскутѣ и есть главная идея при этомъ способѣ операціи).

Фиг. 49 показываетъ тотъ же методъ, только треугольный кусокъ кожи *f*, имѣющій быть удаленнымъ, находится въ другомъ положеніи относительно первоначальнаго треугольника, и ближе лежитъ къ нему. Послѣдствія тѣ же (фиг. 50).

Фиг. 51 изображаетъ тотъ же методъ, только разрѣзъ, составляющій продолженіе основанія первоначальнаго дефекта и служащій вмѣстѣ съ тѣмъ основаніемъ треугольному куску кожи *g*, имѣющему быть пожертвованнымъ—этотъ разрѣзъ проведенъ дугообразно. Невыгодно сдѣлать этотъ дугообразный разрѣзъ *abfd* слишкомъ длиннымъ: чѣмъ дальше углы *b* и *f* обоихъ треугольниковъ отстоятъ другъ отъ друга, тѣмъ больше долженъ быть подпарываемый лоскутъ *chd* (фиг. 52); не говоря уже о невыгодахъ большаго раненія, мы этимъ теряемъ часть той, напряженіе уменьшающей силы (составляющей главное преимущество этого способа операціи), которую мы искупили слишкомъ дорогой цѣною—кускомъ здоровой кожи. Сократительность отдѣленной кожи находится въ прямомъ отношеніи къ объему лоскута. Чѣмъ мы дальше отъ дефекта вырѣжемъ искусственный треугольникъ, тѣмъ менѣе мы выиграемъ отъ стягиванія равныхъ бедръ *ef* и *ed* (фиг. 53). И послѣдующая сократительность рубцовой ткани также находится въ прямомъ отношеніи къ величинѣ рубца. при чемъ рѣшительно все равно, будетъ ли рубецъ подкожный или поверхностный. Подкожный рубецъ, образующійся при приростаніи отсепарованной части кожи *chde*, обусловливаетъ, смотря по подпарыванію, выпяченіе натянутой кожи, которое вслѣдствіе большаго натяженія послѣдней недостигаетъ такой степени, какъ при трансплантаціи лоскута. При этомъ линейный рубецъ *cad* (фиг.

53) можетъ растянуться въ ширину и такимъ образомъ можетъ пропасть все косметическое достоинство этого оперативнаго способа.

Таб. 14. Фиг. 54. При треугольникѣ съ широкимъ основаніемъ *Буровъ* жертвуетъ двумя треугольными кусками кожи, вырѣзываемыми по обѣимъ сторонамъ первоначальнаго треугольника. Отпрепаровавши края раны *edhc* и *fgic*, можно свободно и легко стянуть бедра первоначальнаго треугольника *hc* и *ic* (фиг. 55), а помощію швовъ въ *ed* и *fg* уменьшается натяженіе лоскутовъ кожи *dhc* и *gic*. Подобная же оперативная идея была изобрѣтена *Дегранжемъ* въ хилопластикѣ (Gaz. hebdom. № 55, 1865).

Къ этому способу закрыванія треугольныхъ дефектовъ помощію пожертвованія здоровой кожи относится также и оперативный способъ *Аммона* (фиг. 56). При основаніи узкаго равнобедреннаго треугольника *abc* вырѣзываютъ другой треугольникъ *adb* съ менѣе острымъ угломъ и тогда стягиваютъ края этого продолговатаго дефекта (фиг. 57) такимъ образомъ, что образуется прямая рубцовая линія (фиг. 58).

Тамъ, гдѣ вслѣдствіе извѣстнаго состоянія окружающихъ частей и положенія самаго треугольнаго дефекта является необходимость вырѣзать у верхушки равнобедреннаго треугольника (фиг. 59 *abc*) треугольный лоскутъ *fhic* (нѣсколько большій, чѣмъ данный дефектъ, во вниманіе будущаго сокращенія кожи), какъ это бываетъ напр. при образованіи носа изъ кожи лба,—тамъ, послѣ перенесенія этого лоскута на мѣсто потеряннаго вещества (фиг. 60), можно примѣнить идею *Аммона* при остающемся новомъ дефектѣ, особенно если онъ узкій. Вырѣзывая маленькій треугольникъ *gde* (фиг. 59), мы получаемъ продолговатую потерю вещества, допускающую линейное соединеніе ея краевъ (фиг. 61). Этотъ оперативный способъ можетъ быть примѣненъ въ очень рѣдкихъ, исключительныхъ случаяхъ, именно тогда, когда кожа, граничащая съ дефектомъ, не можетъ быть перетянута или перемѣщена, такъ, напр., если она состоитъ изъ рубцовыхъ полосъ, или же если ее нельзя трогать, на основаніи косметическихъ причинъ.

II. Закрываніе четыреугольныхъ дефектовъ.

При четыреугольныхъ потеряхъ вещества, какъ и при треугольныхъ, если онѣ только малы и если вокругъ нихъ находится достаточно кожи, годной къ употребленію, можно соединеніемъ краевъ раны, сходящихся въ каждомъ изъ четырехъ угловъ, совершенно закрыть потерю вещества.

Если данный четыреугольный дефектъ не составляетъ квадрата, а параллелограмъ, тогда длинныя стороны (Таб. 15, фиг. 62 *ab* и *cd*) сближаются между собою тѣмъ, что на смежныя стороны, сходящіяся въ каждомъ изъ прямыхъ угловъ, накладываютъ обвивные швы (фиг. 63).

Если дефектъ представляетъ косой параллелограмъ, тогда на тупые углы *b* и *d* (фиг. 64), противолежащіе другъ другу въ косомъ направленіи, не накладываютъ швовъ, а только на оба острые угла *c* и *a*, и такимъ образомъ превращаютъ весь дефектъ въ прямой, линейный рубецъ (фиг. 65). Тамъ, гдѣ не смотря на большій объемъ дефекта этотъ методъ закрыванія кажется еще удобопримѣнимымъ, можно помощію подпарыванія увеличить способность кожи къ растяженію.

Если описанныхъ методовъ недостаточно для закрытія дефектовъ, то должно прибѣгнуть къ вспомогательнымъ разрѣзамъ, помощію которыхъ, при этой формѣ дефектовъ, обыкновенно образуютъ четыреугольные лоскуты.

Фиг. 66. Вспомогательные разрѣзы *ce* и *df* проводятся по той сторонѣ дефекта, гдѣ кожа подвижнѣе и гдѣ образующіеся рубцы всего менѣе замѣтны.

Фиг. 67. Лоскутъ *fdce* вытягивается до противолежащаго края раны *ab* и тамъ (фиг 68) прикрѣпляется (см. закрыв. треугольныхъ дефектовъ, фиг. 1—6).

Если дефектъ—болѣе широкій параллелограмъ, то лоскуты образуютъ при одной изъ его длинныхъ сторонъ (фиг. 69), потому что узкій и длинный лоскутъ гораздо болѣе подверженъ опасности омертвѣ-

нія. Чѣмъ лоскутъ короче и шире (фиг. 70 *ecdf*), тѣмъ вѣрнѣе можно разсчитывать на его удачное приращеніе къ новой почвѣ.

Если же обстоятельства вынуждаютъ проводить вспомогательные разрѣзы при меньшихъ сторонахъ четыреугольника, тогда уже предпочтительнѣе вырѣзывать лоскуты по обѣимъ меньшимъ сторонамъ (Таб. 16 фиг. 71) и притягивать оба лоскута къ срединѣ дефекта (фиг. 72). Остающійся рубецъ имѣетъ форму буквы H (фиг. 73). Впрочемъ, обвивные швы не должно накладывать на одну только среднюю линію; обыкновенно полезно бываетъ наложеніе обвивныхъ швовъ, напр. при *a* и *d*, такимъ образомъ, чтобы натяженіе, которому подвержены оба противолежащіе лоскута, было перенесено и на тѣ края раны, которые не были лишены своей первоначальной почвы.

Если послѣ образованія и вытягиванія четыреугольнаго лоскута (фиг. 74 *ecdf*) натяженіе оказывается слишкомъ большимъ, то можно, по идеѣ *Диффенбаха*, прибавить еще одинъ дугообразный разрѣзъ *gh* позади основанія лоскута. Въ этомъ случаѣ при натягиваніи лоскута края раны вспомогательнаго разрѣза расходятся (фиг. 75) и происходящій отъ этого эллиптическій дефектъ (фиг. 76) залечивается нагноеніемъ (срав. закрыв. △, фиг. 19 и 20), между тѣмъ какъ самый лоскутъ, въ которомъ опасность гангрены значительно уменьшена, очень часто приростаетъ первичнымъ затяженіемъ.

Фиг. 77. Вмѣсто дугообразнаго разрѣза, служащаго для уничтоженія натяженія въ лоскутѣ, гораздо выгоднѣе сдѣлать 2 разрѣза *gh* и *hi*, сходящіеся подъ тупымъ угломъ. Дефектъ (фиг. 78 *ghik*), происходящій при оттягиваніи кожи, можно очень удобно стянуть помощію обвивныхъ швовъ (*l* и *m* фиг. 79), такъ что уничтоженіе натяженія кожи въ этомъ случаѣ не сопровождается открытымъ искусственнымъ дефектомъ, какъ при предшествующемъ оперативномъ способѣ.

Таб. 17. Фиг. 80 представляетъ измѣненіе предшествующаго способа операціи, состоящее въ томъ, что оба разрѣза *dh* и *ce*, образующіе лоскутъ, соединяются съ вспомогательными разрѣзами *ef* и *fg*, сходящимися подъ тупымъ угломъ. Такимъ образомъ описывается очень подвижный лоскутъ съ узкимъ мостикомъ *hg* (фиг. 81); перенесеніе этого лоскута на дефектъ составитъ уже настоящую трансплантацію, а не перетягиваніе кожи. Дефектъ, остающійся при *efg* послѣ прикрѣпленія лоскута къ мѣсту его назначенія, можно съ успѣхомъ закрыть помощію одного или двухъ швовъ (фиг. 82 *i*), отчего натяженіе въ мостикѣ *hg* еще уменьшается (срав. закрываніе △ фиг. 36 и 37). Близкая, повидимому, опасность омертвѣнія такъ образованнаго лоскута не осуществилась на дѣлѣ ни при одной изъ произведенныхъ мною операцій этого рода.

Фиг. 83. Вмѣсто тупоугольнаго вспомогательнаго разрѣза, показаннаго при только что описанномъ способѣ операціи, проводили и прямой вспомогательный разрѣзъ *ef*. Если уголъ *k* лоскута *gdckf* образуютъ нѣсколько острымъ, то въ такомъ случаѣ для лучшаго закрытія вновь происшедшаго дефекта и для уничтоженія натяженія въ мостикѣ *gf* очень выгодно проводятъ еще одинъ вспомогательный разрѣзъ *ih* отъ вертикальнаго разрѣза *ef* косо кнаружи. Если теперь переносятъ лоскутъ *gdckf* на первоначальный дефектъ (фиг. 84), то натягиваніемъ вверхъ тупоугольнаго лоскута *eih* можно закрыть по крайней мѣрѣ одну часть новаго дефекта и подвинуть вверхъ (фиг. 85) конецъ *f* разрѣза *ef* (фиг. 83), вслѣдствіе чего натяженіе въ мостикѣ *gf* немного уменьшается.

Я достигъ той же самой цѣли болѣе простымъ образомъ тѣмъ, что я, при мелопластикѣ съ одновременнымъ образованіемъ искусственнаго сочлененія въ нижней челюсти, образовалъ четыреугольный лоскутъ съ острымъ угломъ (фиг. 86 *h*). Отпрепаровавши лоскутъ (фиг. 87) и наложивши его на дефектъ (фиг. 88), я закрылъ дефектъ *hfg* двумя обвивными швами (фиг. 89) между *h* и *f*. Если края раны отстаютъ одинъ отъ другаго, тогда лучше не накладывать швовъ между *h* и *g*, потому что они въ такомъ случаѣ вызываютъ слишкомъ большое натяженіе кожи и оттягиваютъ лоскутъ назадъ. Только въ томъ случаѣ, гдѣ края раны между *h* и *g* очень мало отстаютъ одинъ отъ другаго, можно споспѣшествовать ихъ сращенію тонкими серебряными проволоками или Зюльцеровскими скобками (срав. закрыв. △ фиг. 28—33).

Чтобы воспрепятствовать опусканію широкаго лоскута, *Zeis* посовѣтовалъ (при хилопластикѣ) провести къ срединѣ основанія лоскута (Таб. 18. фиг. 90) два разрѣза *gh* и *gi*, сходящіеся подъ острымъ угломъ.

Треугольникъ *m*, находящійся между этими послѣдними разрѣзами, не отдѣляется отъ своей первоначальной почвы; теперь, когда штанообразный лоскутъ (фиг. 91 *eklfigh*) оттянутъ вверхъ, а между *g* и *m* (фиг. 92) наложены швы, перенесенный лоскутъ долженъ будто бы получить точку опоры въ клинообразномъ кускѣ кожи, на которомъ онъ равномѣрно опирается. Однако рыхлое прикрѣпленіе маленькаго, кругомъ надрѣзаннаго куска кожи къ своей первоначальной почвѣ дѣлаетъ подобную опору невозможною. Удобоподвижность кожи и есть именно то обстоятельство, которое обусловливаетъ успѣшный исходъ большей части пластическихъ операцій, а при данномъ способѣ операціи именно неподвижность ея должна служить для той же цѣли. Опытъ подобной операціи, сдѣланный при мнѣ *Адельманномъ*, не достигъ своей цѣли. Кромѣ того, вслѣдствіе сшиванія краевъ раны *hg* и *gi*, какъ бы малъ ни былъ уголъ, лежащій между ними, натяженіе въ мостикахъ кожи между *gf* и *ge* увеличивается. Поднятіе конечныхъ точекъ боковыхъ разрѣзовъ *f* и *e* здѣсь не происходитъ такимъ же образомъ, какъ напр. на фиг. 30, гдѣ точка *e* поднимается вверхъ тѣмъ, что острый уголъ при *f* соединяютъ въ прямую линію, или напр. какъ на фиг. 89, гдѣ тоже самое происходитъ съ точкою *g*; при описываемомъ оперативномъ способѣ, вмѣстѣ съ поднятіемъ точки *f* или *e*, поднимаются и самые мостики, слѣдовательно увеличивается и натяженіе въ послѣднихъ.

Если мы имѣемъ дѣло съ большою потерею вещества, то можно себѣ ее представить раздѣленною на нѣсколько частей и для каждой изъ этихъ частей, сообразно съ обстоятельствами, избрать планъ операціи.

Чтобы закрыть верхнюю треть дефекта *abcd* (фиг. 93) избираютъ напр. оперативный способъ, показанный на фиг. 77. Обѣ нижнія трети раздѣляютъ мысленно на двѣ части, и къ лѣвой половинѣ примѣняютъ напр. оперативный способъ, показанный на фиг. 80, а къ правой—на фиг. 86. Дефекты, вновь образующіеся между *ghi*, *pqr* и *mtu* послѣ притягиванія верхняго широкаго и боковыхъ болѣе узкихъ лоскутовъ, могутъ быть закрыты обвивными швами при *h*, *q*, *m* такимъ образомъ, что вмѣстѣ съ тѣмъ уменьшается и натяженіе во всѣхъ трехъ лоскутахъ.

Тамъ, гдѣ кожа удобоподвижнѣе и гдѣ потеря вещества не очень значительна, можно послѣднюю, также мысленно раздѣленную на 3 части, закрыть тремя лоскутами безъ всякихъ сложныхъ вспомогательныхъ разрѣзовъ (Таб. 19 фиг. 95); выигрываютъ при этомъ то, что сѣть рубцовъ не такъ сложна (фиг. 96).

Если кожа, окружающая дефектъ, вездѣ годна къ употребленію, можетъ быть всего выгоднѣе образовать прямо 4 лоскута, изъ которыхъ каждый соотвѣтствовалъ бы одной четвертой части дефекта (фиг. 97). Соединеніе этихъ четырехъ лоскутовъ очень просто (фиг. 98). На то мѣсто въ срединѣ, гдѣ сходятся внутренніе концы лоскутовъ, всего лучше наложить длинныя, накрестъ лежащія Зюльцеровскія скобки; въ случаѣ недостатка послѣднихъ, ихъ можно замѣнить двумя звѣздообразно наложенными обвивными швами.

Слишкомъ щедрый оперативный способъ *Бурова* (фиг. 54) можетъ быть примѣненъ и при закрываніи четыреугольныхъ дефектовъ. При концахъ разрѣзовъ, образующихъ четыреугольный лоскутъ, вырѣзываются и удаляются 2 равнобедренныхъ треугольника *l* и *m* (Таб. 20. фиг. 99). Дальнѣйшее продолженіе операціи и закрываніе всѣхъ трехъ дефектовъ (фиг. 100) происходитъ по правиламъ, уже изложеннымъ прежде.

Если бы оказалась надобность взять лоскуты съ обѣихъ сторонъ для того, чтобы закрыть болѣе продолговатый дефектъ, то *Буровъ* предлагаетъ примѣнить его методъ по обѣимъ сторонамъ (фиг. 101) и закрыть всѣ 5 дефектовъ, какъ выше показано (фиг. 102). Итакъ, для того чтобъ уменьшить натяженіе въ лоскутахъ *eabh* и *ncdq*, нужно пожертвовать четырьмя треугольными кусками здоровой кожи; такое мотовство кожи во всякомъ случаѣ вызываетъ увеличенное натяженіе кожи во всей оперируемой области и всегда имѣетъ слѣдствіемъ своимъ очень распространенный подкожный рубецъ.

На фиг. 103 происходитъ тоже самое, что показано на фиг. 56 (*Аммонъ*). Здѣсь именно при обѣихъ концахъ узкаго дефекта вырѣзывается два треугольника *abe* и *cdf*, чѣмъ становится возможнымъ прямолинейное соединеніе краевъ раны (фиг. 104).

Методъ, о которомъ мы теперь будемъ говорить, совершенно уклоняясь отъ всѣхъ до сихъ поръ упомянутыхъ методовъ, напоминаетъ собою образъ дѣйствія, представленный на фиг. 59. Онъ именно состоитъ въ томъ, что образуютъ лоскутъ, который должно повернуть на

его основаніи или мостикѣ для того, чтобы лоскутъ могъ быть прикрѣпленъ къ мѣсту своего назначенія. Безъ особенной нужды не должно однакожъ прибѣгать къ этому перекручиванію трансплантируемаго лоскута; гдѣ только возможно, тамъ должно ограничиваться однимъ острымъ угломъ (какъ на фиг. 21), потому что всякое перекручиваніе и всякое сколько нибудь значительное натяженіе уже противодѣйствуетъ свободному кровообращенію въ лоскутѣ. Чтобы закрыть четыреугольный дефектъ (Таб. 21 фиг. 105), ***Letenneur***, при мелопластикѣ, образовалъ продолговатый лоскутъ *befig*, отпрепаровалъ его, отсепаровалъ край раны при *i* (фиг. 106), перекрутилъ лоскутъ кверху, такъ что уголъ, образуемый *ab* и *bc*, превратился въ одну линію (фиг. 107) и нижній уголъ *f* лоскута пришелся къ верхнему углу дефекта *d*. Затѣмъ уголъ *dck* былъ уничтоженъ, уголъ *h* стянутъ обвивнымъ швомъ, а край лоскута *gf* (фиг. 108) прикрѣпленъ къ противолежащему краю раны. Длина и перекручиваніе лоскута обусловливаютъ опасность омертвѣнія гораздо больше, чѣмъ закрываніе подобныхъ же дефектовъ какимъ нибудь другимъ оперативнымъ способомъ; впрочемъ, въ нѣкоторыхъ, хотя и очень рѣдкихъ случаяхъ, этотъ методъ можетъ имѣть большія преимущества.

Способъ, подобный предыдущему и напоминающій собою вмѣстѣ съ тѣмъ и оперативный способъ, представленный на фиг. 17, состоитъ въ образованіи двухъ, частью округленныхъ лоскутовъ (фиг. 109). Потеря вещества равномѣрно раздѣлена на 2 части, отдѣленные лоскуты перекручиваются подъ прямымъ угломъ и оттягиваются внизъ (фиг. 110) и ихъ дугообразные верхніе края стягиваются въ одну прямую линію въ срединѣ дефекта (фиг. 111). Между верхушками лоскутовъ *l* и *m* и краемъ *hfg* остаются маленькіе дефекты, залечивающіеся нагноеніемъ.

При очень большой потерѣ вещества, этотъ оперативный способъ можетъ быть примѣненъ съ обѣихъ сторонъ (Таб. 22, фиг. 112). Всѣ 4 лоскута должно приблизить одинъ къ другому въ срединѣ дефекта помощію звѣздообразно накладываемыхъ обвивныхъ швовъ, захватывающихъ лоскуты довольно высоко, такъ какъ концы послѣднихъ не прилегаютъ тѣсно другъ къ другу, а дефекты, остающіеся при *krg* и *nsq* (фиг. 113), могутъ покрайней мѣрѣ отчасти быть стянуты, благодаря удобоподвижности кожи.

При болѣе продолговатыхъ, трапеціевидныхъ дефектахъ (фиг. 114), какъ это бываетъ напр. при потерѣ верхней губы, выгодно по ***Брунсу*** образованіе двухъ четыреугольныхъ, боковыхъ лоскутовъ *gmlc* и *kond*, которые отпрепаровываются и прикрѣпляются другъ къ другу своими концами въ самой срединѣ потеряннаго вещества (фиг. 115). Закрываніемъ дефектовъ *gfea* и *kihb*, легко превращаемыхъ при подвижной кожѣ, какъ напр. на лицѣ, въ прямолинейный рубецъ (фиг. 116 *gf* и *ki*), вмѣстѣ съ тѣмъ сближаются и верхнія конечныя точки основаній лоскутовъ *g* и *k*, отчего уменьшается и натяженіе при *m* и *o*. (Способъ ***Sedillot*** совершенно похожъ на этотъ способъ, только лоскутъ берется снизу).

Операція ***Max Langenbeck***'а (фиг. 117) очень похожа на предыдущій способъ; разница только въ томъ, что лоскуты берутся болѣе съ боковъ. Продолженіемъ разрѣзовъ *ch* до *e* и *dl* до *f* и подпарываніемъ въ области *ei* и *fm* (фиг. 118) увеличивается удобоподвижность основаній лоскутовъ, чѣмъ уменьшается и натяженіе при *h* и *l* (фиг. 119). ***Max Langenbeck***, употребившій этотъ способъ при образованіи нижней губы, придаетъ особенное значеніе тому обстоятельству, что лоскуты могутъ своими нижними краями опираться на неотдѣленный край раны *cd*; его надежды гораздо основательнѣе, чѣмъ надежды ***Цейса*** на штанообразный лоскутъ (фиг. 90).

III. Закрываніе дефектовъ, имѣющихъ видъ миртоваго листа, эллипса или полулунія.

Болѣе узкіе дефекты подобной формы всего легче закрыть простымъ стягиваніемъ окружающей кожи, если только она здорова и удобоподвижна. Таб. 23, фиг. 120 представляетъ дефектъ, похожій на миртовый листъ, а фиг. 121 полулунный дефектъ, превращенные въ линейные рубцы единственно стягиваніемъ кожи, въ крайнемъ случаѣ послѣ предварительнаго подпарыванія.

Если дефектъ шире (фиг. 122 *ab*), тогда можно облегчить передвиженіе куска кожи между *ab* и *efc*, отдѣливъ его въ видѣ мостика помощью двухъ разрѣзовъ, сходящихся подъ угломъ *cde*. Вслѣдствіе этого происходитъ новый дефектъ *cdef* (фиг. 123), который можетъ быть стянутъ

швами начиная отъ *d* (фиг. 124). Часто можно обойтись безъ швовъ, лежащихъ между *c*, *f* и *e*; очень часто они даже вредны тѣмъ, что производятъ натяженіе въ передвинутомъ мостикѣ кожи, между тѣмъ какъ швы между *d* и *f* уменьшаютъ натяженіе этого мостика. (Я употребилъ съ успѣхомъ этотъ способъ при образованіи нижней губы. *Диффенбахъ* воспользовался этимъ способомъ при операціи выворота вѣкъ).

Подобнаго же рода передвиженіе кожи употребилъ въ послѣднее время *Alphonse Guérin*, тоже при операціи эктропія. Онъ именно вмѣсто V—образнаго разрѣза дѣлаетъ разрѣзъ W—образный (фиг. 125), передвигаетъ мостикъ кожи съ треугольными лоскутами въ дефектъ и соединяетъ *ci* и *ck* (фиг. 126) швами. Эта идея, при своемъ практическомъ достоинствѣ, имѣетъ и тотъ недостатокъ, что эктропій можетъ возвратиться вслѣдствіе сокращенія рубца, образующагося при *fgde*,—пространства, залечиваемаго *Guérin*'омъ помощію грануляцій. Для исправленія этого недостатка я бы предложилъ наложить швы при *dh* и *eh* (фиг. 127). Натяженіе въ этой части кожи не дѣйствуетъ вредно на процессъ заживленія въ передвинутомъ мостикѣ кожи; оно, напротивъ того, нѣсколько уменьшаетъ натяженіе въ послѣднемъ; и чѣмъ уже рубцы, тѣмъ меньше опасность рецидива, тѣмъ выше косметическое достоинство операціи.

Помощью вспомогательныхъ разрѣзовъ, проводимыхъ отъ самаго дефекта вверхъ или внизъ, образуются такіе лоскуты кожи, которые очень легко могутъ быть стянуты для закрытія потеряннаго вещества. *Lisfranc* проводитъ вертикальный разрѣзъ изъ средины эллипса (Таб. 24, фиг. 128); послѣ отпрепарованія лоскутовъ *acd* и *bed* (фиг. 129) и, если въ этомъ оказывается надобность, послѣ предварительнаго подпарыванія и края раны *ab*, можно очень легко сдвинуть лоскуты и получить такимъ образомъ линейный рубецъ формы T (фиг. 130).

Удобоподвижность лоскутовъ будетъ гораздо больше, если отъ средины дефекта (фиг. 131) проводятъ 2 разрѣза *cd* и *ef* (срав. фиг. 17). Лоскуты *acd* и *bef* (фиг. 132) отпрепаровываются и натягиваются вверхъ, при чемъ остается дефектъ *dcefg* (фиг. 133), имѣющій форму V. Если натяженіе не очень велико, тогда можно его закрыть швами между *d*, *g*, *f* (фиг. 134); однако въ большей части случаевъ этотъ дефектъ долженъ быть залечиваемъ грануляціями; вслѣдствіе чего слѣдуетъ предпочитать другой методъ, не оставляющій за собою въ окружности такого широкаго рубца.

Если образовать лоскутъ такимъ образомъ, что дугообразные разрѣзы *dh* и *if* (фиг. 135) проводятся не отъ самаго эллипса, а отъ нижняго конца проведеннаго прежде вертикальнаго разрѣза *ch* (по фиг. 128), то послѣ гораздо легче соединить и здѣсь остающійся дефектъ V—образной формы (фиг. 136). Этотъ оперативный способъ напоминаетъ образъ дѣйствія, представленный на фиг. 109, который я предложилъ для закрытія ампутаціоннаго штумпфа и въ успѣхѣ котораго я убѣдился на практикѣ.

Лоскуты не должны быть вырѣзываемы изъ окружающей кожи непремѣнно одинъ возлѣ другаго; *O. Веберъ* при хилопластикѣ предпочелъ образовать полулунный лоскутъ *bef* (Таб. 25, фиг. 137) подъ прежде уже вырѣзаннымъ лоскутомъ *acd*. Когда верхушка *c* верхняго лоскута помѣщена въ уголъ *b* дефекта (фиг. 138), который такимъ образомъ закрывается, тогда нижній лоскутъ переносится на вновь происшедшій дефектъ, такъ что верхушка *e* перваго приходится въ точкѣ *d* послѣдняго. Швы, соединяющіе края раны *cd* и *be* (фиг. 139), даютъ линейный рубецъ между *d* и *b* и распредѣляютъ натяженіе кожи равномѣрно на оба лоскута. Ихъ соединеніе происходитъ на большомъ разстояніи,—обстоятельство, дающее гораздо лучшее предсказаніе для происхожденія первичнаго сращенія, чѣмъ напр. оперативный способъ, представленный на фиг. 131, гдѣ прикрѣпленіе противулежащихъ лоскутовъ ограничено маленькимъ пространствомъ между *c* и *e* (фиг. 134). Здѣсь именно можно ожидать, что швы, вслѣдствіе тренія объ конечныя точки лоскутовъ, разорвутся или перерѣжутъ кожу, между тѣмъ какъ при операціи *Вебера* (фиг. 139) одинъ лоскутъ поддерживается другимъ и результатъ обезпеченъ. Потеря вещества между *e* и *f* залечивается нагноеніемъ.

Какъ на подходящій къ только что описанному оперативному методу мы укажемъ на методъ, избранный *Hasner*'омъ и испытанный *Oettingen*'омъ (безъ успѣха) при блефаропластикѣ (фиг. 140). Образуются такіе же два лоскута, какъ и при предыдущемъ методѣ; разница только въ томъ, что одинъ берется сверху, другой снизу дефекта. Для того, чтобы

натяженіе не было слишкомъ велико, нужно оставить открытыми дефекты между *a—d* и *b—f* (фиг. 141). При примѣненіи этого способа къ возстановленію обоихъ потерянныхъ вѣкъ, можно соединить только концы лоскутовъ *c* съ *a* и *e* съ *b*, чѣмъ еще значительно ухудшается предсказаніе хорошаго заращенія.

Я бы предпочелъ этимъ операціямъ образованіе одного, хотя бы и большаго лоскута съ острымъ угломъ (фиг. 142). Образованіе остраго угла *cfe* и швы между *f* и *d* (фиг. 143) даютъ мнѣ возможность 1) поднять лоскутъ вверхъ, чѣмъ 2) уничтожается всякое натяженіе въ мостикѣ кожи, и 3) вмѣстѣ съ тѣмъ я избѣгаю всякаго новаго дефекта. Этотъ способъ доставилъ мнѣ отличные результаты въ очень многихъ случаяхъ; только одинъ разъ большой лоскутъ слишкомъ сильно выдался впослѣдствіи отъ послѣдовательнаго подкожнаго сокращенія рубцовой ткани.

Въ тѣхъ случаяхъ, гдѣ кожа на одной сторонѣ не можетъ быть взята на достаточномъ пространствѣ, или же гдѣ въ срединѣ закрываемаго дефекта должно остаться открытое отверстіе, какъ это, напр., бываетъ при образованіи обоихъ вѣкъ—тамъ предпочтительнѣе образованіе двухъ лоскутовъ или, какъ на фиг. 137, *съ одной стороны (Weber)*, или, какъ на фиг. 140, *съ обѣихъ сторонъ (Hasner)*, или, наконецъ, какъ на Таб. 26. фиг. 144, *у одного конца* дефекта *a* (*Lelleneur* при ринопластикѣ). Остроугольные боковые лоскуты *feca* и *ihda* (фиг. 144) отпрепаровываются и прикрѣпляются по срединѣ, а верхушки ихъ переносятся къ другому концу дефекта *b*. Происходящіе при этомъ боковые, остроугольные дефекты можно легко стянуть въ линейные рубцы *km* и *gl* (фиг. 145). При ринопластикѣ скажемъ больше объ этомъ предметѣ.

Если одна сторона овала или эллипса описываетъ большую дугу (фиг. 146 *aceb*), чѣмъ другая (*afb*), тогда можно съ успѣхомъ вырѣзать маленькій кусокъ кожи (*ced*), не навлекая на себя упрека въ мотовствѣ. Послѣ удаленія такого сердцевиднаго лоскута, лоскуты *acd* и *deb* отпрепаровываются и натягиваются вверхъ (фиг. 147). Натягивая вогнутые разрѣзы *cd* и *ed* въ прямомъ направленіи, можно ихъ легко соединить съ точкою *f* (фиг. 148). Остающійся рубецъ имѣетъ Т—образную форму.

Если одна прямая сторона дефекта похожа на хорду, а весь дефектъ на сегментъ, тогда эта хорда удлиняется по обѣимъ сторонамъ и вырѣзываются два треугольные куска кожи, имѣющіе основаніями упомянутыя удлиненія (фиг. 149). Кривая линія *hg* образуетъ тогда верхнюю границу лоскута, имѣющаго широкое основаніе и кончающагося по обѣимъ сторонамъ двумя острыми углами. Лоскутъ этотъ должно глубоко отпрепаровать, особенно въ срединѣ основанія (*ce* фиг. 150), для того, чтобы можно было острые углы *g* и *h* перемѣстить въ крайніе углы *d* и *f* увеличеннаго дефекта безъ вреднаго натяженія. Выпрямленная дуга *gh* получаетъ длину *df* (фиг. 151); сумма *da* и *bf* не должна быть такъ велика, какъ разность между хордой *ab* и дугою *gh* сегмента. Удаленіе подобныхъ боковыхъ треугольниковъ имѣетъ цѣлью избѣгать, при наложеніи сборчатаго шва, слишкомъ большаго образованія складокъ на длиннѣйшемъ краѣ раны *gh*, при прикрѣпленіи его къ болѣе короткому краю *ab*.

Тамъ, гдѣ кожа менѣе подвижна, можно измѣнить описанный способъ такимъ образомъ, что внутреннія бедра боковыхъ треугольниковъ (Таб. 27 фиг. 152) опираются не на конечныя точки отрѣзка шара *a* и *b* (фиг. 149), но ниже ихъ, при *f* и *i*, на самую дугу. Наружные углы удаляемыхъ треугольниковъ *g* и *d* могутъ быть прямые, а главное, изъ средины дуги *c* проводятся два разрѣза, выпуклыхъ кнаружи, *mk* и *nl*. Такимъ образомъ мы получаемъ два боковыхъ лоскута *himk* и *efnl*, которые должно поднять косо вверхъ и, наложивши ихъ на первоначальный дефектъ, прикрѣпить одинъ къ другому въ самой срединѣ (фиг. 153). Образующійся рубецъ напоминаетъ операцію *Цейса* (фиг. 90), и дѣйствительно эта идея руководила меня при изобрѣтеніи этого способа, особенно примѣнимаго при хилопластикѣ. Широкій треугольникъ *kcl* можетъ служить лучшей точкой опоры для лоскута, чѣмъ узкій клинъ, оставляемый *Цейсомъ* при его штанообразномъ лоскутѣ. Еще большую важность при этомъ способѣ имѣетъ то обстоятельство, что помощію выпуклыхъ разрѣзовъ *mk* и *nl*, вытягиваемыхъ послѣ отдѣленія лоскутовъ въ прямомъ направленіи, я удлиняю, не подвергая опасности жизни лоскута, именно ту сторону его, которая должна быть растянута больше всѣхъ остальныхъ сторонъ; такимъ образомъ уменьшается натяженіе между срединою *o* хорды *ab* и соединенными углами *m* и *n* лоскутовъ.

При примѣненіи этого способа для образованія нижней губы, дугообразные разрѣзы *km* и *ln* приносятъ намъ еще и ту выгоду, что

край губы выступаетъ кнаружи, и между челюстью и губою образуется sulcus mento—labialis.

При изложеніи методовъ перетягиванія кожи для закрытія треугольныхъ и четыреугольныхъ дефектовъ, мы изложили также и тѣ оперативные способы, при которыхъ мы жертвуемъ частями кожи, и въ заключеніе этихъ главъ мы изложили перемѣщеніе лоскутовъ, не граничащихъ непосредственно съ первоначальными дефектами. А потому мы и въ этой главѣ имѣемъ еще говорить о тѣхъ оперативныхъ способахъ, помощію которыхъ мы, посредствомъ отдаленнаго куска кожи, закрываемъ эллиптическій или полулунный дефектъ.

Для того, чтобы закрыть дефектъ *f*, похожій на миртовый листъ (фиг. 154), вырѣзываютъ изъ окружающей здоровой кожи такой же формы лоскутъ *e* нѣсколько большаго объема, и верхушка его *c* переносится въ *b*. Въ мостикѣ *ad* имѣетъ мѣсто лишь незначительный поворотъ. Послѣ прикрѣпленія лоскута на мѣстѣ первоначальнаго дефекта *ab*, можно попробовать, безъ опасенія для жизни перенесеннаго лоскута, закрыть вновь происшедшій дефектъ *dc*. Обыкновенно однако остается въ срединѣ линейнаго рубца кусокъ *g*, залечивающійся нагноеніемъ (фиг. 155).

Если надъ выпуклой стороной полулуннаго дефекта (напр. на носу вблизи кожи лба) существуетъ матеріялъ, годный для трансплантаціи, тогда вырѣзываютъ тамъ (фиг. 156) кусокъ кожи, соотвѣтствующій дефекту (и по общему правилу, конечно, большій, чѣмъ дефектъ), и такимъ образомъ образуютъ мостикъ такъ, чтобы перекручиваніе было какъ можно менѣе значительно. Вырѣзавши лоскутъ *chif* и повернувши его подъ угломъ 180° на его мостикѣ, удлиняемомъ съ большою выгодою посредствомъ разрѣза *fg*, мы помѣщаемъ уголъ *h* лоскута въ уголъ *b* дефекта. Самое большое натяженіе находится между *i* и *a* (фиг. 157); его уменьшенію способствуетъ уже упомянутый разрѣзъ *fg* (фиг. 156), помощію котораго дугообразный край раны *if* становится длиннѣе. Вновь образуемый дефектъ можетъ легко быть уменьшенъ наложеніемъ швовъ на острые углы при *d* и *e*; средина его должна однако остаться открытою. Самые важные швы при этомъ методѣ трансплантаціи, очень часто употребляемомъ въ ринопластикѣ, приходятся между *gf* и *k*; цѣлесообразнымъ наложеніемъ этихъ швовъ можно уменьшить натяженіе въ мостикѣ и вмѣстѣ съ тѣмъ значительно уменьшить выше лежащій дефектъ.

Само собою разумѣется, что по этому типу перенесенія лоскута можно закрыть потерю вещества какой угодно формы, вырѣзывая лоскуть соотвѣтственной же формы (см. Ринопластику).

IV. Закрываніе дефектовъ круглой формы.

Если круглый дефектъ малъ и кожа подвижна, тогда можно примѣнить идею *Диффенбаха*, состоящую въ томъ, чтобы помощію иглы обвести нитку вокругъ раны и затянуть послѣднюю, какъ табачный кисетъ. Однако, въ большей части случаевъ, гораздо лучше предоставить стягиваніе краевъ раны сокращенію рубцовой ткани, потому что это искусственное обкалываніе при наложеніи стягивающаго шва можетъ подать поводъ къ болѣе распространенному нагноенію краевъ раны. Если все таки хотятъ сдѣлать что нибудь въ подобныхъ случаяхъ, тогда самая нѣжная помощь, которую можно оказать, состоитъ въ наложеніи липкаго пластыря на края раны; придавая послѣдней такимъ образомъ продолговатую форму, можно очень часто способствовать образованію линейнго рубца, чѣмъ затяженіе раны, конечно, значительно ускоряется.

Если мы имѣемъ дѣло съ большимъ круглымъ дефектомъ, тогда трудно найти цѣлесообразные вспомогательные разрѣзы, которые бы способствовали закрытію раны путемъ перетягиванія кожи.

Mütter въ Америкѣ сдѣлалъ два Г-образныхъ разрѣза на двухъ противуположныхъ точкахъ круга, такъ что образовался одинъ Н-образный разрѣзъ, въ срединѣ котораго находился дефектъ (Таб. 28. фиг. 158). Вслѣдъ за этимъ онъ такъ стягивалъ неправильные лоскуты, что изъ дефекта *A* образовалась прямая линія *no* (фиг. 159), а оба Г-образные разрѣза превратились въ треугольные дефекты *abc* и *ghi*, закрытіе которыхъ было предоставлено грануляціонному процессу.

Мнѣ кажется, что гораздо удобнѣе прежде всего превратить круглый дефектъ въ треугольный, четыреугольный или похожій на миртовый листъ, а потомъ закрыть его по правиламъ, уже изложеннымъ выше для этихъ послѣднихъ дефектовъ. Если хотятъ превратить круглый дефектъ въ треугольный, тогда удаляемые кусочки кожи *b*, *c* и *d* (фиг. 160) не должны быть такъ велики, чтобы образуемыя стороны треугольника *bd*, *dc* и *bc* составляли прямыя линіи, потому что мы бы такимъ образомъ потеряли слишкомъ много кожи. Тамъ, гдѣ края раны растяжимы и удобоподвижны, они могутъ быть прикрѣплены другъ къ другу, если они и не имѣютъ прямолинейнаго направленія. Итакъ нужно щадить здоровую кожу какъ можно больше, и если удалить маленькіе треугольники *b*, *c* и *d*, то только для того, чтобы образовать острые углы,

дающіе возможность примѣнить при круглыхъ дефектахъ тѣ правила, которыми мы руководствуемся при закрываніи треугольной потери вещества, напр., проведеніе двухъ вспомогательныхъ разрѣзовъ *eb* и *cf* (см. фиг. 2).

Только что сказанное имѣетъ силу и въ томъ случаѣ, если окружающая кожа дѣлаетъ болѣе выгоднымъ превратить круглый дефектъ въ четыреугольный (фиг. 161). Четыре маленькихъ треугольника, которыми мы должны жертвовать, не должны быть очень велики. Для закрытія этого четыреугольника можно прибѣгнуть къ вспомогательнымъ разрѣзамъ *hb*, *id*, *ef* и *cg* (см. фиг. 71).

Можетъ быть, самую меньшую потерю кожи мы имѣемъ при превращеніи дефекта круглой формы въ форму миртоваго листа (фиг. 162). Мы именно при этомъ жертвуемъ только двумя треугольниками *b* и *c*, при чемъ закрытію новаго дефекта можно способствовать, между прочимъ, уже однимъ отдѣленіемъ краевъ раны отъ подкожной клѣтчатки (см. фиг. 120).

Если бы нужно было закрыть круглый дефектъ посредствомъ перенесенія кожи, то я бы избралъ ту форму лоскута, которая представлена на фигурѣ 163. Я соединяю образованіе круглаго лоскута *b*, соотвѣтствующаго величинѣ дефекта, съ образованіемъ остраго угла *g*. Отдѣливши лоскутъ, его перекручиваютъ на мостикѣ *ih* и накладываютъ на дефектъ *a* такимъ образомъ, что уголъ *g* совпадаетъ съ угломъ *d*, образуемымъ на краю круга вырѣзываніемъ лоскута *b* (фиг. 164). Чтобы уменьшить вновь происшедшій дефектъ и вмѣстѣ съ тѣмъ и натяженіе въ перенесенномъ лоскутѣ, накладываютъ (и съ большой пользой) на уголъ *k* обвивные швы. Для того, чтобы еще болѣе приблизить отдаленнѣйшую точку дефекта *l* къ лоскуту, т. е. для того, чтобы еще болѣе уменьшить натяженіе въ лоскутѣ, можно на дугѣ новаго дефекта вырѣзать треугольникъ *nop*, еще увеличивающійся отодвиганіемъ вверхъ верхушки *d*; такимъ образомъ мы пріобрѣтаемъ средство—наложеніемъ швовъ между *d* и *p* приблизить самыя отдаленныя точки *l* и *k* всей операціонной области и уменьшить остающуюся потерю вещества.

Если дефектъ такъ великъ, что матеріалъ, взятый съ одной стороны, оказывается недостаточнымъ для его закрытія, тогда можно поступать такъ, какъ показано на фиг. 112. Во всякомъ случаѣ должно жертвовать двумя маленькими треугольниками *bcd* и *efg* (фиг. 165), послѣ чего натягиваютъ вверхъ дугообразно вырѣзанные лоскуты *cdhi* и *fekl* (фиг. 166); для того, чтобы закрыть еще остающійся вверху полулунный дефектъ, можно очень удобно употребить два узкихъ лоскута (какъ на фиг. 131), верхушки которыхъ *p* и *n* притягиваются внизъ въ промежутокъ, остающійся между *h* и *k;* промежутокъ же этотъ образуется потому, что нижніе лоскуты вырѣзываются не углами, а дугообразно. Дефекты *qro* и *iml* (фиг. 167) должно предоставить заживленію помощію грануляцій.

V. Закрываніе дефектовъ неправильной формы.

Дефектъ неправильной формы, представленный на Таб. 29, фиг. 168, удобно закрывается подпарываніемъ краевъ раны такимъ образомъ, что отпрепарованный лоскутъ *cdb* втягивается въ уголъ *a* (ф. 169).

Если форма дефекта болѣе подходитъ къ формѣ равнобедреннаго треугольника (фиг. 170), тогда можно на всѣ три угла наложить швы, при чемъ рубецъ получаетъ форму Y (фиг. 171). Такимъ же образомъ можно поступать съ дефектами, имѣющими предыдущую форму, если только кожа при *a* (фиг. 168) достаточно подвижна.

Точно также можно поступать и при звѣздообразныхъ дефектахъ (фиг. 172), т. е. ихъ уменьшаютъ наложеніемъ швовъ на всѣ углы (фиг. 173). Этотъ способъ былъ уже предложенъ мною при малыхъ четыреугольныхъ дефектахъ, окруженныхъ подвижною кожею.

Простыя формы дефектовъ (фиг. 174) можно закрыть посредствомъ вспомогательныхъ разрѣзовъ, облегчающихъ перетягиваніе кожи на дефектъ, и очень часто удается закрыть все потерянное вещество. Разрѣзы *ba* и *cd* облегчаютъ стягиваніе краевъ *ae* и *fc;* результатъ соединенія краевъ раны показанъ на фиг. 175.

Если къ одному изъ краевъ треугольнаго дефекта (фиг. 176) примыкаетъ маленькая, треугольная же потеря вещества *cde*, то выгодно прибѣгать къ дугообразному разрѣзу *ab*, какъ на фиг. 7, съ тою только разницею, что здѣсь разрѣзъ долженъ быть выпуклѣе. По закрытіи пространства *cde* (фиг. 177) лоскутъ *baf* перетягивается на дефектъ.

Закрытіе подобныхъ побочныхъ дефектовъ часто можетъ облегчать закрываніе главной потери вещества. Примѣромъ можетъ служить дефектъ, имѣющій форму неправильнаго шестиугольника (фиг. 178), который можетъ быть превращенъ въ линейный рубецъ (фиг. 179) только при цѣлесообразномъ сближеніи противоположныхъ краевъ раны. Сначала закрываютъ углы *fed*, *bam* и *ihg*, отчего приближаются другъ къ другу края главнаго дефекта *dc* и *kl*, затѣмъ накладываютъ швы между *ik* и *gf*, а также между *cb* и *lm*, послѣ чего названные края могутъ быть соединены безъ особеннаго натяженія.

Если шестиугольная потеря вещества шире (Таб. 30, фиг. 180), то для закрыванія ея лучше всего дѣлать на одной сторонѣ вспомогательный разрѣзъ *ab*, отчего весь отсепарованный край *bacdon* можетъ быть потянутъ дальше въ правую сторону. Для замѣщенія четыреугольнаго дефекта, остающагося по соединеніи *ac* съ *ef* и *on* съ *mn*, удобенъ способъ, показанный на фиг. 36, отчего получается большой лоскутъ *ipgkl*, который, поворачиваніемъ на мостикѣ *li*, можетъ быть придвинутъ къ краю раны *do* (фиг. 181). Происходящая отъ этого новая, хотя и незначительная потеря вещества между *h* и *p*, можетъ, смотря по подвижности кожи, быть уменьшено или совсѣмъ уничтожено стягиваніемъ угла *h* при одновременномъ уменьшеніи натяженія въ мостикѣ *li*.

Неправильная, семиугольная форма дефекта (фиг. 182) позволяетъ накладывать швы на уголъ *l*, послѣ предварительнаго отсепарованія кожи, при чемъ верхушка маленькаго мыска кожи *n* приближается къ *o*, а находящееся между этими точками пространство закрывается. При посредствѣ вспомогательнаго разрѣза *rs* получается треугольный лоскутъ *pqs*, который легко можно перетягивать къ *y* и *w*. По наложеніи швовъ между *lm* и *ln*, *n* и *o* и наконецъ между *py* и *pq* образуется прямолинейный рубецъ, тянущійся отъ *l* до *s*, потому что и край *xw* легко соединяется съ краемъ *oy*. Незакрытыми остаются еще только треугольникъ *utr* и четыреугольникъ *macx*. Для закрытія перваго можно провести вспомогательный разрѣзъ *vu* (см. фиг. 7), для закрытія же четыреугольника можно образовать лоскутъ *bacd* (по фиг. 99), при которомъ натяженіе въ мостикѣ *bd* можетъ быть уменьшено удаленіемъ треугольниковъ *i* и *k* (*Буровъ*) или лучше другимъ какимъ нибудь способомъ. Конечный результатъ операціи представленъ на фиг. 183.

Если потеря вещества представляетъ болѣе острые углы, то самое выгодное способствовать перетягиванію кожи посредствомъ дугообразныхъ разрѣзовъ (*Jaesche*). Для закрытія остраго угла *aki* (Таб. 31, фиг. 184), можно сдѣлать дугообразный разрѣзъ *ab* (см. фиг. 7), для закрытія же угла *kih*—дугообразный разрѣзъ *fg*, отчего часть кожи *ihg* можетъ быть приближена къ лоскуту *kab* (фиг. 185). Затѣмъ остается еще свободнымъ треугольный дефектъ выше этого лоскута; для закрытія этого дефекта также полезенъ дугообразный разрѣзъ *cd*, послѣ чего легко соединить край *cfg* съ *hg*. Между или подъ *bed* (фиг. 186) остается еще открытой незначительная потеря вещества, которая выйдетъ еще меньше, если для закрыванія оставшагося треугольника, вмѣсто дугообразнаго разрѣза *ed*, будетъ употребленъ другой какой нибудь способъ, сходный, напр., съ показаннымъ на фиг. 34.

При дефектахъ съ неправильными очертаніями иногда выгодно жертвовать маленькими треугольными кусками кожи, вопреки безцѣнному въ пластической хирургіи принципу бережливости. Мы уже видѣли на фиг. 176, какую пользу принесло намъ при закрываніи дефекта маленькое пространство *cde*. Если дефектъ имѣетъ напр. форму, изображенную на фиг. 187, то вырѣзываніе и отбрасываніе куска кожи *i* (фиг. 188) представляетъ несомнѣнныя выгоды. По соединеніи краевъ раны *fg* и *hg*, край *dc*, сдѣланный нами удобоподвижнѣе посредствомъ вспомогательнаго дугообразнаго разрѣза *de*, лучше прилаживается къ краю *ca*, а второй дугообразный разрѣзъ *ab* позволяетъ безпрепятственное соединеніе противоположныхъ краевъ раны. То обстоятельство, что верхній край *ad* пересѣкается пространствомъ *kml*, также выгодно для соединенія краевъ раны. Вслѣдствіе сшиванія *mk* съ *ml* конечныя точки *e* и *b* приближаются между собою, особенно если окружающая кожа отсепарована и сдѣлана достаточно подвижною (фиг. 188), а такое приближеніе уменьшаетъ натяженіе на мѣстахъ наложенія швовъ (фиг. 189).

Было бы утомительно продолжать исчисленіе неправильныхъ формъ дефектовъ. Я ограничился только предлежащими формами, чтобы на

нѣсколькихъ примѣрахъ показать, какимъ образомъ оперативныя идеи и ихъ комбинаціи могутъ быть выведены на основаніи простыхъ правилъ, приведенныхъ для потерь вещества съ болѣе правильными очертаніями.

Къ техническимъ замѣткамъ о дерматопластикѣ, при которой матеріалъ берется вблизи дефекта, примыкаютъ еще тѣ трансплантаціи кожи, при которыхъ лоскутъ берется изъ отдаленной части тѣла. О томъ, какъ должно вести разрѣзы, мы не имѣемъ прибавить ничего новаго. Сначала вырѣзываютъ лоскутъ, соотвѣтствующій формѣ дефекта, при чемъ мостикъ или стебелекъ (какъ называется болѣе узкій мостикъ) образуется подлиннѣе, такъ какъ прилаживаніе различныхъ частей тѣла представляетъ нѣкоторыя затрудненія; затѣмъ части эти укрѣпляются посредствомъ одного изъ вышеприведенныхъ перевязочныхъ аппаратовъ и удерживаются въ этомъ положеніи до сращенія лоскута съ дефектомъ.

Старинный методъ, по которому лоскутъ для замѣщенія недостающаго на лицѣ преформируется на рукѣ и переносится на мѣсто назначенія только по достиженіи лоскутомъ «возмужалости» (*Tagliacozza*),— этотъ методъ въ настоящее время оставленъ, хотя при ринопластикѣ могутъ встрѣтиться условія, при которыхъ иногда нужно бываетъ прибѣгать къ нему.

Этимъ закончу *общую часть пластической хирургіи*, какъ назвалъ этотъ отдѣлъ *Аммонъ*. Я не щадилъ ни мѣста, ни рисунковъ и охотно увеличилъ число таблицъ, чтобы только избѣжать многословія, гораздо менѣе поучительнаго и менѣе способствующаго къ разъясненію дѣла. Изъ многочисленныхъ буквъ, помѣщенныхъ на рисункахъ, не всѣ вошли въ текстъ. Цѣль ихъ — сдѣлать рисунки удобопонятными и безъ текста. Я убѣжденъ, что всякій, хоть сколько нибудь знакомый съ дѣломъ, будетъ въ состояніи читать уже по однимъ рисункамъ и изъ нихъ уже пойметъ весь ходъ изложенія, положеннаго мной въ основу *общей* пластической хирургіи, къ тексту же долженъ будетъ прибѣгать развѣ для уразумѣнія нѣкоторыхъ только частностей.

Такимъ образомъ мы привели въ извѣстную систему и порядокъ различныя оперативныя формы (я нарочно избѣгаю слова *методъ*), указали тамъ и сямъ, въ какихъ случаяхъ и на какихъ частяхъ тѣла преимущественно примѣнима или, по крайней мѣрѣ, была примѣнена (хотя не всегда съ успѣхомъ) та или другая модификація. Послѣ этого, при обсужденіи частныхъ пластическихъ операцій, напримѣръ, блефаропластики или ринопластики, мы уже не будемъ затрудняться въ выборѣ лучшихъ оперативныхъ идей и въ произнесеніи рѣшительнаго приговора надъ невыгодными планами операцій.

ПРИКЛАДНАЯ ДЕРМАТОПЛАСТИКА.

А. ПРИМѢНЕНІЕ ДЕРМАТОПЛАСТИКИ КЪ ВОЗСТАНОВЛЕНІЮ ЧАСТЕЙ ЛИЦА.

Двоякая цѣль дерматопластическихъ операцій лица, гдѣ рядомъ съ возстановленіемъ нарушеннаго отправленія стоитъ еще на первомъ планѣ улучшеніе формы и гдѣ это послѣднее, косметическое значеніе операціи можетъ играть весьма значительную роль, заставляетъ меня начать именно съ этихъ операцій.

I. Образованіе щеки. Meloplastica.

Исторія этой операціи начинается съ *Франко* (уроженца Прованса, жившаго въ Бернѣ и Лозаннѣ), который въ XVI столѣтіи возстановилъ значительный, величиною въ гусиное яйцо, дефектъ щеки, при чемъ посредствомъ трехъ разрѣзовъ, проведенныхъ въ различныхъ направленіяхъ, къ уху, глазу и внизъ къ нижней челюсти, онъ достигъ подвижности кожи и такимъ образомъ соединилъ края трехъ лоскутовъ.

Эта операція осталась, однако, совершенно изолированною и не только не побудила другихъ хирурговъ къ повторенію ея, но даже и самому изобрѣтателю ея не послужила къ постановленію общихъ правилъ для образованія щеки. Нѣкоторые нѣмецкіе хирурги, называвшіе пластическими операціями только такія, которыя сопровождаются *перенесеніемъ* частей кожи, не хотѣли признать въ мелопластикѣ *Франко* пластическую операцію и называютъ первымъ пластическимъ образованіемъ щеки операцію *Грефе*, произведенную имъ въ 1819 году, при которой былъ перенесенъ лобный лоскутъ кожи для закрытія дефекта въ области слезнаго мѣшка; но эта операція, съ такимъ же правомъ, можетъ быть отнесена и къ *ринопластикѣ*.

Выполненіе разсматриваемой нами операціи, равно какъ и исторія ея, совпадаютъ обыкновенно съ пластическимъ образованіемъ губъ (cheiloplastica) и вѣкъ (blepharoplastica), потому что страданія, разрушающія щеку, очень часто начинаются въ носу, во рту и на краяхъ вѣкъ,—особенно при раковомъ перерожденіи этихъ частей. Кромѣ того, къ потерѣ части щеки могутъ вести еще **Noma, Lupus**, огнестрѣльныя раны, наконецъ некротическое пораженіе нижней челюсти, и такимъ образомъ безобразящій рубецъ или прободеніе, нарушающее отправленіе, могутъ служить показаніемъ къ операціи мелопластики. Рѣже прибѣгаютъ къ операціи для леченія родимыхъ пятенъ, **Naevus lipomatodes** и **Telangiectasia**. При болѣе глубокихъ рубцахъ, или тамъ, гдѣ была поражена кость, часто образуется анкилозъ нижней челюсти, вслѣдствіе чего обыкновенно къ операціи мелопластики присоединяется еще образованіе искусственнаго сочлененія.

При выполненіи операціи пластическаго образованія щеки можно принять за общее правило — пользоваться для пополненія недостающей части разрѣзами и лоскутами, сдѣланными преимущественно по сторонамъ дефекта и лучше всего по направленію къ уху, гдѣ это, отчасти, будетъ менѣе замѣтно. Если мы возьмемъ лоскуты отъ верхнихъ частей и такимъ образомъ приблизимся нашимъ разрѣзомъ къ нижнему вѣку, то вслѣдствіе сокращенія рубца можетъ произойти впослѣдствіи выворотъ вѣка; если же мы поведемъ нашъ разрѣзъ слишкомъ далеко внизъ, тогда могутъ быть затруднены движенія нижней челюсти. Необходимо обращать вниманіе, наконецъ, и на положеніе личнаго нерва (n. facialis), потому что разрѣзъ его можетъ повести къ постоянному параличному состоянію мышцъ лица,—особенно, если будутъ смѣщены перерѣзанные концы нерва, вслѣдствіе чего возстановленіе дѣятельности послѣдняго сдѣлается невозможнымъ.

Я долженъ отвергнуть мнѣніе *Аммона*, который, на томъ основаніи, что щека не имѣетъ опредѣленныхъ границъ, что почти никогда не встрѣчается совершенная потеря щеки и что подвижность кожи допускаетъ возможность пополненія недостающей части посредствомъ сближенія краевъ дефекта, не признаетъ пластическое образованіе щеки за особенный отдѣлъ пластической хирургіи. Я думаю, напротивъ, что операціи въ области щеки, не распространяющіяся ни на вѣко, ни на губы, по справедливости могутъ быть описаны отдѣльно подъ названіемъ мелопластики. Ошибочность мнѣнія *Аммона* доказывается еще и тѣмъ, что часто встрѣчаются такіе дефекты, при которыхъ существуетъ показаніе къ перенесенію лоскута съ руки, и что нерѣдки и такіе случаи, когда только перенесеніе здоровой кожи можетъ помочь больному.

Мы намѣрены говорить здѣсь только о такихъ операціяхъ, при которыхъ область операціи ограничивается исключительно одною щекою. Существующая по этому предмету казуистика должна быть распредѣлена не хронологически, какъ это было до сихъ поръ, но систематически, и будетъ разобрана и освѣщена надлежащимъ образомъ на основаніи положеній, высказанныхъ въ общей части. Приступая къ операціи, весьма важно знать, какимъ образомъ одна и таже операція можетъ быть выполнена различными способами, но въ тоже время не слѣдуетъ вполнѣ полагаться на авторитетъ другихъ; необходимо, чтобы мы сами прилагали свои собственныя соображенія и такимъ образомъ для каждаго представляющагося намъ случая создавали по возможности болѣе совершенный способъ операціи.

Согласно съ сказаннымъ нами въ общей части, мы не исключимъ изъ мелопластики даже и такихъ операцій, при которыхъ улучшеніе формы щеки можетъ быть достигнуто простымъ вырѣзываніемъ (напр. изъ **Naevus** или **Lupus**) куска ткани, имѣющаго продолговато-яйцевидную форму или форму миртоваго листа. *Диффенбахъ* съ успѣхомъ оперировалъ такимъ образомъ напр. надъ *Naevus lipomatodes*, при чемъ операція производилась многократными пріемами, пока не уменьшился наконецъ объемъ патологическаго образованія. Подобнымъ же образомъ можно часто облегчать и болѣе сложныя пластическія операціи, когда остается еще незакрытымъ незначительный дефектъ.

На Таб. 32, фиг. 1 мы видимъ треугольный дефектъ щеки, который былъ возстановленъ по способу, употребленному *Диффенбахомъ* при блефаропластикѣ (Таб. 9, фиг. 21). Послѣ перенесенія лоскута *bcde* остается еще (Таб. 32, фиг. 2) дефектъ *cde*, затяженіе котораго посредствомъ рубцовой ткани легко можетъ вызвать выворотъ во внѣшнемъ углу глаза. Кромѣ того, если желаютъ, чтобы тупой уголъ *f* лоскута выполнилъ собою уголъ *a* дефекта, тогда лоскутъ, и безъ того уже значительно уменьшающійся и особенно укорачивающійся непосредственно послѣ его вырѣзыванія, необходимо долженъ быть повороченъ въ направленіи *ef*. Если при этомъ не произойдетъ первое натяженіе, то, по всей вѣроятности, это зависитъ отъ такого поворота въ углу между *a* и *f*. Но даже и въ томъ случаѣ, если бы тамъ и могло произойти первое натяженіе, все таки мы всегда можемъ ожидать, что подкожный рубецъ подъ перенесеннымъ лоскутомъ собенъ повести къ принятію послѣднимъ выпуклой формы (**Kugelung**) и сокращенію въ ущербъ нормальному положенію нижняго вѣка. Мнѣніе *Диффенбаха*, по которому рубецъ въ остающемся дефектѣ натягиваетъ лоскутъ и препятствуетъ ему сокращаться и принимать выпуклую

форму, должно быть отнесено въ область теоретическихъ соображеній, въ которыя, впрочемъ, рѣдко могъ вдаваться такой хирургъ, какъ *Диффенбахъ*. Сократительность рубцовой ткани находится всегда въ прямомъ отношеніи къ ея количеству. Если перенесенный лоскутъ не тотчасъ прирастаетъ ко дну раны, если подъ нимъ образуется нагноеніе и если послѣднее будетъ продолжаться въ теченіе нѣкотораго времени, то при цѣлесообразномъ употребленіи давящей повязки рубецъ въ ложѣ прежней раны, закрытой лоскутомъ, можетъ быть сильнѣе, чѣмъ въ открытомъ дефектѣ. Если уже при такихъ условіяхъ мы не можемъ видѣть въ открытомъ дефектѣ средства противъ сокращенія лоскута и принятія имъ выпуклой формы, то при совершенно противоположныхъ условіяхъ, когда лоскутъ прирастаетъ первымъ натяженіемъ къ краямъ раны и къ своему ложу (какимъ я бы назвалъ поверхность раны, на которую переносится лоскутъ), мы еще менѣе можемъ разсчитывать на сколько нибудь значительную помощь. Рубцы, окружающіе лоскутъ, хотя и весьма узкіе, дѣлаютъ его, однако, чѣмъ то отдѣльнымъ, замкнутымъ. Если теперь какой нибудь болѣе сильный и лежащій сбоку лоскута рубецъ будетъ сокращаться, тогда вся изолированная часть, этотъ, такъ сказать, островокъ кожи оттянется въ сторону. Подобно тому какъ предметъ, лежащій на скатерти, движется вмѣстѣ съ послѣднею, такъ точно и лоскутъ кожи не растягивается самъ по себѣ, но только дѣлается выпуклымъ на лежащемъ подъ нимъ слоѣ рубцовой ткани, вмѣстѣ съ которымъ онъ оттягивается всторону дѣйствіемъ бокового рубца. Растяженіе лоскута можетъ происходить только внѣ лоскута — вокругъ его, и въ нашемъ случаѣ (Таб. 32, фиг. 1) результатомъ такого растяженія, вслѣдствіе рыхлости клѣтчатки, окружающей нижнее вѣко, будетъ безобразящій выворотъ послѣдняго.

Руководясь поэтому собственнымъ планомъ операціи и имѣя въ виду сократительность лоскута, я дѣлаю лоскутъ *hikl* (Таб. 32, фиг. 3) длиннѣе высоты дефекта, уголъ *m* дефекта обрѣзываю какъ можно тупѣе и овальнѣе, всей линіи разрѣза *hik* придаю волнистый видъ, уголъ *k* дѣлаю острымъ, а линію *kl* провожу дугой. Одинъ взглядъ уже на Таб. 10, фиг. 30 или 33, показываетъ намъ, что этимъ пріемомъ мы избѣгаемъ остающагося обыкновенно дефекта кожи и получаемъ подъ нижнимъ вѣкомъ ненапряженный лоскутъ. Волнообразные разрѣзы, способствуя полнѣйшему закрытію дефекта, превращаются при вшиваніи лоскута въ разрѣзы прямолинейные. Чѣмъ менѣе лоскутъ напряженъ, тѣмъ болѣе мы можемъ надѣяться на хорошій исходъ операціи, т. е. на приростаніе лоскута посредствомъ тонкаго слоя рубцовой ткани; вмѣстѣ съ тѣмъ, при употребленіи легкой давящей повязки, уменьшится и опасность сокращенія лоскута и принятія имъ выпуклой формы. Въ одномъ случаѣ, когда дефектъ имѣлъ видъ лежащаго треугольника (основаніе было гораздо длиннѣе высоты), *Блазіусъ* взялъ лоскутъ отъ нижнихъ частей лица (по способу *Диффенбаха*), а подобный способъ операціи слѣдуетъ всегда предпочитать, конечно если это возможно, образованію лоскута въ окружности глаза.

Таб. 32, фиг. 4 представляетъ намъ треугольный дефектъ щеки, дугообразный разрѣзъ *ab* на верхнемъ его краѣ и четыреугольный лоскутъ *cdef*, взятый отъ нижней части щеки (*Middeldorpf*). Каждому при этомъ должно броситься въ глаза сильное натяженіе лоскута, особенно въ направленіи діаметра *df*, и наложеніе швовъ между *be* и *f* (фиг. 5) можетъ только еще усилить эту напряженность. Такимъ же точно образомъ острые углы дефекта *a* и *b* только съ трудомъ могутъ быть выполнены посредствомъ прямыхъ угловъ *d* и *e* лоскута.

Поэтому я не могу одобрить также и этой операціи и, на основаніи собственныхъ опытовъ, образовалъ бы въ подобномъ случаѣ лоскутъ, который былъ бы обращенъ своимъ основаніемъ вверхъ (фиг. 6). Послѣ того какъ сократился лоскутъ *ihgk*, его край *gk* будетъ достаточно великъ, чтобы дойти до предѣла дефекта *kl*; сшиваніе краевъ раны *nm* и *im* ослабитъ основаніе лоскута *ki*, самъ лоскутъ оттянется вверхъ и будетъ такимъ образомъ противодѣйствовать выворотy вѣка (См. Таб. 25, фиг. 143).

Таб. 33, фиг. 7 представляетъ намъ такую операцію, сдѣланную мною въ Финляндіи одному пастору. Больной довольно долго страдалъ атоническими язвами и потому заживленіе лоскута *adcf* (фиг. 8) произошло у него только послѣ продолжительнаго нагноенія, вслѣдствіе чего лоскутъ принялъ въ незначительной степени выпуклую форму.

Я долженъ также подвергнуть критическому разбору и порицанію операцію *Брунса*, изображенную на Таб. 33, фиг. 9. Операторъ руководился способомъ, представленнымъ на Таб. 7, фиг. 4—6, при чемъ незначительные размѣры дефекта позволили оператору образовать рубецъ въ видѣ буквы Т. Противъ такого способа должно замѣтить, что закрытіе прободающаго дефекта посредствомъ соединенія двухъ лоскутовъ на мѣстѣ, представляющемъ потерю вещества, можетъ повести къ образованію глубокаго и безобразнаго рубца. Кромѣ того, при пластическомъ образованіи щеки никогда не должно совѣтовать приближать разрѣзы къ вѣку, такъ какъ подобный пріемъ увеличиваетъ всегда, болѣе или менѣе, опасность выворота вѣка. Я не сдѣлалъ бы поэтому лоскутовъ *abe* и *acd* и не пытался бы образовать рубецъ въ видѣ буквы Т (фиг. 10) на самой срединѣ дефекта, но взялъ бы остро-

конечный лоскутъ *gfb* отъ нижнихъ частей лица (См. предыдущій случай, изображенный на Таб. 33, фиг. 7).

Случай *Брунса*, представленный на Таб. 34, фиг. 11, простъ и не заслуживаетъ особенной критики. Четыреугольный лоскутъ взятъ съ шеи (фиг. 12) и безъ всякихъ затрудненій наложенъ на дефектъ (см. Таб. 14, фиг. 69). Въ случаѣ болѣе значительнаго напряженія лоскута можно прибѣгнуть къ вспомогательнымъ разрѣзамъ, какъ это показано на Таб. 16 и 17.

Менѣе выдерживаетъ строгую критику тотъ случай, при которомъ *Серръ* оттянулъ вверхъ узкій, длинный лоскутъ *cdef* (фиг. 13) для закрытія дефекта, простиравшагося далеко вверхъ. При подобныхъ условіяхъ легко можетъ произойти омертвѣніе значительно напряженнаго лоскута.

Чтобы противодѣйствовать выворотy вѣка, я сдѣлалъ бы лоскутъ не въ видѣ правильнаго четыреугольника, но придалъ бы ему скорѣе форму, представленную на Таб. 24, фиг. 135, при чемъ верхняя часть дефекта покрылась бы лоскутомъ отъ носа (по способу *Б. Лангенбека*), а нижняя часть дефекта частью верхняго лоскута.

Противъ операціи *Брунса*, представленной на Таб. 35, фиг. 15, при которой образуется рубецъ въ видѣ H (фиг. 16), можно замѣтить, что разрѣзы, помощью которыхъ образуются два лоскута—верхній и нижній, были ведены неправильно, потому что верхій лоскутъ можетъ вызвать выворотъ вѣка, а нижній можетъ затруднить жевательныя движенія. Правильнѣе было бы образовать лоскуты по сторонамъ дефекта; недостатокъ, сопровождающій эту послѣднюю мѣру, именно, что уголъ рта оттягивается къ уху, можетъ быть съ большимъ успѣхомъ исправленъ, какъ это мы увидимъ при операціяхъ пластическаго образованія губъ (cheiloplastica).

Операція эта можетъ быть выполнена еще и по способу, который употребляетъ *Letenneur* въ Нантѣ (Таб. 35, фиг. 17 и 18). Ходъ этой операціи я уже представилъ на Таб. 21, фиг. 106—108. Но и этотъ способъ образованія лоскута не всегда примѣнимъ, потому что край *ef* лоскута (фиг. 17), при наложеніи на край раны *bcf*, подвергается значительному растяженію, которое еще болѣе усиливается посредствомъ швовъ между *c* и *f* въ ущербъ свободному кровообращенію въ лоскутѣ. Быть можетъ было бы выгоднѣе образовать лоскутъ подлѣ уха и выполнить всю операцію по плану, представленному на Таб. 16.

Таб. 36, фиг. 19 представляетъ овальный дефектъ щеки, который былъ закрытъ посредствомъ передвиженія мостика *adcef (Bruns)*. Чтобы избѣжать образующагося при этомъ дефекта, можно воспользоваться способомъ, который былъ приведенъ нами при изложеніи операцій, показанныхъ на Таб. 23, фиг. 120—122. Вмѣсто дугообразнаго разрѣза на краѣ нижней челюсти, я предпочелъ бы остроугольный разрѣзъ *hik* и закрылъ бы дефектъ способомъ, представленнымъ на Таб. 23, фиг. 124.

Подобнаго же рода замѣчанія можно сдѣлать и относительно операціи *Брунса*, представленной на фиг. 21. Для избѣжанія дефекта *fg* (фиг. 22) было бы можетъ быть гораздо выгоднѣе образовать лоскутъ такимъ образомъ, какъ это показываетъ Таб. 25, фиг. 142. Уголъ *fhi* могъ бы способствовать ослабленію мостика *ei* и въ тоже время поднятію лоскута вверхъ къ верхнему краю дефекта. Но для того, чтобы избѣжать рубцовой ткани вблизи рта, гдѣ, раньше или позже, рубецъ является въ видѣ рѣзко замѣтной борозды, я сдѣлалъ бы основаніе лоскута между *e* и *f*, а между *c* и *i* провелъ бы разрѣзъ. Кожа въ области губъ, вслѣдствіе того, что часть щеки можно во всю ея толщину отдѣлить отъ нижней челюсти, составляетъ весьма подвижную часть кожи и лучше другихъ способна поддерживать питаніе лоскута.

Операція, которую я приведу теперь ради ея поучительности, произведена хирургами *Paul* и *Klose*, которые возстановили недостававшую часть кожи на щекѣ (имѣвшую видъ лежащаго треугольника *abc*, Таб. 37 фиг. 23) по способу, представленному на Таб. 9, фиг. 26. Оставшіеся дефекты *dhe* и *gfi* (фиг. 24) должны были, по заживленіи ихъ рубцомъ, натягивать лоскутъ и такимъ образомъ препятствовать ему принимать выпуклую форму; но результатомъ всего этого былъ, конечно, выворотъ вѣка и ограниченіе жевательныхъ движеній.

Я долженъ упомянуть теперь объ операціи, произведенной мною въ Кіевѣ въ 1863 году. Прободающая потеря вещества была въ послѣднемъ случаѣ гораздо больше предыдущаго дефекта, существовала уже втеченіе нѣсколькихъ лѣтъ и осложнялась еще, кромѣ того, анкилозомъ нижней челюсти. Жевательная мышца (m. masseter) здоровой стороны еще могла быть осязаема сквозь покровы и отвѣчала сокращеніями на электрическія возбужденія. Вмѣстѣ со щекою некротическій процессъ уничтожилъ также губы и зубные отростки какъ верхней, такъ и нижней челюстей, а сквозь широкое отверстіе въ неподвижно сомкнутой полости рта можно было видѣть безуспѣшныя движенія языка, когда больной пытался говорить.

При такихъ обстоятельствахъ я рѣшился образовать искусственное сочлененіе въ нижней челюсти на мѣстѣ недостававшей части щеки, такъ какъ на этой сторонѣ большая часть жевательнаго мускула была

разрушена, а задніе пучки его были окружены рубцовою тканью. Когда были обрѣзаны края рубцовъ и значительный, величиною въ $3^1/_2$‴, кусокъ кости вышиленъ цѣпочечною пилою, дефектъ получилъ видъ неправильнаго треугольника *abc* (фиг. 25). Достаточно было сильно захватить и оттянуть книзу нижнюю челюсть, чтобы возстановить подвижность поврежденнаго сочлененія. Имѣя въ виду, что губы измѣняютъ свое положеніе и смѣщаются въ сторону вслѣдъ за разрушеніемъ ихъ связи съ челюстями посредствомъ слизистой оболочки, я сдѣлалъ въ направленіи къ носу, впередъ, только короткій разрѣзъ *bh*, зато глубже отпрепаровалъ самый лоскутъ, такъ что правая спайка губъ безъ труда могла быть оттянута кнаружи. Лоскутъ, предназначенный мною для закрытія наружной половины дефекта, былъ взятъ въ окружности уха; вершина лоскута была обращена къ верхнему краю послѣдняго, а дугообразный разрѣзъ *gf* обходилъ вокругъ него. Произвести соединеніе удалось мнѣ не совсѣмъ легко (фиг. 26), потому что лоскутъ, не смотря на то, что вполнѣ закрывалъ собою дефектъ, все таки былъ нѣсколько узокъ. Обстоятельству этому помогло, однако, удаленіе мною куска кости. Липкій пластырь сблизилъ поверхности распиленной кости, уменьшивъ такимъ образомъ объемъ нижней челюсти, и вслѣдъ за тѣмъ, почти на всемъ пространствѣ, произошло заживленіе первымъ натяженіемъ. На второй и третій дни я удалилъ швы и старался защитить молодой и свѣжій рубецъ посредствомъ липкаго пластыря и коллодіума. Но, вслѣдствіе ли преждевременно начатыхъ жевательныхъ движеній, или вслѣдствіе какихъ нибудь другихъ причинъ, какъ бы то ни было, только произошло отдѣленіе лоскута и края раны разошлись между *e* и *g* (фиг. 26). Я наложилъ новые, тонкіе серебряные швы и соблюденіемъ большой осторожности въ перевязкѣ достигъ заживленія черезъ нагноеніе, такъ что и послѣ совершеннаго образованія рубца движенія нижней челюсти въ искусственномъ сочлененіи оставались свободными (въ томъ же самомъ состояніи больной находился и спустя нѣсколько мѣсяцевъ послѣ операціи). Два отверстія, остававшіяся еще незакрытыми (Таб. 38, фиг. 27), требовали двухъ отдѣльныхъ операцій и были закрыты мною въ два отдѣльные пріема. Для закрытія верхняго отверстія я образовалъ лоскутъ *iklm* (фиг. 27) изъ верхнихъ частей и отвернулъ его внизъ (фиг. 28, A). Мнѣ могутъ замѣтить, что, вырѣзывая лоскутъ для закрытія верхняго отверстія, я приблизился къ вѣку; но я сдѣлалъ это потому, что послѣ резекціи нижней челюсти и сокращенія рубцовой ткани верхняя часть щеки значительно выдавалась впередъ и потому вырѣзываніе лоскута *iklm* съ острымъ угломъ при *n* могло отчасти исправить этотъ недостатокъ. Кромѣ того, при значительной выпуклости

кожи, отъ которой я взялъ остроугольный лоскутъ, я могъ разсчитывать на легкое заживленіе краевъ *ni* и *nh* посредствомъ линейнаго рубца. Соединеніе краевъ раны удалось безъ предшествовавшаго отсепарованія ихъ (чего я нарочно избѣгалъ съ цѣлью предупредить образованіе подкожнаго рубца) и привело къ благопріятному зарастанію, нисколько не обезобразившему лица.

Для закрытія нижняго отверстія (фиг. 27, A), изъ котораго постоянно вытекала слюна, я избралъ болѣе сложную операцію. Обрѣзавши отверстіе въ видѣ большаго треугольника *opc*, я удалилъ верхній край отверстія *g* и рубцовую ткань на вершинѣ треугольника *ycz*. Исходя отъ разрѣза *pz* (фиг. 27, A), я образовалъ небольшой лоскутъ *ru* такимъ образомъ, чтобы его можно было отвернуть кнаружи и закрыть отверстіе (фиг. 27, B), и потомъ уже отпрепаровалъ лоскутъ *czpu*. То же самое сдѣлалъ я и на другой сторонѣ. Небольшой лоскутъ *st* (фиг. 27, A) былъ завороченъ внутрь, такъ что его рубцовая поверхность была обращена въ полость рта; въ срединѣ дефекта лоскутъ *st* соединился съ свободнымъ краемъ лоскута *ru* и удерживался въ этомъ положеніи посредствомъ карлсбадской булавки *x*, введенной сверху сквозь щеку и оставленной до тѣхъ поръ, пока наружные лоскуты *vouc* и *wpzc* (фиг. 28 B) не соединились надъ завороченными лоскутами *ru* и *st*, исполнявшими роль подкладки и уже собою закрывавшими дефектъ.

Сколько мнѣ извѣстно, подобное *удвоеніе кожи* при возстановленіи прободающихъ отверстій было произведено въ первый разъ *Б. Лангенбекомъ*, но я не знаю, былъ ли обнародованъ имъ ходъ самой операціи.

Въ противоположность только что описанной нами операціи, мы приведемъ операцію (Таб. 38, фиг. 29), произведенную *Аммономъ*, при которой надлежало *уменьшить* выдававшуюся часть щеки.

Перенесеніе кожи имѣло здѣсь въ виду увеличить вещество губы, слишкомъ плотно прилегавшей къ верхней челюсти, присоединеніемъ къ ней клинообразнаго куска кожи, и воспрепятствовать такимъ образомъ сращенію щеки съ челюстью. Операція эта ближе подходитъ къ мелопластикѣ, чѣмъ къ хилопластикѣ, куда отнесли ее *Цейсъ* и *Баумгартенъ*, потому что она не распространяется на край губы. Только цѣль операціи, именно желаніе *увеличить вещество* самой губы, потребовала образованія подобнаго лоскута. Впрочемъ, даже говоря вообще, нельзя одобрить образованія отдѣльнаго лоскута *adef* (фиг. 29), для закрытія имъ треугольнаго дефекта *abc*. Для закрытія искусственнаго треугольнаго дефекта *Аммонъ* жертвуетъ еще одною частью здоровой кожи и получаетъ такимъ образомъ весьма сложный рубецъ (операція эта представлена уже на Таб. 14, фиг. 54 и 61).

При закрытіи подобнаго дефекта щеки лучше всего руководиться ходомъ операціи, представленнымъ на Таб. 6, фиг. 1. Начиная отъ точки *c* проводятъ разрѣзъ, служащій какъ бы продолженіемъ *cb*, вслѣдствіе чего рубецъ получаетъ весьма простую форму въ видѣ буквы L (см. Таб. 38, фиг. 30).

При закрытіи дефекта, оставшагося послѣ вырѣзыванія узкаго, треугольнаго **Naevus maternus**, который начинался на $3^1/_2'''$ ниже вѣка и верхушкою своею опускался къ спайкѣ рта, *К. Ф. Гейфельдеръ* употребилъ простое перетягиваніе кожи, а подобный способъ операціи, конечно, гдѣ это возможно, всегда слѣдуетъ предпочитать образованію лоскута, потому что сокращеніе лоскута и принятіе имъ выпуклой формы составляютъ весьма безобразную принадлежность послѣдняго способа. Быть можетъ болѣе основателенъ способъ образованія лоскута, избранный *Фридбергомъ* при лупозномъ пораженіи щеки (Таб. 39, фиг. 31); ходъ самой операціи представленъ на Таб. 27, фиг. 154—155. Подобный способъ, болѣе чѣмъ другіе, позволяетъ надѣяться, что вѣко сохранитъ свое нормальное положеніе, при чемъ еще острый уголъ *f* значительно уменьшаетъ вновь образующійся дефектъ. Боковой рубецъ, который долженъ образоваться здѣсь, именно между *f* и *c*, дѣйствительно можетъ натягивать вѣко и противодѣйствовать такимъ образомъ образованію выворота. Тоже самое можно сказать и объ операціи *Грефе* (Таб. 39, фиг. 33 и 34), о которой мы уже упоминали въ исторіи мелопластики. Дефектъ обнималъ больше носъ, чѣмъ щеку, и потому перенесеніе лоскута со лба, о чемъ мы будемъ говорить еще въ ринопластикѣ, представляло значительныя преимущества. О цѣлесообразномъ видоизмѣненіи, именно объ образованіи мостика *eb* въ лоскутѣ *f*, введенномъ теперь *Б. Лангенбекомъ*, будемъ также еще говорить въ ринопластикѣ.

Мы говорили до сихъ поръ о перенесеніи лоскута изъ мѣстъ довольно отдаленныхъ отъ дефекта, но въ большей части случаевъ слѣдуетъ искать матеріялъ для возстановленія щеки преимущественно вблизи самаго дефекта. Таб. 40, фиг 35 представляетъ весьма обширную операцію подобнаго рода. Водянистый ракъ (**Noma**) разрушилъ почти всю нижнюю половину щеки, и обнаженная часть нижнечелюстной кости представлялась омертвѣвшею. Я удалилъ эту омертвѣвшую часть кости, перепиливши ее по срединѣ, изъ оставшейся здоровой части щеки образовалъ четыреугольный лоскутъ *dcab* съ острымъ угломъ, направленнымъ къ глазу, и съ мостикомъ *db* подъ ухомъ; вслѣдъ за тѣмъ я удалилъ мягкія части подбородка, которыя выдались вслѣдствіе подкожнаго рубца,

провелъ два параллельныхъ разрѣза *ef* и *gh* на краяхъ нижней челюсти по направленію къ здоровой сторонѣ и, наконецъ, со стороны раны три параллельныхъ вертикальныхъ разрѣза, которые, проникая сквозь рубцовую ткань почти до **corium**, допускали такимъ образомъ развертываніе подбородочнаго лоскута. Но расправленный такимъ образомъ лоскутъ все таки свертывался снова и затруднялъ черезъ это соединеніе его съ другимъ, а именно ушнымъ лоскутомъ. Поэтому, чтобы удержать лоскуты растянутыми, я ввелъ въ нихъ горизонтально и параллельно другъ другу три карлсбадскія булавки, которыя и удерживали ихъ въ такомъ положеніи, подобно шпалернымъ подставкамъ. Вмѣстѣ съ тѣмъ я ввелъ острые концы булавокъ въ край *ca* лоскута щеки и такимъ образомъ одновременно воспользовался ими и для наложенія обвивнаго шва. Верхній край лоскута *dc* легъ при этомъ на край *kl* дефекта, при чемъ находящійся надъ нимъ треугольникъ *dik* съ острымъ угломъ при *i*, легко могъ быть закрытъ посредствомъ обвивнаго шва (фиг. 36), который притягивалъ лоскутъ впередъ и такимъ образомъ уменьшалъ въ немъ напряженіе. Подъ первоначально сократившимся краснымъ краемъ нижней губы, я провелъ разрѣзъ *ef*, чтобы въ видѣ небольшаго лоскута *m* (фиг. 36) изолировать отъ подбородочнаго лоскута растяжимый и мало задѣтый рубцемъ красный край губы. Послѣдній, какъ сказано, не имѣя рубца, сохранилъ свою первоначальную растяжимость и потому легко могъ быть оттянутъ далѣе и вправо, что увеличило вѣроятность сращенія лоскутовъ, потерявшихъ всякую опору съ удаленіемъ некротизированной части нижней челюсти. Ниже *abg* я оставилъ дефектъ открытымъ, чтобы оттягиваніемъ лоскута внизъ къ шеѣ не увеличивать его напряженности; сращеніе произошло легко при осторожномъ поддерживаніи швовъ помощью полосокъ липкаго пластыря, которыя оттягивали вправо оставшуюся часть нижнечелюстной кости и такимъ образомъ уменьшали натяженіе лоскута. Мысль употреблять карлсбадскія булавки для удержанія лоскута въ расправленномъ состояніи оказалась вполнѣ примѣнимою. Отъ задняго листка надкостницы (**periosteum**) произошло неполное возрожденіе нижнечелюстной кости, что однако не нарушало движеній лѣвой половины челюсти. Посредствомъ новой операціи я придалъ нормальное положеніе рту, оттянувшемуся вправо, а посредствомъ прижиганій азотнокислымъ серебромъ привелъ къ заживленію фистулу *ag*, изъ которой вытекала слюна. Чрезъ два года послѣ операціи мальчикъ находился въ такомъ же удовлетворительномъ состояніи, какъ и тотчасъ послѣ выздоровленія; если онъ и не могъ кусать орѣховъ, за то все таки могъ жевать твердую хлѣбную корку.

Къ числу самыхъ объемистыхъ возстановленій дефектовъ лица принадлежитъ операція, произведенная *Burgaeve*'омъ въ 1839 году одному солдату. Ударъ картечью разрушилъ большую часть его лица, верхняя губа и вся правая щека были оторваны, нижняя челюсть раздроблена, языкъ израненъ. Отъ частей, оставшихся неповрежденными, *Burgraeve* образовалъ по одному лоскуту съ каждой стороны лица, соединилъ ихъ на срединѣ дефекта и такимъ образомъ снова поднялъ нижнюю губу и носъ, которые опустились было въ ямку, образовавшуюся вслѣдствіе такихъ обширныхъ разрушеній. Операція эта не есть, впрочемъ, чистая мелопластическая операція.

Какъ примѣръ весьма обширной, чисто мелопластической операціи я приведу здѣсь операцію *Roos*'а (Таб. 41, фиг. 37). Для закрытія дефекта *a*, который образовался вслѣдствіе вырѣзыванія лишая, занимавшаго всю щеку, *Roos* произвелъ операцію въ шесть пріемовъ: онъ взялъ отъ щеки лоскутъ *b*, отъ губы—*c*, отъ шеи—*d*, отъ виска—*e*, отъ затылка—*f*, и направилъ ихъ къ мѣсту взаимнаго соединенія (фиг. 38). Затылочный лоскутъ *f*, взятый за ухомъ, пораженъ былъ гангреною, въ височномъ лоскутѣ *e* обнаружился возвратъ лишайнаго процесса, что послужило показаніемъ къ употребленію раскаленнаго желѣза, и не смотря на все это исходъ операціи, по словамъ *Roos*'а, былъ благопріятный.

Быть можетъ, что посредствомъ простыхъвырѣзываній и энергическихъ прижиганій удалось бы достигнуть также достаточнаго уменьшенія лишайной язвы, потому что рубцы, сопровождающіе вышеизложенную операцію, распространяясь далеко во всѣ стороны, представляютъ мнѣ самую операцію не въ слишкомъ выгодномъ свѣтѣ. Если уже нельзя было ожидать образованія простаго рубца, или если сокращеніе послѣдняго могло повести къ обширному нарушенію отправленій, не должно ли бы это служить въ данномъ случаѣ показаніемъ къ *перенесенію* лоскута непокрытой волосами кожи внутренней стороны предплечія? Укрѣпленіе руки здоровой стороны можно бы было произвести въ такомъ случаѣ по способу *Fabrizzi*, Таб. 3.

На предыдущихъ страницахъ мы высказались вообще противъ образованія лоскутовъ и въ пользу перетягиванія кожи при мелопластическихъ операціяхъ; поэтому можетъ показаться, что мы должны одобрить способъ *Бурова* (Таб. 13 и 14, фиг. 46—55, Таб. 20, фиг. 99—102). Я приведу здѣсь случай *Фридберга*, изображенный на Таб. 41, фиг 39, въ которомъ результатъ операціи былъ благопріятный. Фиг. 40 представляетъ намъ линейный рубецъ. Многіе хирурги, дѣйствительно, слѣдовали примѣру *Бурова* и, вопреки закону бережливости, жертвовали частью здоровой кожи съ цѣлью равномѣрно распредѣлить напряженіе

въ лоскутѣ. Но, какъ весьма вѣрно замѣчаетъ *Цейсъ*, напряженіе не можетъ быть уменьшено этимъ путемъ, и если *Кай* потерялъ свое состояніе, то онъ не сталъ богаче отъ того, что *Семпроній* также потерялъ свое состояніе. Если мы взглянемъ на портретъ паціентки *Фридберга*, мы увидимъ, что операторъ вырѣзалъ кусокъ здоровой кожи *dfe* на шеѣ этой дамы и безъ большой пользы для оперированной образовалъ рубецъ на подвижной кожѣ. Конечные пункты *b* и *d*, обозначающіе границы операціонной области, необходимо было сблизить такимъ образомъ, чтобы тупой уголъ *c* приблизился къ *b*, а уголъ *f*—къ *d*. Во всякомъ случаѣ, край *de* будетъ напряженъ вслѣдствіе этого также, какъ и край *fb*, такъ что препятствовать перетянутому и отпрепарованному лоскуту принимать выпуклую форму можно только въ томъ случаѣ, если бы на краяхъ разрѣзовъ *ac* и *fd* существовала подобная же сила, натягивающая лоскутъ. На этихъ краяхъ, слѣдовательно, возможно вышяченіе лоскута, а въ данномъ случаѣ, вслѣдствіе оттягиванія внизъ угла раны *b* (въ направленіи къ *d*), и образованіе выворота. Если же къ этому присоединится еще одно обстоятельство, именно, что не произойдетъ первое сращеніе и что вслѣдствіе нагноенія края раны отойдутъ другъ отъ друга, тогда своею расточительностью относительно кожи больнаго мы не принесемъ послѣднему никакой пользы. Не говоря уже о томъ, что мы удвоиваемъ первоначальный дефектъ, мы еще отсепаровываемъ лоскуты *acd* и *bfe*, при чемъ эти послѣдніе, оттягиваясь назадъ и принимая выпуклую форму, еще болѣе увеличиваютъ размѣры двухъ вышеупомянутыхъ дефектовъ. О подобной неудачѣ, именно о возможности образованія нагноенія или даже омертвѣнія необходимо подумать всегда впередъ и не экспериментировать легкомысленно надъ кожею человѣка. Не смотря на то, однако, если гдѣ либо операція *Бурова* можетъ найти примѣненіе, такъ это, по моему мнѣнію, въ мелопластикѣ, гдѣ мы можемъ ожидать отъ нея болѣе выгодъ относительно натяженія перетянутой кожи, но зато, въ свою очередь, она увеличиваетъ опасность выворота и уменьшаетъ движенія нижней челюсти.

За недостаткомъ мѣста я ограничусь этими случаями мелопластическихъ операцій. Однако, разборъ пластическихъ операцій необходимъ, только его слѣдуетъ присоединять къ описанію отдѣльныхъ данныхъ случаевъ. Восемнадцать случаевъ операціи пластическаго образованія щекъ я представилъ поэтому въ рисункахъ и пытался посредствомъ объясненія ихъ показать примѣненіе общей части. Я думаю, что начинающему оператору будетъ легче вслѣдствіе этого, смотря по надобности, начертать для каждаго новаго случая новый планъ операціи.

---

*

II. Образованіе вѣкъ. Blepharoplastica.

Если мы оставимъ безъ вниманія незначительныя улучшенія формы *болѣзненно-измѣненныхъ вѣкъ*, то исторія блефаропластики начинается съ операціи *Грефе*, произведенной имъ въ 1809 году, но, къ сожалѣнію, не совсѣмъ точно описанной; за нею въ 1817 году послѣдовала операція *Дзонди*. Развитію и усовершенствованію этой операціи оказали услуги также *Фрикке* (1829), *Аммонъ*, *Гизернъ* (въ Мадридѣ, 1829) и въ особенности *Диффенбахъ* (1835).

Обыкновенно различаютъ *полную* и *частную* блефаропластику. Имѣя въ виду чисто практическую цѣль, мы не будемъ вдаваться въ точное опредѣленіе границъ *настоящей пластики* (т. е. операцій, сопряженныхъ съ перенесеніемъ лоскута кожи) и потому присоединимъ сюда и такія блефаропластическія операціи, которыя имѣютъ цѣлью только исправленіе ненормальнаго положенія вѣкъ, а не возстановленіе потери самаго вещества ихъ.

Раздѣленіе операцій пластическаго образованія вѣкъ, смотря по глубинѣ, на *поверхностныя* и *полныя*, какъ это дѣлаетъ *Аммонъ*, хотя и можетъ быть допущено, но при этомъ въ практикѣ необходимо принять за правило—никогда не жертвовать здоровыми частями вѣкъ и не предпочитать, вслѣдствіе чистаго произвола, полную блефаропластику частной или поверхностной. При операціяхъ пластическаго образованія вѣкъ мы должны возстановлять только такое количество вещества, какое утрачено. Впослѣдствіи, когда будемъ говорить объ операціяхъ пластическаго образованія носа, мы увидимъ, что здоровая часть носа жертвуется часто для полноты ринопластической операціи. Носъ, однако, есть такой органъ, мускулатура котораго, по крайней мѣрѣ въ функціональномъ отношеніи, не выполняетъ важныхъ для всего организма движеній; мышечный же аппаратъ вѣкъ имѣетъ болѣе высокое функціональное значеніе. Мы должны, поэтому, какъ можно болѣе сберегать здоровыя части вѣкъ, чтобы лоскутъ кожи, образующій искусственное вѣко и соединяющійся съ здоровою частью вѣка, могъ приводиться послѣднею въ движеніе и двигаться вмѣстѣ съ нею.

Такимъ образомъ, при операціяхъ искусственнаго образованія вѣка мы должны принять какъ основное правило—ни въ какомъ случаѣ не удалять здоровой части вѣка, но, гдѣ только возможно, оставлять нетронутою и соединительную оболочку вѣка, даже въ томъ случаѣ, когда послѣдняя воспалена или поражена трахомой, и сохранять ее для окаймленія новообразуемаго вѣка. Гдѣ существуетъ еще волокнистый хрящъ

(tarsus) или часть его, тамъ необходимо сберегать и его и не жертвовать имъ безъ всякаго основанія, потому что, если подобное сбереженіе возможно, мы пріобрѣтаемъ этимъ подвижность вновь образуемаго вѣка и возможность возстановленія наружной его формы.

Обстоятельства, служащія *показаніемъ* къ операціи искусственнаго образованія вѣкъ, распадаются на двѣ группы, а именно, или они требуютъ возстановленія *дефекта*, или необходимо только *устраненіе уклоненій отъ нормальной формы и направленія вѣка*. Выше мы уже сказали однако, что нельзя собственно провести рѣзкую границу между этими двумя различными группами операцій, ибо, не говоря уже о томъ, что значительныя измѣненія формы вѣкъ могутъ быть устранены только посредствомъ пластики въ тѣсномъ смыслѣ, при операціяхъ пластическаго образованія вѣкъ часто происходятъ еще незначительныя нарушенія формы, дѣлающія необходимымъ послѣдовательное исправленіе, требующія новой операціи для улучшенія формы.

Выворотъ вѣка (т. е. выворачиваніе впередъ соединительной оболочки вѣка), будетъ ли онъ мѣстный или общій, чаще всего служитъ показаніемъ къ операціи искусственнаго образованія вѣка. Причина такого ненормальнаго состоянія вѣка рѣдко заключается въ ослабленіи или удлиненіи самаго вѣка; она заключается, обыкновенно, въ укорачиваніи наружныхъ покрововъ. Подобное укорачиваніе, въ свою очередь, можетъ быть вызвано различными причинами: золотушными или сифилистическими язвами, абсцессами, фурункулами, ожогами, раненіемъ, а также вслѣдствіе каріознаго пораженія краевъ глазной орбиты (caries marginis orbitalis). Не говоря уже о безобразіи лица, опасность, угрожающая глазу (Conjunctivitis, Xerosis conjunctivæ, Leucoma и т. д.), также требуетъ закрытія дефекта вѣка. Подобно тому какъ выворотъ вѣка, такъ точно и *заячій глазъ* (Lagophtalmus), т. е. то состояніе глаза, когда онъ не можетъ закрываться вслѣдствіе поврежденія верхняго вѣка, можетъ служить показаніемъ къ операціи искусственнаго образованія вѣка, потому что страданіе это (Lagophtalmus) можетъ быть сравниваемо, въ извѣстномъ отношеніи, съ обширнымъ выворотомъ, съ тою только разницею, что при Lagophtalmus укорочена не только одна наружная кожа, но равномѣрно всѣ ткани, составляющія вѣко. Кромѣ того вѣко не выдается при этомъ впередъ, какъ при простомъ выворотѣ, но подымается вверхъ. Причины образованія заячьяго глаза суть язвы и раненія, проникающія глубже, чѣмъ при Ectropium, особенно же пораженіе костей вблизи глаза.

Кромѣ упомянутыхъ уже нами болѣзненныхъ состояній, къ операціи искуственнаго образованія вѣкъ ведутъ еще и другія страданія,

преимущественно *опухоли, наросты, родимыя пятна, кровяныя опухоли и раковыя новообразованія и разрушенія.* Что касается *язвъ* и раненій вѣкъ, о которыхъ мы уже упоминали при изложеніи причинъ, располагающихъ къ образованію выворота и заячьяго глаза, то понятно само по себѣ, что когда къ нимъ присоединяется потеря вещества, напр., при ранахъ, нанесенныхъ ударомъ пули, мы не всегда вправѣ въ бездѣйствіи ожидать образованія выворота, полнаго заживленія раны и сокращенія рубцовой ткани. Въ большинствѣ случаевъ мы можемъ предвидѣть послѣдующее смѣщеніе вѣка и потому было бы весьма удобно заблаговременно сдѣлать пластическую операцію, прежде чѣмъ вѣко укрѣпится въ ненормальномъ положеніи, изъ котораго, впослѣдствіи, можетъ быть выведено только съ большимъ трудомъ.

При разсмотрѣніи различныхъ операцій искуственнаго образованія вѣкъ мы будемъ, подобно тому какъ и въ мелопластикѣ, руководствоваться не хронологическимъ порядкомъ изобрѣтенія различныхъ методовъ, но начнемъ съ позднѣйшихъ методовъ, какъ съ болѣе легкихъ. Для насъ важно представить начинающему оператору шематически и въ систематическомъ порядкѣ тѣ операціи, между которыми онъ долженъ избирать подходящія къ его случаю или, правильнѣе, примѣнять послѣднія къ своему случаю съ необходимыми измѣненіями, и такимъ образомъ привести его къ правильной оцѣнкѣ различныхъ оперативныхъ способовъ

При этомъ необходимо имѣть въ виду слѣдующія основныя правила: 1) нужно быть осторожнымъ съ здоровыми частями неполнаго вѣка и сберегать ихъ, потому что только въ такомъ случаѣ мы можемъ ожидать подвижности искуственнаго вѣка; 2) сохранять, конечно, гдѣ это возможно, соединительную оболочку вѣка, чтобъ употреблять ее или для подкладыванія подъ искусственное вѣко, или же для его окаймленія; 3) матеріалъ для возстановленія дефекта искать вблизи послѣдняго; 4) избирать такой способъ операціи, чтобы лоскуты не были слишкомъ узки или слишкомъ длинны и не могли такимъ образомъ свертываться и сморщиваться; наконецъ 5) необходимо заботиться, чтобы новый дефектъ, происходящій вслѣдствіе вырѣзыванія лоскута, заживалъ не нагноеніемъ, но первымъ сращеніемъ. Имѣя въ виду эти правила, мы перейдемъ къ критическому разбору различныхъ операцій, пользуясь при этомъ объяснительными рисунками, и прежде всего займемся операціями искусственнаго образованія нижняго вѣка.

а) Образованіе нижняго вѣка.

Когда утраченъ край нижняго вѣка или когда раковое пораженіе, хотя и не глубокое, распространилось по всему его краю, тогда проще всего отдѣлить край вѣка и притянуть кверху легко подвижную кожу; если соединительная оболочка не повреждена, тогда слѣдуетъ отдѣлить только одну наружную кожу. Два параллельные и вертикальные разрѣза *ab* и *cd* (Таб. 42, фиг. 1) проводятся на границѣ болѣзненнаго перерожденія кожи, лоскуты отпрепаровываются, болѣзненно измѣненная верхняя часть вѣка удаляется помощью разрѣза *ef*, а углы *e* и *f*, принадлежащіе перетянутому вверхъ лоскуту *befd* (фиг. 2), укрѣпляются въ дефектѣ, въ точкахъ *a* и *c*. Какъ ни простъ этотъ способъ, однако, въ примѣненіи къ блефаропластикѣ онъ не выдерживаетъ критики. Лоскутъ нѣжной кожи, легко подающійся вверхъ, съ такою же легкостью можетъ снова опуститься, такъ какъ онъ укрѣпляется только по бокамъ (фиг. 2), а послѣдующее образованіе подкожнаго рубца еще сильнѣе оттянетъ его внизъ. Если при этомъ мы еще были въ состояніи сохранить соединительную оболочку вѣка для окаймленія послѣдняго и наложили ее по нашему желанію, то, безъ всякаго сомнѣнія, къ этому присоединится еще безобразный выворотъ вѣка.

Если мы изберемъ уже этотъ способъ, то во всякомъ случаѣ отъ него можно ожидать большаго успѣха, видоизмѣнивши его такимъ образомъ, какъ это показываетъ Таб. 16, фиг. 78. Что касается собственно меня, то я не ожидаю многаго отъ поднятія лоскута вверхъ въ видѣ буквы **V** или **W** (см. Таб. 23, фиг. 125) и рѣшился бы на эту операцію только въ томъ случаѣ, когда перерожденіе края вѣка перешло за уголъ глазной щели и когда необходимо образовать лоскутъ шире вѣка, напр. хотя бы лоскутъ *hgik* (Таб. 42, фиг. 1). Если затѣмъ уголъ лоскута будетъ прикрѣпленъ къ верхнему вѣку посредствомъ одного или двухъ швовъ съ каждой стороны, между *g—a* и *c—i*, то тогда едва ли можетъ быть рѣчь объ опущеніи вновь образованнаго вѣка. Въ тѣхъ случаяхъ, когда перерожденіе проникло не глубоко, край вѣка долженъ быть удаляемъ подобнымъ же образомъ, но если болѣзненный процессъ распространился уже и на нижнюю слезную точку, тогда подобный лоскутъ я сдѣлалъ бы длиннѣе глазной щели, даже и тамъ, гдѣ спайка вѣкъ не была поражена. Во внутреннемъ углу глаза я совѣтую сдѣлать только поверхностный разрѣзъ кожи, такъ какъ при этомъ нужно быть осторожнымъ, чтобы не нарушить отправленія верхней слезной точки, что и удавалось мнѣ въ подобныхъ случаяхъ. Со-

вершенно другое значеніе для блефаропластики имѣетъ способъ, изобрѣтенный въ 1834 г. *Диффенбахомъ* въ клиникѣ *Лисфранка* въ Парижѣ; впрочемъ, подобная же операція была произведена въ Мадридѣ *Гизеромъ* сначала въ 1829 г., а потомъ во второй разъ въ 1832 году. Операція эта представлена нами въ общей части на Таб. 9, фиг. 21. Соединительную оболочку вѣка *Диффенбахъ* оставилъ нетронутою и окаймилъ ею верхній край четырехугольнаго лоскута *cd* (Таб. 42, фиг. 3 и 4); самый лоскутъ былъ укрѣпленъ потомъ только съ одной стороны. Естественно, что швы между *ab* и *cb* не были въ состояніи въ надлежащей степени удерживать его въ опредѣленномъ положеніи и потому они были прижаты къ поверхности раны посредствомъ полосокъ липкаго пластыря. Чтобы доставить свободный истокъ гною, *Диффенбахъ* и его послѣдователи оставляли открытымъ дефектъ на вискѣ, происходящій вслѣдствіе вырѣзыванія лоскута. При этомъ имѣется еще въ виду, что сокращеніе рубцовой ткани на этомъ треугольномъ пространствѣ будетъ натягивать лоскутъ, обращенный внутрь, и такимъ образомъ будетъ препятствовать ему сокращаться и принимать выпуклую форму.

Подобная надежда, однако, тщетна и *Хеліусъ* говоритъ даже, что, вслѣдствіе такого образованія рубцовой ткани въ открытой ранѣ на вискѣ, лоскутъ измѣнитъ свое положеніе и форму и такимъ образомъ обусловитъ новое уклоненіе новообразуемаго вѣка отъ нормальной формы.

Диффенбахъ и его послѣдователи весьма благопріятно отзываются объ этой операціи, но на самомъ дѣлѣ изъ подробныхъ отчетовъ объ ея успѣшности мы видимъ, что уголъ *d* лоскута прирастаетъ всегда ниже желаемаго мѣста и производитъ вслѣдствіе того *мѣстный выворотъ вѣка*, что однажды наблюдалъ и я. Такъ какъ горизонтальный разрѣзъ *cd*, представляющій какъ бы продолженіе края нижняго вѣка, долженъ былъ уже самъ по себѣ, вслѣдствіе сокращенія кожи, укоротить отдѣленный лоскутъ, то укорачиваніе это еще болѣе должно увеличиваться позднѣе въ періодъ заживленія черезъ нагноеніе, ибо при этомъ не накладывается ни одного шва, который натягивалъ бы лоскутъ вверхъ. Рубецъ въ височной области сокращается и можетъ быть впослѣдствіи вырѣзанъ, какъ это и сдѣлалъ *Диффенбахъ*, такъ что послѣ него останется только линейный шрамъ. Я говорилъ уже, что *Хеліусъ* также высказался противъ оставленія боковой раны открытою; онъ предлагалъ соединить наружный край лоскута съ противолежащимъ ему краемъ посредствомъ швовъ, и даже *Аммонъ*, порицавшій этотъ способъ, какъ препятствующій свободному истеченію гноя, добавляетъ потомъ, что способъ *Хеліуса* можетъ быть примѣненъ въ тѣхъ случаяхъ, гдѣ одновременно существуетъ возможность избѣжать подергиванія переносимаго лоскута. Онъ совѣтуетъ даже, если только я вѣрно понялъ его на 220 стр. его «Пластической Хирургіи», вырѣзывать треугольный кусокъ кожи (*dkf*, фиг. 4), чтобы достигнуть такимъ образомъ непосредственнаго соприкосновенія краевъ раны (См. Таб. 14, фиг. 56—58).

Видоизмѣненіе операціи *Диффенбаха*, состоящее въ образованіи наружнаго остраго угла (см. Таб. 10, фиг. 28—30) было предложено мною еще въ 1856 году, но въ первый разъ приведено мною въ исполненіе въ 1859 году въ Свеаборѣ надъ солдатомъ съ уродливою опухолью на нижнемъ вѣкѣ. Это видоизмѣненіе представляетъ слѣдующія выгоды: 1) лоскутъ *bcgi* (Таб. 42, фиг. 3) является длиннѣе и потому, даже укоротившись, безъ натяженія выполняетъ собою дефектъ *abc:* 2) верхній, болѣе широкій край лоскута *cg* дѣлаетъ возможнымъ наложеніе шва въ наружномъ углу глаза при *g*—между лоскутомъ и угломъ глаза, что лучше всего можетъ противодѣйствовать опущенію лоскута внизъ; наконецъ 3) помощію остраго угла *h* можно, безъ малѣйшаго вреда и напротивъ даже съ выгодою для переносимаго лоскута, закрыть боковой дефектъ. Для истеченія гноя я оставляю при *i* небольшое отверстіе, но мнѣ неоднократно удавалось видѣть заживленіе первымъ натяженіемъ, такъ что въ большинствѣ случаевъ не могло быть и рѣчи объ истеченіи гноя. Но чѣмъ быстрѣе прирастаетъ лоскутъ къ поверхности раны, чѣмъ на большемъ пространствѣ происходитъ заживленіе первымъ натяженіемъ на его краяхъ, тѣмъ менѣе можно опасаться, что впослѣдствіи искусственное вѣко измѣнитъ свое положеніе, именно, что лоскутъ сократится и прійметъ выпуклую форму.

Подобное видоизмѣненіе примѣнимо также и въ той формѣ операціи искусственнаго образованія вѣка, публикованной *Буровымъ* въ 1858 году, при которой операторъ удалилъ треугольный лоскутъ кожи на нижнемъ вѣкѣ, основаніемъ обращенный кнаружи, а для возстановленія дефекта взялъ лоскутъ отъ покрововъ щеки. Таб. 42, фиг. 3 представляетъ ходъ операціи *Бурова* на правомъ глазу. Что касается меня, то я образовалъ бы лоскутъ не въ формѣ лоскута *tnop*, но въ видѣ лоскута *tnqp*, и вслѣдствіе этого получилъ бы возможность перетянуть лоскутъ вверхъ и избѣжать справедливо порицаемой *Аммономъ* открытой раны вблизи искусственнаго вѣка, отъ чего опасность выворота была бы устранена, быть можетъ, навсегда.

Болѣе сложное видоизмѣненіе операціи *Диффенбаха* представляетъ Таб. 43, фиг. 5. При экстирпаціи нижняго вѣка, пораженнаго раковымъ процессомъ, *Фридбергъ* поставленъ былъ въ необходимость перейти своимъ разрѣзомъ за обѣ спайки (наружную и внутреннюю) вѣкъ. Линіи

bc, *de*, *bf* и *ef* (фиг. 5) представляютъ разрѣзы, ограничившіе дефектъ, для закрытія котораго *Фридбергъ* взялъ лоскутъ отъ щеки, внизу и снаружи, въ формѣ косаго четыреугольника *fghik*. Такимъ образомъ, когда лоскутъ былъ поднятъ вверхъ для закрытія дефекта, т. е. когда уголъ *g* находился въ точкѣ *e*, а *h* въ *b*, то уголъ *lm* новаго дефекта сдѣлался острѣе, а швы, наложенные между обоими краями раны *l* и *m* (фиг. 6), въ тоже время оттягивали мостикъ *if* вверхъ, при чемъ, вслѣдствіе сближенія конечныхъ пунктовъ *a* и *k*, уменьшилось напряженіе лоскута.

Чтобы избѣжать безполезнаго напряженія, я предпочелъ бы, однако, образованіе лоскута въ области виска, что вмѣстѣ съ тѣмъ избавило бы насъ и отъ необходимости безобразить щеку такими разрѣзами, которые простираются отъ угла глаза до угла рта и образованіе которыхъ можетъ найти оправданіе развѣ только въ томъ, что они нѣсколько уменьшаютъ напряженіе лоскута.

Въ тѣхъ случаяхъ, когда вѣко представляетъ неполную потерю вещества, особенно когда дефектъ находится во внутреннемъ углу глаза, нѣкоторые хирурги производили операцію блефаропластики *Диффенбаха* такимъ образомъ, что, начиная отъ наружнаго угла глаза, проводили горизонтальный разрѣзъ такъ, чтобы верхній край лоскута *abc* (фиг. 7) состоялъ отчасти изъ здоровой части вѣка. *Гаснеръ*, въ личной бесѣдѣ со мною объ этомъ предметѣ, обратилъ вниманіе на то обстоятельство, что при этой операціи захватывается часть здоровой мышицы, сжимающей вѣки (m. orbicularis), такъ что вслѣдствіе перенесенія этой части изъ наружнаго угла глаза во внутренній, мышица, сжимающая вѣки, утрачиваетъ способность функціонировать. Этотъ кусокъ мышицы можетъ имѣть, однако, большое значеніе для подвижности вновь образуемаго вѣка, если оставлять его нетронутымъ на первоначальномъ мѣстѣ и поверхъ его уже накладывать переносимый лоскутъ кожи. Предпочтительнѣе, поэтому, брать лоскутъ снизу въ косомъ направленіи, какъ это и было приведено нѣкоторыми въ исполненіе по совѣту *Гаснера*. Лоскутъ *eafg* переносится въ такомъ случаѣ во внутренній уголъ глаза, а треугольный дефектъ *hfg* (фиг. 8) предоставляется заживленію грануляціями. Но, вслѣдствіе образованія подобнаго рубца, остающаяся часть вѣка необходимо должна опуститься внизъ, а весь лоскутъ долженъ сократиться, потому что наибольшее напряженіе въ немъ будетъ существовать между *g* и *f*, а при *f* можетъ произойти только боковое сращеніе; вмѣстѣ съ тѣмъ опустится внизъ и здоровая часть вѣка, вслѣдствіе чего произойдетъ выворотъ послѣдняго.

Я видоизмѣнилъ поэтому самую операцію и снабжаю лоскутъ острымъ угломъ, обращеннымъ внизъ и кнаружи (фиг. 9), который если и не вполнѣ устраняетъ, зато въ значительной степени уменьшаетъ стремленіе лоскута сокращаться и принимать выпуклую форму, вмѣстѣ съ чѣмъ является возможность покрыть весь дефектъ безъ напряженія лоскута, что значительно увеличиваетъ надежду на полное заживленіе первымъ натяженіемъ (фиг. 10).

Въ сравненіи съ только что описанными нами операціями посредствомъ смѣщенія или перетягиванія кожи, операція *Фрикке* имѣетъ болѣе характеръ чистой трансплантаціи. Операція эта состоитъ въ вырѣзываніи лоскута, соотвѣтствующаго дефекту, въ височной области и перенесеніи его посредствомъ мостика на мѣсто, представляющее потерю вещества. *Аммонъ* видоизмѣнилъ эту операцію, именно, онъ вырѣзываетъ лоскутъ ближе къ самому дефекту, такъ что дугообразный разрѣзъ *bcd* (Таб. 44, фиг. 11) начинается тотчасъ же отъ наружнаго угла овальнаго разрѣза *ab*, вслѣдствіе чего лоскутъ *e* можно наложить на дефектъ *ab*, повернувши его только подъ прямымъ угломъ (Таб. 44, фиг. 12). Овальная форма вновь образующагося дефекта не допускаетъ полнаго закрытія; при этомъ удается только соединить нижній край дефекта посредствомъ обвивнаго шва, большая же часть дефекта должна быть предоставлена заживленію посредствомъ рубцовой ткани. Впрочемъ, обстоятельство это не представляетъ еще самой темной стороны операціи *Фрикке*; овальный лоскутъ, въ особенности когда онъ довольно узокъ, имѣетъ стремленіе сокращаться въ направленіи къ центру, вслѣдствіе образованія новой соединительной ткани въ періодѣ заживленія, такъ что въ результатѣ вмѣсто новаго вѣка мы можемъ получить круглую опухоль подъ краемъ послѣдняго.

Такимъ образомъ, всякое измѣненіе формы лоскута *Фрикке* можетъ уже заключать въ себѣ извѣстныя преимущества, уменьшающія стремленіе лоскута сокращаться и принимать выпуклую форму.

Letenneur образуетъ лоскутъ *abc* (фиг. 13) въ видѣ *полумѣсяца* съ острымъ угломъ *e*, и этотъ способъ имѣетъ то преимущество, что даже при узкомъ лоскутѣ, который можетъ представлять свои невыгоды, острый конецъ лоскута, достигающій до внутренняго угла глаза *d*, можетъ въ извѣстной степени препятствовать сокращенію лоскута въ продольномъ діаметрѣ (если только конецъ этотъ не подвергается гангренозному омертвѣнію, какъ это наблюдалъ я однажды въ практикѣ). Во всякомъ случаѣ, форма искусственно вызываемаго дефекта допускаетъ линейное соединеніе краевъ раны (фиг. 14 *cb*), которое ослабляетъ мостикъ лоскута *ca* и приближаетъ его къ конечной точкѣ первоначальнаго дефекта. Вмѣсто

полулуннаго лоскута отъ щеки, предпочтительнѣе образовать лоскутъ въ височной области, т. е. вырѣзывать его изъ покрововъ, граничащихъ съ верхнимъ вѣкомъ. Въ такомъ случаѣ наибольшая выпуклость *ac* лоскута *e* (Таб. 45, фиг. 15), послѣ вращенія его подъ прямымъ угломъ, ляжетъ на нижній край дефекта *ab*, а задняя, меньшая выпуклость составитъ свободный край искусственнаго вѣка, который окаймляется еще соединительною оболочкою, если только послѣдняя можетъ быть пощажена при вырѣзываніи болѣзненно измѣненныхъ тканей изъ стараго вѣка. Новый дефектъ въ области виска обыкновенно легко можно превратить въ линейный рубецъ *dc* (фиг. 16), чему много содѣйствуетъ подвижность кожи верхняго вѣка. Въ одномъ довольно сложномъ случаѣ, гдѣ, вслѣдствіе сокращенія рубцовой ткани послѣ абсцесса, нижнее вѣко въ такой степени было оттянуто кнаружи и внизъ, что почти вся соединительная оболочка нижняго вѣка представлялась открытою и перешедшею въ изъязвленіе, я видоизмѣнилъ эту операцію слѣдующимъ образомъ. Чтобы сохранить здоровый, хотя совершенно вывороченный рѣсничный край нижняго вѣка, я отрѣзалъ его посредствомъ прободающаго разрѣза *ab* (Таб. 45, фиг. 17) на верхнемъ краѣ рубца, что позволило мнѣ захватить его пинцетомъ въ видѣ лоскута *acde* и повернуть такимъ образомъ, чтобы рѣсничный край лоскута занялъ свое нормальное мѣсто (фиг. 18). Вслѣдъ за тѣмъ я удалилъ рубецъ въ области скуловой кости въ видѣ полулуннаго дефекта, а для закрытія послѣдняго взялъ соотвѣтствующій лоскутъ въ области виска (фиг. 17). Соединеніе краевъ раны было произведено безъ малѣйшаго затрудненія. Прежде всего я сблизилъ края раны въ дефектѣ на вискѣ (фиг. 19, *bf*), потомъ вставилъ лоскутъ *gik* въ дефектъ щеки, т. е. образовалъ изъ него нижнее вѣко, и пришилъ къ верхнему краю послѣдняго рѣсничный край *acde* прежняго вѣка, приведенный въ свое нормальное положеніе. Чтобы вѣрнѣе удержать его въ этомъ положеніи, я сдѣлалъ ножницами новый надрѣзъ *b* на верхнемъ вѣкѣ и укрѣпилъ въ этомъ мѣстѣ конецъ вышеупомянутаго лоскута.

Операція окончилась полнымъ заживленіемъ **per primam intentionem**. Вслѣдствіе простуды однако (на третій день послѣ удаленія швовъ больной пилъ чай у открытаго окна *) появилось рожистое воспаленіе

*) Подъ окнами дома моего пацієнта, бывшаго пасторомъ на гранитномъ островѣ одной изъ шкеръ Финскаго залива, морскія волны отъ вѣтра шумно разбивались о берегъ, и быть можетъ, что быстрая перемѣна температуры была причиною рожистаго воспаленія; но вмѣстѣ съ тѣмъ я долженъ прибавить, что въ тоже время въ сосѣднемъ г. Гельсингфорсѣ, преимущественно въ военномъ госпиталѣ, я наблюдалъ нѣсколько случаевъ рожистаго воспаленія, изъ которыхъ даже 2, вслѣдствіе метастатическихъ абсцессовъ въ мозговыхъ оболочкахъ, окончились смертью.

лоскута, вслѣдствіе котораго края раны, особенно на вискѣ, разошлись, лоскутъ *gik* отдѣлился отъ своего ложа и на половину омертвѣлъ. Тщательное леченіе наложеніемъ **monoculi** и полосокъ липкаго пластыря увѣнчалось успѣхомъ, позволило рѣсничному краю сохранить нормальное положеніе и привело къ вторичному и окончательному сращенію краевъ раны на вискахъ въ видѣ линейнаго рубца. Дефектъ, происшедшій вслѣдствіе омертвѣнія части лоскута *gik*, я закрылъ посредствомъ добавочнаго лоскута отъ щеки (эта мелопластическая операція представлена мною на Таб. 33, фиг. 7 и 2).

Въ заключеніе блефаропластики нижняго вѣка, необходимо упомянуть еще о способѣ *Бурова*, состоящемъ въ вырѣзываніи боковыхъ треугольниковъ (Таб. 46, фиг. 20 и 21). Операція эта уже изложена нами выше въ общей части, и здѣсь остается только представить критическія замѣчанія относительно представляемыхъ ею выгодъ. Пожертвованіе частью здоровой кожи въ боковомъ треугольникѣ *dea* (фиг. 20) не находится въ прямомъ отношеніи съ ожидаемыми отъ него выгодами, потому что напряженіе плотной кожи на наружной поверхности щеки *dab* совершенно другое, чѣмъ напряженіе собранныхъ въ складки и болѣе рыхлыхъ покрововъ нижняго вѣка съ внутренней стороны разрѣза *ef*. Вслѣдствіе такого различія въ плотности и напряженности отдѣльныхъ частей кожи, при сближеніи обоихъ краевъ раны *de* и *ef*, точка *d*, если не будутъ приняты особыя мѣры, останется на своемъ первоначальномъ мѣстѣ и уголъ *f* легко можетъ такимъ образомъ передвинуться въ его сторону, и мы ничего не выиграемъ этимъ для уменьшенія напряженія части кожи *dab*, которая должна быть оттянута къ *cb*. Примѣненіе способа *Бурова* при операціяхъ пластическаго образованія вѣка можетъ быть оправдано только въ томъ случаѣ, когда покровы, окружающіе дефектъ, весьма вялы и когда можно ожидать, что перенесеніе кожи, именно вслѣдствіе вялости окружающихъ покрововъ, поведетъ къ послѣдующему сокращенію лоскута и принятію имъ въ значительной степени выпуклой формы. Въ подобныхъ случаяхъ, т. е. когда существуетъ избытокъ покрововъ, операція эта не сопровождается излишнею расточительностію кожи пацієнта, она, напротивъ, удаляетъ излишекъ ея съ цѣлью произвести большее напряженіе лоскута, что, быть можетъ, представляетъ одно изъ средствъ противъ принятія послѣднимъ выпуклой формы.

b). Образованіе верхняго вѣка.

Здѣсь, какъ и при образованіи нижняго вѣка, самымъ простымъ и цѣлесообразнымъ способомъ является операція *Диффенбаха* (Таб. 46,

фиг. 22 и 23). Сказанное нами выше относительно Таб. 42, фиг. 3, именно относительно бокового дефекта, остающагося открытымъ, можетъ быть снова повторено и здѣсь. Два шва въ углахъ при *e* и *f*, какъ я уже и прежде имѣлъ случай замѣтить, могутъ только въ незначительной степени и то безуспѣшно уменьшить дефектъ. Шовъ при *f* ослабляетъ лоскутъ въ такое время, когда послѣдній, имѣя плотно прилегать къ краю раны *bc*, не долженъ быть натянутымъ. Кромѣ того, шовъ въ наружномъ углу глаза при *d* весьма ненадеженъ; случается, что онъ прорѣзываетъ края раны и въ такомъ случаѣ уголъ *d* лоскута подымается вверхъ. Съ другой стороны, дѣйствіе давящей повязки столь же ненадежно въ этомъ мѣстѣ, какъ и дѣйствіе шва.

Поэтому и въ данномъ случаѣ я высказываюсь въ пользу измѣненія операціи *Диффенбаха* съ образованіемъ остраго угла (фиг. 24 и 25), которое дало бы возможность 1) избѣжать открытаго дефекта и 2) достигнуть болѣе надежнаго приращенія лоскута къ нижнему вѣку въ наружномъ углу глаза,—два обстоятельства, имѣющія большое вліяніе на сохраненіе новообразуемымъ вѣкомъ постояннаго нормальнаго положенія.

Сказанное нами относительно перенесенія продольно-овальнаго лоскута кожи изъ височной области для закрытія дефекта нижняго вѣка (фиг. 11—19) можетъ быть повторено безъ измѣненія и относительно подобной же операціи *Фрикке* на верхнемъ вѣкѣ (Таб. 47, фиг. 26—27). На своемъ новомъ мѣстѣ, въ рыхлой клѣтчаткѣ, находящейся въ области верхняго вѣка, лоскутъ *e* долженъ сократиться, и это сморщиваніе будетъ наступать каждый разъ, все равно, будутъ ли сохранены волокнистый хрящъ (tarsus) и соединительная оболочка вѣка, или нѣтъ. Впрочемъ, нѣсколько большій лоскутъ, которымъ пользуются здѣсь для образованія верхняго вѣка, дѣлаетъ это менѣе замѣтнымъ, потому что края его выходятъ за предѣлы рыхлой клѣтчатки глазной впадины. Обстоятельство это нисколько не мѣшаетъ, однако, произвести полную блефаропластику по способу *Фрикке* въ тѣхъ случаяхъ, когда необходимо возстановить незначительную потерю вещества, а потому, какъ и при операціяхъ на нижнемъ вѣкѣ, мы будемъ пользоваться этимъ способомъ только въ исключительныхъ случаяхъ. Въ такой же или, быть можетъ, даже еще въ болѣе ограниченной степени мы будемъ употреблять здѣсь способъ *Бурова*. На фиг. 28 и 29 я привожу одну подобную операцію, произведенную *Фридбергомъ*. Бережливый хирургъ довольно непріязненно смотритъ на расточительность при вырѣзываніи обоихъ боковыхъ треугольниковъ *i* и *k*. При этомъ легко можетъ явиться вопросъ, что выигрываетъ верхнее вѣко взамѣнъ прежняго дефекта *abc*, вслѣдствіе того, что на нижнемъ вѣкѣ при *i* и *k* образуются подобные

же дефекты? Нижнее вѣко ничего не отдаетъ верхнему вѣку и вмѣсто потери одного вѣка получается потеря обоихъ. При извѣстныхъ обстоятельствахъ закрытіе дефекта представляетъ нѣчто утѣшительное, успокоивающее, но если быть уже послѣдовательнымъ, то при операціи пластическаго образованія вѣка нужно пойти еще далѣе и быть одинаково справедливымъ относительно вѣкъ какъ одного, такъ и другаго глаза, т. е. вырѣзывать подобные же треугольные куски кожи и на вѣкахъ другаго глаза. Сомнительно, однако, чтобы оперируемый далъ свое согласіе на это; возможно даже, что, хорошо знакомый съ планомъ оператора, онъ не согласится на расточительность его и относительно больнаго глаза. Желаніе уравновѣсить напряженіе кожи при операціи *Бурова* приводитъ, дѣйствительно, къ подобнымъ замѣчаніямъ, потому что въ подобныхъ случаяхъ мы имѣемъ дѣло не со ртомъ, гдѣ равномѣрнымъ распредѣленіемъ потери вещества мы ставимъ верхнюю и нижнюю губы въ другія условія относительно натяженія; здѣсь мы, по крайней мѣрѣ, не грѣшимъ противъ закона симметріи, что необходимо должно случиться при парномъ органѣ зрѣнія. Пластическая операція при равномѣрномъ распредѣленіи потери вещества на одномъ глазу не устраняетъ, по моему мнѣнію, разницы между обоими глазами въ косметическомъ отношеніи; разница, напротивъ того, дѣлается еще болѣе замѣтною, чѣмъ при незначительной потерѣ вещества только на одномъ вѣкѣ.

При операціяхъ искусственнаго образованія вѣка мы должны, поэтому, исключительно заботиться о возстановленіи того только, что утрачено. При этомъ еще вопросъ, не будетъ ли легче лоскуту *glfe*, по вырѣзываніи *i* и *k*, оттягиваться къ *d* и *h*, вслѣдствіе рыхлости клѣтчатки нижняго вѣка, чѣмъ устойчивымъ по мнѣнію *Бурова* пунктамъ *l* и *f*—приближать другъ къ другу углы *h* и *d* съ цѣлью уменьшить напряженіе между *a* и *c*.

Послѣ этихъ замѣчаній каждый можетъ уже самъ разсчитать, какія выгоды въ извѣстномъ данномъ случаѣ онъ можетъ ожидать отъ способа *Бурова*. Большаго вниманія заслуживаетъ, однако, то обстоятельство, что при сильномъ напряженіи кожи, которое неразлучно съ этимъ способомъ операціи, съ трудомъ могутъ наступить сморщиваніе и выпуклость переносимаго лоскута кожи. Но преимущество, вслѣдствіе котораго новообразованное вѣко не можетъ сжиматься, такъ сказать, въ комокъ, неразрывно связано съ ограниченіемъ движеній новаго вѣка, а также и съ расточительностью на здоровомъ вѣкѣ, которая препятствуетъ также подвижности послѣдняго. Между тѣмъ, послѣ операціи образованія вѣка, здоровое вѣко должно быть еще подвижнѣе, потому

что при закрываніи глаза здоровое вѣко должно сходиться съ новообразованнымъ, большею частью неподвижнымъ вѣкомъ, которое не въ состояніи къ нему приблизиться.

Мы переходимъ теперь къ болѣе сложнымъ случаямъ, къ тѣмъ случаямъ, при которыхъ существуетъ потеря части *обоихъ вѣкъ* и гдѣ мы не можемъ, образуя лоскутъ, разсчитывать только на дефектъ одного вѣка. Чаще всего встрѣчаются разрушенія во внутреннемъ углу глаза, произведенныя раковымъ процессомъ. Если послѣ вырѣзыванія патологическаго образованія дефектъ распредѣляется болѣе на нижнемъ вѣкѣ, чѣмъ на верхнемъ (Таб. 48, фиг. 30), то въ такомъ случаѣ можно разсчитывать на растяжимость и подвижность кожи верхняго вѣка, и лоскутъ со лба для возстановленія дефекта вырѣзывать такимъ образомъ, чтобы онъ былъ достаточенъ почти только для возстановленія нижней части дефекта. При образованіи полулуннаго лоскута *bcde* (фиг. 30) *Гаснеръ* поступалъ такимъ образомъ, что часть *cd* края лоскута, послѣ укрѣпленія послѣдняго въ дефектѣ, образовала утраченную часть рѣсничнаго края нижняго вѣка, а болѣе широкая часть лоскута, *de*, вмѣстѣ съ верхнимъ вѣкомъ была оттянута нѣсколько внизъ и внутрь. Закрытію раны *hgi* на лбу не представилось никакихъ затрудненій (фиг. 31). Сращеніе нѣсколько натянутаго (въ части *fh*) верхняго вѣка съ лоскутомъ при *de* слѣдуетъ разсматривать какъ средство противъ сокращенія лоскута, по крайней мѣрѣ его основанія, и принятія имъ выпуклой формы; движеніе же внутренней, вновь образованной половины вѣка можетъ принять на себя неповрежденная наружная часть **m. orbicularis**.

Если дефектъ во внутреннемъ углу глаза равномѣрно распредѣляется на оба вѣка (Таб. 48, фиг. 32), то по *Гаснеру* слѣдуетъ придать лоскуту форму *ahkig*, дабы онъ одновременно возстановлялъ утраченную часть какъ нижняго, такъ и верхняго вѣка, при чемъ въ тоже время легче можетъ быть закрытъ и дефектъ *aelfg* на лбу, происшедшій вслѣдствіе образованія втораго остраго угла (фиг. 33). Потеря обоихъ слезныхъ канальцевъ, обусловливаемая патологическими новообразованіями, не можетъ быть возстановлена; въ прежнее время, однако, закрытію слезныхъ путей придавали гораздо большее значеніе, чѣмъ это необходимо.

При извѣстныхъ обстоятельствахъ, вмѣсто вышеописанной формы лобнаго лоскута можетъ быть выгоднымъ образованіе лоскута *aiklg* (Таб. 49, фиг. 34) изъ покрововъ носа и перенесеніе его на дефектъ снизу вверхъ.

Б. Лангенбекъ и его ученики доказали, что кожа, покрывающая носъ, составляетъ прекрасный матеріалъ для хирургической пластики и что остающіеся въ ней дефекты заживаютъ всегда успѣшно. Спрашивается, однако, примѣнимо ли это въ тѣхъ случаяхъ, когда нижняя и внутренняя часть нижняго вѣка пересѣкаются рубцами, вслѣдствіе фистулъ слезныхъ канальцевъ.

Если разрушеніе вѣкъ распространилось еще далѣе, если оно обнимаетъ не только одинъ внутренній уголъ глаза, то въ такомъ случаѣ ***Гаснеръ*** предлагаетъ другой способъ, испробованный *Эттингеномъ* въ Дерптѣ и въ общихъ чертахъ представленный на Таб. 25, фиг. 140—141. Полулунные лоскуты *bae* и *cbg* (Таб. 49, фиг. 36), взятые сверху и снизу, оказались длиннѣе необходимаго, и *Гаснеръ* отрѣзалъ поэтому верхушки ихъ *dha* и *ifb*. При укрѣпленіи лоскутовъ точка *d* подвинулась къ *a* и *f* къ *b* (фиг. 37). Какъ ни много, по видимому, обѣщаетъ этотъ способъ на рисункѣ, тѣмъ не менѣе въ практикѣ результаты его оказываются не совсѣмъ удовлетворительными, что можетъ быть приписано главнымъ образомъ тому обстоятельству, что при такомъ способѣ операціи *неподвижность вновь образованнаго вѣка* обнаруживается въ весьма значительной степени и не допускаетъ закрытія и открытія глаза.

Если патологическое измѣненіе вѣка находится въ наружномъ углу глаза, что встрѣчается рѣже, то въ такомъ случаѣ, вслѣдствіе удобоподвижности кожи дефекту можно придать форму треугольника *abc* (Таб. 50, фиг. 39) и соединеніе краевъ раны *ab* и *cb* удается тогда произвесть безъ дальнѣйшихъ вспомогательныхъ разрѣзовъ.

Если проведеніе вспомогательныхъ разрѣзовъ окажется необходимымъ, вслѣдствіе значительныхъ размѣровъ дефекта, то часто достаточно (по Таб. 7, фиг. 1 и 4) провесть отъ основанія дефекта разрѣзы *ae* и *cd* (Таб. 50, фиг. 38). Если въ тоже время оттягиваемый вверхъ лоскутъ (изъ покрововъ щеки) на столько подвиженъ, что можетъ быть оттянутъ вверхъ за край верхняго вѣка, то въ такомъ случаѣ, дабы не уменьшить расщелины вѣкъ, въ лоскутѣ можно провести разрѣзъ *gf* съ тою цѣлью, чтобы впослѣдствіи часть *f* (Таб. 50 фиг. 39) образовала наружную спайку глаза. Для сохраненія спайки отдѣляютъ отъ глазнаго яблока лоскутокъ соединительной оболочки, которымъ окаймляютъ образовавшійся въ пересаженномъ лоскутѣ уголъ глаза (**Canthus**)— операція, введенная *Аммономъ* и названная имъ *«Canthoplastica»*.

Чтобы облегчить перетяженіе такихъ боковыхъ лоскутовъ, особенно въ тѣхъ случаяхъ, когда напряженіе слишкомъ велико, мы легко можемъ, слѣдуя общей части, сдѣлать въ этой операціи цѣлесообразныя видоизмѣненія. Я высказываюсь здѣсь противъ пожертвованія частью

здоровой кожи по способу *Бурова*. Критическія замѣчанія я сдѣлалъ уже выше, здѣсь же приведу только одинъ случай, въ которомъ былъ употребленъ этотъ способъ для возстановленія дефекта во внутреннемъ углу глаза (фиг. 40—41). Съ мнимою пользою для дефекта *abdc* пожертвованъ былъ треугольный кусокъ кожи *fge* на лбу, такимъ образомъ получен былъ рубецъ *adfg* (фиг. 41). Къ прежнимъ замѣчаніямъ, сдѣланнымъ мною касательно этого способа, я прибавлю здѣсь еще одно обстоятельство, именно, что въ то время, когда лоскутъ *ahf* оттягивается внизъ въ направленіи къ *bd*, бровь также участвуетъ въ этомъ смѣщеніи; вслѣдствіе чего къ рубцу по срединѣ лба присоединяется еще уродливая ассиметрія бровей. Хорошо еще, если удастся произвести заживленіе первымъ натяженіемъ, какъ это показываетъ фиг. 41; но если произойдетъ нагноеніе и края раны разойдутся, то въ такомъ случаѣ трудно будетъ произвесть соединеніе воспаленныхъ краевъ раны посредствомъ повязки.

Подобная операція болѣе возможна на наружномъ углу глаза, гдѣ не въ такой степени будетъ замѣтно уродливое смѣщеніе брови. Сравнивая этотъ способъ съ операціею *Гаснера* (фиг. 32 или 34), можно замѣтить, что въ послѣдней должно опасаться сокращенія и сморщиванія лоскута и что такимъ образомъ вопросъ о преимуществѣ того или другаго способа въ извѣстномъ данномъ случаѣ можетъ быть рѣшенъ, смотря по обилію кожи и ея подвижности.

Послѣ того какъ мы разобрали вышеизложеннымъ образомъ различныя формы операціи искусственнаго образованія вѣкъ, нѣтъ необходимости дѣлать разграниченіе между частнымъ и полнымъ образованіемъ вѣка; тотъ же самый способъ образованія лоскута можетъ служить для возстановленія потери какъ половины, такъ и цѣлаго вѣка. Въ каждомъ данномъ случаѣ отъ величины дефекта и качества окружающихъ его покрововъ будетъ зависѣть выборъ того или другаго способа. Величина дефекта, который долженъ быть возстановленъ, находится въ обратномъ отношеніи къ успѣшности самой операціи образованія вѣка, такъ что сохраненія отправленія и формы новообразуемаго вѣка скорѣе всего можно ожидать тамъ, гдѣ дефектъ наименьше.

Перейдемъ теперь къ такимъ блефаропластическимъ операціямъ, которыя, строго говоря, не связаны съ возстановленіемъ вѣка, но тѣмъ не менѣе, измѣняя форму послѣдняго, также могутъ быть названы операціями пластическими. Даже съ практической точки зрѣнія не слѣдуетъ отдѣлять этихъ операцій отъ чисто пластическаго образованія вѣкъ уже на томъ одномъ основаніи, что при самомъ возстановленіи вѣка или вслѣдствіе позднѣйшаго дѣйствія рубца часто происходятъ незначительныя уклоненія отъ естественной формы, которыя необходимо требуютъ послѣдующаго исправленія.

1. Операція расщепленія вѣка (Coloboma palpebræ).

Операція расщепленія вѣка представляется намъ, прежде всего, какъ послѣдовательная операція, съ которою часто приходится имѣть дѣло въ тѣхъ случаяхъ, въ которыхъ была произведена частная блефаропластика, или же, когда переносимый лоскутъ не плотно приростаетъ къ краю вѣка, какъ это должны были бы произвести налагаемые швы.

Coloboma palpebrae, т. е. расщепленіе на срединѣ вѣка или ближе къ которому нибудь изъ угловъ глаза бываетъ врожденное или пріобрѣтенное.

Какъ „**vitium primae formationis**“ расщепленіе вѣка встрѣчается рѣже заячьей губы и, находясь на срединѣ вѣка или ближе къ которому нибудь изъ его угловъ, можетъ проходить или только черезъ край вѣка, или же черезъ все вѣко сверху до низу.

У новорожденныхъ противопоказаніемъ къ этой операціи служитъ значительная слабость младенца; обыкновенно же, чтобы избѣжать вредныхъ послѣдствій для органа зрѣнія, операція можетъ быть уже производима въ теченіе первыхъ недѣль жизни младенца. Самая операція состоитъ въ окровавленіи краевъ щели свѣжимъ разрѣзомъ и въ непосредственномъ ихъ соединеніи. Если при этомъ вѣко покажется слишкомъ короткимъ, то вмѣсто разрѣза въ видѣ v (Таб. 50. фиг. 40, *ikl*), проводятъ два дугообразныхъ разрѣза (фиг. 40, *mon*), вслѣдствіе чего при непосредственномъ соединеніи краевъ раны вѣко сдѣлается нѣсколько длиннѣе. Въ томъ случаѣ, когда одинъ уголъ расщепленія длиннѣе другаго, что, впрочемъ, случается довольно рѣдко, уже одинъ сборчатый шовъ въ состояніи часто исправить недостатокъ. Срѣзываніе выдающейся части длиннаго угла здѣсь неумѣстно, потому что при этомъ утрачивается рѣсничный край вѣка. Въ подобныхъ случаяхъ удаляютъ обыкновенно (Таб. 51, фиг. 42) треугольный кусокъ кожи *abc* нѣсколько выше рѣсничнаго края, послѣ удаленія котораго оба угла щели *d* и *e* могутъ быть соединены въ одной прямой линіи, не образуя надъ собою складки.

Разрѣзы ведутся ножницами, при чемъ остроконечный пинцетъ въ другой рукѣ оператора долженъ приподнимать отъ глазнаго яблока тотъ

*

изъ краевъ вѣка, который надлежитъ быть удаленнымъ. Вырѣзываніе вышеупомянутаго треугольника *abc*, который не долженъ быть очень великъ (потому что рубецъ и безъ того уже поднимаетъ впослѣдствіи нижній край вѣка *d* вверхъ), можетъ быть произведено также и помощью ножа на подложенной подъ вѣки роговой пластинкѣ. Я поступилъ бы въ такомъ случаѣ гораздо проще,—посредствомъ одного разрѣза (фиг. 43, *ab*) сдѣлалъ бы лоскутъ *ecb* подвижнѣе и соединилъ бы тогда *c* и *d* на одной прямой линіи. Для болѣе тщательнаго сближенія краевъ раны лучше всего употреблять тонкіе серебряные швы.

2. Операція заячьяго глаза (Lagophtalmus).

Цѣль операціи заячьяго глаза заключается въ томъ, чтобы возвратить глазу способность закрываться, потерянную имъ вслѣдствіе того, что одно или оба вѣка укоротились въ такой степени, что не могутъ приходить во взаимное прикосновеніе. Если подобное измѣненіе занимаетъ только верхнее вѣко, то причиною можетъ быть патологическое состояніе **m. levatoris palpebræ superioris.** Сокращеніе рубцовой ткани и язвы чаще другихъ причинъ служатъ поводомъ къ образованію этой столь безобразной для глаза уродливости формы, которая тревожитъ больнаго и нарушаетъ отправленіе самаго органа зрѣнія.

Цельсъ пытался удлинять слишкомъ укороченное вѣко полукружнымъ разрѣзомъ, чтобы потомъ введеніемъ въ разрѣзъ инороднаго тѣла произвести заживленіе посредствомъ широкаго рубца. Недѣйствительность этого способа очевидна.

При контрактурѣ **m. levat. palpebrae** нужно дѣлать разсѣченіе сокращенной мышицы **(Myotomia)** подъ орбитальнымъ краемъ. Тамъ же, гдѣ причина патологическаго состоянія заключается въ сокращеніи рубцовой ткани, мы должны обратиться къ одному изъ вышеприведенныхъ способовъ пластическаго образованія вѣка (фиг. 15, 24 или 26). Еще предлагаютъ для удлиненія вѣка провести черезъ него поперечный разрѣзъ *ab* (Таб. 51 фиг. 44) и соединить потомъ края разрѣза въ одной вертикальной линіи *dc*, при чемъ край верхняго вѣка, вслѣдствіе сближенія точекъ *a* и *b*, опустится нѣсколько внизъ.

3. Операція опаденія верхняго вѣка (Blepharoptosis).

Цѣль операціи при этомъ страданіи совершенно иная, чѣмъ въ предыдущей операціи. Страданіе это встрѣчается обыкновенно у людей пожилыхъ, поражаетъ въ такомъ случаѣ оба глаза и называется тогда ***Blepharoptosis senilis***. Въ молодомъ возрастѣ страданіе это бываетъ только частнымъ и развивается только на одномъ глазу.

Опаденіе верхняго вѣка въ высшей степени развитія нарушаетъ способность зрѣнія; опущенныя вѣки на обоихъ глазахъ придаютъ лицу больнаго выраженіе задумчивое и сонливое. Причинами могутъ здѣсь быть параличъ мышицы, поднимающей верхнее вѣко, или разслабленіе наружныхъ покрововъ; оба эти этіологическіе момента должны быть строго отличаемы другъ отъ друга.

Въ нѣкоторыхъ случаяхъ незастарѣлаго паралича мышицъ, въ особенности у людей молодыхъ, это патологическое состояніе вѣкъ можетъ быть еще устранено употребленіемъ внутреннихъ средствъ. Какъ мѣстныя средства противъ паралича **m. levatoris**, можно употреблять нарывный пластырь, фонтанели, банки, моксы, раскаленное желѣзо, а также стрихнинъ эндерматическимъ путемъ. Я видѣлъ, какъ ***Адельманнъ*** произвелъ разсѣченіе **m. orbicularis** по методу ***Диффенбаха***, которое должно было ослабить дѣйствіе этой мышицы, какъ антагониста. Недѣйствительность и безуспѣшность всѣхъ этихъ вспомогательныхъ средствъ вещь весьма обыкновенная, и потому ***Шокальскій***, для возстановленія способности зрѣнія, вырѣзываетъ изъ опущеннаго вѣка часть въ видѣ $\wedge$, т. е. образуетъ искусственное расщепленіе *).

Въ тѣхъ случаяхъ, въ которыхъ причину страданія можно искать въ *ослабленіи кожи*, тамъ прежде всего можно рекомендовать удаленіе части кожи посредствомъ ѣдкихъ веществъ, потому что сокращеніе рубцовой ткани будетъ тогда наибольшее. Если же кто пожелаетъ удалить часть кожи помощью ножа, то необходимо подложить подъ вѣко роговую пластинку. Гораздо проще, впрочемъ, посредствомъ остроконечнаго пинцета образовать и приподнять складку на верхнемъ вѣкѣ и потомъ острыми ножницами удалить эллиптическій кусокъ кожи. Многіе тре-

*) Въ 1860 году ***Шокальскій*** представилъ кенигсберскому собранію естествоиспытателей записку объ этомъ предметѣ и сообщилъ благопріятные результаты, полученные въ двухъ оперированныхъ имъ такимъ образомъ случаяхъ. Вмѣсто этой безобразящей операціи я предложилъ небольшіе, устроенные по образцу serres fines, щипцы, которые посредствомъ горизонтальной складки въ покровахъ вѣка могутъ удерживать послѣднее въ приподнятомъ положеніи.

буютъ употребленія при этомъ особенныхъ широкихъ щипцовъ, устроенныхъ, напр., по *Himly* (Таб. 51, фиг. 45 *a*) для операціи вѣкъ (**Entropium**-Zange), а также изогнутыхъ по поверхности *Куперовскихъ ножницъ b*. Опытная рука можетъ обойтись, однако, безъ этихъ инструментовъ. Лѣвая рука оператора, помощію крючковатаго пинцета, приподымаетъ складку кожи на столько, на сколько это необходимо для открытія глаза, и часто одного прямаго разрѣза, сдѣланнаго обыкновенными ножницами правою рукою оператора, бываетъ достаточно для удаленія эллиптическаго куска кожи. Въ случаѣ, если понадобится увеличить дефектъ, увеличеніе это легко можетъ быть произведено приподнятіемъ одного изъ краевъ раны и вырѣзываніемъ новаго куска кожи; при этомъ нѣтъ необходимости въ тщательномъ сохраненіи мышечныхъ волоконъ. Подкладывая роговую пластинку, *Hunt* производитъ даже разрѣзы, проникающіе черезъ всю толщу вѣка. Поверхность раны покрывается обыкновенно корпіей и рана предоставляется медленному заживленію съ цѣлью выиграть такимъ образомъ болѣе сильное сокращеніе рубцовой ткани. Нѣкоторые хирурги (*Юнкенъ*, *Скарпа* и др.) налагаютъ шовъ на края раны и производятъ заживленіе ея первымъ натяженіемъ.

Вниманія нашего заслуживаетъ также способъ *Диффенбаха*, который (обратно тому, какъ это представлено на фиг. 44) дѣлаетъ вертикальный разрѣзъ черезъ кожу и соединяетъ потомъ края раны въ горизонтальной линіи. Но незначительное, выигрываемое этимъ путемъ укороченіе вѣка вскорѣ изчезаетъ, вслѣдствіе вялости покрововъ, отвисающихъ иногда въ видѣ мѣшка, такъ что на успѣхъ можно разсчитывать только при операціяхъ болѣе глубокихъ.

4. Операція заворота вѣкъ (Entropium), а также Distichiasis и Trichiasis.

Заворотъ вѣкъ составляетъ, быть можетъ, самую частую и наиболѣе тягостную болѣзнь вѣкъ. Мы встрѣчаемъ его часто вмѣстѣ съ **Distichiasis** или **Trichiasis**, такъ что паціентъ, кромѣ безобразія, жалуется еще на препятствіе зрѣнію, на постоянную боль и раздраженіе глазъ, производимое рѣсницами, обращенными къ глазному яблоку. Какъ я уже сказалъ, хроническое воспаленіе соединительной оболочки глаза и слѣдующія за нимъ болѣзненныя явленія (**Pannus, Ulcus corneae, Pterygium**) также подвергаютъ органъ зрѣнія большой опасности. Оперативный способъ есть единственный способъ леченія при этихъ страданіяхъ.

Никакія фармацевтическія средства не въ силахъ здѣсь помочь, пока не будетъ устранена главная причина—постоянное раздраженіе глаза волосками завороченныхъ внутрь рѣсницъ.

Уже *Цельзъ*, а также *Аэцій* вырѣзывали изъ вѣка складку кожи (какъ это представлено на Таб. 51, фиг. 45) и соединяли потомъ края раны. *Павелъ Эгинскій* сжималъ подобную же складку кожи между двумя отрѣзками тростника и предоставлялъ ее потомъ омертвѣнію. *Bartisch*, *Verduin*, *Demours*, *Leroy d'Etiolles* и другіе пытались подвергать омертвѣнію вышеупомянутую складку кожи помощью особенныхъ пинцетовъ и металлическихъ нажимовъ.

Много было изобрѣтено разныхъ щипцовъ, пинцетовъ и ножницъ для того, чтобы можно было образовать и отрѣзать складку кожи различной формы и величины. Однако, мы можемъ безъ ущерба для науки обойтись безъ всѣхъ этихъ инструментовъ, потому что опытная рука можетъ образовать и отрѣзать какую угодно складку кожи посредствомъ крючковатаго пинцета и простыхъ ножницъ.

Различаютъ обыкновенно (*Диффенбахъ*, *Фрицце*, *Рейхъ*) три формы заворота вѣкъ. Во 1-хъ, когда кожа слишкомъ удлинена; во 2-хъ, когда укорочена соединительная оболочка вѣкъ (**conjunctiva**) и въ 3-хъ, когда уменьшенъ или согнутъ волокнистый хрящъ (**tarsus**). Что касается меня, то я различаю только *недавній* и *застарѣлый заворотъ*. При недавнемъ или свѣжемъ заворотѣ, вслѣдствіе процесса образованія рубцовой ткани на соединительной оболочкѣ вѣка, волокнистый хрящъ представляется только смѣщеннымъ; въ случаяхъ же застарѣлаго заворота волокнистый хрящъ совершенно сгибается и при томъ навсегда; такъ что больной противъ нормальнаго выпуклости его не въ силахъ противодѣйствовать уравненіе напряженія въ кожѣ и соединительной оболочкѣ. Поэтому, такъ какъ каждый свѣжій заворотъ можетъ превратиться при употребленіи однихъ только фармацевтическихъ средствъ въ постоянный (если не будетъ сдѣлана операція), и такъ какъ, далѣе, въ большей части случаевъ вялая кожа и находящаяся подъ нею рыхлая, клѣтчатка могутъ представить, послѣ вырѣзыванія складки, только незначительное противодѣйствіе возврату болѣзненнаго процесса,—то полагаю, что нѣтъ необходимости въ изложеніи всѣхъ различныхъ операцій заворота, основанныхъ на вышесказанномъ подраздѣленіи самаго болѣзненнаго состоянія.

При укороченной соединительной оболочкѣ вѣка давно уже было предложено разрѣзываніе ея и заживленіе дефекта широкимъ рубцомъ, но гораздо болѣе значенія имѣютъ для насъ тѣ способы, основаніемъ которыхъ служитъ образованіе дефекта наружныхъ покрововъ помощью

ножницъ, ущемленія (омертвѣнія), *прижиганія* (образованія струпа) и затѣмъ превращеніе его въ узкій или широкій рубецъ. Способы эти имѣютъ многихъ приверженцевъ и ничѣмъ не замѣнимы при подобныхъ страданіяхъ нижняго вѣка, которое не имѣетъ волокнистаго хряща.

У лицъ, которые боятся ножа, предпочтительнѣе употреблять для той же цѣли прижиганія сѣрною кислотою (*Гелминъ*), **Tinct. Cantharidum** на кожѣ, предварительно лишенной кожицы нарывными средствами (*Carron du Villard*), или посредствомъ азотнокислаго серебра (*Юнкенъ*), ѣдкаго кали (*Гейстеръ*) и до-бѣла раскаленнаго желѣза (*Абуль-Каземъ, А. Парѐ, Бромфильдъ, Дельпешъ, Жоберъ*).

Вырѣзываніе овальнаго куска кожи въ направленіи горизонтальнаго поперечника вѣка составляетъ, однако, самое лучшее средство; остается рѣшить только, слѣдуетъ ли сшивать рану (*Скарпа, Беръ, Лангенбекъ стар.*) или же предоставлять заживленіе нагноенію (*Диффенбахъ*), ставящему успѣхъ операціи въ тѣ же условія, которыя существуютъ при употребленіи ѣдкихъ веществъ. Старая басня, будто извѣстнаго рода рубцы (напр. послѣ ожоги) сокращаются сильнѣе, чѣмъ другіе, теперь уже оставлена.

Нѣтъ надобности говорить здѣсь о различныхъ, незначительныхъ измѣненіяхъ способа вырѣзыванія вышеупомянутой складки кожи. Изобрѣтенія *Сансона, Сегона, Лисфранка* таковы, что легко можно обойтись и безъ нихъ. *Сансонъ*, напр., вырѣзываетъ продольную складку, *Лисфранкъ* вводилъ въ края складки карлсбадскую булавку и оставлялъ ее тамъ до тѣхъ поръ, пока она ихъ не перерѣзывала. *Сегонъ*, вмѣсто того чтобы ожидать прорѣзыванія края складки булавкою, дѣлаетъ въ срединѣ горизонтальнаго, продолговатаго дефекта *Сансона* вертикальную вырѣзку.

Большій успѣхъ обѣщаетъ намъ способъ *Брàха*, по которому изъ кожи, покрывающей вѣко, вырѣзывается четыреугольный лоскутъ такимъ образомъ, чтобы основаніе его находилось еще въ соединеніи съ обращеннымъ внутрь рѣсничнымъ краемъ; отъ верхняго края лоскута отрѣзывается потомъ столько, чтобы при укрѣпленіи укороченнаго такимъ образомъ лоскута въ первоначальномъ дефектѣ край вѣка поднялся вверхъ. Значительная растяжимость кожи дѣлаетъ, однако, уже сама по себѣ ненадежнымъ возстановленіе дѣятельности вѣка; а правильное приращеніе лоскута, въ особенности когда произошло укороченіе волокнистаго хряща, представляется болѣе чѣмъ сомнительнымъ.

Продольное разсѣченіе волокнистаго хряща (**Tarsotomia longitudinalis** *Аммона*) составляетъ одинъ изъ самыхъ лучшихъ способовъ описываемой нами операціи. *Аммонъ* производилъ ее слѣдующимъ образомъ. Посредствомъ пинцета онъ приподымалъ отъ глазнаго яблока край измѣ-

неннаго вѣка, прободалъ вслѣдъ за тѣмъ вѣко посредствомъ обоюдоострaго ножа и, оставляя нетронутыми слезные канальцы, расширялъ разрѣзъ параллельно краю вѣка. Потомъ, подложивши подъ вѣко роговую пластинку, удаливъ изъ него помощью ножа и пинцета овальный лоскутъ кожи и, наконецъ, соединивъ наружные края разрѣза между собою, онъ закрывалъ рану такимъ образомъ, чтобы внутреннiе края разрѣза, принадлежащіе волокнистому хрящу, расходились другъ отъ друга: рѣсничный край, вслѣдствіе этого, обращается кнаружи. Операція эта претерпѣла нѣсколько незначительныхъ измѣненій, между которыми наиболѣе упрощаетъ ходъ операціи измѣненіе, сдѣланное *Іеше* въ Нижнемъ-Новгородѣ.

Посредствомъ Бромфильдскаго крючка (Таб. 51, фиг. 46, *a*) онъ прободаетъ приподнятое посредствомъ пальца вѣко *извнутри кнаружи*, и тотчасъ позади остраго конца крючка, *снаружи внутрь*, прокалываетъ волокнистый хрящъ (**tarsus**) остроконечнымъ скальпелемъ *b*; потомъ, смотря по величинѣ заворота, дѣлаетъ большей или меньшей величины, параллельный краю вѣка, разрѣзъ волокнистаго хряща, тщательно сохраняя связь мостика въ углахъ глаза при *d* и *c*. Вслѣдъ за тѣмъ Бромфильдскій крючекъ удаляется и ножницами вырѣзывается складка кожи (фиг. 47 *e*), приподнятая посредствомъ пинцета у верхняго края разрѣза. Въ заключеніе операціи наружные края раны соединяются посредствомъ двухъ или трехъ швовъ. Начинающему хирургу я совѣтую производить разсѣченіе волокнистаго хряща послѣ прокола его тупоконечнымъ тенотомомъ или тонкимъ пуговчатымъ ножомъ, такъ какъ этимъ уменьшается опасность раненія роговицы. Чтобы сдѣлать операцію вполнѣ радикальною, я часто удаляю также, помощью ножницъ, и нѣсколько мышечныхъ волоконъ и, налагая швы, дѣлаю проколы не только черезъ одну кожу, но и черезъ всю толщу мостика. Въ послѣднее время я началъ употреблять для швовъ тонкія металлическія проволоки. Значительное число подобныхъ операцій, произведенныхъ мною въ Дерптѣ (гдѣ воспаленіе глазъ составляетъ эндемическую болѣзнь у тамошнихъ поселянъ), и позднѣйшіе опыты въ Кіевѣ привели меня къ убѣжденію, что мы не имѣемъ другаго лучшаго способа для уничтоженія заворота вѣка, **Distichiasis** и **Trichiasis**. *)

*) Операцію эту *Іеше* производилъ прежде нѣсколько иначе, и въ учебникахъ мы находимъ болѣе сложное ея описаніе. *Арльтъ* видоизмѣнилъ этотъ способъ, не будучи еще знакомъ съ моимъ описаніемъ операціи, произведенной *еще* въ Дерптѣ въ 1856 г. Въ 1859 году я имѣлъ случай познакомить *Арльта* съ упрощеннымъ способомъ *Іеше* и онъ тогда же обѣщалъ мнѣ испытать его на дѣлѣ.

Trichiasis и Distichiasis, двойной или тройной рядъ рѣсницъ, рѣдко встрѣчаются какъ первичное страданіе, они бываютъ обыкновенно слѣдствіемъ хроническаго воспаленія глазъ и въ большинствѣ случаевъ сопровождаются заворотомъ вѣкъ и тѣми же самыми послѣдовательными явленіями, какъ и это послѣднее страданіе, потому что избыточное выростаніе рѣсницъ ставитъ органъ зрѣнія въ такую же опасность, въ какую приводитъ его заворачиваніе рѣсницъ внутрь.

Уже въ весьма отдаленное отъ насъ время пытались уничтожить Distichiasin вырываніемъ выростающихъ волосъ (*Papias* изъ Laodicea, *Bartisch*, *Beer*, *Himly*), но средство это вскорѣ было оставлено и признано только палліативною мѣрою, и уже *Цельзъ*, *Павель Эгинскій*, *A. Paré* и нѣкоторые новѣйшіе хирурги (*Carron du Villard*) начали выжигать самые корни волосъ посредствомъ раскаленныхъ булавокъ и другихъ спеціяльно назначенныхъ для этого инструментовъ. Другіе хирурги, напр. *St. Yves*, *Рихтеръ*, употребляли средства разъѣдающія, тогда какъ *Rhazes*, *Fabricius ab Aquapendente*, *Scultet*, *Köhler* и другіе старались измѣненіемъ положенія больнаго вѣка предохранить роговую оболочку отъ раздраженія ненормальными рѣсницами. Всѣ эти способы не въ состояніи, однако, доставить продолжительную помощь и потому *Гейстеръ*, *Gendron* и другіе хирурги рѣшились вырѣзывать рѣсничный край или же дѣлать болѣе сложное вылущеніе рѣсничныхъ корней по способу *Шрегера*, *Іегера* старшаго, *Vacca Berlinghieri* и другихъ. Подложивши сначала роговую пластинку, они отрѣзывали часть кожи вмѣстѣ съ рѣсницами и ихъ корнями, волокнистый хрящъ оставляли неповрежденнымъ и заживляли рану посредствомъ нагноенія; но операція эта, не говоря уже о томъ, что она влечетъ за собою безобразіе, не устраняетъ вполнѣ возврата, потому что нѣсколько оставшихся корней волосъ могутъ обусловить впослѣдствіи новое раздраженіе глаза. Въ настоящее время этотъ способъ, изувѣчивающій глазъ, не можетъ быть принятъ въ особенности потому, что глазъ теряетъ необходимую для него защиту, вмѣстѣ съ чѣмъ свободный доступъ легко проникающей пыли можетъ повести къ хроническому воспаленію глаза.

На основаніи собственныхъ своихъ наблюденій я могу рекомендовать вышеописанный способъ *Іеше*, какъ самый лучшій способъ для операціи *Trichiasis* и *Distichiasis*. Но одно вырѣзываніе складки кожи принесетъ здѣсь мало пользы; операція будетъ гораздо радикальнѣе, если соединить ее съ разсѣченіемъ волокнистаго хряща, потому что это доставитъ возможность отвернуть рѣсницы кнаружи.

5. Операція выворота вѣка (Ectropium).

Въ противоположности съ только что описаннымъ нами страданіемъ вѣкъ находится другое страданіе—*выворотъ вѣка наружу* (Ectropium). Безобразіе здѣсь гораздо значительнѣе и органъ зрѣнія подверженъ такой же опасности, какъ и въ первомъ случаѣ, потому что глазъ лишенъ защиты отъ вліянія на него свѣта, воздуха и пыли. Страданіе это столь же тягостно для больныхъ и въ такой же степени опасно для зрѣнія, какъ и Entropium, но при послѣднемъ страданіи предсказаніе гораздо благопріятнѣе для больнаго, если только онъ во время прибѣгнетъ къ оперативному леченію по способу *Іеше*. Выворотъ чаще встрѣчается на нижнемъ вѣкѣ, чѣмъ на верхнемъ. Если выворотъ находится на верхнемъ вѣкѣ, то въ такомъ случаѣ образуется еще складка изъ соединительной оболочки, представляющая сходство съ третьимъ вѣкомъ у птицъ, съ такъ-называемой membrana nictitans. Къ сожалѣнію, успѣхъ операціи выворота сомнителенъ и этимъ объясняется, отчего мы въ руководствахъ находимъ такое большое число различныхъ способовъ этой операціи.

При операціи выворота вѣкъ мы должны обращать вниманіе на причины, вызвавшія это страданіе. Этіологическими моментами здѣсь могутъ служить воспаленіе соединительной оболочки глаза (Conjunctivitis), соединенное съ слизетеченіемъ (Blennorrhoea), болѣзни наружныхъ покрововъ глаза, фурункулы, болѣзни окружающихъ глазъ костей, ранснія и наконецъ ожоги. Вялость и разслабленіе кожи, вызывающія только опусканіе верхняго вѣка (Blepharoptosis), можетъ быть причиною выворота нижняго вѣка. Сообразно съ причиною, вызвавшею подобное измѣненіе вѣка, предсказаніе также можетъ быть различно въ каждомъ отдѣльномъ случаѣ. Самое благопріятное предсказаніе бываетъ въ тѣхъ случаяхъ, когда причина выворота заключается въ припухлости (вздутіи) соединительной оболочки или въ вялости наружныхъ покрововъ. Но тамъ, гдѣ необходимо уже приступить къ значительной операціи, напр. къ перенесенію кожи, тамъ примѣняется все, сказанное нами относительно блефаропластики въ тѣсномъ смыслѣ. Успѣхъ операціи здѣсь сомнителенъ, потому что къ сожалѣнію нерѣдко происходитъ омертвѣніе находящейся здѣсь тонкой, нѣжной кожи.

Вырѣзываніе складки изъ соединительной оболочки вѣка и прижиганіе этой оболочки раскаленнымъ желѣзомъ было предложено еще *Гипократомъ*, какъ средство противъ этого страданія. *Павелъ Эгинскій*, *Разесъ* и *Авиценна* дѣлали сначала насѣчки и потомъ прижигали

посредствомъ химически дѣйствующихъ веществъ; въ средніе вѣка, однако, снова возвратились къ прижиганію раскаленнымъ желѣзомъ. *Antyllus* и позднѣе *Severinus*, *Ledran*, *Acrell* вырѣзывали треугольный лоскутъ изъ соединительной оболочки и потомъ соединяли вмѣстѣ края дефекта. Эти операціи въ области соединительной оболочки отошли потомъ на задній планъ и мѣстомъ оперативнаго леченія избраны были наружные покровы. Уже *Цельзъ* пытался доставить вѣку нормальное положеніе посредствомъ искусственнаго рубца и съ этою цѣлью онъ проводилъ поперечный разрѣзъ. *Фабриціи изъ Аквапенденте* также дѣлалъ поперечный разрѣзъ вѣка, когда его попытки уничтожить выворотъ одними ортопедическими средствами (посредствомъ полосокъ липкаго пластыря) оказались безуспѣшными; а извѣстными хирургами, каковы *А. Паре*, *Албукасисъ*, *Роландо*, *Гейстеръ* и *Рихтеръ*, сдѣланъ былъ цѣлый рядъ опытовъ относительно введенія въ разрѣзъ инородныхъ тѣлъ (свинцовыхъ проволокъ и пластинокъ) съ цѣлью воспрепятствовать быстрому его заживленію. *Beer* и *St. Yves* прижигали насѣчки на наружныхъ покровахъ вѣкъ, а *Guthrie*, кромѣ того, смачивалъ соединительную оболочку вѣка сѣрною кислотою.

При такъ называемомъ *старческомъ выворотѣ* (**Ectropium senile**), обусловливаемомъ вялостью тканей, прижиганіе сѣрною кислотою является, дѣйствительно, весьма умѣстнымъ средствомъ. Кислота вводится посредствомъ стеклянной палочки, а глазъ защищается отъ разъѣдающаго дѣйствія кислоты посредствомъ толстаго слоя бумаги. Послѣ прижиганія умѣстно употребленіе миндальнаго масла и холодныхъ примочекъ для уменьшенія реакціи, а также полосокъ газа или тюли, смоченныхъ коллодіемъ, которыя накладываются на глазъ, заклеиваютъ его и такимъ образомъ удерживаютъ вѣко въ нормальномъ положеніи до тѣхъ поръ, пока не произойдетъ полное заживленіе. Нерѣдко приходится повторять это нѣсколько разъ, но зато при неслишкомъ большихъ выворотахъ успѣхъ леченія можетъ быть вѣренъ. При болѣе сильномъ развитіи болѣзненнаго состоянія гораздо проще удалить часть соединительной оболочки посредствомъ ножницъ или по способу *Антилла* посредствомъ ножа и, не налагая шва, наложить повязку, какая накладывается послѣ прижиганія. Я предпочитаю класть на заклеенный глазъ подушечку изъ корпіи и производить на нее въ теченіе извѣстнаго времени методическое давленіе помощію **monoculi**. Подобныя же показанія существуютъ и при такъ называемомъ *саркоматозномъ выворотѣ* (**Ectropium sarcomatosum**). Самое лучшее средство противъ наростанія и припухлости соединительной оболочки вѣкъ составляютъ прижиганія азотнокислымъ серебромъ, которымъ весьма умѣстно бываетъ предпо-

слать вырѣзываніе складки соединительной оболочки. Если наружные покровы вѣкъ не укорочены, то въ такомъ случаѣ *Диффенбахъ* проводилъ подъ рѣсничнымъ краемъ параллельный ему разрѣзъ (Таб. 51, фиг. 48 *ab*), проникавшій сквозь всю толщу вѣка (разрѣзъ соединительной оболочки *cd* онъ дѣлалъ пуговчатымъ ножикомъ *e*, фиг. 48), посредствомъ маленькаго крючка притягивалъ соединительную оболочку къ ранѣ, а посредствомъ обвивнаго шва укрѣплялъ ее такъ, чтобы рѣсничный край поднялся вверхъ (фиг. 49), т. е. чтобы устраненъ былъ выворотъ. На третій и пятый день, по удаленіи карлсбадскихъ булавокъ, нѣкоторыя неровности, остающіяся иногда на мѣстѣ швовъ, я удаляю прижиганіемъ азотнокислымъ серебромъ.

Если страданія вѣкъ продолжаются уже довольно долго, то при вышеописанной формѣ выворота очень часто встрѣчается удлиненіе края нижняго вѣка, и *Адамсъ* для устраненія этого съ успѣхомъ вырѣзываетъ треугольникъ изъ средины вѣка (фиг. 50, *abc*). Такъ какъ при этомъ иногда случается, что рубецъ, сокращающійся и въ продольномъ направленіи, укорачивается и оставляетъ послѣ себя уродливое вдавленіе на срединѣ вѣка, то поэтому *Диффенбахъ* дѣлалъ разрѣзъ дугообразно (*de* и *fe*, фиг. 50), такъ что при соединеніи краевъ разрѣза въ одной прямой линіи пункты *d* и *f* на рѣсничномъ краѣ приподымаются нѣсколько вверхъ. *Аммонъ* удаляетъ треугольникъ по способу *Адамса* не на срединѣ вѣка, но вблизи наружнаго угла глаза. Поступая такимъ образомъ, я неоднократно наблюдалъ возвратъ болѣзни и потому избралъ другой, нѣсколько измѣненный способъ. Треугольный кусокъ кожи я также вырѣзываю сбоку въ наружномъ углу глаза (Таб. 51, фиг. 51, *abc*), но только удаляемому лоскуту я придаю еще острый уголъ *a*, переходящій на 3—4‴ вверхъ за спайку глазной расщелины. Разрѣзъ *ce* соединительной оболочки и отдѣленіе всей части *bce* дѣлаютъ вѣко подвижнымъ; посредствомъ ножницъ я удаляю тогда рѣсничный край отъ *c* до *d* и уголъ *c* приведеннаго въ нормальное положеніе вѣка я оттягиваю кнаружи и вверхъ до *a*, къ мѣсту, представляющему потерю вещества.

Самые главные швы, противодѣйствующіе возврату, должны быть наложены между *af* и *cd* (фиг. 52), такъ какъ швы между *ab* и *cb* могутъ сообщать необходимое напряженіе только одной кожѣ. Способъ этотъ я употреблялъ два раза съ успѣхомъ и спустя нѣсколько мѣсяцевъ послѣ операціи видѣлъ оперированныхъ въ томъ же удовлетворительномъ состояніи.

Органическій выворотъ (**Ectropium organicum**), образующійся вслѣдствіе укорачиванія кожи подъ вліяніемъ поверхностнаго или подкожнаго

рубца, представляетъ хирургу гораздо больше затрудненій, чѣмъ выворотъ *саркоматозный* или *старческій* (Ectropium sarcomatosum et senile). При частномъ органическомъ выворотѣ, когда рубецъ, оттягивающій край вѣка кнаружи, не великъ, послѣдній можетъ быть удаленъ вмѣстѣ съ частью окружающей его кожи въ видѣ удлиненнаго овала, а остающаяся послѣ этого потеря вещества можетъ быть устранена стягиваніемъ краевъ дефекта въ одну прямую вертикальную линію помощью обвивныхъ швовъ.

При выворотахъ верхняго вѣка часто приходится имѣть дѣло съ приращеніемъ вѣка къ верхнему краю глазной орбиты посредствомъ рубцовой ткани, и въ такомъ случаѣ необходимо бываетъ разрушеніе этого сращенія и отдѣленіе вѣка. *Диффенбахъ* и здѣсь употребилъ вмѣсто треугольной вырѣзки *Адамса* свой дугообразный разрѣзъ (фиг. 53 *ab* и *ac*), который при *d* онъ продолжалъ черезъ слой соединительной ткани и, чтобы достигнуть большей подвижности, расщеплялъ наружный уголъ глаза посредствомъ разрѣза *ef*. *Jäger* проводитъ параллельный верхнему краю глазной орбиты прободающій разрѣзъ, такъ чтобы глазъ могъ смотрѣть черезъ отверстіе, образующееся вслѣдствіе оттягиванія верхняго вѣка внизъ въ видѣ мостика. Разрушивши всѣ сращенія, онъ вырѣзываетъ изъ средины вѣка четыреугольный кусокъ кожи, конечно тогда только, когда вѣко, отдѣленное въ своей средней части, представляется слишкомъ длиннымъ въ горизонтальномъ направленіи, и потомъ уже, сообщивъ нормальное положеніе рѣсничному краю, соединяетъ края раны въ видѣ буквы T.

Мнѣ кажется, что мой способъ операціи на нижнемъ вѣкѣ (фиг. 51 и 52), состоящій въ поднятіи косвенно вверхъ отдѣленнаго въ видѣ лоскута и снова обращеннаго назадъ вѣка, можетъ быть примѣненъ и къ операціи органическаго выворота, и въ одномъ случаѣ, дѣйствительно, я примѣнилъ его съ успѣхомъ.

Способъ этотъ можетъ быть видоизмѣненъ также и для выворота верхняго вѣка, при чемъ верхнее вѣко, вмѣсто того, чтобы быть оттянутымъ вверхъ, какъ это показываетъ фиг. 52, должно быть перемѣщено косо внизъ въ заранѣе приготовленный для него дефектъ. *Диффенбахъ* также сообщаетъ одинъ случай подобной операціи небольшаго частнаго выворота на верхнемъ вѣкѣ. Но удаленный имъ кусокъ кожи имѣлъ форму равносторонняго треугольника, основаніе котораго составляло продолженіе нормальной расщелины вѣкъ, увеличенной горизонтальнымъ разрѣзомъ. Вялость кожи сравнительно съ упругостью рубцовой ткани и искривленнаго волокнистаго хряща дѣлаетъ, однако, рецидивъ обыкновеннымъ при такомъ способѣ операціи; такъ что перемѣщеніе вѣка косвенно вверхъ или внизъ имѣетъ, по моему мнѣнію, большое значеніе и представляетъ кромѣ того средство болѣе надежное.

Способъ *Диффенбаха*, пользовавшійся въ теченіе нѣкотораго времени большимъ вниманіемъ и состоящій *въ передвиженіи части кожи*, представленъ нами въ общихъ чертахъ на Таб. 23, фиг. 122—124. *Диффенбахъ* настоятельно рекомендуетъ этотъ способъ и онъ неоднократно употреблялъ его съ успѣхомъ *при органическихъ выворотахъ*. Разрѣзы *cd* и *ed* (фиг. 122) ведутся черезъ покровы щеки такимъ образомъ, чтобы верхушка образующагося при этомъ треугольника была направлена къ углу рта. Послѣ наложенія обвивныхъ швовъ между *f* и *d* (фиг. 124) и соединенія краевъ раны въ одной вертикальной линіи, нижнее вѣко, сдѣлавшееся подвижнымъ, перемѣстится вверхъ. Я неоднократно наблюдалъ въ клиникахъ новые рубцы, причиненные этою операціею, но не видѣлъ устраненія самаго выворота, и потому нельзя вполнѣ вѣрить тѣмъ рекомендаціямъ, которыя часто приходится читать относительно этого способа.

Столь же неудовлетворительны требующія при томъ много терпѣнія попытки *Диффенбаха*, *Акрелля*, *Бека* и другихъ хирурговъ, которые желали привести вѣко въ нормальное положеніе сшиваніемъ на нѣкоторое время глазной расщелины или же введеніемъ въ вывороченный рѣсничный край шелковыхъ нитей и послѣдовательнымъ прикрѣпленіемъ ихъ вверхъ или внизъ, смотря по обстоятельствамъ, посредствомъ полосокъ липкаго пластыря. Гораздо лучше, не прибѣгая къ ненадежному средству, подрывающему довѣріе паціента, съ самаго начала приступить къ операціи, обѣщающей болѣе вѣрный успѣхъ. Часто бываетъ необходимо приступить къ пластическому образованію вѣка, при чемъ стараются устранить страданіе помощію трансплантаціи кожи. Въ этомъ отношеніи обращаю вниманіе читателей на операціи, представленныя уже на Таб. 42—50, и здѣсь укажу еще только на *тарсорафію* (tarsoraphia) *Вальтера*, какъ средство противъ двойнаго выворота вѣкъ, вызываемаго сокращеніемъ рубцовой ткани вблизи наружнаго угла глаза. *Вальтеръ* вырѣзывалъ въ такихъ случаяхъ кусокъ кожи въ видѣ лежащаго треугольника, верхушка котораго обращена къ виску, и прорѣзывалъ волокнистый хрящъ у его основанія такимъ образомъ, чтобы обѣ стороны равнобедреннаго треугольника могли быть соединены въ одной прямой горизонтальной линіи. *Диффенбахъ* видоизмѣнилъ эту операцію и вмѣсто прямолинейныхъ разрѣзовъ дѣлалъ разрѣзы дугообразные (фиг. 54 *ab* и *ac*); разрѣзъ же волокнистаго хряща и наложеніе швовъ онъ производилъ по способу *Вальтера*.

6. Операція сращенія вѣкъ съ глазнымъ яблокомъ (Symblepharon) и между собою (Ankyloblepharon).

Полное сращеніе вѣкъ съ глазнымъ яблокомъ есть болѣзнь неизлечимая, и неизлечимость ея признавалъ еще *Jungken*. «Тыквенная голова» (стр. 19), представленная нами на первой таблицѣ, послужила для меня новымъ доказательствомъ этого факта, признаваемаго теперь за общее правило. По мнѣнію *Рибери* и *Юнкена* полное сращеніе встрѣчается только прирожденное; мѣстное же сращеніе встрѣчается нерѣдко, и поводомъ къ нему могутъ быть ожога, энергическія прижиганія и сильные воспалительные процессы. Рубцовая ткань между вѣками и глазнымъ яблокомъ можетъ быть или въ видѣ тонкаго слоя, т. е. вѣки представляются совершенно приросшими къ глазному яблоку, или же, что встрѣчается гораздо чаще и обѣщаетъ болѣе благопріятный исходъ, въ рубцѣ, вслѣдствіе движенія глаза, происходятъ разрывы, такъ что рубцовая ткань представляется тесьмообразной или нитевидной. Показаніе къ операціи существуетъ только тамъ, гдѣ не утрачена еще способность зрѣнія или же, гдѣ это послѣднее можетъ быть возстановлено образованіемъ искусственнаго зрачка. Только въ исключительныхъ случаяхъ операція предпринимается съ косметическою цѣлью, чтобы получить возможность вставить искусственный глазъ.

Полное сращеніе вѣкъ между собою **(Ankyloblepharon totale)** встрѣчается довольно рѣдко и въ большинствѣ случаевъ есть страданіе прирожденное; мѣстное же или частное сращеніе встрѣчается гораздо чаще, потому что полному сращенію противодѣйствуютъ постоянныя движенія глаза и кромѣ того только въ исключительныхъ случаяхъ совершенно прекращается отдѣленіе слезъ. Тѣже самые воспалительные процессы, язвы и ожоги, которые вызываютъ сращеніе вѣкъ съ глазнымъ яблокомъ, могутъ повести и къ мѣстному сращенію вѣкъ между собою. Если остающееся отверстіе еще довольно велико, тогда больной начинаетъ косить глаза, стараясь видѣть черезъ это отверстіе.

Различныя средства, предложенныя для устраненія сращенія вѣкъ между собою и съ глазнымъ яблокомъ, имѣютъ большею частью только историческое значеніе, потому что, вслѣдствіе неудачныхъ опытовъ, не пріобрѣли еще права гражданства въ практическомъ отношеніи.

Для устраненія обоего рода сращеній были предлагаемы различнымъ образомъ устроенные, остроконечные и пуговчатые ножики, прямыя и изогнутыя ножницы и искусно налагаемыя лигатуры; свинцовыя дощечки, восковыя пластинки, корпія, листовое золото, искусственные глаза были вставляемы для предупрежденія вторичнаго сращенія. Все это, однако, равно какъ и употребленіе цинковой мази и прижиганія адскимъ камнемъ, только въ рѣдкихъ случаяхъ помогало отъ возвратовъ. Съ нѣкоторою вѣроятностью успѣхъ можетъ быть предсказанъ только въ случаяхъ, представляющихъ незначительное сращеніе вѣкъ, напримѣръ на срединѣ глазной расщелины. Въ такомъ случаѣ желобоватый зондъ вводится подъ сращеніе, которое разрушается ножемъ, и глазъ въ теченіе нѣсколькихъ дней удерживается открытымъ посредствомъ полосокъ липкаго пластыря.

При *полномъ сращеніи вѣкъ между собою* необходимо поступать слѣдующимъ образомъ. Посредствомъ двухъ пинцетовъ сросшіяся вѣки приподымаются вверхъ и натягиваются такимъ образомъ, чтобы замѣтное еще мѣсто сращенія могло быть разрѣзано снаружи внутрь и чтобы въ образовавшемся такимъ образомъ отверстіи могъ быть введенъ желобоватый зондъ. У «тыквенной головы», однако, представленной на Таб. 1, я не могъ ни образовать складки, ни ввести желобоватый зондъ, потому что не было достаточно мѣста для его введенія. Вся операція, предпринятая надъ этимъ больнымъ, была впрочемъ только опытомъ, о трудностяхъ котораго было упомянуто уже выше. Если послѣ открытія глаза мы найдемъ еще часть здоровой соединительной оболочки, то въ такомъ случаѣ, по мнѣнію *Аммона*, слѣдуетъ отдѣлять отъ нея столько, сколько нужно для окаймленія края вѣка. Я пытался бы сдѣлать это отдѣленіе такимъ образомъ, чтобы разрѣзъ коего прошелъ черезъ сращеніе и чтобы, послѣ раздѣленія соединительной оболочки, эта послѣдняя была перерѣзываема напр. на верхнемъ вѣкѣ болѣе вверху, а на нижнемъ вѣкѣ выдавалась какъ можно болѣе изъ-за его края. Въ такомъ случаѣ окаймленіе края нижняго вѣка соединительною оболочкою обѣщаетъ болѣе успѣха и, не смотря на то, что заживленіе верхняго вѣка можетъ произойти только черезъ нагноеніе, предохраняетъ отъ новаго сращенія. Мысль сохранять соединительную оболочку только для одного вѣка весьма понятна и естественна, и быть можетъ, что кто нибудь другой уже привелъ ее въ исполненіе. Въ тѣхъ случаяхъ, гдѣ полученный такимъ образомъ край соединительной оболочки слишкомъ тонокъ и узокъ, чтобы быть употребленнымъ для окаймленія вѣка помощью швовъ, можно ожидать, что сокращеніе рубцовой ткани, которое начинается впослѣдствіи на мѣстѣ проведеннаго вкось разрѣза, оттянетъ кнаружи край соединительной оболочки. Въ такихъ случаяхъ слѣдуетъ въ теченіе продолжительнаго времени удерживать глазъ открытымъ посредствомъ липкаго пластыря или коллодія.

Частное сращеніе вѣкъ съ глазнымъ яблокомъ въ видѣ тесьмы или

нити не представляетъ особенныхъ затрудненій. Въ такихъ случаяхъ съ разрушеніемъ сращенія нужно соединять еще удаленіе выдающихся частей рубцовой ткани какъ на вѣкѣ, такъ и на самомъ глазномъ яблокѣ. Это уравниваніе плоскости разрѣза можетъ быть достигнуто и посредствомъ азотнокислаго серебра. Гдѣ сращеніе плотно, т. е. произошло посредствомъ тонкаго слоя рубцовой ткани отъ рѣсничнаго края до складки соединительной оболочки, тамъ весьма трудно разсчитывать на успѣхъ. Въ такихъ случаяхъ ***Аммонъ*** вырѣзывалъ изъ вѣка треугольный кусокъ, соотвѣтствующій мѣсту сращенія, и сшивалъ края образовавшихся такимъ образомъ боковыхъ лоскутовъ надъ частью кожи, оставшейся на глазномъ яблокѣ. Когда такимъ образомъ было достигаемо заживленіе и посредствомъ куска кожи, лежащаго на глазномъ яблокѣ, воспрепятствовано сращеніе мѣста наложенія швовъ съ этимъ послѣднимъ, ***Аммонъ*** отдѣлялъ вѣко отъ глазнаго яблока и удалялъ съ послѣдняго (посредствомъ пинцета и ножа или ножницъ) ненужный болѣе треугольникъ кожи. Еслибы удаленіе этого треугольника въ первомъ актѣ операціи вызвало въ кожѣ слишкомъ большое натяженіе, то можно прибавить вспомогательный разрѣзъ, который облегчилъ бы соединеніе боковыхъ лоскутовъ. Видъ этого вспомогательнаго разрѣза и способъ проведенія его опредѣляется вышеизложенными правилами блефаропластики.

При *полномъ сращеніи вѣкъ съ глазнымъ яблокомъ* вполнѣ достоинъ подражанія способъ *Диффенбаха*. Онъ коротко отрѣзываетъ рѣсницы, проводитъ отъ угловъ глаза два разрѣза внизъ (при полномъ приращеніи нижняго вѣка), отдѣляетъ все вѣко отъ глазнаго яблока, заворачиваетъ внутрь четыреугольный лоскутъ и удерживаетъ его въ этомъ положеніи посредствомъ швовъ до тѣхъ поръ, пока не заживетъ рана на глазномъ яблокѣ. Процессъ этотъ онъ старается какъ можно болѣе ускорить, и вслѣдъ за тѣмъ снова развертываетъ лоскутъ и укрѣпляетъ его въ первоначальномъ нормальномъ положеніи, надъ рубцовою тканью глазнаго яблока. Этотъ способъ *Диффенбаха* препятствуетъ образованію рубца на мѣстѣ складки соединительной оболочки **(plica conjunctivæ)**, т. е. на мѣстѣ, которое наиболѣе угрожаетъ опасностью возврата.

Въ связи съ операціями блефаропластики необходимо упомянуть также о «*Rhinoraphia*» *Аммона*, т. е. устраненіи страданія, извѣстнаго подъ именемъ *Epicanthus*. Словомъ «**Epicanthus**» *Аммонъ* обозначаетъ ту складку, которая образуется во внутреннемъ углу глаза вслѣдствіе воспаленія вѣка или паралича и которая, хотя рѣдко, можетъ встрѣчаться и прирожденною и не только обезображиваетъ лицо, но мѣшаетъ также и зрѣнію. Оперативная его помощь состоитъ здѣсь въ томъ, что онъ захватываетъ пальцами или еще лучше щипцами складку кожи у корня носа и опредѣляетъ, на сколько эта послѣдняя должна быть оттянута внизъ, чтобы сгладились и исчезли боковыя складки во внутреннемъ углу глаза. Когда, такимъ образомъ, точнѣе опредѣлится избытокъ кожи между обоими глазами, онъ удаляетъ помощью двухъ эллиптическихъ, вертикальныхъ разрѣзовъ лоскутъ кожи въ видѣ миртоваго листка и соединяетъ края разрѣза посредствомъ обвивнаго шва, такъ что слѣдующее за тѣмъ первое сращеніе вполнѣ обезпечиваетъ успѣхъ операціи, которую ***Аммонъ*** назвалъ «ринорафіей» **(Rhinoraphia)**; *ab*, Таб. 51, фиг. 55, представляетъ удаляемый кусокъ кожи.

Послѣдовательная, чисто косметическая операція послѣ блефаропластики состоитъ въ *образованіи искусственныхъ рѣсницъ*. *Richet* бралъ волосы изъ бровей и пересаживалъ ихъ въ отдѣльные каналы проколовъ, образованные имъ въ краѣ искусственнаго вѣка. Пересаживаемые волосы всегда прирастаютъ, но, какъ вполнѣ справедливо замѣтилъ еще *Cloquet*, искусственныя рѣсницы легко могутъ прирости въ ненормальномъ положеніи, или же, вслѣдствіе дѣйствія рубцовой ткани во вновь образованномъ вѣкѣ, легко можетъ образоваться искусственный заворотъ вѣкъ **(Entropium)** или **Trichiasis**. Таже самая опасность угрожаетъ и тамъ, гдѣ при образованіи верхняго вѣка нижній край лоскута, вырѣзываемаго изъ области бровей, остается усаженнымъ рядомъ волосъ. Никакое парикмахерское искусство не въ состояніи, однако, удержать эти волоски, сдѣлавшіеся рѣсницами, въ желанномъ положеніи и быть можетъ они будутъ служить только неоднократнымъ поводомъ къ повтореннымъ операціямъ заворота. Гораздо невиннѣе этихъ искусственныхъ рѣсницъ предложеніе *Шу—татуировать* край вѣка подобно тому, какъ при пластическомъ образованіи губы край послѣдней покрывается красною краскою, чтобы быть похожимъ на нормальную губную кайму.

III. Образованіе губъ. Chiloplastica.

Исторія образованія губъ, которой не слѣдуетъ отдѣлять отъ исторіи образованія щекъ и подбородка, теряется въ глубокой древности. Уже съ незапамятныхъ временъ *Индійцамъ* были извѣстны способы возстановленія носа и губъ. *Абуль-Каземъ* говоритъ объ операціи заячьей губы, которую мы должны также причислить къ этому кругу операцій. На западѣ *Цельзъ* впервые говоритъ о возстановленіи этихъ частей лица въ 9-й главѣ седьмаго тома. Надлежащимъ уразумѣніемъ этой книги мы обязаны основательному труду *Эд. Цейса:* «Drei chirurgische Abhandlungen über die plastische Chirurgie des Celsus. Dresden 1843.» Первый врачъ, предпринявшій образованіе губъ, былъ кажется *Antonius Branca* (сынъ). Здѣсь слѣдуетъ упомянуть о мелопластикѣ *Франко,* о которой сказано было выше. Въ противоположность *Цейсу* (котораго комментарій къ древнимъ писателямъ я, впрочемъ, весьма уважаю), я истолковываю *Франково* описаніе операціи такъ, что онъ отдѣлялъ губы рта, а не губы раны, какъ это принимаетъ *Цейсъ*, и тѣмъ удлинялъ губы, т. е. предпринималъ неоднократно произведенное мною съ успѣхомъ сведеніе или смѣщеніе рта (губъ) съ цѣлью пополнить дефектъ въ щекахъ. Я тѣмъ болѣе, кажется, имѣю право понимать *Франко* въ этомъ смыслѣ, что онъ первый даетъ въ высшей степени важный совѣтъ воспользоваться этимъ отдѣленіемъ губъ отъ челюсти при операціи заячьей губы, для того чтобы сдѣлать губы болѣе подвижными и для закрытія болѣе широкаго дефекта. Уже *Tagliacozza* подробно писалъ о хилопластикѣ съ заимствованіемъ кожи отъ плеча, хотя неизвѣстно, производилъ ли онъ эту операцію на самомъ дѣлѣ. Около 1785 года *Chopart* производилъ образованіе губъ посредствомъ лоскута, *притянутаго* съ шеи. *Boyer* слѣдовалъ этому плану или вѣрнѣе способамъ *Цельза* и *Франко,* въ сущности мало отличающимся другъ отъ друга. Въ 1820 году *Hedenus,* въ клиникѣ *Грефе*, сдѣлалъ подобную операцію, но безъ успѣха. *Delpech* первый образовалъ губу изъ кожи шеи съ *поворачиваніемъ* кожнаго лоскута и удвоеніемъ его верхняго края. Въ Англіи операцію эту повторяли *Lynn* и *Suteliff*. Самымъ значительнымъ успѣхомъ хилопластики мы обязаны по *Цейсу* бесѣдѣ между *Диффенбахомъ* и *Аммономъ*, въ которой этотъ послѣдній высказалъ ту мысль, что образованіе боковаго лоскута, употребляемое *Диффенбахомъ* въ блефаропластикѣ (Таб. 42, фиг. 3 и 4), можно примѣнить и въ хилопластикѣ. Дальнѣйшая практическая обработка этой идеи принадлежитъ исторіи нашего времени.

Значеніе и анатомическія отношенія губъ совпадаютъ во многихъ пунктахъ съ тѣмъ, что было уже сказано о вѣкахъ, съ тою разницею, что строеніе этихъ послѣднихъ нѣжнѣе и нѣсколько сложнѣе. И въ самомъ дѣлѣ, губы, равно какъ и вѣки, имѣютъ между кожею и слизистою оболочкою еще и мышечный слой. Многія болѣзни и пороки формы, о которыхъ намъ пришлось упомянуть при блефаропластикѣ, встрѣчаются также и на губахъ и даютъ намъ показанія къ хилопластикѣ. Значительное число оперативныхъ идей одинаково примѣнимо какъ при возстановленіи вѣкъ, такъ и при образованіи губъ. Слѣдуетъ однакоже упомянуть о томъ различіи, что хилопластика даетъ гораздо лучшіе результаты, нежели блефаропластика, что незначительныя уклоненія въ формѣ рта не имѣютъ существеннаго значенія для функціи этого послѣдняго и что растяжимость хилопластическаго матеріяла въ самыхъ губахъ и въ окружности рта значительно облегчаетъ работу оператора.

Намъ необходимо здѣсь соединить *полную* хилопластику съ *частною*, заключающею въ себѣ *стоматопластику*, ибо въ сущности одни и тѣже основныя положенія имѣютъ силу какъ при образованіи цѣлой губы, такъ и при устраненіи лишь небольшаго дефекта или порока формы. Область полной хилопластики не представляетъ рѣзкихъ границъ. Подобно тому какъ переходъ отъ частнаго образованія губы къ полному бываетъ постепенный, такъ точно и съ другой стороны полная хилопластика часто переходитъ за границу собственно рта и то сливается съ мело—или ринопластикою, то комбинируется, при патологическомъ измѣненіи глубже лежащихъ тканей, съ резекціею костей и съ вылущеніемъ желѣзъ. Болѣзненныя состоянія, требующія такого рода операціи суть либо прирожденныя, какъ напр. заячья губа, двойная губа, *брахихилія* (слишкомъ короткая губа) и нѣкоторыя телеангіектазіи; либо пріобрѣтенныя, какъ напр. потеря губы отъ рака и другихъ подобныхъ болѣзней, или отъ разрушеній травматическаго происхожденія, а также отъ натяженія, вслѣдствіе послѣдовательно образовавшейся рубцовой ткани.

Для того, чтобы наглядно показать начинающему самый матеріялъ, начну съ болѣе простыхъ операцій: именно съ дефектовъ на нижней губѣ, потомъ перейду къ дефектамъ на верхней губѣ и наконецъ займусь обширными потерями вещества на обѣихъ губахъ. Въ заключеніе изложу, въ видѣ прибавленія, ученіе объ устраненіи извѣстныхъ пороковъ формы (напр. заячьей губы).

а) Образованіе нижней губы.

Начнемъ съ самаго простаго: съ удаленія узкаго рубца или начинающагося эпителіяльнаго рака нижней губы, находящагося на самой срединѣ ея (Таб. 52, фиг. 1) или нѣсколько вбокъ отъ средины губы.

Въ такомъ случаѣ вырѣзываемому куску дается форма узкаго равнобедреннаго треугольника *abc* (фиг. 1). Если натяженіе кожи слишкомъ велико, то слѣдуетъ облегчить ея подвижность горизонтальными вспомогательными разрѣзами чрезъ всю толщу щекъ, начиная отъ угловъ рта (*Malgaigne*, Таб. 52, фиг. 2 и Таб. 7, фиг. 4—6). Если дефектъ на губахъ больше, то въ такомъ случаѣ здѣсь имѣетъ приложеніе идея *Ieше* Таб. 7, фиг. 10—12). При этомъ нужно замѣтить, что разрѣзы, образующіе треугольный дефектъ (*ab* и *cb* Таб. 52, фиг. 3), должны быть проведены нѣсколько выпукло кнаружи, такъ чтобы треугольникъ получилъ болѣе сердцевидную форму (*Диффенбахъ*). Этимъ мы достигаемъ того, что новая губа (Таб. 52, фиг. 4) отстоитъ нѣсколько своими краями отъ зубовъ, и въ тоже время образуемъ губо-подборолочную борозду (sulcus mento-labialis). При проведеніи боковыхъ дугообразныхъ разрѣзовъ *ae* и *cd* должно имѣть въ виду еще другое обстоятельство. Разрѣзы должны проникать чрезъ всю толщу щеки; слизистую оболочку должно, по возможности, сохранять для покрыванія новыхъ губъ свнутри; ее должно перерѣзывать у верхнихъ краевъ между *a—f* и *c—g* выше кожи (*Диффенбахъ*), чтобы можно было воспользоваться выдающимся тогда краемъ слизистой оболочки для окаймленія нижней губы. Эта операція *Ieше* въ соединеніи съ двумя упомянутыми идеями *Диффенбаха*, даетъ весьма удовлетворительные результаты.

Операція *Ieше* сходна съ операціею *Блазіуса* и *Вельпо*. Они проводили только *одинъ* дугообразный разрѣзъ отъ нижняго угла треугольнаго дефекта на право или налѣво и лоскутъ придвигали кверху. Мы можемъ рекомендовать этотъ способъ въ тѣхъ случаяхъ, гдѣ треугольникъ *acb* (Таб. 52, фиг. 5) не слишкомъ простирается книзу, гдѣ дефектъ представляетъ лежащій равнобедренный треугольникъ, съ узкимъ основаніемъ, гдѣ одинъ изъ его краевъ, напр. *ac*, снабженъ еще слизистою оболочкою для окаймленія губы и гдѣ, быть можетъ, въ той области, гдѣ долженъ быть проведенъ разрѣзъ *cd*, находится въ тоже время инфильтрированная желѣза, которую должно вылущить. Въ подобныхъ случаяхъ мы бы совѣтовали не давать дефекту сердцевидной формы, а лучше проводить разрѣзъ *ac* съ выпуклостію, обращенною къ ранѣ, дабы средина новой нижней губы болѣе выстояла. Но, что важнѣе, мы можемъ увеличить выстояніе новаго губнаго края, придавая разрѣзу *cd*, въ верхней его половинѣ, кривизну съ выпуклостію, обращенною кверху. Если затѣмъ лоскутъ будетъ прикрѣпленъ на мѣстѣ своего назначенія такимъ образомъ, что малая вогнутость *e* края *cd* соединяется съ вогнутостью *f* края раны, то въ такомъ случаѣ мы, вмѣстѣ съ выстояніемъ губы, получимъ и губо-подбородочную борозду и болѣе прочную точку

опоры для предупрежденія опущенія новой губы. Объ окаймленіи этой послѣдней будетъ говорено при объясненіи Таб. 53 и 54, фиг. 12—15.

Въ случаяхъ, гдѣ дефектъ на губѣ болѣе опускается внизъ къ подбородку и представляетъ вертикальный равнобедренный треугольникъ, какъ на Таб. 53 фиг. 7, большею частію показано простое прикрѣпленіе противоположныхъ краевъ раны.

При этомъ, особенно если основаніе *ab* треугольника нѣсколько шире, мы имѣемъ непріятное послѣдствіе, состоящее въ томъ, что ротъ становится узокъ, нижняя губа мала, а верхняя слишкомъ выпячивается кпереди. Такимъ образомъ выстоящая верхняя губа затрудняетъ, между прочимъ, самое принятіе пищи, не говоря уже о томъ, что выраженіе лица становится непріятнымъ. *Desgranges* въ 1854 г. исправилъ этотъ недостатокъ слѣдующимъ образомъ: онъ въ обоихъ углахъ рта вырѣзывалъ прободающимъ разрѣзомъ по треугольному лоскуту изъ верхней губы (*def* и *ghi*, фиг. 8); этимъ самымъ онъ сдѣлалъ губу болѣе плоскою и въ тоже время увеличилъ ротъ, прикрѣпляя края раны *fd* къ *fe* и *ig* къ *ih* (фиг. 9).

Такъ какъ затѣмъ верхняя губа съ своимъ неповрежденнымъ краснымъ краемъ занимаетъ всю границу рта отъ *e* до *h*, то нечего опасаться послѣдовательнаго уменьшенія этого послѣдняго. Для большей красоты нижней губы слизистая оболочка, при образованіи разрѣзовъ *gh* и *ed*, должна быть перерѣзана выше, нежели кожа. Этимъ получимъ красный губной край на всю ширину нижней губы.

Съ этимъ методомъ сходенъ и методъ пересаживанія *Бурова*, обнародованный имъ въ 1856 году и еще ранѣе (1853 года) его ассистентомъ *Saemann'омъ*. Однако, какъ кажется, *Desgranges* не читалъ статьи, помѣщенной этимъ послѣднимъ въ „Deutsche Klinik.“ О методѣ *Бурова* мы уже говорили (Таб. 13 и 14, фиг. 46—55). И здѣсь мы не можемъ одобрять пожертвованія здоровой кожи. Въ случаяхъ, гдѣ ротъ сдѣлался слишкомъ узкимъ и гдѣ для поправленія недостатка приходится предпринимать расширеніе рта по *Дегранжу*, расточеніе кожи, пожалуй, еще позволительно, особенно если треугольникъ слѣдуетъ вырѣзать съ одной только стороны (какъ это сдѣлано мною съ успѣхомъ на одномъ искривленномъ ртѣ). Зато достойна рѣшительнаго порицанія попытка, заставляющая, ради уменьшенія натяженія въ новообразованной нижней губѣ, производить такое же или гораздо большее натяженіе въ верхней посредствомъ вырѣзыванія боковыхъ треугольниковъ. Оперированный по *Бурову* больной можетъ имѣть довольно благообразный видъ, но, спрашивается, какъ функціонируетъ ротъ? Натяженіе не уменьшено, а удвоено; оно только распредѣлено равномѣрно на верхнюю

и нижнюю губы. Оперированный не въ состояніи свободно двигать верхней губой, т. е. не можетъ раскрыть рта при разговорѣ, пѣніи, особенно же при принятіи пищи. Сказанное, безъ сомнѣнія, имѣетъ еще большее значеніе, если подумаемъ, что при вырѣзываніи треугольниковъ *gfi* и *hde* (фиг. 10) пожертвовано не только кожею, но и значительнымъ кускомъ m. orbicularis oris. Допустимъ, что у паціентовъ съ кожею, богатою складками, операція (какъ это неоднократно доказывалъ *Bojanus* въ Ниж. Новгородѣ) можетъ дать превосходные результаты, но все таки слѣдуетъ еще имѣть въ виду и то, что при довольно частыхъ рецидивахъ намъ приходится иногда вторично подвергать больнаго операціи. Какую высокую цѣну имѣетъ тогда кусокъ здоровой кожи въ близости какого нибудь эпителіяльнаго рака! Кто, въ такомъ случаѣ, не пожалѣетъ о растраченномъ треугольникѣ *Бурова?* Бережливость—вещь всегда хорошая, особенно когда дѣло идетъ о чужой собственности.

Изобрѣтенный *Диффенбахомъ* методъ *съ боковыми лоскутами*, примѣненный впервые къ блефаропластикѣ, составляетъ эпоху въ хилопластикѣ, какъ объ этомъ сказано было выше. Мы уже познакомились съ этимъ методомъ въ общей части (Таб. 9, фиг. 25—29) и сверхъ того указали на то, что *Диффенбахъ* давалъ треугольному дефекту нижней губы сердцевидную форму и отдѣлялъ слизистую оболочку щеки для окайменія края новой губы. Это послѣднее наилучше достигается тѣмъ, что разрѣзы *cd* и *fa* (Таб. 53, фиг. 12) сначала проводятся только чрезъ толщу кожи, потомъ щека натягивается извнутри кнаружи помощію продѣтаго подъ нее пальца лѣвой руки (или это дѣлается снаружи ассистентомъ), а разрѣзъ чрезъ клѣтчатку и мускулатуру проводится до самой слизистой оболочки неглубокими надрѣзами, которые должны быть всегда ведены только вдоль верхняго изъ оттянутыхъ другъ отъ друга краевъ раны. Слизистая оболочка, наконецъ, разрѣзывается ножницами, начиная отъ угла рта. Лоскутъ *bcde* достигаетъ такимъ образомъ своею внутреннею поверхностью (слизистою оболочкою) вверхъ до *hi*, а лоскутъ *gfab* до *kl*, такъ что толстые, косвенно перерѣзанные края раны *chid* и *fkla* закрываются и становятся похожими на губную кайму, вслѣдствіе прикрѣпленія *hi* къ *cd* и *kl* къ *fa* помощію тонкихъ, шелковыхъ или металлическихъ швовъ.

Когда сдѣланы уже и боковые разрѣзы лоскутовъ *gklb* и *bhie*, то они должны быть отдѣлены во всю толщу отъ нижней челюсти, такъ что слизистая оболочка отрѣзывается отъ кости на мѣстѣ складки. Этимъ путемъ, по трансплантаціи обоихъ лоскутовъ (фиг. 13), верхняя ихъ часть получаетъ складку слизистой оболочки и новая губа не слишкомъ тѣсно пристаетъ къ зубамъ; обстоятельство, котораго особенно должно

опасаться тогда, когда при удаленіи заболѣвшей нижней губы мы принуждены бываемъ отрѣзать десну плотно у зубовъ, что случается довольно часто.

Невыгоды этой операціи *Диффенбаха* составляютъ во-первыхъ двѣ сквозныя раны *ide* и *kfg*, остающіяся по бокамъ соединенныхъ въ срединѣ лоскутовъ; во-вторыхъ то обстоятельство, что оба шва, наложенные въ углахъ *f* и *d* новой губы, могутъ перерѣзать края лоскутовъ, такъ что губа опускается. Для того, чтобы устранить боковыя отверстія, ведущія въ полость рта, *Цейсъ* проводилъ наружные разрѣзы лоскутовъ только чрезъ клѣтчатку, не прободая всей толщи щеки. По причинѣ этихъ поверхностныхъ разрѣзовъ на наружныхъ поверхностяхъ лоскутовъ, послѣдніе оказываются недостаточно подвижными, такъ что указанную *Цейсомъ* модификацію мы можемъ примѣнить только при небольшихъ дефектахъ нижней губы и притомъ должны будемъ всегда опасаться болѣе сильнаго выстоянія верхней губы.

Адельманнъ, въ Дерптѣ, удачно измѣнилъ этотъ методъ; онъ проводилъ прободающіе разрѣзы *af* и *cd* (Таб. 54, фиг. 14) только до края жевательной мышцы, сохраняя при этомъ слизистую оболочку, потомъ продолжалъ разрѣзъ кожи надъ m. masseter такъ, что боковые лоскуты дѣлались почти въ половину шире противъ *Диффенбаховскихъ*. Этимъ путемъ *Адельманнъ* достигалъ той выгоды, что остававшіеся по бокамъ треугольные дефекты не вели въ полость рта и что при принятіи пищи послѣдняя не выпадала изъ нихъ до закрытія ихъ грануляціоннымъ новообразованіемъ. Остающіеся треугольные дефекты кожи приходятся надъ жевательной мышцей и заживаютъ здѣсь быстрѣе. Другая выгода состоитъ въ томъ, что вмѣсто одного обвивнаго шва въ каждомъ углѣ новой губы можно наложить два или три шва съ каждой стороны, чѣмъ значительно обезпечивается сращеніе нижней и верхней губъ въ углахъ рта. Кромѣ того при операціи *Адельманна* рубцы лежатъ болѣе кзади, гдѣ они могутъ быть легче прикрыты бакенбардами или цепцомъ.

Стремленіе къ сокращенію времени заживленія и умекьшенію безобразящихъ рубцовъ заставило меня образовать лоскуты съ *острыми* *) углами и вести разрѣзы *ad* и *bf* (фиг. 16) косвенно кверху (Таб. 10, фиг. 28—33). Этотъ способъ операціи былъ обнародованъ мною въ 1858 году. Съ тѣхъ поръ большое число какъ собственныхъ, такъ и чужихъ наблюденій подтвердило выгоды, представляемыя этимъ способомъ **).

*) Углы *f* и *d* вышли на рисункѣ слишкомъ острыми.

**) Въ американскомъ Medical Times, 12 Sept. 1863 г., д-ръ *Lente* изъ Нью-Йорка обнародовалъ „Cheiloplastic operation *Simonowski's* modification of *Dieffenbach*“ съ поучительнымъ чертежемъ,—изъ чего я заключилъ, что эта операція была

Когда я въ первый разъ сдѣлалъ эту операцію въ дерптской клиникѣ, воспослѣдовало сплошное первое сращеніе и оперированный могъ выписаться гораздо скорѣе обыкновеннаго и притомъ съ весьма мало замѣтными рубцами. Опасеніе гангренознаго распаденія въ острыхъ углахъ лоскутовъ оказалось неосновательнымъ у всѣхъ хирурговъ, сдѣлавшихъ эту операцію; тѣмъ не менѣе должно всегда имѣть въ виду возможность его появленія и не слишкомъ съуживать размѣры мостика въ лоскутахъ. Весьма важно также, при отдѣленіи лоскутовъ, оставлять на нихъ возможно толстый слой подкожной клѣтчатки; особенно на ножкѣ клѣтчатка не должна быть слишкомъ тонка; въ противномъ случаѣ, можетъ легко присоединиться гангрена.

При моемъ видоизмѣненіи хилопластики *Диффенбаха* остались во всей своей силѣ и сердцевидная форма дефекта *abc* (фиг. 16), и сбереженіе слизистой оболочки щекъ отъ угловъ рта до жевательной мышцы. Возраженіе, будто можетъ остаться слюнная фистула отъ перерѣзыванія ducti Stenoniani, опровергнуто многочисленными опытами.

Недостатокъ операціи *Диффенбаха* состоитъ въ томъ, что при сшиваніи боковыхъ лоскутовъ, особенно если дефектъ былъ широкъ, новый подбородокъ заостряется (*b* фиг. 13 и 15, *c* фиг. 17). Лучшее средство противъ этого состоитъ въ раннемъ примѣненіи давленія на выстоящія мѣста посредствомъ липкаго пластыря. Повязка состоитъ изъ тонкой холщевой шапки, накладываемой на голову больнаго и покрывающей всѣ волосы, и двухъ длинныхъ полосокъ липкаго пластыря, накладываемыхъ такъ, что основаніе ихъ обхватываетъ затылокъ, оба конца первой изъ полосокъ скрещиваются на подбородкѣ, а оба конца второй — подъ нимъ, послѣ чего эти послѣдніе проводятся вдоль висковъ вверхъ по темени. Обороты соотвѣтствуютъ оборотамъ въ Capistrum и для большей ихъ прочности накладывается на полоски и шапку еще третья полоска вокругъ головы въ видѣ циркулярнаго тура.

Возстановленіе красной губной каймы по методу Диффенбаха не можетъ быть выполнено во всѣхъ случаяхъ, особенно если мы принуждены бываемъ брать лоскуты для новой губы изъ такой области, которая не соотвѣтствуетъ передней полости рта. И для подобныхъ случаевъ еще у *Диффенбаха* родилась мысль—красную губную кайму верхней губы вырѣзывать, въ видѣ двухъ тонкихъ лоскутовъ *be* и *df* (фиг. 18) и окаймлять нижнюю губу этими растяжимыми и многокровными

принята и въ Новомъ Свѣтѣ. Появившіеся въ Дерптѣ „Beiträge zu den plastischen Operationen 1864“ д-ра *Кипарскаго* также подтверждаютъ цѣлесообразность этой операціи, которую авторъ брошюры старается оправдывать противъ дѣлаемаго ей упрека, что при ней причиняется слишкомъ большое раненіе.

кусками слизистой оболочки. Эта мысль была вызвана изъ забвенія *Брунсомъ*. Въ 1855 г. *B. Langenbeck* съ успѣхомъ употребилъ этотъ способъ. Онъ утверждаетъ, что образовавшаяся изъ кожи щекъ губная кайма, спустя нѣкоторое время, становится блѣдною и похожею на cutis. На этомъ основаніи онъ предложилъ воспользоваться растяжимостію здоровой красной губной каймы, а именно, вырѣзать ее на протяженіи 4—5‴, сшить концы *e* и *f* и, растягивая образовавшееся такимъ образомъ кольцо, прикрѣпить его тонкими швами въ два ряда къ расщелинѣ рта.

Отрѣзываніе губной каймы можетъ быть сдѣлано посредствомъ обоюдоостраго или обыкновеннаго тонкаго скальпеля; его продѣваютъ при *d* и *b* чрезъ губу, потомъ проводятъ разрѣзъ извнутри кнаружи. Для отдѣленія лоскута ножницы не слишкомъ удобны. Операцію эту *B. Langenbeck* предпринимаетъ уже по заживленіи новой губы. О выгодахъ и невыгодахъ этого способа мы говорили уже въ 1858 г., опираясь на цѣлый рядъ наблюденій. Питающее основаніе *bd* (фиг. 18 и 19) можетъ, въ случаѣ нужды, быть ограничено 4‴. Этимъ однако мы не исключаемъ опасности гангрены; не рѣдко, напротивъ, лоскуты подвергаются омертвѣнію. Заживленіе кольца слизистой оболочки въ спайкахъ новаго рта *a* и *c* не всегда, однако, совершается первымъ натяженіемъ и, спустя нѣсколько мѣсяцевъ, ротъ становится слишкомъ узкимъ, вслѣдствіе образующагося широкаго рубца и присоединяющагося впослѣдствіи круговаго сокращенія рубцовой ткани. Оперированные такимъ образомъ неоднократно приходили спустя нѣкоторое время, прося о расширеніи имъ расщелины рта. Бѣдный крестьянинъ готовъ лучше отказаться отъ красной губы, лишь бы былъ въ состояніи удержать слюну и удобно ввести въ ротъ свою деревянную ложку. Мнѣ приходилось у этихъ людей отдѣлять губную кайму, пересаженную на новую нижнюю губу, хотя она сохраняла свою красноту, самый ротъ разсѣкать по обѣимъ сторонамъ, а освобожденные лоскуты слизистой оболочки переносить обратно на ихъ прежнее мѣсто на верхней губѣ, чтобы такимъ образомъ оградить ротъ отъ послѣдовательнаго съуженія.

У молодыхъ субъектовъ, особенно дѣвицъ, *Шу* (1860) рекомендуетъ образованіе красной каймы на искусственной губѣ посредствомъ *татуированія* красною краскою; по крайней мѣрѣ мы этимъ не рискуемъ жертвовать отправленіями рта въ пользу какой нибудь косметической выгоды.

Вмѣсто двухъ лоскутовъ для замѣщенія одного треугольнаго губнаго дефекта, можно, смотря по надобности, выкраивать и одинъ только лоскутъ, образуя въ немъ острый уголъ, который не долженъ необходимо быть обращенъ кверху (фиг. 16), но можетъ быть направленъ и

книзу (Таб. 55, фиг. 20). Послѣднее должно быть предпочитаемо особенно у женщинъ, у которыхъ рубецъ не можетъ быть прикрытъ бородою, какъ у мужчинъ. Разрѣзъ проводится по правиламъ, представленнымъ въ общей части (фиг. 34—37). Къ нимъ, относительно хилопластики, прибавимъ еще, что и тутъ дефекту *abc* (фиг. 20) дается сердцевидная форма и лоскутъ *bcef* вырѣзывается въ своей верхней половинѣ *cd* съ легкою выпуклостію, посредствомъ которой мы, нѣкоторымъ образомъ, обезпечиваемъ выстояніе края нижней губы (фиг. 21). Съ этимъ способомъ сходна операція ***Рида***, называемая имъ «модификаціею ***Диффенбаховой*** хилопластики», которая составляетъ въ сущности комбинацію разрѣзовъ ***Іеше*** и ***Диффенбаха***. ***Ридъ*** образуетъ по обѣимъ сторонамъ треугольнаго, сердцевиднаго дефекта губы два лоскута, придавая имъ форму, извѣстную намъ изъ общей части (Таб. 36, фиг. 11), при чемъ также возможно сбереженіе слизистой оболочки для окаймленія верхней губы.

Менѣе выгодно притягивать два боковыхъ лоскута снизу (***C. F. Heyfelder***), о чемъ упомянуто въ общей части (Таб. 11, фиг. 38—39). ***Берь*** бралъ лоскутъ только съ одной стороны, такъ что его способъ напоминаетъ способъ ***Блазіуса*** или ***Вельпо***, указанный на Таб. 52, фиг. 5. Почти тоже можно сказать объ операціи ***Auvert***'а (Таб. 55, фиг. 22—23), особенно если имѣть въ виду косметическій успѣхъ хилопластики. Способъ этого хирурга не можетъ быть рекомендованъ даже въ случаѣ весьма большихъ дефектовъ, идущихъ отъ обоихъ угловъ рта. Вертикальный разрѣзъ *cd* (фиг. 22), который ***Auvert*** проводилъ внизъ чрезъ подбородокъ до подъязычной кости, въ состояніи, конечно, облегчить необходимую быть можетъ экстирпацію инфильтрованныхъ подбородочных желѣзъ, но все таки въ такомъ случаѣ остается на этомъ мѣстѣ четыреугольный дефектъ кожи, вслѣдствіе притягиванія кверху обоихъ лоскутовъ, *afgi* и *bceh*. Притягиваніе вверхъ такихъ боковыхъ лоскутовъ снизу можетъ быть оправдано только тогда, когда губной дефектъ достигаетъ лишь до губо-подбородочной складки, и тогда именно выгодно употреблять при этомъ способъ ***Рида***. Вмѣсто вертикальнаго разрѣза ***Auvert'a***, ***Ридъ*** проводитъ отъ нижняго угла дефекта два слегка расходящихся разрѣза чрезъ подбородокъ внизъ, такъ что части кожи, притянутыя затѣмъ вверхъ, представляютъ въ тоже время въ срединѣ острый кожный клинъ, на которомъ они опираются. ***Кипарскій*** предлагаетъ нисходящимъ разрѣзамъ придавать легкую вогнутость квнутри, съ цѣлью получить искусственную губо-подбородочную борозду. Мысль эта была высказана нами назадъ тому десять лѣтъ (см. ниже фиг. 36). Какъ и ***Диффенбахъ***, мы даемъ лоскуту сердцевидную форму; разница въ томъ,

что сердце это состоитъ изъ кожи и обращено верхушкой кверху, между тѣмъ какъ ***Диффенбахъ*** давалъ самому дефекту сердцевидную форму. Какъ въ той, такъ и въ другой операціи цѣль одна и та же. мленіе губъ посредствомъ слизистой оболочки щекъ, должна побудить насъ отдавать рѣшительное предпочтеніе этому способу передъ только что описаннымъ.

Скорѣе могу рекомендовать хилопластику ***Блазіуса*** (Таб. 11, фиг. 43—45), хотя я ее до сихъ поръ не примѣнялъ еще въ своей практикѣ. Если не всегда мы въ состояніи сберегать слизистую оболочку на короткихъ боковыхъ лоскутахъ *bdef* и *aghi* (Таб. 55, фиг. 24) для окаймленія новой губы, все таки обыкновенно удается, вслѣдствіе подвижности кожи на подбородкѣ, соединять края раны *lc* и *mc* (фиг. 25). Въ случаѣ образованія здѣсь широкаго рубца, стягиваніе этого послѣдняго происходитъ именно въ такомъ мѣстѣ, гдѣ мы, вырѣзываніемъ сердцевиднаго дефекта, стремимся образовать губо-подбородочную складку.

При губныхъ дефектахъ, имѣющихъ болѣе *четыреугольную* форму, первый и самый старинный способъ операціи есть способъ ***Цельза*** (фиг. 26 и 27), который соединялъ въ средней линіи два боковыхъ лоскута образовавшихся отъ горизонтально и параллельно идущихъ разрѣзовъ.

Если четыреугольникъ внизу ýже, чѣмъ вверху, т. е. если онъ имѣетъ форму треугольника, котораго обращенная книзу верхушка срѣзана, то этотъ оперативный методъ представляетъ ту невыгоду, что новая губа не выстоитъ, а именно, верхнимъ краемъ своимъ плотно прилегаетъ къ зубамъ.

Если дефектъ занимаетъ только свободную губу, а находящіяся подъ губо-подбородочною бороздою части здоровы, то вертикальные разрѣзы обоихъ, прикрѣпляемыхъ другъ къ другу лоскутовъ слѣдуетъ проводить косвенно свнутри и сверху кнаружи и книзу и, кромѣ того, придавать имъ незначительную выпуклость кнаружи (*ab* и *de* Таб. 56, фиг. 28), чѣмъ мы и получаемъ естественное выстояніе губы, которую также легко окаймить, по ***Диффенбаху,*** слизистою оболочкою щекъ (фиг. 29).

Весьма часто примѣняется, при широкихъ и не глубоко проникающихъ дефектахъ нижней губы, способъ ***Шопара***, при которомъ съ подбородка или даже съ шеи перетягивается кверху четыреугольный лоскутъ *defc* (фиг. 30). Если есть возможность брать слизистую оболочку изъ больной губы, напр. при поверхностной эпителіомѣ этой послѣдней, то ею можно воспользоваться для окаймленія новообразованной губы (фиг. 31). При такомъ образѣ дѣйствія мы рѣдко только обезпечены отъ рецидивовъ, такъ что въ большей части случаевъ слѣдуетъ брать губную кайму изъ верхней губы, или совсѣмъ отказаться

отъ нея. Другая невыгода состоитъ въ томъ, что притянутый сни зу лоскутъ можетъ быть прикрѣпленъ къ новому мѣсту назначенія только посредствомъ боковыхъ швовъ между *a* и *d* съ правой и *b* и *c* съ лѣвой стороны. Заживленіе въ спайкахъ рта часто происходитъ нагноеніемъ и при этомъ губа опускается внизъ, ея окровавленная поверхность срастается съ десною, и уже вслѣдствіе того обстоятельства, что въ новой губѣ обнаруживается послѣдовательное подкожное сокращеніе рубца, весь лоскутъ принимаетъ выпуклую, шарообразную форму, зубы открыты, а слюна, не будучи болѣе удерживаема, течетъ по шаровидному подбородку, на которомъ видна возвышенность въ томъ именно мѣстѣ, гдѣ должна бы была находиться губо-подбородочная борозда.

Уже a priori можно себѣ представить всѣ эти невыгоды, но я ихъ встрѣчалъ и въ клиникахъ. Напрасно старался я въ одномъ случаѣ изъ клиники *Адельманна* соединить лоскутъ въ вертикальномъ направленіи съ верхнею губою и наложеніемъ осьмовиднаго шва въ углахъ рта предупредить опущеніе губы. Швы или разорвались, или помогали только на первое время. Окаймленіе лоскута *Шопара* слизистою оболочкою верхней губы также не помогаетъ; отъ растяженія кольца слизистой оболочки, вслѣдствіе опаденія лоскута, омертвѣваетъ та часть кольца слизистой оболочки, которая прикрѣплена къ лоскуту подбородка. *)

Для большей прочности лоскута и для того, чтобы придать губному краю нужное выстояніе и образовать подъ нимъ губо-подбородочную борозду, я вырѣзываю по удаленіи эпителіомы *abdc* (фиг. 32) лоскутъ *hgik*, который кверху шире, а углы при *g* и *i* дѣлаю нѣсколько тупыми. Кромѣ того, отъ *d* къ *e* и отъ *c* къ *f* веду два маленькихъ горизонтальныхъ вспомогательныхъ разрѣза. Если потянемъ теперь модифицированный такимъ образомъ лоскутъ *Шопара* вверхъ, къ угламъ верхней губы, и наложимъ два важнѣйшіе шва при *ag* и *bi* (фиг. 33), то широкая часть лоскута образуетъ свободный губной край, который по этому самому болѣе отстоитъ отъ зубовъ. Кромѣ того стебель лоскута, еще болѣе съуживающійся вслѣдствіе притягиванія его кверху, помѣщается на томъ мѣстѣ, гдѣ была вырѣзана широкая сторона лоскута, боковые разрѣзы *de* и *fc* облегчаютъ соединеніе краевъ раны и такъ какъ подбородочная часть нижней челюсти выстоитъ болѣе, нежели ея зубной отростокъ, то получаемая нами этимъ путемъ губо-подбородочная складка даетъ въ тоже время новой губѣ прочность, препят-

*) Въ клиникѣ *Адельманна* одинъ больной въ просонкахъ проглотилъ такое кольцо слизистой оболочки. Губная кайма эта, не смотря на неоднократныя прикрѣпленія, совершенно отдѣлилась.

ствующую перерѣзыванію края лоскута боковыми швами при *a* и *b*, и предупреждаетъ вышесказанныя невыгоды операціи *Шопара*.

Хотя въ нѣкоторыхъ учебникахъ рекомендуется какъ удачное открытіе избранная *Цейсомъ* модификація этой операціи (см. общ. часть, Таб. 18, фиг. 40—42), но наблюденія въ клиникѣ *Адельманна* не позволяютъ мнѣ согласиться съ этимъ. Какъ уже замѣчено, штанообразному лоскуту *ecdf* (Таб. 57, фиг. 34) дана слишкомъ слабая опора въ клинѣ *k*, такъ какъ этотъ послѣдній прикрѣпленъ къ подбородку только посредствомъ рыхлой клѣтчатки. Усматривая изъ рисунка (фиг. 35), какъ лоскутъ помощію обоихъ швовъ между *g* и *k* сидитъ верхомъ на клинѣ *k*, можно, пожалуй, согласиться съ этой мыслію, а такъ какъ бывали же случаи, гдѣ операція, произведенная чисто по *Шопару*, имѣла хорошій успѣхъ, то можетъ статься, что на практикѣ и эта модификація *Цейса* можетъ иногда давать нѣкоторые счастливые результаты. Но все таки не могу не обратить вниманія на легкость, съ какою можетъ здѣсь случиться неудача, а сомнѣвающемуся въ этомъ совѣтую приложить конецъ пальца къ собственному подбородку и убѣдиться въ подвижности кожи на этомъ мѣстѣ.

Если, имѣя въ виду незначительную степень раненія при способѣ *Шопара*, захотимъ прибѣгнуть къ нему для операціи напр. у женщины, у которой нѣтъ бороды для скрыванія рубцовъ на щекѣ и у которой разрушеніе нижней губы больше, чѣмъ мы предположили въ случаѣ фиг. 32, то мы можемъ съ своей стороны рекомендовать *видоизмѣненіе Цейсъ-Шопаровой операціи* (фиг. 36). У насъ положительно больше шансовъ на успѣхъ, если вмѣсто одного штанообразнаго лоскута, воспользуемся, для образованія губъ, двумя снаружи и снизу притянутыми лоскутами *icef* и *hgdk*. Ихъ верхніе края *ce* и *gd* должны быть вырѣзаны нѣсколько вышукло кверху, а разрѣзы *ef* и *gh* должны быть вогнуты квнутри. Этимъ мы образуемъ также сердцевидный разрѣзъ, съ тою только разницею, что верхушка его, въ противоположность *Диффенбаховому* сердцевидному разрѣзу, обращена кверху. Если теперь оба боковые лоскута, по прикрѣпленіи ихъ другъ къ другу и лягутъ на мыскѣ *l* куска кожи, оставленнаго на подбородкѣ, то надежда на прочный результатъ операціи основывается не на этомъ обстоятельствѣ, а на томъ, что боковые лоскуты, болѣе притянутые съ боковъ, образуютъ посредствомъ сердцевидныхъ разрѣзовъ губо-подбородочную борозду и такимъ образомъ новая губа подпирается выстоящею подбородочною частію нижней челюсти, что препятствуетъ ея опущенію. Кромѣ того большую важность имѣютъ швы при *ac* и *bd* (фиг. 37); они не только обезпечиваютъ приростаніе лоскутовъ къ верхней губѣ, но также и успѣхъ нашей опе-

раціи, въ случаѣ еслибы мы пожелали произвести окаймленіе новой нижней губы непосредственно при первомъ же сеансѣ.

Не совсѣмъ удачна мысль *Auvert*'а (фиг. 38) сдѣлать лоскутъ *Шопара* болѣе подвижнымъ для обезпеченія заживленія. Мысль эта состоитъ въ проведеніи подъ лоскутомъ поперечнаго разрѣза *ab*, который, при прикрѣпленіи лоскута къ дефекту превращается въ зіяющую рану *cd* (фиг. 39). Такой способъ операціи имѣетъ свои выгоды въ случаѣ, если мы пожелаемъ уменьшить сильное натяженіе въ лоскутѣ (см. общ. часть, Таб. 16, фиг. 77—79). Однако такія условія не встрѣчаются при образованіи губъ по способу *Шопара*; здѣсь причина неудачи заключается не въ натяженіи лоскута, а въ томъ, что онъ прикрѣпляется швами только по бокамъ, а не къ верхней губѣ.

Если четыреугольный дефектъ нижней губы имѣетъ форму *трапеціи*, въ которой оба верхніе или оба нижніе угла меньше прямаго, то всего лучше передвинуть на дефектъ два четыреугольныхъ боковыхъ лоскута сверху или снизу.

Если дефектъ шире внизу, то весьма пригоденъ способъ *Брунса* (Таб. 58, фиг. 40). Лоскуты *cmlk* и *defg* берутся отчасти изъ верхней губы и приближаются другъ къ другу въ срединѣ (Таб. 22, фиг. 114—116).

Если дефектъ шире вверху, то можетъ быть рекомендованъ совершенно сходный съ нимъ способъ *Седильо* (Sedillo), съ тою разницею, что лоскуты берутся снизу.

При способѣ *Брунса* (фиг. 40) новая губа будетъ красивѣе, если углы *c* и *d* будутъ острѣе, а края лоскутовъ *ml* и *ef* нѣсколько вогнуты; особенно весьма выгодно, чтобы верхушки *l* и *f* стояли выше, а разрѣзы *fg* и *lk* при *g* и *k* нѣсколько уклонились кнаружи. Отъ этого края лоскутовъ *kl* и *fg* (фиг. 41) менѣе натягиваются, не такъ плотно нажимаютъ на зубы. Кромѣ того чрезъ это облегчается заживленіе бокового, искусственныхъ дефектовъ линейными рубцами *km* и *ge*. Образованію губо-подбородочной складки при этой операціи содѣйствуетъ вогнутость разрѣзовъ *ml* и *ef*, а также то обстоятельство, что мы дѣлаемъ стороны *cm* и *de* лоскутовъ не слишкомъ длинными. Сбереженіе слизистой оболочки на верхней части наружныхъ краевъ лоскутовъ *lk* и *fg*, съ цѣлью окаймить ею губу, возможно лишь въ рѣдкихъ случаяхъ, а именно, только тамъ, гдѣ малый дефектъ допускаетъ вырѣзываніе узкихъ лоскутовъ. Впрочемъ, въ подобныхъ случаяхъ слѣдуетъ употреблять другой какой нибудь способъ.

Операція *Седильо* (фиг. 42) имѣетъ то преимущество, что большое натяженіе въ лоскутахъ на наружныхъ ихъ краяхъ *cd* и *hg* въ тоже

время способствуетъ образованію губо-подбородочной складки и что внутренніе края лоскутовъ *ac* и *bf*, вырѣзываемые нѣсколько короче, болѣе отстоятъ отъ зубовъ и кромѣ того легче окаймляются слизистою оболочкою.

Съ этимъ способомъ *Седильо* сходенъ способъ *М. Лангенбека* (Таб. 22, фиг. 117—119 и Таб. 58 фиг. 44 и 45). Боковые разрѣзы дефекта могутъ быть проведены нѣсколько дугообразно (*ac* и *be*). По возможности слѣдуетъ сберегать въ нихъ слизистую оболочку для губной каймы. Остающійся между концами лоскутовъ четыреугольный кусокъ кожи *dcef* (фиг. 44) служитъ подпорой для лоскутовъ (подобно краю раны *ik* на фиг. 42).

Въ общей части было говорено о закрываніи боковыхъ искусственныхъ дефектовъ, образующихся вслѣдствіе трансплантаціи лоскутовъ; здѣсь замѣтимъ еще, что при способѣ *М. Лангенбека* остающійся рубецъ придаетъ лицу такія черты, которыя болѣе или менѣе соотвѣтствуютъ нормальнымъ складкамъ и морщинамъ этой области. Къ сожалѣнію, для достиженія удовлетворительныхъ результатовъ дефектъ долженъ быть относительно малъ, что значительно ограничиваетъ примѣненіе подобныхъ операцій.

Если намъ нужно удалить только узкій, поверхностный кусокъ нижней губы, то, придавая дефекту *полу-эллиптическую* форму, часто производимъ менѣе обширное раненіе, какъ поступаетъ напр. *Roux de St. Maximin* (Таб. 59 фиг. 46), и этимъ, по разсѣченіи спаекъ рта горизонтальными разрѣзами *fe* и *gd*, получаемъ средство для укороченія края раны *abc*. Чрезъ наложеніе сборчатаго шва между *e—f* и *g—d* точки *a* и *c* придвигаются болѣе кнаружи къ *e* и *d*, при чемъ точка *b* приподнимается кверху (фиг. 47). Если бы перерожденіе на губѣ было только поверхностное, то и слизистая оболочка могла бы быть сбережена для окаймленія новой губы.

Для того, чтобы облегчить поднятіе вогнутаго края *acb* (фиг. 48), *Roux* прибавляетъ къ горизонтальнымъ разрѣзамъ *eh* и *gf*, служащимъ для сборчатаго шва, еще и вертикальный разрѣзъ *cd* по срединѣ подбородка. Этимъ, однако, выигрывается немного. *Лисфранкъ* старался предупредить опущеніе новой губы тѣмъ, что онъ, вмѣсто того, чтобы срѣзать нитку отъ верхняго осьмовиднаго шва при *c* (фиг. 49), притягивалъ ее ко лбу и фиксировалъ здѣсь на время посредствомъ липкаго пластыря. И отъ этого способа нельзя многаго ожидать, и самъ *Лисфранкъ* поэтому предложилъ вырѣзать два малыхъ треугольника *eai* и *bkf* (фиг. 50) по бокамъ нижней губы, чтобы такимъ образомъ, посредствомъ увеличенія натяженія въ прямо вытянутомъ, прежде вогнутомъ краѣ

acb имѣть средство для обезпеченія желаннаго положенія новой губы. Однако уже изъ рисунка (фиг. 51) видно, что чрезъ вырѣзываніе боковыхъ кожныхъ треугольниковъ вспомогательный разрѣзъ въ срединѣ нижней губы растягивается, такъ что польза, и безъ того ожидаемая отъ него безъ основанія, превращается въ прямую невыгоду (сравни Таб. 26, фиг. 149—151).

Если желаемъ уже воспользоваться идеею *Лисфранка*, то мы, вмѣсто вертикальнаго разрѣза, должны провести отъ средины два дугообразныхъ разрѣза *gd* и *fe* (фиг. 52), подобныхъ вспомогательнымъ разрѣзамъ на фиг. 36, такъ что чрезъ удаленіе боковыхъ треугольниковъ мы какъ бы образуемъ два лоскута, притягиваемыхъ болѣе съ боковъ (*khgd* и *efil* фиг. 53; сравн. Таб. 27, фиг. 125). Приподнятые кверху лоскуты находятъ въ верхушкѣ кожи *c* подпирающую, хотя и подвижную точку; вогнутость ихъ внутреннихъ краевъ даетъ намъ губо-подборотдочную складку, что сообщаетъ большую прочность новой губѣ. Способъ этотъ напоминаетъ операцію *Рида*, при которой данный дефектъ имѣлъ форму тупоугольнаго треугольника.

Блазіусъ не дѣлалъ никакихъ разрѣзовъ на спайкахъ рта; онъ проводилъ изъ средины два расходящихся выпуклыхъ разрѣза (Таб. 24, фиг. 131). Если губной дефектъ не слишкомъ простирается внизъ, то способъ этотъ можетъ дать хорошій результатъ, особенно тогда, если есть возможность достигнуть того, чтобы наибольшее натяженіе и наисильнѣйшее сокращеніе рубцовой ткани пришлись на томъ мѣстѣ, гдѣ намъ нужно образовать губо-подбородочную борозду. По возможности должно избѣгать разрѣзовъ въ спайкахъ рта, ибо они не украшаютъ лица и при новыхъ поврежденіяхъ круговой мышцы рта ограничиваютъ его отправленія.

При такихъ полуэллиптическихъ дефектахъ на нижней губѣ *Эрихсенъ* предпочитаетъ вырѣзывать по сторонамъ и въ срединѣ дефекта *aceg* (Таб. 60, фиг. 54) три куска здоровой кожи, въ видѣ миртовыхъ листьевъ. По вырѣзываніи этихъ кусковъ кожи *abc*, *cde* и *efg*, дефектъ, по его словамъ, легче выполняется (фиг. 55). Если уже допустить подобное расточеніе кожи, то слѣдуетъ, по крайней мѣрѣ, придать среднему разрѣзу *cde* сердцевидную форму, которая ведетъ къ отстоянію новой губы отъ зубовъ, т. е. къ образованію губо-подбородочной складки.

Эта операція *Эрихсена* есть какъ бы комбинація способовъ, изображенныхъ на Таб. 20, фиг. 103 и Таб. 26, фиг. 146.

Въ 1857 году, въ Дерптѣ, руководствуясь уже тогда нарисованными мною чертежами общей части (см. Таб. 23, фиг. 122), я оперировалъ слѣдующимъ образомъ: проведши тупоугольный V-образный разрѣзъ подъ

подбородкомъ, я вылущилъ при этомъ инфильтрованную подчелюстную желѣзу, потомъ отсепаровалъ кожный мостикъ *abgfe* (Таб. 60, фиг. 56) и потянулъ его кверху. Швы, которыми я закрылъ образовавшійся подъ подбородкомъ дефектъ (Таб. 60, фиг. 57 и Таб. 23 фиг. 124), способствовали въ тоже время поднятію новой губы вверхъ; кромѣ того, эта послѣдняя удерживалась особенно швами между *a—c* и *b—d*. Равнымъ образомъ можно бы воспользоваться способомъ *A. Guérin*'а (Таб. 23, фиг. 126). Для того, чтобы образовать губо-подбородочную складку, я вырѣзалъ эллипсъ *h* (Таб. 60, фиг. 56) изъ подвинутой вверхъ кожи подбородка и получилъ посредствомъ швовъ между *i* и *k* (фиг. 57) желанное углубленіе *). При употребленіи W-образнаго разрѣза *Guérin*'а вырѣзываніе эллипса не нужно. Звѣздообразный рубецъ *hgcfde* (Таб. 23, фиг. 127) еще сильнѣе произведетъ желанное стягиваніе, а самый рубецъ покроется у мужчины бородою. W-образному разрѣзу можно однако дать такую форму, чтобы рубцовыя линіи *fe* и *gd* соотвѣтствовали естественнымъ бороздкамъ, находящимся между подбородкомъ и нижнею губою. Окаймленіе губы я сдѣлалъ главнымъ образомъ изъ красной каймы верхней губы, но такъ какъ въ Дерптской клиникѣ при подобномъ окаймленіи встрѣтился однажды случай омертвѣнія отъ слишкомъ сильнаго натяженія слизистой оболочки, то я, для удлиненія лоскута *fghi* (Таб. 60, фиг. 58), вырѣзалъ продолженіе этого послѣдняго *hdei* изъ слизистой оболочки вывороченной кнаружи верхней губы. Это я сдѣлалъ по обѣимъ сторонамъ. Точечная линія *ab* показываетъ границы лоскута, состоящаго изъ красной губной каймы и слизистой оболочки щекъ. На фиг. 59 лоскуты *cab* и *fde*, приготовленные для окаймленія нижней губы, представлены свободно висящими. Не смотря на уменьшенное натяженіе въ новой губной каймѣ, все таки часть этихъ лоскутовъ, величиною въ 3—4‴, поразилась гангреною. Подбородокъ сдѣлался нѣсколько шире, чѣмъ слѣдуетъ, и спустя нѣкоторое время ротъ нѣсколько съузился.

О. Веберъ произвелъ приподниманіе кожи подбородка вверхъ еще и такимъ образомъ: онъ образовалъ посредствомъ двухъ дугообразныхъ разрѣзовъ два боковыхъ лоскута *abc* и *def* (Таб. 61, фиг. 60), изъ которыхъ верхній шелъ на образованіе губы, а второй на образованіе подпоры для нея (Таб. 25, фиг. 137—139).

Если бы первоначальный дефектъ губы позволилъ вырѣзать лоску-

*) *Кипарскій* (*l.* c. p. 40), рекомендующій эту операцію, какъ особенную методу, не совсѣмъ ясно понялъ цѣль вырѣзыванія эллипса, говоря, что кусокъ кожи былъ удаленъ для того, чтобы уничтожить натяженіе кожи подбородка на зубахъ.

ты эти такъ, чтобы точка средняго рубца *e* (Таб. 61, фиг. 61) легла въ срединѣ между подбородкомъ и губнымъ краемъ, то въ такомъ случаѣ, конечно, получилась бы тамъ губо-подбородочная борозда, зато подбородокъ остался бы тогда обнаженнымъ отъ кожи и искусственному дефекту пришлось бы зажить нагноеніемъ. Рубецъ этотъ можетъ быть скрытъ подъ подбородкомъ въ такомъ только случаѣ, если взять лоскуты пошире. Въ подобномъ случаѣ слѣдуетъ, по моему, предпочесть операцію, употребленную мною съ успѣхомъ при блефаропластикѣ (Таб. 25, фиг. 142—143). Посредствомъ цѣлесообразнаго дугообразнаго разрѣза *ef* (фиг. 142), подобнаго рекомендованному нами при операціи *Вельпо* (Таб. 52, фиг. 5—6), мы и здѣсь достигли бы натуральной формы губы.

Къ изложеннымъ способамъ прибавимъ еще одну хилопластику, правда, важную только въ историческомъ отношеніи: это—*образованіе губы, по индійскому методу, изъ кожи шеи*,—способъ, испытанный *Шопаромъ*, *Дельпешемъ* и другими. Они брали лоскутъ изъ области подъязычной кости, гдѣ большой дефектъ *def* (Таб. 61 фиг, 62), въ самомъ дѣлѣ, легко закрывается подвижною кожею шеи (фиг. 63). Длинный кожный лоскутъ остался отдѣленнымъ отъ губнаго дефекта, мостикъ его былъ загнутъ кверху, помѣщенъ на нетронутой кожѣ, находившейся между лоскутомъ и дефектомъ, и такимъ образомъ губа была возстановлена. Этимъ легко объяснилось омертвѣніе новой губы. Удвоеніе верхняго свободнаго края *gh* посредствомъ швовъ *k* и *l* мало бы препятствовало опущенію новой губы, между тѣмъ оно, вѣроятно, благопріятствовало гангренѣ, такъ какъ кровообращеніе чрезъ двойной загибъ (при *gh* и въ мостикѣ *m*) было слишкомъ затруднено. Если уже хотятъ примѣнить этотъ индійскій методъ при хилопластикѣ, то первымъ правиломъ должно быть: мостикъ вырѣзать такъ, чтобы при поворачиваніи лоскута окровавленная поверхность мостика не легла на здоровую кожицу. Таб. 62, фиг. 64 представляетъ бывшій при одномъ случаѣ *Lallemand*'а дефектъ *abcd;* здѣсь лоскутъ *g* былъ перенесенъ на дефектъ такъ, что на мѣстѣ вращенія *bf* жирно-клѣтчатая поверхность лоскута пришла въ прикосновеніе съ дномъ раны. Объ этомъ была уже рѣчь при блефаропластикѣ *Фрикке*, а *Диффенбахъ* былъ первый, признавшій необходимость такого разрѣза при ринопластикѣ.

При хилопластикѣ, какую бы величину ни имѣлъ дефектъ, конечно, всегда выгоднѣе замѣщать его бо́льшими лоскутами, взятыми изъ окрестныхъ частей; они рѣдко только требуютъ поворота на мостикѣ, а обыкновенно должны быть лишь передвинуты. Такъ, въ 1863 году я долженъ былъ возстановить посредствомъ хилопластики дефектъ, похожій на дефектъ въ предыдущемъ случаѣ (фиг. 64). Тонкая кожа шеи,

которая была употреблена въ предыдущемъ случаѣ для закрытія дефекта, не имѣла ни каймы, ни бороды, была тоньше и нѣжнѣе, а клѣтчатая ткань подъ нею имѣла иное строеніе, чѣмъ въ области губъ, и такъ какъ лоскутъ былъ длинный и тонкій, то уже незначительное вращеніе стебелька увеличило опасность гангрены. Въ моемъ же случаѣ дефектъ былъ еще больше, но кожа шестидесятилѣтняго старика была морщиновата и весьма удоборастяжима, такъ что для возстановленія дефекта *abc* (Таб. 62, фиг. 65) я вырѣзалъ только одинъ большой остроугольный лоскутъ *ade*, вплоть до праваго уха и сберегъ слизистую оболочку его внутренней половины, начиная отъ спайки рта до *f*, для окаймленія губы. Вялость кожи позволяла, безъ дальнѣйшихъ вспомогательныхъ разрѣзовъ и безъ сильнаго натяженія, соединить стороны острыхъ угловъ *gch* и *ibk*, какъ это видно изъ фигуры 66. Большой лоскутъ щеки *edab* былъ отпрепарованъ, но такъ какъ его длинная сторона *ab* не могла соединиться съ краемъ раны *cb*, который получилъ величину *hi*, вслѣдствіе швовъ, наложенныхъ уже на углы, то я удалилъ на краѣ подбородка треугольный кусокъ кожи *lmn*. Образовавшійся такимъ образомъ четыреугольный лоскутъ *edfalm* возстановилъ цѣлую нижнюю губу (фиг. 66) безъ натяженія въ мостикѣ *em*, заключавшемъ въ себѣ неповрежденную наружную челюстную артерію, и заживленіе первымъ сращеніемъ произошло безъ всякихъ непріятныхъ явленій.

Еще больше, нежели въ описанномъ случаѣ, былъ дефектъ *abhcde* (Таб. 63, фиг. 67). Эта операція уже заслуживаетъ названіе *хиломелопластики*, потому что, кромѣ нижней губы и кожи подбородка, было еще значительное разрушеніе на щекѣ, вслѣдствіе эпителіяльнаго рака. Я взялъ большой лоскутъ съ лѣвой стороны *cbfg* (съ острымъ угломъ *f*) и на немъ сберегъ между *b* и *o* какъ можно больше слизистой оболочки, чтобы окаймить ею почти всю нижнюю губу. Для закрытія дефекта щеки, на правой сторонѣ, я взялъ изъ области скуловой кости широкій лоскутъ *ealki*, который острымъ угломъ достигалъ почти средины нижняго вѣка. Такъ какъ край лоскута *kla* слѣдовало соединить съ *chb*, то я провелъ при *l* и *h* разрѣзы съ легкою вогнутостію, отчего по соединеніи ихъ образовалась губо-подбородочная борозда, подобно тому, какъ это бываетъ съ сердцевидною формою дефекта при операціи *Диффенбаха*. При *i* я слегка отклонилъ разрѣзъ, отъ чего лоскутъ удлинился и такимъ образомъ было облегчено соединеніе краевъ оставшагося подъ глазомъ дефекта въ вертикальной линіи *mn* (фиг. 68). Швы между *m* и *n* имѣютъ важное значеніе при этомъ способѣ, потому что они, вопервыхъ, притягивая кпереди точку *i*, уменьшаютъ

натяженіе лоскута *iklae*, вовторыхъ, предотвращаютъ выворотъ вѣка, который иначе долженъ бы былъ необходимо образоваться вслѣдствіе удаленія такого большаго куска кожи непосредственно подъ глазомъ. Часть, находившаяся на нижнемъ краѣ нижней челюсти (*edc* фиг. 68), не была соединена швами, дабы гной могъ свободно вытекать. При этой операціи я все таки получилъ сплошное первое сращеніе вездѣ, гдѣ только были накладываемы швы.

Въ другомъ случаѣ, сходномъ съ этимъ, гдѣ я въ тоже время принужденъ былъ сдѣлать резекцію правой половины нижней челюсти, а взятый изъ области скуловой кости лоскутъ былъ лишенъ всякой твердой подпоры, въ свободномъ краѣ этого лоскута (при *ea* фиг. 68) произошло незначительное гангренозное распаденіе, не помѣшавшее, впрочемъ, счастливому исходу операціи.

Въ третьемъ такомъ же случаѣ, при которомъ примѣненъ былъ тотъ же способъ, исходъ былъ дурной. Здѣсь я былъ принужденъ вылущить все тѣло нижней челюсти. Разрушеніе въ мягкихъ частяхъ было такъ распространено, что только отдѣленіемъ кости можно было достать кожи въ достаточномъ количествѣ. О художественной сторонѣ дѣла, напр. объ образованіи губо-подбородочной складки, нечего было и думать; единственное, что оставалось дѣлать, это—сберегать по возможности кожу. Послѣ проведенія лигатуры чрезъ уздечку языка, кость была удалена; лоскуты *cfgh* и *ikld* (Таб. 64, фиг. 69) вырѣзаны и соединены, какъ показываетъ фиг. 70. Оттягиваніе языка мѣшало заживленію, а лигатура угрожала перерѣзываніемъ уздечки языка еще до наложенія швовъ. Я продѣлъ глубже толстую шелковую нитку чрезъ эту послѣднюю; сильные припадки задушенія не позволяли прикрѣпить лигатуры къ среднему шву искусственной губы, какъ это обыкновенно дѣлается. Не удалось также устранить опасность задушенія фиксированіемъ нитки къ верхнимъ зубамъ, такъ что послѣ всѣхъ этихъ напрасныхъ попытокъ фельдшеръ или сестра милосердія должны были поочередно, въ продолженіи трехъ - четырехъ дней, постоянно держать языкъ больнаго за конецъ нитки. И вторая, наложенная подъ языкомъ лигатура разорвалась, такъ что необходимо было продѣть чрезъ средину самаго языка толстую шелковую нитку, которая держалась до тѣхъ поръ, пока не образовались новыя сращенія, противодѣйствовавшія оттягиванію языка. Еще въ теченіе нѣкотораго времени больной, желая приподняться, долженъ былъ хвататься за нитку и вытягивать языкъ, который въ противномъ случаѣ мѣшалъ ему дышать.

При такомъ безпокойномъ состояніи больнаго, зависѣвшемъ отъ опасности задушенія, естественно, не могло быть и рѣчи о заживленіи

пересаженныхъ лоскутовъ. Большая часть лоскута *ikld* сдѣлалась гангренозною, швы на острыхъ углахъ при *m* и *n* угрожали перерѣзываніемъ; ихъ пришлось удалить еще до сращенія краевъ раны. Послѣ отдѣленія пораженной, гангренозной части оказалось, что только между *b* и *g* послѣдовало заживленіе первымъ сращеніемъ. Искусственные дефекты *gnh* и *ima* (фиг. 71) представляли грануляціонныя поверхности, языкъ былъ фиксированъ посредствомъ свѣжей соединительной ткани, а образовавшійся вслѣдствіе гангренознаго распаденія край раны *op*, отстоялъ болѣе нежели на дюймъ отъ другаго края *fe*.

Я освободилъ противоположные края раны и соединилъ ихъ посредствомъ четырехъ швовъ изъ серебряной проволоки (фиг. 72). Казалось, уже можно было надѣяться на благопріятный исходъ, но, вслѣдствіе недосмотра, больной, пораженный мгновенно «жаромъ въ головѣ», всталъ съ кровати и, подошедши къ другому больному, которому были прописаны холодные компрессы, облилъ свою голову находившимся тутъ сосудомъ съ ледяной водой. Сильное рожистое воспаленіе съ значительнымъ опуханіемъ уничтожило послѣднюю надежду. Интенсивная лихорадка значительно обезсилила больнаго и смерть послѣдовала при обильныхъ поносахъ. (Изъ значительнаго числа сдѣланныхъ мною пластическихъ операцій, между которыми было много случаевъ, объявленныхъ за неоперируемые, описанный случай есть единственный, при которомъ смерть наступила до совершеннаго заживленія операціонной раны).

Одновременно съ закрытіемъ дефекта нижней губы и граничащей съ нею части щеки, нужно бываетъ также возвратить нормальную форму и положеніе *сведенному* рту. Обезображеніе рта можетъ быть предназначенъ результатомъ предшествовавшей операціи: я рѣшался нѣсколько разъ, при весьма распространенныхъ потеряхъ вещества, воспользоваться растяжимою, богатою сосудами, кожею губъ, для закрытія большаго дефекта въ щекѣ или въ носу, и уже позднѣе предпринимать дополнительное образованіе рта (Stomatopoësis). На Таб. 65, фиг. 73 показанъ результатъ такого искусственнаго сведенія рта, къ которому мы вернемся еще разъ при операціяхъ на верхней губѣ (Таб. 72). Вмѣсто рта я предварительно образовалъ неправильной формы дефектъ *abcde* въ щекѣ. До этого существовалъ дефектъ, величиною болѣе нежели вдвое; я уменьшилъ его почти вдвое притягиваніемъ кожи изъ висной области съ правой стороны и перенесеніемъ лѣвой щеки и лѣвой половины верхней губы. Изображенный на Таб. 65 дефектъ я закрылъ особенною хилопластическою операціею, при которой я образовалъ новую нижнюю губу и въ тоже время возвратилъ рту его нормальное поло-

женіе. Изъ пересаженной лѣвой щеки я образовалъ лоскутъ *diogh* (фиг. 73), съ острымъ угломъ *g* въ области околоушной желѣзы, сохраняя при этомъ по *Диффенбаху* пересаженную въ тоже время слизистую оболочку при *pq*, которую при предшествовавшей операціи я нарочно оставилъ въ связи съ лоскутомъ вплоть до края жевательной мышцы. Притянутую внизъ губную кайму отъ *f* до *c* обошелъ я разрѣзомъ такимъ образомъ, что я могъ прикрѣпить этотъ кусокъ губной каймы *fc* къ лѣвой, вновь образованной спайкѣ рта, какъ показываетъ фиг. 74. Уголъ *o* лоскута *diogh* былъ вырѣзанъ тупымъ, съ цѣлью употребить его на образованіе выстоящей средины нижней губы. Отдѣленіе краснаго губнаго края отъ *f* до *c* было произведено посредствомъ косыхъ разрѣзовъ такимъ образомъ, что отъ внутренней стороны лоскута осталось еще довольно слизистой оболочки для окаймленія нижней губы въ правой спайкѣ. Правую половину дефекта я закрылъ посредствомъ большаго круглаго лоскута *eakln*, который я вырѣзалъ по способу *Ieше-Рида* на шеѣ, ниже уха.

Послѣ того какъ оба лоскута, имѣвшіе различную форму и толщину, были соединены швами между *ak* и *di*, нужно было поднять опадавшую слегка, новообразованную губу посредствомъ швовъ между *k* и *b*. Новая губа кромѣ того была укрѣплена узкими полосками липкаго пластыря, наложенными въ видѣ Capistri duplicis поверхъ надѣтаго на больнаго ночнаго колпака. Для того, чтобы не увеличить натяженіе въ притянутыхъ издалека кожныхъ лоскутахъ, я оставилъ искусственные дефекты при *mnl* и *gh* отчасти открытыми. За исключеніемъ этихъ дефектовъ, зажившихъ нагноеніемъ, вездѣ послѣдовало заживленіе первымъ сращеніемъ, такъ что по лицу тянулись только линейные рубцы, посреди которыхъ собственно одинъ только носъ остался на своемъ мѣстѣ. Такъ какъ кожные лоскуты были сильно натянуты, то не образовалось никакой выпуклости отъ подкожнаго стягиванія рубцовъ; рубцовыя линіи не были втянуты, такъ что во многихъ мѣстахъ уже по истеченіи двухъ мѣсяцевъ онѣ сдѣлались почти незамѣтными. Значительное ограниченіе движеній нижней челюсти, по причинѣ такихъ обширныхъ трансплантацій, вознаграждалось нѣкоторымъ образомъ тѣмъ, что у больнаго на правой сторонѣ не доставало зубовъ, такъ что онъ имѣлъ здѣсь достаточно мѣста для введенія пищи. Къ несчастію, спустя четыре мѣсяца, возвратился эпителіяльный ракъ, отъ котораго больной погибъ.

Трансплантацію кожи, съ цѣлію употребить ее впослѣдствіи для вторичной трансплантанціи, *Диффенбахъ* (сдѣлавшій это при одномъ случаѣ ринопластики) называетъ *«операціею par étape»*. Еще прежде *Roux* предпринималъ подобную «migration du lambeau»; онъ пересаживалъ

лоскутъ изъ нижней губы сначала на верхнюю губу, а потомъ на щеку. Лоскутъ, предоставленный временному заживленію на пути къ мѣсту назначенія, получаетъ большее пластическое достоинство, ибо уплотняется. Употребленное мною въ упомянутомъ случаѣ перемѣщеніе отверстія рта и позднѣйшее его новообразованіе въ срединѣ лица принадлежитъ къ *образованію рта* (Stomatoplastica), о которомъ еще рѣчь впереди. Я напомню здѣсь только еще объ одномъ случаѣ, о которомъ уже было сказано въ мелопластикѣ (Таб. 40, фиг. 35). Для закрытія большаго дефекта щеки у мальчика, я оттянулъ къ правой сторонѣ кожу подбородка и весь ротъ, такъ что правое носовое крыло стало надъ срединой рта. Для возстановленія симметріи на лицѣ, я удалилъ кожный треугольникъ *ebc* (Таб. 66, фиг. 75) подъ лѣвымъ крыломъ носа, при чемъ сберегъ кусокъ слизистой оболочки для окаймленія нижней губы, затѣмъ вырѣзалъ отъ праваго угла рта *k* слизистую оболочку на верхней губѣ до *g*, а на нижней до *h*, такъ что, послѣ притяженія угла *c* верхней губы къ *b*, край раны *ce* былъ соединенъ съ *be* посредствомъ осьмовидныхъ швовъ, а ротъ, простиравшійся слишкомъ далеко направо, былъ соединенъ посредствомъ такихъ же швовъ. Увидѣвъ больнаго два года спустя послѣ операціи, я не нашелъ перемѣны въ формѣ рта. Объ этомъ способѣ уже говорено было по поводу вышеприведенной операціи *Дегранжа* (Таб. 53, фиг. 7), которую я выше уже сравнивалъ съ методомъ *Бурова*.

Въ заключеніе хилопластики нижней губы нельзя не упомянуть о невыгодномъ, по моему мнѣнію, способѣ, избранномъ нѣкоторыми хирургами (сколько мнѣ извѣстно, только тремя) для легчайшаго сближенія слишкомъ узкихъ или слишкомъ короткихъ лоскутовъ кожи; я говорю о *выпиливаніи здороваго куска нижней челюсти*. Я полагаю, что вмѣсто этого вспомогательнаго средства лучше уже брать по италіянскому методу лоскутъ кожи изъ плеча или руки. Впрочемъ и это излишне, ибо въ нѣсколькихъ случаяхъ, въ которыхъ были разрушены огромные куски кожи на лицѣ, мнѣ не трудно было достать нужный матеріялъ изъ шеи или виска, а въ крайнемъ случаѣ путемъ *migration du lambeau*. Я предпочитаю лучше оперировать два раза, нежели жертвовать здоровою костью. Только однажды рѣшился я откусить хребтикъ подбородка (spina mentalis anterior) долотообразными щипцами *Люэра*, при чемъ я старался не проломать нижней челюсти насквозь. Такимъ образомъ мнѣ удалось достигнуть меньшаго натяженія лоскутовъ на плоско срѣзанномъ подбородкѣ.

Что касается *совершеннаго (сквознаго) выпиливанія здороваго куска* нижней челюсти, то на это можно рѣшиться только тогда, когда нужно

образовать искусственное сочлененіе,—операція, произведенная мною три раза и въ двухъ случаяхъ соединенная съ хилопластикой.

b) Образованіе верхней губы.

Эта операція случается гораздо рѣже. Если она не показана заячьей губою, то обыкновенно находимъ, что вмѣстѣ съ верхнею губою бываетъ разрушена и часть нижней губы или носа. И здѣсь мы начнемъ съ болѣе простыхъ возстановленій дефектовъ, къ чему заячья губа всего чаще подаетъ поводъ. Большею частію дефектъ представляетъ тупоугольный треугольникъ (Таб. 66, фиг 77), котораго верхушка находится подъ носомъ, а края представлютъ красную кайму верхней губы, имѣющей часто только рудиментарное развитіе. Такъ какъ при этихъ порокахъ формы обыкновенно малые рубцы не образуютъ никакого патологическаго натяженія по сторонамъ дефекта, то достаточно двухъ дугообразныхъ разрѣзовъ *ab* и *cd* (фиг. 77), которые, исходя отъ верхушки треугольника, окружаютъ носовыя крылья. *Диффенбахъ* избралъ этотъ способъ для возстановленія губы у кавалериста, лишившагося этой послѣдней вслѣдствіе удара копытомъ. Сращенія слизистой оболочки, находящіяся между верхнею губою и верхнею челюстію, должны быть достаточно раздѣлены ножемъ, какъ это уже рекомендовано *Цельзомъ* и позднѣе *Аммономъ* при операціи заячьей губы; окаймленные уже края губы притягиваются книзу, а нижнія половины выпуклыхъ кнаружи разрѣзовъ соединяются ниже носовой перегородки посредствомъ трехъ обвивныхъ швовъ (фиг. 78). Эта операція увѣнчивается блестящимъ успѣхомъ, ибо вслѣдствіе вогнутости обоихъ разрѣзовъ *ab* и *cd*, самое большое натяженіе во вновь образованной губѣ дѣлается тотчасъ подъ носовой перегородкой и такимъ образомъ свободный губной край болѣе отстоитъ. Далѣе, сращенія новой губы съ десной нечего опасаться, потому что эта послѣдняя, отъ верхушки треугольнаго дефекта до зубовъ, уже одѣта здоровою слизистою оболочкою. Наконецъ приведемъ и то обстоятельство, что при подобныхъ порокахъ формы, носъ обыкновенно бываетъ широкъ и отъ этого способа *Диффенбаха* онъ можетъ сдѣлаться тоньше.

Если дефектъ подъ носомъ нѣсколько шире, такъ что форма его уже подходитъ къ четыреугольной, то можно употребить операцію, подобную той, которая показана на Таб. 22, фиг. 114 и 115 и Таб. 58, фиг. 40. Такъ какъ кожа щеки растяжимѣе въ области верхней губы, то нѣтъ надобности, чтобы боковые четыреугольные лоскуты были такъ длинны. Для образованія губной каймы пользуются краями слизистой оболочки *ak* и *di* (Таб. 66, фиг. 79), какъ въ предыдущей операціи. Лоскуты *cbak* и *idef* вырѣзываются вмѣстѣ со слизистой оболочкой, отчего при соединеніи краевъ раны *ba* съ *de* (фиг. 80) имѣемъ ту выгоду, что отъ большаго натяженія между точками *c* и *f* свободный губной край *ki* болѣе отстоитъ отъ зубовъ. Какъ *Буровy*, употребившему впервые этотъ способъ, такъ и мнѣ удалось соединить прямолинейно у двухмѣсячнаго дитяти, посредствомъ сборчатаго шва, длинные угловатые края раны *nho* и *lgm* съ верхними краями *cb* и *ef* растянутыхъ лоскутовъ щеки (фиг. 80).

Если натяженіе кожи щеки больше, то мы съ самаго начала даримъ угламъ *b* и *e* боковыхъ лоскутовъ болѣе острую форму, отчего разрѣзы *ef* и *bc* удлинятся и такимъ образомъ возможно будетъ соединить искусственные дефекты, остающіеся по бокамъ носа, какъ это видно изъ Таб. 22, фиг. 115.

Болѣе простой, но не увѣнчанный такимъ же успѣхомъ способъ состоитъ въ горизонтальномъ притягиваніи двухъ четыреугольныхъ боковыхъ лоскутовъ (Таб. 16, фиг. 71—73). Этотъ методъ, введенный въ употребленіе въ первый разъ *Pauli* для возстановленія верхней губы при одновременномъ недостаткѣ носа, долженъ быть здѣсь иначе измѣненъ, нежели при образованіи нижней губы (Таб. 56, фиг. 28). Для того, чтобы придать верхней губѣ натуральную форму, мы проведемъ разрѣзы *ab* и *ef* (Таб. 67, фиг. 81) нѣсколько выпукло кнаружи, такъ однако, чтобы нижніе концы *b* и *f* выдавались ближе къ средней линіи. Оттого при соединеніи боковыхъ лоскутовъ свободный губной край получаетъ выстояніе въ срединѣ. Кромѣ того, необходимо при разрѣзахъ *db* и *fh* сберечь слизистую оболочку для окаймленія губы (фиг. 82).

Методъ съ боковыми треугольниками, рекомендованный *Буровымъ* для верхней губы, не выдерживаетъ критики, какъ это уже было доказано въ другомъ мѣстѣ. Вырѣзываніе четырехъ треугольниковъ *hik* и *gfe* по сторонамъ носа и *lnm* и *opq* по сторонамъ нижней губы (фиг. 83) есть ничто иное, какъ непростительное расточеніе чужаго добра. Натяженіе въ горизонтально притягиваемыхъ лоскутахъ обыкновенно не бываетъ такъ велико, чтобы мы могли считать себя вправѣ распространить натяженіе вообще на все лицо и довести его до такой степени, чтобы имъ затруднить жевательныя движенія. Кромѣ того, разрѣзы *ab* и *cd* (фиг. 83) въ томъ видѣ, какъ они проведены были *Буровымъ*, не могутъ быть одобрены; ихъ слѣдуетъ провесть какъ разъ въ противоположномъ направленіи для того, чтобы получить отстоящую отъ зубовъ верхнюю губу. Если мы рѣшаемся, въ припадкѣ расточи-

тельности, вырѣзать нижніе боковые треугольники пошире съ цѣлью уменьшить натяженіе надъ зубами въ новой верхней губѣ, то это значило бы образовать въ здоровой нижней губѣ такой же порокъ, какой имѣется въ верхней, ибо въ такомъ случаѣ и нижняя губа была бы непремѣнно натянута надъ зубами (фиг. 84). Ни одна пластическая операція не дѣлаетъ непрактичность способа *Бурова* столь осязательною, какъ образованіе верхней губы. Успѣхи, достигнутые мною при образованіи остроугольныхъ лоскутовъ, заставляютъ меня рекомендовать въ случаяхъ совершеннаго недостатка верхней губы образованіе двухъ боковыхъ лоскутовъ формы *abcde* (Таб. 67, фиг. 85). Всѣ края лоскута нѣсколько вогнуты. Самая короткая сторона лоскута *ab* приходится подъ крыльями носа; нижняя верхушка *c* образуетъ выстоящую средину верхней губы. Когда обвивные швы наложены по срединѣ новой губы между краями раны *bc* и *gh* (фиг. 86), то малая верхушка *n* (фиг. 85), выдающаяся надъ спайкой рта, идетъ на закрытіе угла *m*. Болѣе длинная сторона лоскута *cd*, на которой при *c* сберегаютъ нѣсколько слизистой оболочки для окаймленія отстоящей средины губы, ложится горизонтально надъ загнутымъ кнаружи кускомъ кожи *n*. По наложеніи швовъ между *cd* и *nm* остается только дефектъ *del* (фиг. 86), который легко закрыть посредствомъ швовъ между *d* и *l* (фиг. 87). Швы между *c* и *d* должны быть наложены только тогда, когда отъ нихъ не произойдетъ значительное натяженіе, ибо если по этому направленію и останется замѣтный рубецъ, то послѣ того, какъ онъ поблѣднѣетъ, отъ него не можетъ быть почти никакого обезображенія. Направленіе его соотвѣтствуетъ физіологическимъ складкамъ лица, наступающимъ въ позднемъ періодѣ жизни, а такіе обширные дефекты верхней губы чаще всего случаются у старыхъ мужчинъ. Я здѣсь говорилъ только о лоскутѣ лѣвой стороны; на другой, правой сторонѣ должны быть проведены совершенно тѣ же разрѣзы и наложены такіе же швы. Выгоды, которыя я имѣю въ виду при употребленіи этого способа, суть: 1) выстояніе средины новой губы, для котораго нѣтъ надобности принести въ жертву здоровую кожу у крыла носа, какъ это дѣлается при вышеприведенныхъ способахъ; 2) незначительное натяженіе въ новой губѣ и въ граничащихъ съ нею частяхъ щеки, отчего отправленія рта дѣлаются болѣе свободными; наконецъ 3) избѣжаніе рубцовъ, несоотвѣтствующихъ физіологическимъ складкамъ лица.

Менѣе художественный способъ и въ тоже время не столько обезпечивающій нормальную форму новой губы есть тотъ способъ операціи, при которомъ, подобно какъ и при операціи *М. Лангенбека* (Таб. 22, фиг. 117—119), берутся два лоскута съ боковъ нижней губы (Таб. 68, фиг. 88). Я предпочитаю этимъ четыреугольнымъ лоскутамъ давать не прямоугольную форму, но болѣе продолжить книзу верхушки *g* и *c* лоскутовъ, съ цѣлью уменьшить натяженіе на свободномъ губномъ краѣ и притомъ получить возможность превратить искусственные боковые дефекты въ двѣ вертикальныя рубцовыя линіи *di* и *hk* (фиг. 89). Но при этой операціи имѣемъ ту невыгоду, что губной край прилегаетъ слишкомъ плотно къ зубамъ, потому что между *d* и *h* натяженіе можетъ быть слишкомъ велико и на наружныхъ краяхъ лоскутовъ *cd* и *gh* не всегда можетъ быть сбережена слизистая оболочка для окаймленія губы.

Въ одномъ случаѣ, совершенно сходномъ съ случаемъ *Pauli*, когда мнѣ нужно было оперировать у двадцатилѣтняго еврея дефектъ верхней губы и носа (фиг. 90), я все таки предпочелъ дѣйствовать согласно съ этимъ способомъ, оттого что рубцы посреди лба и на переносьи недостаточно обезпечивали исходъ индійской ринопластики, а матеріялъ для верхней губы должно было пріискать такой, который не уменьшилъ бы части кожи, могшей мнѣ, вѣроятно, понадобиться еще впослѣдствіи для образованія носа. Кромѣ того, я старался найти новый способъ для образованія, вмѣстѣ съ верхнею губою, и носовой перегородки. Я образовалъ два боковыхъ лоскута (фиг. 90) *abcd* и *efgh*. Разрѣзы *fg* и *bc* я сдѣлалъ вогнутыми для того, чтобы получить въ верхушкахъ *f* и *b* нужное впослѣдствіи выстояніе для перегородки (фиг. 91), въ верхушкахъ же *g* и *c*—для свободнаго губнаго края. На внутренней сторонѣ старался я вырѣзать въ то же время возможно большій кусокъ слизистой оболочки, которымъ бы можно было покрыть новую губу внутри и вмѣстѣ окаймить ея край; послѣднее, дѣйствительно, мнѣ удалось, *такъ какъ рыхлая клѣтчатка въ лоскутахъ дала возможность притянуть четыреугольные куски слизистой оболочки* отъ переднихъ или верхнихъ къ заднимъ или нижнимъ краямъ лоскутовъ. Сначала я накладывалъ швы для окаймленія наружныхъ краевъ лоскутовъ *cd* и *hg*, потомъ осьмовидными швами между *m* и *i* съ лѣвой стороны и *l* и *k* съ правой потянулъ опять вверхъ опустившуюся отъ вырѣзыванія боковыхъ лоскутовъ нижнюю губу. Вслѣдствіе этого, послѣдняя нѣсколько приблизилась къ зубамъ, отъ которыхъ до операціи она далеко отстояла, такъ какъ послѣ потери верхней губы рубцы на зубномъ отросткѣ верхней челюсти до того съузили наружную полость рта, что здоровая нижняя губа была приведена въ состояніе ненормальнаго выстоянія. По наложеніи швовъ по сторонамъ нижней губы, легко было соединить края раны *bc* и *fg*. Сначала я сшилъ полостнымъ швомъ *Кюхлера* слизистую оболочку лоскутовъ, а потомъ и кожу. Такъ какъ больной потерялъ также передніе зубы вмѣстѣ съ зубнымъ от-

росткомъ и верхней губѣ недоставало такимъ образомъ подпоры, то она опустилась нѣсколько внизъ на нижнюю губу. Это опущеніе, какъ можно было предвидѣть, должно было уничтожиться съ образованіемъ въ углахъ *a* и *e* рубцоваго соединенія, помощію котораго верхній край верхней губы сросся бы съ окровавленнымъ переднимъ краемъ твердаго неба. Я продѣлъ поэтому иглу съ двойною толстою ниткою подъ новою верхнею губою и отдѣлилъ обѣ нитки другъ отъ друга такъ, что получилъ двѣ петли для поднятія обоихъ лоскутовъ. Эти нити, поддерживавшія губу въ желобкѣ изъ липкаго пластыря (для устраненія возможности перерѣзыванія этихъ частей нитками), я прикрѣпилъ липкимъ же пластыремъ *по* ко лбу. Заживленіе удалось совершенно, хотя въ одномъ изъ угловъ рта только нагноеніемъ. Назначенная для перегородки верхушка пропала, а также новая красная губная кайма спустя нѣсколько мѣсяцевъ мало была замѣтна, потому что губной край все болѣе и болѣе втягивался внутрь, по причинѣ отсутствія зубнаго отростка. Такъ какъ лоскуты были взяты изъ обросшей волосами кожи лица, то новая верхняя губа, къ немалой радости оперированнаго, начала украшаться усами. При ринопластикѣ мы вернемся еще къ этому случаю.

Къ хилопластикѣ должны быть отнесены еще слѣдующія пластическія операціи:

1. Операція выворота верхней губы.

При рѣдко встрѣчающемся *выворотѣ верхней губы* (Ectropium labii superioris), который можетъ быть прирожденный или пріобрѣтенный, вслѣдствіе сокращенія рубцовой ткани, я взялъ бы два не слишкомъ широкихъ лоскута *abcd* и *efgh* по сторонамъ носа (Таб. 68, фиг. 92) и соединилъ бы ихъ подъ послѣднимъ, по мостообразномъ отрѣзываніи краснаго губнаго края или всего годнаго еще остатка верхней губы отъ верхней челюсти и по притяженіи этого мостика внизъ къ зубамъ (фиг. 93). Вогнутость разрѣзовъ *bc* и *fg* (фиг. 92) служитъ для большаго отстоянія губнаго края отъ зубовъ, а получаемые при этомъ острые углы при *k* и *i*—для облегченія заживленія искусственныхъ боковыхъ дефектовъ въ видѣ двухъ линейныхъ рубцовъ, которые соотвѣтствовали бы нормальнымъ складкамъ лица. *Фритце* и *Рейхъ* рекомендовали при выворотѣ верхней губы способъ, употребленный *Диффенбахомъ* при треугольномъ дефектѣ верхней губы (Таб. 66, фиг. 77), способъ, какъ кажется, примѣнимый не ко всѣмъ случаямъ. Точно также не могу одобрить способа, употребленнаго *Teale*'емъ (Таб. 69, фиг. 94). *Teale*

посредствомъ двухъ почти горизонтальныхъ разрѣзовъ *ab* и *cd* образуетъ лежащій крестъ подъ носомъ. Образовавшіеся такимъ образомъ слишкомъ острые углы *afc* и *deb*, по отрѣзываніи остатка губы отъ десны, притягиваются другъ къ другу такъ, что верхушка *f* ложится вверху противъ *b*, а верхушка *e* внизу противъ *a*. Я опасаюсь омертвѣнія въ слишкомъ острыхъ углахъ *f* и *e* и затѣмъ рецидива отъ образованія новой рубцовой ткани. Я скорѣе въ пользу того, чтобы по отдѣленіи краснаго губнаго края образовать четыреугольный дефектъ подъ перегородкой, послѣ чего можно оперировать по способу, указанному на Таб. 67, фиг. 81. При этомъ являющіеся впослѣдствіи рубцы были бы менѣе безобразны и вмѣстѣ съ тѣмъ устранилась бы опасность рецидива отъ гангрены въ верхушкахъ кожныхъ клиньевъ *Teale*'я. Въ одномъ подобномъ же случаѣ (который *Аммонъ* называетъ еще *брахихиліею*), *H. W. Behrend* вырѣзалъ поперечно лежащій овальный кусокъ кожи между носомъ и губнымъ краемъ и тѣмъ способствовалъ соединенію краевъ раны въ вертикальный рубецъ.

У одного дитяти, у котораго вслѣдствіе водянистаго рака (Noma) образовался дефектъ на лѣвомъ углѣ рта, верхняя губа на этой сторонѣ была почти совершенно разрушена, такъ что красная губная кайма была притянута къ носовому крылу. Я вырѣзалъ изъ щеки клинообразный кусокъ кожи, котораго верхушка смотрѣла на внутренній уголъ глаза, а основаніе лежало кнаружи отъ носоваго крыла, отдѣлилъ красную губную кайму отъ десны посредствомъ горизонтальнаго разрѣза и въ него вставилъ кожный клинъ, взятый изъ щеки. Посредствомъ обвивныхъ швовъ, закрывшихъ искусственную потерю вещества, основаніе клина было вытянуто кпереди, отчего верхушка подвинулась подъ самую перегородку. Хотя такимъ образомъ не было почти никакого натяженія въ лоскутѣ, тѣмъ не менѣе половина остраго кожнаго клина подверглась гангренозному распаденію. Это служитъ подтвержденіемъ высказанныхъ мною опасеній при операціи *Teale*'я. Такъ какъ въ моемъ случаѣ въ основаніи клина произошло желанное заживленіе и обвивные швы обусловили первое сращеніе, то результатъ этой операціи былъ довольно благопріятный: губа сдѣлалась шире.

2. Операція двойной верхней губы.

Противоположность выворота верхней губы (который всегда есть родъ дефекта) составляетъ *двойная верхняя губа*. Въ незначительной мѣрѣ это состояніе встрѣчается довольно часто у золотушныхъ дѣтей. Ясно выраженная двойная губа рѣдко бываетъ у взрослыхъ.

Въ болѣе легкой формѣ вторая верхняя губа, состоящая всегда изъ одной лишь слизистой оболочки, выступаетъ наружу только при смѣхѣ. Наружная губа въ то же время выворачивается кнаружи и отдѣляетъ между собой и зубами складку изъ слизистой оболочки. Эту складку и называютъ *второю губою*; ее можно еще назвать по *Мальгеню* «опухолью слизистой оболочки губы». Въ Деритѣ я освободилъ одного студента отъ подобной второй верхней губы посредствомъ экстирпаціи складки слизистой оболочки и наложенія шелковыхъ швовъ. *Фритце* и *Рейхъ* рекомендуютъ при этой операціи употребленіе перекладинообразныхъ щипцовъ (**Balkenzange**), которые, по моему, совершенно излишни. Я захватываю слизистую оболочку крючковатымъ пинцетомъ и вырѣзываю безобразную складку ножницами, а при хорошихъ ассистентахъ, правильно натягивающихъ слизистую оболочку, и острымъ ножемъ. Операція, сама по себѣ легкая, требуетъ однако большой тщательности и обдуманности, ибо здѣсь болѣе, чѣмъ гдѣ либо, въ нашей власти придать остающейся губѣ какую угодно форму и положеніе.

Выраженіе лица обусловливается въ высокой степени формою губъ и всякій мыслящій больной вправѣ быть требовательнымъ въ этомъ отношеніи, а такъ какъ послѣ этой операціи можно ожидать перваго сращенія, то мы и должны удовлетворять этому требованію.

3. Операція дефектовъ, занимающихъ кромѣ верхней губы и сосѣднія части лица.

Изложивъ важнѣйшія пластическія операціи, относящіяся къ цѣлой верхней губѣ, мы должны еще обратиться къ *дефектамъ верхней губы, занимающимъ кромѣ того и сосѣднія части лица.*

Въ тѣхъ случаяхъ, когда эпителіома разрушила правую половину верхней губы вмѣстѣ съ частію щеки и носоваго крыла, дефектъ можетъ быть пополненъ лоскутомъ соотвѣтственной формы, горизонтально перетянутымъ изъ правой щеки. Дефектъ *cdeh* (Таб. 69, фиг. 96) былъ напр. закрытъ продолговатымъ лоскутомъ *abcfg* (фиг. 97). Противъ этого способа, употребленнаго однимъ американскимъ хирургомъ, можно возразить, что натяженіе въ лоскутѣ *abcfg* опасно для его существованія; что кожа щеки вблизи уха, гдѣ образовался питающій мостикъ, тоньше и совсѣмъ не та, что въ области губъ, отъ чего также увеличивается опасность омертвѣнія лоскута; наконецъ, что ротъ можетъ быть сведенъ болѣе въ правую сторону отъ послѣдовательнаго образованія подкожной рубцовой ткани. Поэтому выгоднѣе матеріялъ

для возстановленія большихъ дефектовъ брать по возможности съ двухъ сторонъ и употреблять кожу, имѣющую наиближайшее сходство съ разрушенною кожею. Въ подобномъ случаѣ было бы, конечно, выгоднѣе воспользоваться для закрытія дефекта второю половиною верхней губы и частью кожи, находящейся подъ правымъ угломъ рта, и потомъ забо-титься, во время самой операціи или послѣ заживленія, о правильномъ положеніи рта, такъ какъ при употребленіи лѣвой половины губы для закрытія дефекта ротъ естественно долженъ перемѣнить свою форму и положеніе.

Для закрытія дефекта, простирающагося отъ правой спайки рта на часть верхней и нижней губы, во многихъ отношеніяхъ предпочтительнѣе употреблять способъ *Mackenzie* (фиг. 98), состоящій въ образованіи лоскута изъ кожи челюстнаго края и шеи. Сначала красные края слизистой оболочки на пораженной спайкѣ рта отдѣляются полосами, для окаймленія ими новой спайки; потомъ вырѣзывается широкій четыреугольный лоскутъ *bcie* (фиг. 98), которому я при *i* придалъ бы острый уголъ, и наконецъ лоскутъ разсѣкается разрѣзомъ *gf* такъ, что верхняя половина служитъ къ образованію верхней, а нижняя къ возстановленію нижней губы. Если же потомъ этотъ лоскутъ перетянуть вверхъ къ носовому крылу, то вырѣзка *fg* приходится въ средину между рядами зубовъ (фиг. 99) и можетъ быть окаймлена сбереженными для этой цѣли красными лоскутами слизистой оболочки *k* и *l* (фиг. 100). Вправо отъ подбородка остается, однако, дефектъ *edi* (фиг. 99), который долженъ зажить нагноеніемъ и можетъ подать поводъ къ обезображенію лица, а также къ искривленію рта вслѣдствіе сокращенія рубцовой ткани. Если, сообразно съ моимъ предложеніемъ, дать углу *i* лоскута острую форму, а разрѣзъ *fi* продолжить далѣе на шею, то этимъ получается возможность уменьшить и пожалуй даже совершенно закрыть искусственную потерю вещества.

Переходя теперь къ большимъ дефектамъ, занимающимъ обѣ губы и въ тоже время часть щеки, мы начнемъ съ случая, бывшаго въ клиникѣ *Ванцетти* въ Харьковѣ. Дефектъ *abcde* (Таб. 70, фиг. 101) былъ закрытъ четырьмя лоскутами. Для замѣщенія верхней губы *Ванцетти* взялъ четыреугольный лоскутъ *cblk* изъ кожи щеки и притянулъ его къ правой половинѣ верхней губы *ap*, превращенной въ горизонтальный лоскутъ. Для пополненія дефекта нижней губы онъ примѣнилъ *операцію Диффенбаха*, видоизмѣненную *Адельманномъ*. Такимъ образомъ сразу образовались: верхняя губа отъ соединенія лоскутовъ *klbc* и *ap* и нижняя отъ сближенія лоскутовъ *dqmn* и *efgh*. Но въ тоже время образовались также три большіе треугольные дефекта *rgh*, *mno* и *lik*

(фиг. 102), изъ которыхъ особенно послѣдній лежалъ слишкомъ близко къ нижнему вѣку, чтобы не подать повода къ выворотy послѣдняго.

Имѣя въ виду это непріятное послѣдствіе, я совѣтовалъ въ одномъ случаѣ изъ Дерптской клиники (фиг. 103), совершенно сходномъ съ вышеописаннымъ, примѣнить мое видоизмѣненіе *Диффенбахова* метода, благодаря которому было устранено образованіе трехъ означенныхъ искусственныхъ дефектовъ. Сначала на правой щекѣ больнаго я обозначилъ острогольный лоскутъ по Таб. 10, фиг. 28; потомъ сдѣлано тоже на лѣвой щекѣ, съ тою разницею, что верхній разрѣзъ лоскута начинался здѣсь не со спайки рта, но съ верхняго угла *b* дефекта верхней губы (Таб. 70, фиг. 103), и былъ продолженъ чрезъ скуловую область къ срединѣ уха, такъ что лѣвый лоскутъ *cihg* занялъ почти цѣлую щеку. Art. maxillaris externa была пощажена для питанія этого большаго куска кожи, вырѣзаннаго какъ можно толще, а изъ внутренняго края этого лоскута, посредствомъ разрѣза *kl*, возстановлена разрушенная половина рта. При проведеніи разрѣза *kl* въ лоскутѣ, только у края снабженномъ еще слизистою оболочкою, эта послѣдняя могла быть употреблена для окаймленія нижней губы отъ *m* до *l* (что впрочемъ небыло тогда исполнено). Между тѣмъ, для окаймленія соотвѣтствующей части верхней губы, была перетянута съ правой стороны оставшаяся еще здоровою правая губная кайма. Успѣхъ отъ соединенія краевъ раны былъ изумительный. Какъ видно изъ фиг. 104, повсюду были наложены обвивные швы, способствовавшіе образованію линейныхъ рубцовъ. Это былъ первый случай, въ которомъ трансплантанція большаго, занимавшаго почти всю щеку лоскута повела къ первому сращенію. Впослѣдствіи я часто производилъ подобныя операціи и только разъ случилось у меня омертвѣніе маленькаго куска щечнаго лоскута и то лишь на мѣстѣ наибольшаго натяженія. Послѣдній случай былъ слѣдующій: надлежало, по причинѣ эпителіомы, экстирпировать всю верхню губу, часть перегородки и лѣваго носоваго крыла, половину нижней губы и кусокъ кожи лѣвой щеки въ 1″ шириною. Потеря вещества была окружена разрѣзами *abcfkhgo* (Таб. 71, фиг. 105). Съ лѣвой стороны я взялъ изъ щеки большой длинный лоскутъ *abmn*, съ правой лоскутъ *srqedv* съ двумя тупыми верхушками *u* и *t*; на его нижнемъ внутреннемъ краѣ *vfd* я сберегъ слизистую оболочку для образованія края верхней губы. Хотя удлиненіемъ разрѣзовъ *s* и *v*, этотъ нѣсколько сложный лоскутъ сдѣлался длиннѣе и подвижнѣе, тѣмъ не менѣе при вправленіи его въ большой дефектъ получилось значительное натяженіе, которое не дало мнѣ закрыть швами узкій искусственный дефектъ *nm* (фиг. 106), потому что это увеличило бы только натяженіе лоскутовъ. Точно также

изъ опасенія частной гангрены въ этомъ лоскутѣ я отложилъ задуманное мною сначала разрѣзываніе лѣвой спайки рта (какъ это было сдѣлано въ предшествующемъ случаѣ) до тѣхъ поръ, пока лоскутъ не сросся. Въ лоскутѣ, притянутомъ съ правой стороны, натяженіе было меньше. Швы, наложенные при *q* и *e* для соединенія разрѣзовъ *u* и *t* (фиг. 106), приблизили къ носу мостикъ лоскута *su*, особенно же точку *s*; но такъ какъ концы лоскута *u* и *t* не совсѣмъ удобно укладывались въ пустыя пространства на перегородкѣ и лѣвомъ носовомъ крылѣ, то я еще больше отсепаровалъ носъ, и безъ того отдѣленный уже отъ верхней челюсти (вслѣдствіе потери верхней губы), и затѣмъ приблизилъ его къ лоскуту, назначенному для замѣщенія его дефекта. Такъ какъ правый лоскутъ былъ отчасти притянутъ изъ нижней губы, то спайка рта на этой сторонѣ подалась нѣсколько внизъ. Послѣднее отчасти было исправлено осьмовиднымъ швомъ, наложеннымъ между *p* и *z*, но уже во время самой операціи можно было усмотрѣть необходимость вторичной, исправительной операціи. Она состояла въ томъ, что я изъ мостика вырѣзалъ въ косомъ направленіи эллипсъ (*α β* фиг. 106). Другая предвидѣвшаяся вторичная операція—образованіе лѣвой спайки рта—оказалась излишнею, потому что произошло гангренозное распаденіе въ большомъ лоскутѣ, въ которомъ подъ лѣвымъ носовымъ крыломъ разрушился кусокъ *auwδγ*. Однако послѣ пополненія этого дефекта обильными грануляціями видъ больнаго былъ не совсѣмъ дуренъ.

Гораздо удачнѣе было заживленіе въ случаѣ, представленномъ уже на Таб. 65, въ которомъ сдѣлана болѣе обширная трансплантація. До наложенія швовъ было вырѣзано почти все лицо, за исключеніемъ носа и вѣкъ. Одинъ дефектъ *abcdefpgh* (Таб. 72, фиг. 107), занималъ послѣ вырѣзыванія эпителіомы болѣе, нежели треть лица. Такъ какъ эта экстирпація сопровождалась значительнымъ кровотеченіемъ, то нужно было перевязать большое число патологически увеличенныхъ артеріальныхъ вѣтвей, и такъ какъ, кромѣ того, эпителіальный ракъ распространялся подъ вѣнечный отростокъ и до полулунной вырѣзки нижней челюсти, гдѣ по причинѣ тѣснаго пространства и сильнаго кровотеченія совершенное вылущеніе патологическаго новообразованія было невозможно, то я рѣшился разрушить послѣднее ѣдкими средствами, а пластическую операцію сдѣлать при второмъ сеансѣ. Такимъ образомъ я предупредилъ опасность вторичнаго кровотеченія изъ глубины раны и обезпечилъ заживленіе трансплантируемаго лоскута. Спустя полторы недѣли послѣ экстирпаціи, когда дефектъ замѣтно уменьшился и края разрѣзовъ были заворочены внутрь вслѣдствіе сокращенія новообразовавшейся соединительной ткани, я приступилъ къ пластической операціи, результатъ ко-

торой извѣстенъ намъ изъ предыдущаго, гдѣ рѣчь шла объ образованіи нижней губы (Таб. 65, фиг. 73).

Мнѣ главнымъ образомъ предстояло сначала уменьшить дефектъ и затѣмъ образовать ротъ. Такъ какъ на правой сторонѣ дефектъ достигалъ почти до уха, то я взялъ лоскутъ *abnm*, ограниченный двумя дугообразными разрѣзами, изъ праваго виска; острый уголъ *l* этого лоскута выдавался поверхъ надглазничнаго края. Вырѣзанный такимъ образомъ лоскутъ былъ въ состояніи закрыть верхнюю, правую четверть дефекта, не вызывая въ тоже время **Ectropium**, ибо искусственный дефектъ остался сбоку глаза, а благодаря острому углу, уменьшеніе его было возможно безъ обезображенія глаза (фиг. 108). Важнѣе была трансплантація лѣвой щеки, потому что толстый, мясистый лоскутъ, заключавшій въ своемъ мостикѣ непораженную челюстную артерію, могъ безопасно быть растянутъ нѣсколько болѣе. По вырѣзываніи лоскута *gfedok*, а вмѣстѣ съ нимъ и слизистой оболочки почти до края жевательной мышицы, я началъ накладывать швы при *o* и *n*, способствуя этимъ исчезанію искусственныхъ дефектовъ, но въ тоже время (что весьма важно) наружныя конечныя точки обоихъ мостиковъ *k* и *m* были приближены къ первоначальному дефекту, отчего уменьшилось натяженіе въ лоскутахъ. Главнѣйшіе швы были наложены между краями раны *lb* и *cde*. Нитку отъ осьмовиднаго шва при *l*, въ верхушкѣ лоскута, я обвилъ вокругъ ближайшей, выше лежавшей булавки, отъ чего лоскутъ нѣсколько поднялся. Такимъ же образомъ я поступилъ и съ ниткою отъ послѣдней булавки въ верхушкѣ *i* лѣваго лоскута. Какъ и при образованіи носовой перегородки и носоваго крыла въ предыдущемъ случаѣ, я и здѣсь наложилъ подъ носомъ тонкія серебряныя проволоки. Послѣ наложенія важнѣйшихъ швовъ, начиная отъ *n* внизъ и потомъ до *o* (отъ праваго виска до лѣваго уха) оказалось, что дефектъ между *i* и *k* можно было превратить въ линейный рубецъ посредствомъ двухъ швовъ, безъ всякаго увеличенія натяженія въ лоскутахъ. Наконецъ, складка кожи, образовавшаяся между *p* и *f* въ передвинутомъ лоскутѣ щеки была уничтожена черезъ стягиваніе образовавшагося угла осьмовиднымъ швомъ. Спайка рта, которая уже и безъ того сильно подалась вправо, была такимъ образомъ притянута книзу и больному осталась для принятія пищи боковая неправильной формы дыра *abefpgk*, въ которой недоставало зубовъ и зубнаго края нижней челюсти. Этотъ послѣдній я долженъ былъ удалить посредствомъ долотообразныхъ щипцовъ *Люэра*, такъ какъ патологическій процессъ распространился и на нихъ. Я уже выше указалъ на то, какъ впослѣдствіи красный губной край

былъ употребленъ для возстановленія новаго рта, а заключенная въ лоскутѣ щеки слизистая оболочка—для окаймленія новой нижней губы (Таб. 65).

Къ этимъ обширнымъ *хило-мелопластическимъ* операціямъ считаю нужнымъ прибавить еще нѣсколько случаевъ изъ литературы, а также нѣсколько критическихъ замѣчаній. Такъ на Таб. 73, фиг. 109 видимъ, что въ неправильномъ дефектѣ *abcdefg* острый уголъ *abc* превращенъ былъ *Серромъ*, вслѣдствіе наложенія швовъ, въ линейный рубецъ, и что большая четыреугольная часть дефекта закрыта лоскутомъ изъ подбородка *hdci* (*Шопаръ*). Такъ какъ дефектъ не простирался слишкомъ далеко книзу, то въ этомъ случаѣ можно бы было обойтись и безъ разрѣза *ci*. Притянутый изъ подбородка лоскутъ приставалъ бы плотнѣе, еслибы не было угла при *c* и еслибы вмѣсто него отъ *d* до *b* проведенъ былъ дугообразный разрѣзъ. Въ случаѣ еслибы представились затрудненія при проведеніи этого разрѣза, то можно было бы изъ *d* провести внизъ дугообразный разрѣзъ *Ieue* или образовать четыреугольный лоскутъ. Въ одномъ случаѣ, тождественномъ съ описаннымъ, я оперировалъ съ весьма счастливымъ успѣхомъ, какъ показано на Таб. 62, фиг. 65.

Той же самой неблагопріятной критикѣ можно подвергнуть и операцію *Серра*, представленную на Таб. 73, фиг. 111. Дефектъ *abcefgh* легко можно бы было превратить въ такую форму, которая дала бы возможность примѣнить лучшіе хилопластическіе методы. Если притягиваемъ лоскутъ *klmd* изъ шеи вверхъ, выше спайки рта, а другой губной лоскутъ *ohni* влѣво (фиг. 112), то ротъ теряетъ свою нормальную форму, становится меньше и скашивается внизъ и влѣво вслѣдствіе растяжимости здоровой верхней губы. При хилопластикѣ же надобно всегда имѣть въ виду, что это не значитъ еще помочь больному, если закроемъ ему дефектъ, но что онъ вправѣ требовать отъ насъ, чтобы его новый ротъ могъ удобно раскрываться для разговора и принятія пищи и чтобы сокращенія рубцовой ткани въ то же время не обезображивали лица его.

На основаніи изложеннаго выше, я не могу одобрить операціи, произведенной *Teale*'емъ при выворотѣ нижней губы (фиг. 113). Такъ какъ въ этомъ случаѣ сокращенія рубцовой ткани и безъ того ограничивали движеніе нижней челюсти и *Teale*'емъ была уже сдѣлана операція на верхней губѣ, то употребленный имъ способъ могъ еще болѣе ограничить функціи рта, хотя, въ косметическомъ отношеніи, успѣхъ былъ хорошъ. *Teale* вырѣзалъ изъ остатковъ красной губной каймы два тонкихъ лоскута *g* и *h* и стянулъ ихъ потомъ надъ зубами, такъ что по сторонамъ остались двѣ потери вещества *bce* и *fad* (фиг. 114), которыя

должны были закрыться грануляціями (рубцовою тканью). По моимъ наблюденіямъ, въ подобныхъ случаяхъ всегда предпочтительнѣе брать здоровую кожу изъ окрестности такимъ образомъ, чтобы рубцовая ткань не слишкомъ нарушала движенія нижней челюсти. Въ тѣхъ случаяхъ, гдѣ можно обойтись безъ образованія лоскутовъ, разумѣется, выгоднѣе для больнаго не разрушать нормальныхъ прикрѣпленій мышцъ рта. Такъ напр. заслуживаетъ одобренія операція *Серра* (фиг. 115), при которой эпителіома была экстирпирована такъ, что въ то же время образовались два острые угла *e* и *c*, вслѣдствіе чего можно было треугольникъ *edc* приподнять до *a* и *b* (фиг. 116). Въ одномъ случаѣ, представленномъ мнѣ *Эммертомъ* въ Бернѣ до операціи, правая спайка рта была также главнымъ мѣстомъ пораженія, но весь ротъ былъ сведенъ глубокими рубцами, состоявшими въ связи съ обѣими челюстями. Не знаю, сдѣлалъ ли *Эммертъ* операцію согласно моему плану. Я предложилъ именно произвести экстирпацію рубца въ правомъ углѣ рта разрѣзами *abcd* (Таб. 74, фиг. 117) такъ, чтобы оттянутая вверхъ губная кайма *e* была отпрепарована на верхнемъ краѣ раны въ видѣ маленькаго лоскута; далѣе, при содѣйствіи хлороформа, возвратить нижней челюсти прежнюю подвижность либо насильственнымъ оттягиваніемъ нижней челюсти, либо образованіемъ искусственнаго сочлененія, и потомъ взять изъ щеки большой лоскутъ *bikl*. Наконецъ, согласно моему плану, слѣдовало сперва соединить *ad* съ *an* и уже по сшиваніи *ib* съ *bc* прикрѣпить лоскутъ слизистой оболочки *e* къ верхнему краю раны *no*, для образованія спайки рта (фиг. 118), закрытіе же продолговатаго дефекта при *ml* произвести по извѣстному уже способу швами, начиная отъ *m*. Въ то же время при такомъ способѣ экстирпація рубцовой ткани посредствомъ разрѣзовъ *fg*, *gh* и *ph* (фиг. 117) уничтожила бы сокращеніе рубца на лѣвомъ углу рта, а обвивной шовъ (фиг. 118) произвелъ бы закрытіе дефекта. Позднѣе, въ сходномъ съ этимъ случаѣ, мнѣ удалось выпиливаніемъ клинообразнаго куска кости изъ нижней челюсти (впереди края жевательной мышцы) и подобной же трансплантаціей кожи возстановить въ достаточной степени подвижность другой, большей половины челюсти. Главное при образованіи новаго сочлененія не слишкомъ щадить кость. При вырѣзываніи лоскута, разрѣзы должны быть проведены какъ можно чище, дабы такимъ образомъ подготовить повсемѣстное первое сращеніе и имѣть возможность раньше начать активныя и пассивныя движенія.

4. Раскрытіе сросшагося рта.

Въ тѣсной связи съ хилопластикой находится *раскрытіе сросшагося рта* (Stomatopoësis) или *образованіе рта* (Stomatoplastica).

Съуженіе или зарощеніе рта бываетъ вслѣдствіе изъязвленій слизистой оболочки рта, особенно на спайкахъ. Прекращеніе принятія пищи черезъ ротъ ведетъ больнаго къ маразму, нерѣдко оканчивающемуся смертію. Обыкновенно не трудно бываетъ уничтожить сращенія помощію ножа; но зато часто не такъ легко предупреждать новыя, вторичныя сращенія губъ, особенно въ спайкахъ. Въ настоящее время никому не прійдетъ въ голову расширить безъ кровавой операціи заросшую губную расщелину, представляющую часто лишь малую круглую дыру, чрезъ которую едва можетъ быть проведено гусиное перо. (Такъ напр. я видѣлъ, какъ *Карусъ* въ Дерптѣ въ 1852 г. сдѣлалъ этотъ безуспѣшный и въ высшей степени болѣзненный для пацієнта опытъ). *Диффенбахъ* совѣтовалъ *образовать расширеніе рта посредствомъ ножа и затѣмъ окаймлять края разрѣзовъ слизистою оболочкою полости рта или красною каймою губъ.*

Впрочемъ, и эта операція часто бываетъ безуспѣшна, если слизистая оболоча губъ сростается съ десною. Сращеніе всегда образуется снова, не смотря на всѣ противопоставляемыя механическія препятствія. *Іеше* (въ Ниж. Новгородѣ) старался предотвращать рецидивъ тѣмъ, что пересаживалъ клинообразный кусокъ кожи въ полость рта.

> *Ed. v. Wahl*, въ Петербургѣ, нѣсколько разъ оперировалъ одинъ и тотъ же случай и старался противодѣйствовать сокращенію рубца посредствомъ скобокъ, прикрѣпленныхъ къ затылку и тянувшихъ спайки рта кнаружи, но безъ успѣха. Онъ представилъ этотъ случай Петербургскому обществу врачей и обратился за совѣтомъ также и ко мнѣ, прилагая въ письмѣ фотографическій снимокъ этого случая. Я отправилъ ему планъ трансплантаціи кожи изъ щеки, для предупрежденія новаго сращенія въ полости рта, искусственно возстановленной предварительно посредствомъ ножа. Къ сожалѣнію, результатъ мнѣ не извѣстенъ.

Нельзя установить общихъ правилъ для подобныхъ случаевъ, число которыхъ весьма не велико. Можно, пожалуй, замѣтить, что лоскутъ изъ cutis не долженъ быть вырѣзанъ слишкомъ толстымъ и что ему слѣдуетъ давать такую форму, чтобы послѣ заворота его внутрь (при

чемъ кожица должна быть обращена къ зубамъ), образовавшійся на щекѣ дефектъ могъ покрыться безъ всякаго безобразящаго рубца. При этой операціи однако легко можетъ случиться, что наружная полость рта хотя и будетъ одѣта кожицею, но массы рубцовой ткани въ самой щекѣ будутъ ограничивать движенія нижней челюсти. Здѣсь по истинѣ Сцилла и Харибда! Тамъ, гдѣ дѣло идетъ только о суженіи отверстія рта, а не о сращеніи его полости, оперативное пособіе увѣнчивается успѣхомъ. *Krüger-Hansen* не совсѣмъ цѣлесообразно вставилъ чрезъ сдѣланное троакаромъ отверстіе свинцовое кольцо или иглу *Скарпы* на томъ мѣстѣ, гдѣ должна образоваться спайка рта. Эта операція, рекомендованная *Rudtorffer*'омъ для возстановленія складокъ между пальцами, не ведетъ къ правильному образованію рубца въ каналѣ прокола, а чаще къ развитію обильныхъ грануляцій вокругъ свинцоваго кольца, такъ что послѣ все таки образуется новое сращеніе.

Б. Лангенбекъ съ успѣхомъ оперируетъ слѣдующимъ образомъ: онъ проводитъ два горизонтальныхъ разрѣза *ab* и *cd* (Таб. 74, фиг. 119), простирающихся кнаружи нѣсколько дальше того мѣста щеки, куда намѣревается передвинуть новыя спайки рта. По мѣрѣ того какъ ножъ проникаетъ глубже при проведеніи горизонтальнаго разрѣза *ab*, операторъ лѣвою рукою растягиваетъ разрѣзъ въ видѣ зіяющаго эллипса (фиг. 120), потомъ къ его внутреннему концу прибавляетъ вертикальный разрѣзъ *ef* и экстирпируетъ не только кожные углы *e* и *f*, но также и волокна круговой мышцы рта, такъ что на днѣ треугольника *feb* (фиг. 120) остается одна только слизистая оболочка. Эту послѣднюю онъ раздѣляетъ ножницами въ горизонтальномъ направленіи *ai* (фиг. 121), продолжая разрѣзы вилообразно кверху и книзу (*ik* и *il*). Получаемые такимъ образомъ лоскутки слизистой оболочки *eaik* и *cail* употребляются теперь на окаймленіе краевъ кожи *eb* и *fb* (фиг. 122) и такимъ образомъ получается постоянная щель рта. На другой сторонѣ рта поступаютъ такимъ же образомъ.

Другой родъ *образованія спайки* состоитъ въ томъ, что ножемъ (по *Лангенбеку* обоюдоострымъ) дѣлаютъ проколъ на разстояніи $1^1/_2'''$ отъ спайки суженнаго рта и затѣмъ этотъ разрѣзъ *ba* (фиг. 123), продолжаютъ дальше, вдоль краснаго края верхней и нижней губъ, вилообразно къ ихъ срединѣ, и образовавшееся такимъ образомъ кольцо слизистой оболочки *fae* притягивается въ наружный конецъ разрѣза *ab*, гдѣ онъ прикрѣпляется узловатыми швами (фиг. 124). Этотъ способъ образованія спаекъ я рекомендую тамъ, гдѣ въ срединѣ нижней губы находится не слишкомъ широкій треугольный дефектъ, такъ что нѣтъ надобности образовать лоскуты по *Диффенбаху*, но довольно одного

простаго соединенія краевъ раны, при чемъ такое перемѣщеніе спаекъ рта достаточно для того, чтобы сообщить рту нормальную величину и положеніе *).

5. Операція заячьей губы.

Въ заключеніе хилопластики намъ остается еще разсмотрѣть и тѣ операціи на губѣ, которыя имѣютъ цѣлью улучшеніе формы, при чемъ мы должны еще разъ вернуться къ заячьей губѣ, операція которой часто показана въ самомъ раннемъ младенческомъ возрастѣ.

Заячья губа (**Labium leporinum, Lagostoma, Lagochilus**) есть врожденное расщепленіе верхней губы. Образованіе ея совпадаетъ съ тѣмъ періодомъ развитія, когда общая полость рта и носа распадается на полость носа и полость рта. Междучелюстная кость, которая у человѣка была открыта *Гёте*, можетъ остановиться въ своемъ развитіи, или же небныя пластики, выростающія на встрѣчу ея съ боковъ, не срастаются съ нею и такимъ образомъ образуется *волчья пасть* (**Palatum fissum, Hiatus lupinus**).

Мы здѣсь имѣемъ дѣло только съ такимъ порокомъ губы, который не можетъ быть разсматриваемъ какъ анахронизмъ, какъ *остановленіе на извѣстной степени развитія*, такъ какъ у зародыша губа ростетъ сверху внизъ, а не образуется изъ трехъ кусковъ, подобно верхней челюсти. Частое осложненіе заячьей губы волчьей пастью объясняется тѣмъ, что при порокѣ образованія верхней челюсти часто и губа претерпѣваетъ ненормальное развитіе. Я объясняю себѣ это такъ: губа ростетъ внизъ только тамъ, гдѣ развиваются небныя пластинки и междучелюстная кость; въ пространствахъ же, остающихся между этими частями, какъ бы недостаетъ фундамента, на которомъ могла бы опираться губа, хотя бы она развивалась самостоятельно. Такъ какъ развитіе губы только отчасти зависитъ отъ развитія костнаго остова, то мы и видимъ, что не всегда боковыя заячьи губы соотвѣтствуютъ границѣ между **os maxillare** и **intermaxillare**; далѣе, что наичаще заячья губа бываетъ одна, безъ волчьей пасти; наконецъ, что послѣдняя встрѣчается и безъ порока образованія въ губѣ. Въ пользу извѣстной связи между расщеп-

*) На эту мысль навели меня успѣхи, полученные мною при окаймленіи губъ, изображенномъ на Таб. 54, фиг. 18, и по моему предложенію она еще въ 1857 году была приведена въ исполненіе проф. *Эттингеномъ* въ Дерптѣ. Позднѣе, въ бытность мою за границей, я убѣдился, что *Б. Лангенбекъ* и *Брунсъ* также употребляютъ этотъ способъ, но онъ не былъ ими обнародованъ.

леніемъ губы и ненормальнымъ соединеніемъ челюстныхъ костей говорить, впрочемъ, то обстоятельство, что расщепленіе губы бываетъ не по срединѣ, но всегда нѣсколько сбоку, часто по сторонамъ междучелюстной кости, и что подобное расщепленіе до сихъ поръ не наблюдалось на нижней губѣ, гдѣ челюсть состоитъ только изъ двухъ сростающихся половинокъ.

Операція, главнымъ образомъ, имѣетъ косметическое достоинство, ибо предположеніе, что заячья губа мѣшаетъ сосанію и нормальному питанію младенца, отвергнуто *Лингартомъ* (что для нѣкоторыхъ случаевъ дѣйствительно справедливо), хотя нельзя отрицать и того, что при извѣстныхъ степеняхъ этого порока, именно при двойной заячьй губѣ, точно также какъ и при волчьей пасти, сосаніе совершенно невозможно. Въ 1863 г. я оперировалъ трехнедѣльнаго младенца, который, не смотря на суровую зиму, былъ ко мнѣ привезенъ изъ-за 200 верстъ. Отъ выстоянія междучелюстной кости оба боковыя расщепленія казались до того расширенными, что не могло быть и рѣчи о герметическомъ обхватываніи соска. На той же самой страницѣ (p. 565), на которой *Лингартъ* отрицаетъ это значеніе операціи заячьей губы (возможность нормальнаго питанія младенца), говоря, что при двойной заячьей губѣ, но безъ волчьей пасти, младенецъ «можетъ довольно хорошо сосать», онъ самъ же изображаетъ такую двойную заячью губу, при которой сосаніе невозможно для младенца. Вмѣсто подробнаго объясненія такой невозможности, основанной главнымъ образомъ на недостаточномъ сокращеніи прерванной въ двухъ мѣстахъ круговой мышцы рта, я приведу здѣсь рисунокъ *Лингарта* (Таб. 75, фиг. 125). Въ Кіевѣ мнѣ пришлось наблюдать совершенно такой же случай. Съ перваго взгляда уже видно, что при обхватываніи соска такимъ ртомъ младенецъ въ то же время долженъ прижимать носовыя отверстія къ титькамъ и что даже въ такомъ случаѣ было бы возможно только однократное всасываніе молока, такъ какъ при этомъ останавливается дыханіе. Кому приходилось наблюдать, какъ сильный насморкъ мѣшаетъ младенцу сосать, тотъ поймѣтъ всю важность операціи заячьей губы еще въ раннемъ младенческомъ возрастѣ.

Операція безопасна для дитяти даже въ самомъ нѣжномъ возрастѣ (были даже случаи операціи черезъ нѣсколько часовъ послѣ рожденія). Смертельные исходы, встрѣчавшіеся при этихъ операціяхъ, вѣроятно, не имѣли никакой связи съ послѣдними. Даже значительныя кровотеченія, ведущія къ обмороку, не влекутъ за собой дурныхъ послѣдствій.

Вопросъ, когда выгоднѣе приступить къ операціи, рѣшается хирургами различно. Ошибаются тѣ, которые думаютъ, что рано опери-

рованная губа впослѣдствіи, у взрослаго, представляетъ незамѣтный почти рубецъ. Рубцовая ткань, кажется, не участвуетъ въ ростѣ губы, такъ что обыкновенно дѣло бываетъ наоборотъ. Чуть замѣтный, тонкій рубецъ у дитяти представляетъ на увеличенной и утолщенной впослѣдствіи губѣ весьма явственное, часто даже безобразное втягиваніе. А потому мы можемъ принять за правило не спѣшить операціею въ тѣхъ случаяхъ, гдѣ сосаніе не воспрепятствовано; ибо болѣе взрослое или даже совершенно взрослое дитя даетъ въ косметическомъ отношеніи лучшій результатъ. Если приступаютъ къ операціи въ раннемъ возрастѣ, то слѣдуетъ избѣгать времени прорѣзыванія зубовъ. Предварительное стягиваніе расщепленія губы липкимъ пластыремъ или бинтами съ цѣлью облегчить потомъ сближеніе краевъ раны (какъ думали прежніе хирурги) остается безъ успѣха и только напрасно безпокоитъ дитя.

Зато не безъ практическаго значенія совѣтъ—не давать дитяти спать задолго до операціи; вслѣдствіе чего послѣ нея сонъ будетъ продолжительнѣе, а процессу заживленія будетъ доставлено больше спокойствія. Касательно употребленія хлороформа мнѣнія различны. Большая часть врачей не видитъ въ наркотизаціи хлороформомъ особенной опасности для дѣтей и называетъ большою выгодою притупленіе боли, которая при продолжительности операціи довольно значительна и можетъ вызвать вредныя нервныя потрясенія у дитяти. Важно также накормить ребенка до операціи для того, чтобы губа дольше оставалась спокойною послѣ наложенія швовъ. Обстоятельство это составляетъ нѣкоторое противопоказаніе противъ употребленія хлороформа, ибо отъ послѣдняго можетъ при этомъ обнаружиться рвота.

Операція производится слѣдующимъ образомъ: младенецъ заворачивается въ платокъ до самой шеи и ассистентъ, сидя въ покойномъ креслѣ, держитъ младенца такъ, чтобы тазъ послѣдняго пришелся между его бедрами. Опасность отъ изліянія крови въ полость рта слѣдуетъ предупредить правильнымъ наклоненіемъ головы и постояннымъ употребленіемъ губокъ. Головку дитяти слѣдуетъ держать такъ, чтобы пальцы обѣихъ рукъ, обхватывающихъ ладонью заднюю часть головы, въ тоже время выпячивали щеки кпереди, облегчая этимъ соединеніе краевъ раны.

При *простой заячьей губѣ* достаточно окровавить края расщепленія, по большей части окаймленныя слизистою оболочкою, что легче всего достигается острыми ножницами, затѣмъ края раны соединяются такъ, чтобы въ случаѣ неодинаковой длины обѣихъ половинокъ губы это неравенство могло быть уничтожено первымъ и главнымъ осьмовиднымъ швомъ на свободномъ краѣ губъ.

Если могу располагать хорошими ассистентами, то я употребляю для снесенія краевъ слизистой оболочки не ножницы, а ножъ; имъ можно безъ всякаго ущемленія (безъ котораго дѣйствіе ножницъ немыслимо) проколоть губу и вести разрѣзъ извнутри кнаружи, натягивая при этомъ край губы крючковатымъ пинцетомъ. При отдѣленіи лѣвой губной каймы, лѣвая рука дѣйствуетъ ножемъ, а правая фиксируетъ пинцетомъ слизистую оболочку; если же хирургъ не дѣйствуетъ хорошо лѣвою рукою, то онъ перекрещиваетъ руки или становится позади дитяти.

Что касается особенныхъ, обложенныхъ деревомъ щипцовъ (Lippenhalter), рекомендуемыхъ ***Бейнлемъ***, а также обрѣзыванія губныхъ краевъ на деревянной пластинкѣ, которую по ***Шу*** слѣдуетъ захватить пинцетомъ въ одно время съ губнымъ краемъ, то я считаю ихъ неудобными. Совѣтъ ***Линларта*** фиксировать губной край на деревянной пластинкѣ посредствомъ ножа, а разрѣзъ дѣлать посредствомъ прямаго бистурея болѣе давленіемъ, нежели рѣжущими движеніями, также имѣетъ свои невыгоды, и именно при сокращеніи мускуловъ. Кромѣ того при этомъ разрѣзываніи на деревянной пластинкѣ возможно только простое снесеніе края слизистой оболочки; между тѣмъ въ новѣйшее время окровавленіе производится не такъ просто. Уже одна эта причина заставляетъ меня совѣтовать неопытному оператору исполнять этотъ актъ операціи ножницами или узкимъ бистуреемъ, которымъ слѣдуетъ прокалывать губной край какъ показано выше.

Если оба края заячьей губы имѣютъ одинаковую длину, то отдѣленіе каймы слизистой оболочки можетъ, пожалуй, быть произведено клинообразно (∧) на деревянной пластинкѣ. При неравенствѣ краевъ необходимо, по ***Ватману***, оба боковые разрѣза (Таб. 75, фиг. 126) *ab* и *dc* соединить сводообразно, при чемъ производство разрѣза на пластинкѣ оказывается неудобнымъ. Способъ ***Ватмана*** даетъ возможность соединить оба угла расщепленія *c* и *b* на одинаковой высотѣ. Послѣ надлежащаго окровавленія соединяемыхъ краевъ, важнѣйшій актъ операціи состоитъ въ томъ, чтобы сдѣлать половинки губъ подвижными, дабы онѣ безъ натяженія могли быть приложены другъ къ другу. ***Аммону*** принадлежитъ заслуга вторичнаго введенія этого способа, уже рекомендованнаго ***Цельзомъ***. Кровотеченіе при необходимыхъ здѣсь разрѣзахъ in fossa canina должно быть тщательно остановлено до наложенія швовъ. Достигаемая такимъ образомъ выгода весьма важна для удачнаго исхода операціи, ибо этимъ не только уменьшается натяженіе въ краяхъ раны, но доставляется также большее спокойствіе сшитой губѣ (напр. при кормленіи дитяти или когда оно кричитъ). Неправы тѣ хирурги, которые стараются по возможности пропускать этотъ актъ

операціи, вслѣдствіе кровотеченія in fossa canina. Мы думаемъ, что эти разрѣзы никогда еще не влекли за собою серьезной опасности и всегда увѣнчивались наилучшимъ успѣхомъ.

Наконецъ, при операціяхъ заячьей губы слѣдуетъ обратить вниманіе на то, чтобы на мѣстѣ швовъ не осталось выемки, всегда образующейся въ мягкой клѣтчаткѣ губнаго края отъ стягиванія рубцовой ткани, какъ скоро кайма слизистой оболочки срѣзывается просто. ***Диффенбахъ*** первый старался противодѣйствовать этому тѣмъ, что дѣлалъ не прямые разрѣзы, а придавалъ расщепленію форму сердца (съ верхушкою, обращенною кверху). Отъ соединенія въ прямую линію двухъ дугообразныхъ разрѣзовъ, сдѣланныхъ имъ посредствомъ ***Куперовскихъ*** ножницъ, линія швовъ удлинялась и вмѣсто выемки получалось на нижнемъ ея концѣ маленькое выстояніе, соотвѣтствовавшее концу желобка (philtrum) верхней губы. При выростаніи губы, однако, выгода эта по нѣкоторымъ исчезаетъ опять. Поэтому ***Clémot***, а за нимъ ***Мальгень*** видоизмѣнили эту операцію тѣмъ, что вырѣзывали не весь край слизистой оболочки, но оставляли его въ связи съ расщепленіемъ губы въ видѣ двухъ маленькихъ лоскутовъ на углахъ этого послѣдняго. На фиг. 126 *e* и *f* представляютъ оба висячіе лоскутка края слизистой оболочки (*hg*). Если теперь сводообразный разрѣзъ *cdab* соединить обвивными швами такъ, чтобы конечныя точки *c* и *b* были на одинаковой высотѣ, то и окровавленныя поверхности лоскутовъ *e* и *f* сами собою ляжутъ другъ на друга и кромѣ того могутъ еще быть соединены помощію тонкаго узловатаго шва (лучше всего серебряною проволокою). Обыкновенно это маленькое выстояніе на губномъ краѣ впослѣдствіи уменьшается отъ сокращенія рубца; если же оно превышаетъ нормальную величину конца желобка верхней губы, то по окончаніи процесса образованія рубца можно удалить излишекъ ножницами. При примѣненіи операціи ***Мальгеня***, намъ встрѣчались случаи, гдѣ соединеніе конечныхъ точекъ расщепленія губы, и именно у основанія этихъ маленькихъ лоскутовъ, не совершалось первымъ сращеніемъ и ромбоидальный дефектъ на этомъ мѣстѣ закрывался только тонкою рубцовою плевою.

Тоже самое можетъ случиться и при способѣ ***Нелатона***. Если расщепленіе губы не слишкомъ простирается вверхъ, то этотъ хирургъ тонкимъ бистуреемъ прокалываетъ губу сначала поверхъ расщепленія, а потомъ по обѣимъ сторонамъ его, не трогая при этомъ красной каймы слизистой оболочки, которую отдѣляетъ отъ краевъ расщепленія такъ, что она остается висящею въ видѣ мостика; затѣмъ онъ прикрѣпляетъ между собою оба края раны совершенно такъ, какъ при операціи

Малыгина, съ тою разницею, что на мостовидномъ краѣ губы узловатый швовъ не такъ необходимъ.

Этой операціи мы предпочитаемъ способъ *Миро* (Mirault), который образуетъ подобный лоскутъ слизистой оболочки на одной только сторонѣ расщепленія губы (фиг. 127, *a*) и прикрѣпляетъ его, какъ это особенно рекомендуетъ и *Б. Лангенбекъ*, къ соотвѣтствующей ему поверхности раны въ углѣ другой половины губы. При этомъ замѣчу только, что чѣмъ толще образуемый лоскутокъ, тѣмъ вѣрнѣе можно, точнымъ его прилаживаніемъ къ мѣсту назначенія, обезпечить его дальнѣйшее существованіе и дать губѣ вполнѣ удовлетворительную форму (фиг. 128). Если расщепленіе губы распространяется на которую либо изъ ноздрей, если носъ при этомъ широкъ, а носовое крыло оттянуто наружу къ щекѣ, то можно отдѣлять послѣднее отъ верхней челюсти и затѣмъ вправлять въ нормальное мѣсто. Фиг. 129 показываетъ случай, въ которомъ расщепленіе губы простиралось до сплюснутаго лѣваго носоваго крыла. Дугообразный разрѣзъ *abc*, проведенный изъ подъ крыла къ щекѣ, сдѣлалъ лѣвый губной зачатокъ удобоподвижнымъ. Для предупрежденія образованія выемки на мѣстѣ шва, разрѣзомъ *cd* былъ сформированъ лоскутокъ *e* (по *Mirault*); наконецъ помощію слегка дугообразнаго разрѣза *gf* удалена красная кайма отъ праваго края расщепленія. По отсепарованіи носоваго крыла и отдѣленіи губнаго зачатка отъ верхней челюсти, соединеніе краевъ расщепленія удалось легко (фиг. 130). Но такъ какъ носъ сохранялъ все таки склонность сплющиваться, то я прокололъ не очень толстою иглою оба носовыя крыла и продѣлъ чрезъ нихъ двойную тонкую серебряную проволоку, которую я потомъ провелъ сквозь два большихъ стеклянныхъ бисера и связалъ надъ двумя маленькими кусочками дерева.

Подобнымъ образомъ *Блазіусъ* и другіе съуживали носовыя крылья посредствомъ длинныхъ булавокъ и сгибали ихъ концы надъ маленькими кожаными кружками или свинцовыми пластинками. Я предпочитаю лигатуру изъ серебряной проволоки, потому что ею я могу, смотря по надобности, обходить и щадить носовую перегородку, или прокалывать ее вмѣстѣ съ носовыми крыльями.

Болѣе сложныя отношенія представляетъ *двойная заячья губа*. Если средняя долька узка и мала, то ее вырѣзываютъ совершенно и затѣмъ поступаютъ какъ сказано выше. Обыкновенно губной дефектъ отъ этого кажется такъ великъ, что намъ приходится произвести настоящую хилопластику, при чемъ можно примѣнить методъ, изображенный на Таб. 66, фиг. 77 и 79.

Если средняя долька такъ широка, что можетъ также служить матеріяломъ для образованія верхней губы, то предпочтительнѣе давать ей треугольную форму *abc* (Таб. 75, фиг. 131), а боковые губные зачатки сдѣлать подвижными посредствомъ двухъ разрѣзовъ *de* и *fg* подъ носовыми крыльями. Затѣмъ боковые лоскуты сшиваютъ подъ этимъ треугольникомъ (фиг. 132) такъ, чтобы ихъ красные края были соединены по способу *Миро*.

Прежде задавали себѣ вопросъ: не лучше ли оперировать сначала одну заячью губу, а спустя 1—2 мѣсяца другую? При этомъ, полагали, менѣе нужно опасаться гангренознаго распаденія краевъ раны. Но съ тѣхъ поръ, какъ стали возвращать зачаткамъ губы свободу и подвижность достаточнымъ ихъ отдѣленіемъ отъ верхней челюсти, подобное мнѣніе не высказывается болѣе, ибо даже если не послѣдуетъ перваго сращенія, то нельзя еще считать операцію неудавшеюся.

Подвижные лоскуты легко удержать въ желанномъ положеніи, до заживленія ихъ черезъ нагноеніе, посредствомъ англійскаго пластыря, узкихъ тесемокъ липкаго пластыря или смоченныхъ коллодіемъ тюлевыхъ полосокъ.

Неправильныя формы, образуемыя двойною заячьею губою, почти не допускаютъ установленія общихъ правилъ для этой операціи. Весьма часто на одной и той же губѣ правое расщепленіе имѣетъ совсѣмъ другой видъ, чѣмъ расщепленіе лѣвой стороны, такъ что необходимо дѣлать различные вспомогательные разрѣзы на каждой сторонѣ. На фиг. 133 средняя долька была превращена въ треугольникъ; затѣмъ для сообщенія необходимой подвижности правому губному зачатку нужно было провести вогнутый кверху разрѣзъ *ab*, а для того, чтобы можно было притянуть лѣвый губной зачатокъ, понадобился вспомогательный, выпуклый кверху разрѣзъ *cd*; эти разрѣзы проходили по обѣимъ сторонамъ чрезъ всю толщу губы.

Способъ соединенія, который слѣдуетъ предпочесть въ томъ или другомъ случаѣ, не можетъ быть опредѣленъ заранѣе; обыкновенно нужно бываетъ наложить въ срединѣ губы одинъ или два обвивные шва на губную кайму, а подъ носомъ нѣсколько узловатыхъ швовъ.

Если средняя долька сильно выстоитъ, а межчелюстная кость похожа на голову молотокъ-рыбы (Sphyrna zygaena) и доходитъ до самой верхушки носа, то, кажется, выгоднѣе не удалять широкаго конца межчелюстной кости, но, если возможно, надломать и загнуть его книзу. Чтобы имѣть возможность выполнить это съ меньшимъ насиліемъ, слѣдуетъ колѣнообразно-согнутыми костными щипцами вырѣзать изъ

носовой перегородки клинъ, а потомъ привести пуговчатый конецъ межчелюстной кости въ уровень съ боковыми губными зачатками.

Дюпюитренъ совѣтовалъ отдѣлять кожу отъ конца межчелюстной кости, а затѣмъ удалять кость. Мнѣ пришлось въ одномъ случаѣ употребить этотъ способъ; межчелюстная кость выдавалась даже изъ-за широкаго и сплюснутаго кончика носа и пуговчатый конецъ кости былъ шире пространства, образуемаго небною щелью. Для того, чтобы сдѣлать носъ болѣе выдающимся, образовать для него носовую перегородку и получить мѣсто для верхней губы, потребовалось удалить выдавшійся кусокъ межчелюстной кости; находившаяся же на немъ кожа доставила матеріалъ для новой перегородки *ab* (фиг. 134). Губа была образована такъ, какъ это показываетъ Таб. 67, фиг. 81, и такъ какъ, не смотря на значительное отдѣленіе лоскутовъ, я замѣтилъ въ нихъ небольшое натяженіе, а положиться на одну только помощь отъ тесемокъ липкаго пластыря мнѣ не хотѣлось, то я продѣлъ сквозь лоскуты на короткое время двѣ далеко захватывающія, тонкія серебряныя проволоки *ce* и *df* въ видѣ натяженіе уменьшающихъ швовъ *Кюхлера*, а носовую перегородку прикрѣпилъ къ верхнему краю новой губы двумя узловатыми швами. Къ концу втораго дня показалось нагноеніе; натяженіе уменьшающіе швы грозили перерѣзываніемъ краевъ раны, вслѣдствіе чего я ихъ удалилъ. Помощію тщательно наложенной повязки изъ липкаго пластыря я старался противодѣйствовать расхожденію краевъ раны, что мнѣ удалось вполнѣ. Носовая перегородка была сдѣлана мною какъ можно толще, съ цѣлію предупредить ея омертвѣніе. Но толщина ея и была причиною обнаружившейся въ ней склонности къ принятію того положенія, которое она имѣла прежде на os intermaxillare. Тонкіе швы при *a* и *b* были недостаточно сильны для удержанія ея на окровавленной поверхности костяной перегородки носа. Перваго сращенія здѣсь не произошло и конецъ этого лоскута подвергся гангренозному распаденію. Такъ какъ дитя (имѣвшее $3^1/_2$ недѣли отъ роду) трудно дышало чрезъ новый ротъ, то я не хотѣлъ укрѣпить носовой перегородки липкимъ пластыремъ, потому что этимъ я бы закрылъ носовыя отверстія. Я ввелъ поэтому крѣпкую дугообразную булавку *g* чрезъ оба носовыхъ крыла такъ, что средина булавки прижимала новообразованную носовую перегородку къ костяной перегородкѣ, что въ самомъ дѣлѣ вызвало сращеніе въ нѣсколько дней. Булавка не вызвала замѣтной реакціи въ носовыхъ крыльяхъ и для удаленія ея безъ разрушенія свѣжаго рубца, я перекусилъ ее два раза въ ноздряхъ и вынулъ каждый наружный конецъ порознь. Отверстія проколовъ какъ въ носовыхъ крыльяхъ, такъ и въ щекахъ, гдѣ были наложены натяженіе уменьшающіе швы,

исчезли вскорѣ и по истеченіи четырехъ недѣль результатъ операціи можно было считать вполнѣ удачнымъ, не смотря на то, что все почти зажило нагноеніемъ. Къ несчастію, дитя вскорѣ умерло отъ флегмонознаго воспаленія брюшныхъ покрововъ.

Этотъ совѣтъ *Дюпюитрена*—пользоваться кожею выстоящей межчелюстной кости для образованія носовой перегородки, часто заслуживаетъ предпочтенія какъ передъ постепеннымъ нездавленіемъ (*Dessault* дѣлалъ это въ теченіи 2—3 недѣль, посредствомъ липкаго пластыря), такъ и передъ низламываніемъ (*Gensoul*) съ предварительнымъ вырѣзываніемъ клина или безъ него. *Малыень* справедливо порицаетъ такое сохраненіе и нездавленіе межчелюстной кости и весьма мѣтко называетъ получаемую этимъ путемъ форму носа «телячьимъ рыломъ». При удаленіи же конца межчелюстной кости кончикъ носа болѣе отстоитъ отъ рта.

Къ операціямъ, имѣющимъ цѣлью улучшеніе формы рта, относятся два случая, въ которыхъ мнѣ удалось недавно достигнуть хорошихъ результатовъ помощію особаго, придуманнаго мною плана. На Таб. 107, фиг. 1 представленъ мальчикъ, который потерялъ, вслѣдствіе водянистаго рака (Noma), лѣвую половину рта. Сохранившійся еще красный край губъ представлялся растянутымъ и сведеннымъ кнаружи. Слизистая оболочка полости рта на лѣвой сторонѣ была отчасти разрушена, а подвижность нижней челюсти весьма ограничена. Я окружилъ край губъ разрѣзами *ab* и *cb*, проникавшими до самой кости, отсепаровалъ слизистую оболочку въ формѣ подковы и образовалъ потомъ лѣвую половину верхней губы посредствомъ пересаживанія лоскута *bgf*. По наложеніи швовъ между *d* и *e* (фиг. 2), на мѣстѣ вырѣзаннаго лоскута не осталось никакого искусственнаго дефекта. Подвижность нижней челюсти я возстановилъ тѣмъ, что перерѣзалъ рубцовые пучки, находившіеся подъ отсепарованнымъ краснымъ краемъ губъ, между *p* и *l*; затѣмъ образовалъ боковой лоскутъ *lon* изъ кожи въ области подчелюстной желѣзы и передвинулъ его на кусокъ рубцовой ткани *hikl*, имѣвшій видъ параллелограма. Острый уголъ *l* этого лоскута всаженъ былъ въ формѣ клина въ разрѣзъ *ch*. Вслѣдствіе этого нижняя губа приподнялась и могла быть окаймлена краснымъ краемъ слизистой оболочки (фиг. 2). Вырѣзанный кусокъ рубцовой ткани, имѣвшій видъ параллелограма, я оставилъ на кости для того, чтобы одѣть имъ (хотя несовершенно) переднюю полость рта и въ тоже время защищать пересаженный лоскутъ отъ новаго сращенія съ нижнею челюстію, которое снова влекло бы за собою наруше-

ніе функціи. Операція, за исключеніемъ ограниченной гангрены въ лоскутѣ *bgf*, была удачна.

Болѣе трудностей, которыя впрочемъ были преодолѣны помощію новаго, употребленнаго мною способа операціи, представлялъ слѣдующій случай. У солдата дважды былъ вырѣзанъ эпителіяльный ракъ и несмотря на то рецидивъ явился въ третій разъ. Первая операція ему сдѣлана была въ Варшавѣ. Трудно было узнать, по какому способу былъ возстановленъ недостатокъ губы. По дугообразному рубцу можно было догадываться только, что здѣсь былъ употребленъ нѣчто въ родѣ способа *Ieше* (Таб. 7, фиг. 7). Вторую операцію я самъ производилъ по измѣненному мною способу *Диффенбаха* (Таб. 54, фиг. 16). Операція эта не совсѣмъ удалась оттого, что шовъ въ срединѣ не зажилъ первымъ натяженіемъ и что вслѣдствіе расхожденія лоскутовъ послѣдовали нагноеніе и рецидивъ въ рубцѣ на мѣстѣ *fna*. На щекахъ, гдѣ острые углы позволяли успѣшное соединеніе краевъ раны, образовались линейные рубцы *s*, *t*, *q* и *r*. (Таб. 107, фиг. 3). Я перерѣзалъ старый дугообразный рубецъ *op* и передвинулъ болѣе кпереди его нижнюю половину.

Трудно было возстановить новый дефектъ *fnu*, потому что сосѣдняя кожа уже два раза была отрѣзана и смѣщена, такъ что она срослась съ нижнею челюстію посредствомъ плотной рубцовой ткани. Только нижняя губа, выстланная мною большимъ лоскутомъ изъ слизистой оболочки правой щеки, была подвижна, хотя ея правый конецъ былъ оттянутъ къ подбородку. Чтобы поднять отвисшую правую половину губы и возстановить форму рта, я образовалъ *W*—образный лоскутъ (фиг. 3, *abcd*). Отдѣливъ всю губу отъ нижней челюсти на достаточномъ пространствѣ, я подвинулъ лѣвый конецъ лоскута *c* на клинъ *e*, лежавшій на наружномъ подбородочномъ хребтикѣ (spina mentalis externa), такъ что вырѣзка *abc* не смотрѣла больше внизъ, а направо, вслѣдствіе чего край нижней губы прилегалъ къ верхней губѣ (фиг. 4). Для закрытія оставшагося еще боковаго дефекта, я взялъ остроконечный лоскутъ *hgmf* (фиг. 3) со щеки. Для вырѣзки *abc* я образовалъ тупой уголъ *m*, а острый уголъ дефекта *n* былъ выполненъ верхушкою *g* лоскута, взятаго со щеки. Дугообразный разрѣзъ *gh* позволилъ съ большею легкостью передвинуть цѣлый щечный лоскутъ на дефектъ, лежавшій на подбородкѣ. Соединеніе лоскутовъ *abcd* и *hgmf* (фиг. 4) произошло легко и безъ натяженія, края раны *ik* и *il* также легко сошлись при наложеніи обвивныхъ швовъ. При этомъ рубцы, дѣлавшіе неподвижнымъ край раны *il*, съ которымъ былъ соединенъ край *ik*, способствовали болѣе легкому передвиженію основанія лоскута *h* внизъ, отъ чего было меньше натяженія при швахъ между *fmg* и *abcn*.

Не смотря на полное заживленіе первымъ сращеніемъ, все таки наступилъ рецидивъ, который начался въ рубцѣ при *h* и *m*. Вмѣстѣ съ тѣмъ послѣдовала обширная инфильтрація глубже лежащихъ органовъ, такъ что четвертая операція уже не была показана.

IV. Образованіе уха, Otoplastica.

Исторія образованія уха ведетъ свое начало отъ древнихъ временъ, хотя эта операція не имѣетъ особенно важнаго значенія. Ее рѣдко приходится производить, потому что 1) она почти исключительно вызывается только раненіями; 2) ни на одномъ органѣ дефектъ не можетъ такъ легко быть скрываемъ, какъ на ухѣ и 3) даже въ противномъ случаѣ не происходитъ особеннаго безобразія и нарушенія въ отправленіи слуха.

До сихъ поръ предметомъ операціи была только *частная* отопластика; возстановленіе же *цѣлой* ушной раковины составляетъ, по мнѣнію *Цейса*, цѣль, пока еще слишкомъ недосягаемую для практической хирургіи.

О возстановленіи части ушной раковины упоминаетъ уже *Susruta* (писавшій на санскритскомъ языкѣ и жившій въ Индіи за 1000 лѣтъ до Р. Х., а по *Stenzler*'у за нѣсколько сотъ лѣтъ по Р. Х.), и *Celsus*, *Branca* и *Tagliacozza* не уклоняются въ своихъ отопластическихъ операціяхъ отъ правилъ, дошедшихъ до насъ изъ Калькутты. *Цейсу* принадлежитъ та заслуга, что онъ при содѣйствіи филологовъ разъяснилъ литературные источники и этого отдѣла пластической хирургіи.

Особенно замѣчательно, что при образованіи уха и италіянцы (*Branca* и *Tagliacozza*) рекомендуютъ брать матеріялъ не изъ руки, какъ это они совѣтуютъ при другихъ пластическихъ операціяхъ, но изъ щеки и непокрытой волосами кожи позади уха. Потолкованію *Цейса*, *Tagliacozza* вырѣзывалъ лоскутъ такъ, что по вырѣзываніи его надлежало повернуть вокругъ его оси, для вправленія въ ушной дефектъ. Лоскутъ при этомъ былъ, вѣроятно, удвоенъ, ибо тамъ говорится о швахъ на передней и задней поверхностяхъ ушной раковины. Весьма вѣроятно, что индійская операція была уже извѣстна въ Италіи въ то время, когда о ней писалъ *Tagliacozza*; какъ кажется, онъ ее даже произвелъ

на одномъ монахѣ. Разница между способомъ индійскимъ и способомъ италіянскимъ состоитъ только въ томъ, что первые употребляли для трансплантаціи кожу впереди уха, а вторые—кожу позади его. Позднѣе отопластика была еще испытана только *Galletta*, *Renzi*, *Velpeau* и *Диффенбахомъ*.

Этотъ послѣдній не удваивалъ кожи, а притягивалъ замѣщающій лоскутъ (безъ поворачиванія мостика) въ дефектъ согнутаго уха и лоскутъ выкраивалъ уже послѣ заживленія, стараясь придать ему форму, соотвѣтствующую разрушенной части, послѣ чего предоставлялъ окровавленную поверхность лоскута рубцовому зарощенію.

Согласно этому, для возстановленія *сережки* уха (Lobulus) слѣдуетъ, по освѣженіи края дефекта *ab* (Таб. 76, фиг. 1), образовать четыреугольный лоскутъ кожи *fdce* подъ ухомъ и пришить его къ уху надъ свинцовою пластинкою *hg*. Ухо должно прижать къ головѣ повязкою изъ липкаго пластыря такъ, чтобы ничто не мѣшало заживленію лоскута. Затѣмъ утолщенный отъ грануляцій лоскутъ *dfiec* вырѣзываютъ и искусственный дефектъ стараются закрыть или по крайней мѣрѣ уменьшить при посредствѣ обвивныхъ швовъ *).

При возстановленіи *верхней части* ушной раковины способъ тотъ же (фиг. 2), съ той только разницею, что большее напряженіе употребляемой здѣсь кожи височной области и большая величина искусственнаго дефекта, остающагося по вырѣзываніи лоскута *cekfd*, не позволяютъ здѣсь, какъ въ предыдущемъ случаѣ, закрыть этотъ дефектъ посредствомъ швовъ. Такимъ образомъ заживленіе происходитъ здѣсь черезъ нагноеніе, что, впрочемъ, неважно, ибо единственная невыгода, отсюда вытекающая, это—бо́льшая потеря времени, въ косметическомъ же отношеніи ничто здѣсь не теряется, такъ какъ это мѣсто покрыто волосами.

Что касается возстановленія *совершенно потерянной* ушной раковины, то оно, по моему мнѣнію, быть можетъ не совсѣмъ невозможно; я изложу здѣсь вкратцѣ правила, которымъ бы нужно слѣдовать въ подобныхъ случаяхъ. Я не опасаюсь, подобно *Tagliacozza*, кровотеченія при отдѣленіи лоскута въ области скалистой кости и думаю (въ противоположность *Цейсу*), что непокрытая волосами часть кожи позади уха можетъ дать намъ не только мѣсто для нарывнаго пластыря, но и матеріялъ для образованія ушной раковины. Что ушная раковина безъ хряща все таки лучше, нежели отсутствіе всякой раковины,—это доказалъ мнѣ случай, въ которомъ поврежденіе головы было осложнено въ высшей степени рѣдкимъ вырываніемъ ушнаго хряща изъ своихъ кожныхъ покрововъ. Лишенный сознанія больной, къ сожалѣнію, не былъ въ состояніи указать, какимъ образомъ подѣйствовало насиліе. Такъ какъ ушная рана была разорванная и уже наступило нагноеніе, то оставалось только попытаться тщательно наложенной повязкой изъ липкаго пластыря удержать хрящъ въ соприкосновеніи съ окровавленною поверхностью кожнаго лоскута. Сращенія однако не воспослѣдовало и съежившійся хрящъ, ставшій прямо передъ слуховымъ проходомъ, должно было удалить ножницами. Хотя наружное ухо состояло почти исключительно изъ кожи и рубцовой ткани, однако оно сохранило довольно хорошую форму.

*) По ошибкѣ литографа на нижнемъ краѣ сережки (фиг. 1) показаны совершенно ненужные узловатые швы.

Образованіе искусственнаго уха изъ кожи я предложилъ бы испытать слѣдующимъ образомъ:

Если, напр., вся ушная раковина снесена сабельнымъ ударомъ, а рубецъ *a* (Таб. 76, фиг. 3) уже сдѣлался блѣденъ и мягокъ, то можно провести два дугообразныхъ разрѣза: *bc* на границѣ волосъ и *hg* въ уровень съ сережкой уха здоровой стороны. Отъ этихъ дугообразныхъ разрѣзовъ проводятся на выбритой задней части головы два другіе, меньшіе дугообразные разрѣза *cd* и *gf*, а отъ концовъ этихъ послѣднихъ—прямые разрѣзы *de* и *ef*, соединяющіеся подъ тупымъ угломъ *k*. Очерченный такимъ образомъ кусокъ кожи *bcdefgh* отпрепаровывается почти до ампутаціоннаго рубца потеряннаго уха, по крайней мѣрѣ въ такой степени, что концы лоскута *cde* и *efg* могутъ быть притянуты подъ переднюю часть этого послѣдняго, а удвоеніе можетъ быть произведено посредствомъ *матрацнаго шва* (*Matratzennath*, *α*, *β*, *γ*, *δ* фиг. 4). Края удвоеннаго лоскута, который въ этомъ состояніи есть не что иное, какъ толстое возвышеніе кожи, стягиваются узловатыми швами между *ac* и *d*, и *hg* и *f*, а углы дефекта въ кожѣ головы *imk* и *lnk* уменьшаются посредствомъ обвивныхъ швовъ (фиг. 4) и притомъ, если можно, безъ слишкомъ сильнаго натяженія.

Это искусственное возвышеніе кожи, безъ сомнѣнія, весьма не похоже на ушную раковину и сверхъ того дѣлается довольно некрасивымъ отъ выростающихъ на оборотной сторонѣ волосъ. Послѣ его заживленія начинается его формированіе и устанавливаніе. Этотъ необдѣланный кусокъ кожи можетъ быть теперь отсепарованъ безъ особенной опасности, а для предупрежденія новаго сращенія слѣдуетъ вырѣзать, если можно, кусокъ изъ рубцоваго края *ib* (фиг. 3) и прикрѣпить послѣдній внизу. При этомъ мы и придаемъ новому уху естественное положеніе; мы образуемъ вверху и внизу на стоящемъ еще почти вертикально кожномъ возвышеніи два серповидныхъ лоскута *rqp* и *tsv* (фиг. 5), такъ что новое ухо принимаетъ ясно выраженную форму

полумѣсяца. Верхушки полумѣсяца *q* и *s* отдѣляются отъ головы только до *pr* и *tv* и прикрѣпляются сборчатымъ швомъ къ короткимъ разрѣзамъ *op* и *ut*, проведеннымъ косо кнереди. Отъ такого прикрѣпленія дугообразныхъ разрѣзовъ *qp* и *ts* къ короткимъ прямымъ разрѣзамъ *op* и *ut* положеніе новаго уха становится болѣе естественнымъ и должно постоянно оставаться таковымъ, такъ какъ позади разрѣзовъ *op* и *ut* оставляются островки изъ кожи. Для исправленія наружнаго края уха можетъ быть вырѣзанъ малый кусокъ *wx* (фиг. 5) формы миртоваго листа, черезъ что можемъ получить желанное углубленіе посредствомъ узловатыхъ швовъ (фиг. 6 *wx*). Я полагаю, что операція эта удобоисполнима и опыты, собранные понынѣ относительно примѣненія головной кожи къ ринопластикѣ, заставляютъ насъ забыть о стародавнихъ страшилищахъ, объ опасности отъ рожистаго воспаленія и т. д. Пользоваться кожею плеча при отопластикѣ не совсѣмъ благоразумно, хотя бы можно образовать для нея довольно плотную подстилку изъ головной кожи. Но, какъ замѣчено, показаніе къ отопластикѣ встрѣчается рѣдко и все здѣсь сказанное не имѣетъ особенной важности въ практическомъ отношеніи.

V. Образованіе носа. Rhinoplastica.

Образованіе носа составляетъ, быть можетъ, самый важный отдѣлъ пластической хирургіи. До настоящаго времени каждый авторъ, писавшій о пластической хирургіи, начиналъ свое сочиненіе изложеніемъ ринопластики, такъ что исторія этой послѣдней представляла вмѣстѣ съ тѣмъ исторію всей пластической хирургіи. Чисто практическія цѣли побудили насъ, не обращая вниманія на историческое право, изложить прежде всего болѣе простыя формы искусственнаго образованія утраченныхъ частей кожи. Ссылаясь во всемъ на неоднократно упоминавшійся нами трудъ *Цейса*, заключающій въ себѣ исторію и литературу этого предмета, мы вкратцѣ только напомнимъ здѣсь, что уже за 1000 лѣтъ до Р. Х. ринопластика была въ употребленіи въ Индіи и что по показаніямъ, которыя находимъ въ *Ayur-Véda Сусруты* (**Susruta**), индѣйцы уже въ ту отдаленную отъ насъ эпоху употребляли *кожу щеки для образованія носа.* Индѣйцы уже тогда дѣлали носовую перегородку (**septum**) и пытались, вставляя трубочки, сохранять открытыми вновь образованныя носовыя отверстія. Нѣсколько позднѣе они употребляли для той же цѣли кожу лба, и только незаслуживающіе довѣрія разсказы невračей могли подать поводъ распространившемуся въ Европѣ мнѣнію, что эти

азіятскіе врачи употребляютъ для ринопластики также кожу сѣдалищныхъ частей другаго лица. Вѣрность этихъ разсказовъ была вполнѣ основательно заподозрѣна *Цейсомъ*, изслѣдованія котораго сдѣлали вмѣстѣ съ тѣмъ весьма вѣроятнымъ, что индійское искусство образованія носа было извѣстно въ Италіи и что въ XV столѣтіи *Бранка* (отецъ), употреблявшій по *Фацію* также кожу лица, приступилъ къ повторенію этихъ опытовъ. Употребленіе кожи руки для образованія носа, научнымъ изслѣдованіемъ котораго и неоднократнымъ практическимъ примѣненіемъ занимался преимущественно *Tagliacozza*, было поэтому только дальнѣйшимъ развитіемъ ринопластики. Если эти случаи изъ области пластической хирургіи мы отнесемъ къ «древней ея исторіи», то въ такомъ случаѣ новѣйшая исторія начнется съ *Carpue*, который сообщаетъ (весьма неопредѣленно), что въ Лондонѣ, въ 1803 году, была произведена имъ ринопластическая операція, однако безъ успѣха. Дальнѣйшее развитіе и усовершенствованіе этого искусства приняли на себя нѣмецкіе хирурги *Грефе* и его послѣдователи *Бенедиктъ*, *Вольфартъ*, *Вутцеръ* и въ особенности *Диффенбахъ*. Во Франціи примѣру ихъ послѣдовали *Дельпешъ*, *Ру* (**Roux**); въ Россіи *Пеликанъ* (отецъ), *Дубовицкій* и преимущественно *Пироговъ*.

Дефекты носа могутъ быть травматическаго происхожденія, но гораздо чаще они бываютъ происхожденія дискразическаго. *)

Терапевтическое значеніе ринопластики весьма велико, потому что операція эта не только съ успѣхомъ излечиваетъ одну изъ самыхъ безобразныхъ уродливостей лица, но въ состояніи устранять также значительныя нарушенія отправленій различныхъ органовъ. Еще прежде, прибавивши новыя наблюденія къ уже извѣстнымъ, я показалъ, что образованіе носа,

---

*) Въ собраніи извѣстныхъ мнѣ случаевъ пластическаго образованія носа, сдѣланномъ мною въ 1857 году, показаніемъ къ операціи служили:

25	случаевъ травмат. поврежденій.	3	случая тифа.
19	— изъязвленія и неопредѣл. дискразій.	1	случай Acnes rosaceae.
		1	— отмораживанія.
18	— золотухи.	2	случая прирожд. уродливости.
20	— лишая (Lupus).	4	— унаслѣдованнаго сифилиса и только
11	— Herpetis.		
12	— рака.	30	случаевъ пріобрѣтеннаго сифилиса.

Я воспользовался тогда подобнымъ сопоставленіемъ фактовъ для того, чтобы опровергнуть распространенное въ обществѣ мнѣніе, по которому каждый дефектъ носа вызывается сифилитическою болѣзнію, мнѣніе, которое еще болѣе увеличиваетъ несчастное положеніе изуродованныхъ лицъ въ обществѣ. Изъ 243 случаевъ, между которыми только 151 имѣлъ опредѣленную причину, явствуетъ, что только въ 19, 87% всего числа случаевъ сифилисъ служилъ показаніемъ къ ринопластикѣ.

этого «преддверья носовой полости», можетъ снова возвратить утраченное чувство обонянія, можетъ улучшить отправленіе органа слуха, уничтожить слезныя фистулы и тупыя головныя боли, а также катарральныя пораженія воздухоносныхъ путей. Токъ воздуха, проходя черезъ наружныя отверстія носа въ его преддверье, измѣняетъ свое направленіе, преломляется (такъ какъ носовыя отверстія находятся не прямо противъ носовой полости) и, направляясь нѣсколько назадъ и вверхъ, медленно проходитъ мимо развѣтвленій обонятельнаго нерва. Если уже здѣсь, вслѣдствіе замедленія воздушнаго тока, сглаживается различіе температуры вдыхаемаго воздуха и воздухоносныхъ путей, то это уравненіе температуры еще скорѣе происходитъ тамъ, гдѣ вдыхаемый воздухъ, проникая далѣе къ легкимъ и встрѣчая заднюю стѣнку глотки, отражается отъ нея и вторично измѣняетъ свое направленіе. При открытой носовой полости, т. е. при недостаткѣ передней или наружной части носа, токъ воздуха прямо попадаетъ на развѣтвленія n. olfactorii, при чемъ происходитъ также высыханіе слизистой оболочки, засыханіе ея отдѣленій въ видѣ коры, которая закрываетъ слезные канальцы и отверстія Евстахіевыхъ трубъ и такимъ образомъ вызываетъ нарушеніе дѣятельности этихъ органовъ. Все это можетъ быть устранено образованіемъ новаго носа, даже и въ томъ случаѣ, когда операція будетъ неудачна въ косметическомъ отношеніи. (*Аммонъ* прежде меня обратилъ на это вниманіе, но операція ринопластики, произведенная мною въ 1856 году, доставила болѣе поразительныя доказательства всего вышесказаннаго). Уже одно то обстоятельство, что съ образованіемъ искусственнаго носа снова является возможность сморкаться, т. е. очищать носовую полость отъ жидкой и засохшей слизи, представляетъ немаловажное удобство, за которое, напримѣръ, одна моя паціентка выразила мнѣ послѣ операціи живѣйшую признательность *).

Вопросъ о томъ, откуда всего цѣлесообразнѣе брать матеріялъ для ринопластики, отъ щеки, лба, верхней губы или отъ руки, мы рѣшимъ такъ, какъ онъ уже рѣшенъ на практикѣ. Еще въ 1858 году я собралъ 131 случай полной ринопластики, въ числѣ которыхъ 97 разъ кожа

*) Здѣсь заслуживаетъ быть упомянутымъ, ради своей оригинальности, еще одно нарушеніе отправленій, хотя и не тѣсно связанное съ потерею носа, но тѣмъ не менѣе устраненное удачною ринопластикою. Еврейка, которой въ 1856 году я произвелъ полную ринопластику въ Дерптѣ, потеряла свой носъ уже послѣ замужства вслѣдствіе золотушнаго изъязвленія, отчего мужъ развелся съ нею. Послѣ удавшейся ринопластики она, полная благодарности, отправилась на свою родину въ Курляндію. Годъ спустя, проѣзжая черезъ Дерптъ, она снова явилась въ клинику, но уже затѣмъ только, чтобы вторично выразить свою благодарность, потому что новый носъ успѣлъ уже доставить ей новаго мужа.

была взята отъ лба, 21 разъ отъ руки и только 13 разъ отъ покрововъ щеки.

Изъ 243 случаевъ ринопластическихъ операцій 125 случаевъ принадлежатъ Германіи, 39 Россіи, 34 Франціи, 21 Англіи, 12 Италіи, 3 Швейцаріи, 2 Бельгіи, 4 Америкѣ и 2 Азіи. Въ послѣднее десятилѣтіе числа эти значительно измѣнились, но еще десять лѣтъ тому назадъ я говорилъ, что при собираніи этихъ случаевъ французская, англійская и русская литературы не были для меня доступны въ такой степени, какъ литература нѣмецкая. Въ настоящее время къ вышеупомянутымъ случаямъ я могу прибавить еще значительное число случаевъ, сообщенныхъ мнѣ съ тѣхъ поръ *Б. Лангенбекомъ*, *Пироговымъ*, *Караваевымъ* и 19 случаевъ, оперированныхъ мною. Мои личныя бесѣды объ этомъ предметѣ съ *Цейсомъ*, а также его драгоцѣнное собраніе литературы этого предмета, даютъ мнѣ возможность привести въ настоящее время значительно большее число ринопластическихъ операцій. Этому собранію различныхъ случаевъ ринопластическихъ операцій я не придаю, однако, особеннаго значенія. Оно послужило мнѣ только для того, чтобы представить въ настоящемъ свѣтѣ предложеніе—употреблять для ринопластики кожу щеки, такъ какъ нѣкоторые французскіе хирурги, къ которымъ примыкаетъ и *Буровъ*, неосновательно считаютъ опаснымъ употребленіе для той же цѣли лоскутъ изъ покрововъ лба и головы. Опасность такъ называемой *индійской ринопластики* (въ настоящее время мы знаемъ, что въ самую раннюю эпоху индѣйцы также употребляли кожу щеки) есть совершенно вымышленная. Результатъ нашихъ статистическихъ изысканій мы представили уже выше, когда мы говорили вообще о предсказаніи при пластическихъ операціяхъ.

Обнаженіе черепа, даже лишеніе его надкостной плевы (что въ прежнее время дѣлалось нѣсколько разъ случайно, по ошибкѣ, въ настоящее же время умышленно дѣлано было *Б. Лангенбекомъ*) никогда не влекло за собою, сколько мнѣ извѣстно, вредныхъ послѣдствій. Опасенія рожистаго воспаленія, гангрены, пораженія мозга и т. п. суть картины ужаса, изобрѣтенныя на письменномъ столѣ въ защиту такъ называемаго *французскаго метода* или *метода Бурова*. Изъ 97 случаевъ, въ числѣ которыхъ 17 разъ входила въ составъ лоскута кожа головы, покрытая волосами, только *пять* окончились смертью, но и изъ этихъ 5 случаевъ только въ одномъ можно было указать на причинную связь между смертью и самою пластическою операціею.

Нельзя опасаться, чтобы въ новѣйшей литературѣ умалчивали о такихъ неудачныхъ случаяхъ (что, къ сожалѣнію, встрѣчается вообще довольно часто), ибо смертельный исходъ послѣ операціи пластиче-

ского образованія носа не зависитъ отъ ловкости и искусства оператора, который поэтому не имѣетъ основанія скрывать подобные случаи. До сихъ поръ еще существуютъ хирурги, которые не занимаются ринопластикою и потому рады хоть въ чемъ нибудь упрекнуть ее, дабы оправдать свое пренебреженіе этой частью оперативной хирургіи. Эти хирурги ограничиваются, однако, неопредѣленными выраженіями и говорятъ объ опасности для жизни, не приводя однако случаевъ смерти, или же (какъ напр. даже *Линіартъ*) говорятъ по крайней мѣрѣ о томъ, что нерѣдко операція эта не удается и въ такомъ случаѣ оставляетъ послѣ себя еще большее нарушеніе формы, чѣмъ до начала операціи. Выраженій *Линіарта* „нерѣдко", „часто", особенно въ учебникѣ, я не могу одобрить. Подобно тому какъ *Линіартъ* лишь весьма плохо защищаетъ свой скептицизмъ относительно успѣха ринопластики (въ рукахъ опытнаго хирурга), точно также ему едва ли удастся оправдать свою высокомѣрно-строгую критику, которой онъ подвергнулъ правила *Диффенбаха* для образованія носа.

Относительно *успѣшности операціи ринопластики въ косметическомъ отношеніи* насъ не могутъ удовлетворить однѣ только статистическія данныя. Правда, въ числѣ 243 операцій я встрѣтилъ 199 отмѣченныхъ, какъ удачныя, и 23, какъ весьма удачныя. Большая часть остальныхъ случаевъ была отмѣчена «удовлетворительными», немногіе «удовлетворительными не вполнѣ» и только весьма немногіе были отмѣчены «неудачными». Ни одинъ операторъ не упуститъ случая упомянуть объ этомъ, но только часто мнѣніе его не выражаетъ мнѣнія оперированнаго лица. Нельзя отрицать также, что даже мастера хирургической пластики обладаютъ недостаткомъ слабыхъ родителей, которые видятъ обыкновенно въ своихъ некрасивыхъ дѣтяхъ чуть-ли не полуангеловъ. При оставленіи паціентами клиники свѣжій, новый носъ дѣйствительно часто имѣетъ красивую форму, но эта послѣдняя претерпѣваетъ потомъ, вслѣдствіе сокращенія и послѣдующаго размягченія рубцовой ткани, далеко не утѣшительныя измѣненія. Такъ напр. то, что разсказывалъ мнѣ *Б. Лаппенбекъ*, какъ очевидецъ, о ринопластикѣ *Диффенбаха* на «мертвой головѣ» (Todten - Kopf) одной польской дамы, значительно уклоняется отъ описанія той же операціи, которое мы можемъ найти въ Оперативной Хирургіи *Диффенбаха* на стран. 388.

Въ Германіи, гдѣ, конечно, дѣлаются самые лучшіе искусственные носы, вопросъ относительно употребленія кожи лба уже рѣшенъ; тѣмъ не менѣе справедливость требуетъ признаться, что счастливые исходы существуютъ также и при употребленіи кожи щеки и руки. Поэтому, чуждые всякаго предубѣжденія, мы попытаемся рѣшить этотъ вопросъ

такимъ образомъ, что прослѣдимъ въ обыкновенномъ нашемъ порядкѣ различные оперативные способы, чтобы доставить начинающему ясное понятіе о существующемъ въ настоящее время матеріялѣ для изученія ринопластики.

а) ПОЛНАЯ РИНОПЛАСТИКА.

Нельзя провести рѣзкой границы между *полною* и *частною* ринопластикою. Къ первой мы присоединяемъ и тѣ случаи, въ которыхъ слѣдуетъ возстановлять, по крайней мѣрѣ, *большую часть носа*, тогда какъ значительное число хирурговъ *) не въ пользу сохраненія остатковъ первоначальнаго носа и предлагаетъ или удалять его окончательно, или же употреблять его только какъ подпору или подкладку для новаго носа, образуемаго изъ покрововъ лба. Лучше всего держаться въ такихъ случаяхъ золотой средины. Въ 1859 году я видѣлъ въ Ревелѣ искусственный носъ, сдѣланный нѣсколько лѣтъ до того *Пироговымъ* изъ остатковъ прежняго носа и изъ кожи лба,—носъ, который только съ трудомъ могъ быть принятъ за искусственный. Впослѣдствіи я самъ научился цѣнить этотъ способъ и съ успѣхомъ пользовался уцѣлѣвшими остатками носа, присоединяя къ нимъ кожу лба и щеки.

При потерѣ носа дефектъ имѣетъ обыкновенно или треугольную форму, или же такую форму, которая легко можетъ быть превращена въ треугольникъ, обращенный своею верхушкою ко лбу. Ближе всего было бы поэтому взять матеріялъ для возстановленія дефекта отъ покрововъ щеки; но при ринопластикѣ нужно имѣть въ виду то обстоятельство, что мы не только должны закрыть дефектъ, но, кромѣ того, должны еще образовать надъ нимъ выпуклый покровъ (новый носъ). На этомъ основаніи, напр., операція *Мезоннева* при врожденномъ отсутствіи носа (Arhinia) у одного 9-лѣтняго ребенка (Таб. 77, фиг. 1), у котораго ноздри замѣнялись двумя отверстіями въ гладко натянутой кожѣ, если и является весьма остроумною, составляетъ тѣмъ не менѣе операцію, мало обѣщающую. Начиная отъ круглыхъ отверстій, онъ провелъ кнаружи два горизонтальныхъ разрѣза *ba* и *ef* и потомъ образовалъ носовую перегородку *g* изъ всей толщи верхней губы, сдѣлавши при этомъ вертикальные разрѣзы *hc* и *id*. Вслѣдъ за тѣмъ обѣ половины верхней губы были сближены, края разрѣзовъ *hc* и *id* соединены посредствомъ

*) *Кипарскій*, на 57 стр. своего сочиненія, рядомъ съ *Блазіусомъ*, *Диффенбахомъ*, *Карусомъ*, *Адельманномъ* называетъ также и меня, какъ противника сохраненія остатковъ носа, но въ послѣднее время я отказался отъ этого мнѣнія.

швовъ, а конецъ вырѣзанной ложбинки верхней губы (**Philtrum**) окровавленъ и прикрѣпленъ къ верхнему концу шва *hi* (фиг. 2). Такъ какъ ребенокъ сильно кричалъ, то *Мезонневъ* рѣшился предпринять подкожное сѣченіе m. orbicularis oris, что, однако, весьма мало могло содѣйствовать сохраненію той незначительной выпуклости носа, которая была пріобрѣтена такою *ринопластикою* (?).

1. Ринопластика изъ покрововъ щеки.

Недостатокъ *французской* или правильнѣе *древне-индійской ринопластики изъ покрововъ щеки* заключается въ томъ же, что и при вышеупомянутой операціи,—именно въ плоскости и недостаточной рельефности вновь образуемаго носа. Даже *Saemann*, ассистентъ *Бурова*, сознается въ этомъ, не смотря на то, что при способѣ *Бурова* больше можно разсчитывать на выпуклое состояніе лоскутовъ, придвинутыхъ съ боковъ.

Если для возстановленія хрящевой части носа, какъ это предлагали во Франціи, провести только два горизонтальныхъ разрѣза *de* и *bc* отъ нижнихъ угловъ дефекта (фиг. 3) и соединить на срединѣ его края раны *ab* и *ad* (фиг. 4), то въ такомъ случаѣ едва ли можетъ быть рѣчь о кончикѣ носа, существованіе котораго, однако, желательно. Если бы мы теперь пожелали провести два разрѣза *fg* и *hi* въ томъ мѣстѣ, гдѣ должны находиться крылья носа, въ надеждѣ, что сокращеніе рубца, который долженъ образоваться въ зіяющей ранѣ, подниметъ носъ нѣсколько вверхъ, то все таки, не говоря уже о необходимости образовать еще перегородку, мы не получили бы въ результатѣ никакой рельефности. Мы ни въ какомъ случаѣ не считаемъ себя вправѣ передавать на нашемъ рисункѣ ту рѣзкую тѣнь, которую отбрасываетъ новый носъ на рисункѣ *Серра*. Но что болѣе всего придаетъ носу некрасивый видъ, не говоря уже о бороздѣ *ab* на срединѣ носа (фиг. 4), которая не всегда бываетъ плоскою, такъ это сморщиваніе и стягиваніе свободнаго края носа *fbdh*, чему можетъ противодѣйствовать только удвоеніе кожи, такъ какъ носовой перегородки нѣтъ.

Если извѣстныя обстоятельства, напр. присутствіе рубцовъ на лбу или у кожи носа, требуютъ, чтобы образовательный матеріялъ былъ взятъ отъ щеки, и если здоровая и подвижная кожа щеки находится въ достаточномъ количествѣ, то въ такомъ случаѣ одновременно берется матеріялъ и для образованія носовой перегородки и для окаймленія крыльевъ носа, что вмѣстѣ съ тѣмъ можетъ обезпечивать выпуклость новаго носа. Отъ верхняго конца дефекта *a* я провожу разрѣзы внизъ до *c* и *b* (фиг. 5) по обѣимъ сторонамъ нижней губы, опредѣляю выступу образуемаго носа и вслѣдъ за тѣмъ опредѣляю на щекѣ пункты *d* и *e* по обѣимъ сторонамъ дефекта (въ уровень съ его нижними углами) и провожу отъ нихъ разрѣзы *dc* и *eb*. Происшедшіе такимъ образомъ остроугольные лоскуты *acd* и *abe* отпрепаровываются вмѣстѣ съ толстымъ слоемъ подкожной клѣтчатки. Если кожа щеки недостаточно подвижна, то въ такомъ случаѣ необходимо нѣсколько отсепаровать эти лоскуты кнаружи отъ *d* и *e*, чтобы потомъ, начиная отъ точки *a*, можно было безъ всякаго насилія соединить края лоскутовъ и тогда уже, наложеніемъ швовъ на острые углы выше *c* и *b* (по идеѣ *Бурова*), привести ихъ въ такое положеніе, чтобы они соединялись не въ одной плоскости, но возвышались надъ полостью носа въ видѣ выпуклаго покрова на подобіе крыши. Вслѣдъ за тѣмъ посредствомъ разрѣзовъ *mlki* и *fghn* я вырѣзываю помощію ножницъ отъ нижнихъ краевъ лоскута носовую перегородку и подкладку для крыльевъ носа. Узкіе лоскуты, которые не должны имѣть толстаго слоя жира и клѣтчатки, сшиваются другъ съ другомъ окровавленными поверхностями посредствомъ *матрацнаго шва* (**Matratzennath**) и своими концами *ml* и *hn*, лишенными кожицы, укрѣпляются въ вертикальномъ, прободающемъ верхнюю губу разрѣзѣ посредствомъ серебряныхъ швовъ. Короткіе и болѣе широкіе углы *kid* и *efg* обращаются внутрь, т. е. подворачиваются подъ крылья носа и въ этомъ положеніи укрѣпляются помощью швовъ. Чтобы придать крыльямъ носа, кромѣ этого окаймленія и одновременнаго утолщенія ихъ, нормальное очертаніе, я вырѣзываю впослѣдствіи два небольшіе куска кожи въ видѣ миртовыхъ листковъ *rs* и *tu* (фиг. 6) и повторенными прижиганіями посредствомъ arg. nitr. произвожу заживленіе въ видѣ глубокаго рубца. Операція эта получаетъ большое значеніе, вслѣдствіе счастливой мысли *Б. Лангенбека* (Deutsche Klinik 1864) отпиливать отъ боковаго костянаго края два узкихъ куска кости въ видѣ двухъ перекладинъ, отламывать ихъ и отклонять къ срединѣ носа, но только такъ, чтобы они находились въ соединеніи съ надкостницею и такимъ образомъ не омертвѣвали, а напротивъ образовали бы костяной остовъ. Этотъ остовъ для новаго носа, похожій на стропило крыши, *Лангенбекъ* образуетъ своей узкой ножеобразной пилой, которую онъ вводитъ въ верхній уголъ передняго костянаго отверстія носа, откуда онъ отпиливаетъ по бокамъ края въ видѣ перекладинъ. *Лангенбекъ* предлагаетъ покрывать этотъ остовъ лоскутомъ отъ лба. При этомъ такъ-называемомъ *французскомъ* способѣ операціи нѣтъ однако, необходимости лоскутъ этотъ брать отъ кожи лба. Начиная снизу и постепенно восходя вверхъ, я бы отсепаровалъ лоскуты *acd* и *abc*, потомъ дойдя до костянаго края носоваго отверстія и открывши доступъ только для ноже-

видной пилы или остроконечныхъ костныхъ щипцовъ, отдѣлилъ бы костныя пластинки, тщательно сохраняя при этомъ ихъ связь съ лоскутомъ, и отклонилъ бы вслѣдъ за тѣмъ эти пластинки къ срединѣ носа. Если при образованіи такого костянаго фундамента напряженіе въ лоскутѣ, взятомъ отъ щеки, будетъ слишкомъ велико, то въ такомъ случаѣ этому могутъ противодѣйствовать разрѣзы *dx* и *ev*, которые проводятся изъ точекъ *d* и *e* въ направленіи къ сережкѣ уха (**Lobulus auriculae**) и концы которыхъ, вмѣстѣ съ разрѣзами *xy* и *wv*, образуютъ два острыхъ угла, дѣлающихъ возможнымъ передвиженіе лоскута щеки къ срединной линіи лица безъ образованія искусственнаго дефекта (см. общ. часть Таб. 10, фиг. 33). Быть можетъ, при образованіи этого костянаго остова было бы предпочтительнѣе поступать такимъ образомъ, чтобы боковые лоскуты отпрепаровались, а отдѣляемые края кости приводились въ прикосновеніе съ внутренними краями рубца въ дефектѣ; такъ что лоскутъ со щеки укрѣплялся бы въ немъ уже послѣ того, какъ костяныя перекладины будутъ перенесены на средину носа (подобно стропиламъ на кровлѣ).

Способъ ***Бурова*** (Таб. 78, фиг. 7) едва ли даже можетъ быть сравниваемъ съ предыдущимъ способомъ. Гдѣ утрачена вся хрящевая часть носа, тамъ косое направленіе, въ которомъ ***Буровъ*** проводитъ разрѣзы *fh* и *bm* (фиг. 7), можетъ служить только для образованія слишкомъ короткаго носа. Если мы соединимъ лоскуты на срединной линіи носа, то даже при самой податливой кожѣ, не говоря уже о дефектахъ *ghi* и *klm* въ кожѣ щеки, верхушка новаго носа будетъ находиться не въ точкѣ *n*, но почти въ точкѣ *o*. Потеря здоровыхъ частей кожи въ покровахъ щеки можетъ обусловить весьма непріятное для больнаго напряженіе въ верхней губѣ и поверхъ скуловой кости (**os zygomaticum**) и, въ свою очередь, напряженіе это будетъ распространяться не только на верхнюю губу, но также и на новый носъ, другими словами, и безъ того уже короткій искусственный продуктъ будетъ еще къ тому площе, такъ какъ не существуетъ ничего, что бы оттягивало носъ въ направленіи отъ *a* къ *n* (фиг. 7). Такимъ образомъ чертежъ, изображенный на Таб. 78, фиг. 7 и представляющій вѣрную копію, показываетъ намъ, что 1) верхушка новаго носа приходится слишкомъ высоко; 2) едва ли можетъ быть и рѣчь о ея рельефности, такъ какъ увеличенное напряженіе верхней губы и щеки должно стремиться сдѣлать его плоскимъ, и 3) потеря кожи въ лѣвой щекѣ, вслѣдствіе образованія перегородки *cde* и вырѣзыванія треугольника *ghi*, такъ значительна, что, не говоря уже о перетяженіи отдѣленной кожи отъ *hc* до *o*, узкій лоскутъ кожи *pfgi* въ такой степени будетъ напряженъ въ трехъ направленіяхъ при соединеніи краевъ раны, что заживленіе первымъ натяженіемъ сдѣлается почти невозможнымъ. Скорѣе можно ожидать, напротивъ, омертвѣнія растянутой со всѣ стороны полоски кожи *pfgi*, вслѣдствіе котораго, сокращеніемъ рубцовой ткани въ области щеки, плоскій носъ сдѣлается только еще площе и уродливѣе.

Выше было уже сказано, что кожа щеки мало представляетъ выгодъ для образованія носа. Не смотря на это, существуютъ обстоятельства, при которыхъ образованіе носа изъ покрововъ щеки даетъ удовлетворительные результаты. Такимъ именно образомъ я произвелъ операцію одной дѣвочкѣ, у которой были утрачены носовыя перегородки и оба крыла носа (Таб. 78, фиг. 8). Части носа, выдающіяся надъ поверхностію лица, были совершенно изглажены, такъ что верхушка его *a* лежала въ одной плоскости съ верхнею губою. Я провелъ разрѣзъ вокругъ верхушки *a* и приподнялъ ее вверхъ до *ef* съ видѣ лоскута. Вслѣдъ за тѣмъ я образовалъ изъ покрововъ щеки два остроугольныхъ лоскута *bcde* и *fghi*, прибавивъ къ послѣднему перегородку *k* отъ верхней губы, и такимъ образомъ однимъ пріемомъ образовалъ крылья и носовую порегородку, которую подвелъ подъ приподнятую верхушку носа *a* и укрѣпилъ посредствомъ тонкаго обвивнаго шва (фиг. 9). Чтобы избѣжать значительнаго числа уколовъ въ небольшомъ лоскутѣ, что могло бы содѣйствовать омертвѣнію его или покрайней мѣрѣ нагноенію, я наложилъ въ двухъ мѣстахъ такъ называемый *ложный* шовъ. Булавка *l* прободала только боковые лоскуты и только давленіе ∞-видныхъ ходовъ нитки прижимало лоскутъ къ поверхности раны. Такимъ же точно образомъ булавка *m* не прободала вершины *h* лѣваго лоскута, но концы обоихъ лоскутовъ *h* и *g* удерживались въ надлежащемъ положеніи посредствомъ нитокъ, пропитанныхъ коллодіемъ. Послѣ того какъ края раны были наложены полоски тюли, смазанныя коллодіемъ, я удалилъ даже булавку *m*, такъ что даже и этотъ весьма важный шовъ былъ *ложный* (***Буровъ***). Края раны на всемъ протяженіи срослись первымъ натяженіемъ.

Подобный способъ операціи я избралъ также и въ другомъ случаѣ, гдѣ носъ представлялся ввалившимся, а верхушка его укороченною и обращенною вверхъ. Я образовалъ (Таб. 79, фиг. 10) два лоскута съ острыми углами, обращенными кнаружи, пытаясь, на сколько это было возможно, сохранить толстую кожу самаго носа на внутреннихъ краяхъ раны *cd* и *ed*; вслѣдъ за тѣмъ я отдѣлилъ верхушку носа *h* вмѣстѣ съ нижними частями крыльевъ носа (какъ это сдѣлалъ *Б. Лаціенбекъ*) въ формѣ полоски *che*, которая находилась въ связи съ другими частями лица

только посредствомъ точекъ *e* и *c* и потому легко могла быть отвернута внизъ. Остатки носа, ограниченные разрѣзами *cd*, *de* и *che*, я освободилъ посредствомъ ножа отъ кожицы и потомъ соединилъ надъ ними боковые лоскуты (фиг. 11), которымъ они служили опорою. Соединеніе лоскутовъ на срединной линіи носа, равно какъ и стягиваніе острыхъ угловъ при *f* и *b* удалось произвести обвивными швами безъ малѣйшаго натяженія. Открытыя раны (*ab* и *fg*, фиг. 11) по сторонамъ носа я оставилъ зіяющими съ цѣлью избѣжать натяженія въ лоскутахъ на спинкѣ носа. Нижній край лоскута *bcef* я соединилъ съ отдѣленнымъ въ видѣ мостика краемъ носа посредствомъ серебряныхъ швовъ. Вдавленіе, которое находилось на лѣвомъ краѣ *i* (фиг. 11), я надѣялся устранить такимъ образомъ, что въ теченіе всего времени, пока лоскутъ *defg* не окрѣпъ и не сдѣлался толще, я держалъ въ носовомъ отверстіи стволъ гусинаго пера, обвернутый корпіею. Не смотря однако на то, что край носа былъ такъ узокъ, по удаленіи механическаго препятствія силы твердаго какъ хрящъ рубца было достаточно, чтобы это вдавленіе въ краѣ сообщилось всему лѣвому крылу. Спустя нѣкоторое время, когда потребовалось даже вырѣзываніе слишкомъ глубоко втянувшагося, хотя впрочемъ только линейнаго рубца *a* (фиг. 12), я провелъ разрѣзъ *mn* на мѣстѣ рубца, прорѣзалъ потомъ край носа на мѣстѣ, представлявшемъ углубленіе, вслѣдствіе чего произошелъ разрѣзъ въ видѣ Т, и срѣзалъ за тѣмъ клинообразно края раны съ внутренней поверхности небольшихъ лоскутовъ *k* и *l*. Карлсбадская булавка, введенная въ горизонтальномъ направленіи, такимъ образомъ соединила скошенные края разрѣзовъ, что, вмѣсто углубленія, лоскуты *k* и *l* пришли въ положеніе, сходное съ вершиною кровли. Такимъ образомъ результатъ операціи былъ удовлетворительный. Не смотря, однако, на успѣшный исходъ ея, я долженъ признаться, что не могу примириться съ такъ называемымъ французскимъ способомъ производства операціи, потому что рубцы на верхушкѣ и на срединѣ носа, хотя и линейные, но дающіе всегда поводъ къ образованію жолобоватыхъ углубленій едва ли могутъ быть сравниваемы съ тѣми, почти непримѣтными рубцами, которые мы получаемъ при извлеченіи объемистыхъ полиповъ. Сращеніе между двумя лоскутами мягкой кожи, обладающей, какъ напр. кожа щеки, толстымъ слоемъ подкожной клѣтчатки, или даже сращеніе между мягкою кожею и остатками твердой кожи носа, плотно одѣвающей хрящевую подкладку, всегда ведетъ за собою образованіе рубца въ видѣ болѣе или менѣе глубокой борозды. Эти же самыя причины побуждаютъ насъ не слишкомъ высоко цѣнить операцію *Летеннера* (Таб. 79, фиг. 13 и 14 и Таб. 26, фиг. 144). Боковые лоскуты *a* и *b*, съ острыми углами *c* и *d*,

способны по своей формѣ закрыть дефектъ носа *f*; остроконечная часть кожи *e*, лежащая между боковыми лоскутами у корня носа, служитъ вполнѣ цѣлесообразно для болѣе прочнаго ихъ укрѣпленія; острые углы при *c* и *d* дѣлаютъ возможнымъ закрытіе искусственныхъ дефектовъ на обѣихъ щекахъ линейными рубцами, и при томъ въ направленіи, совпадающемъ съ направленіемъ нормальныхъ складокъ на лицѣ. Не смотря на все это, мы должны опасаться, что боковые лоскуты, вслѣдствіе вялости и рыхлости подкожной клѣтчатки, пріймутъ во время заживленія и образованія рубца на внутренней поверхности выпуклую форму и что рубцовыя линіи втянутся и обезобразятъ лице. Я сомнѣваюсь, чтобы можно было много ожидать отъ соединенія этой операціи съ образованіемъ костяной подкладки для новаго носа; ибо, хотя мы можемъ обезпечить этимъ наружную форму носа, его рельефность, но мы не въ состояніи противодѣйствовать лоскуту принять выпуклую форму, вслѣдствіе сокращенія подкожнаго рубца.

2. Ринопластика изъ кожи лба.

Опытъ рѣшительно говоритъ въ пользу *употребленія кожи лба*, потому что въ этомъ случаѣ весь носъ или, по крайней мѣрѣ, наиболѣе выдающаяся его часть будетъ образована изъ одного лоскута кожи безъ пересѣкающихъ его бороздъ рубцовой ткани. Кожа лба представляетъ, кромѣ того, большое сходство съ кожею носа; въ особенности же ее толщина и отсутствіе подъ нею рыхлой клѣтчатки даетъ намъ право выставлять ее какъ лучшій образовательный матеріялъ для полной ринопластики.

Сказанное нами не относится къ частной ринопластикѣ или къ частному возстановленію носа, потому что въ послѣднемъ случаѣ употребленіе оставшихся здоровыхъ частей носа, пущенное въ ходъ въ особенности *Б. Лангенбекомъ* и его учениками, приводитъ къ весьма удовлетворительнымъ результатамъ. Говорить объ этомъ мы будемъ позднѣе при изложеніи операцій для улучшенія формы. Здѣсь же мы будемъ говорить о перенесеніи на носъ кожи лба.

Въ Европѣ операція эта введена въ употребленіе *Грефе*, который описалъ ее съ свойственнымъ нѣмцамъ прилежаніемъ и кропотливостію. Послѣ изслѣдованій *Цейса* названіе «индійскаго способа» мало идетъ къ этой ринопластикѣ, потому что въ Индіи, какъ мы уже видѣли выше, для этой цѣли употреблялась въ древнѣйшую эпоху кожа щеки.

Приступая къ ринопластикѣ, *Грефе* образовывалъ прежде всего модель изъ воска, прикладывалъ ее къ лицу паціента, вырѣзывалъ по ней сердцевидный кусокъ бумаги и обрисовывалъ его на лбу (Таб. 80, фиг. 15, *prog*); потомъ, принимая въ разсчетъ сократительность отдѣленнаго

лоскута, онъ увеличивалъ его размѣры сравнительно съ размѣрами бумажной модели и, тщательно щадя надкостную плеву, вырѣзывалъ лоскутъ кожи *abcdef*. Дефектъ носа онъ обводилъ разрѣзами *gh*, *ik* и *lm;* послѣдній служилъ для укрѣпленія носовой перегородки. Кожа между мостикомъ лобнаго лоскута *af* и верхними концами разрѣзовъ на корнѣ носа *g* и *i* оставалась неповрежденною и поверхъ нея (фиг. 16) помѣщался мостикъ *q*, два раза повороченный подъ прямымъ угломъ. Это обстоятельство, именно, что поверхность клѣтчатаго слоя мостика, подверженная вліянію воздуха, должна лежать на неповрежденной кожѣ до тѣхъ поръ, пока лоскутъ не прирастетъ, составляетъ условіе, чрезвычайно неблагопріятное для сохраненія жизнедѣятельности въ новообразованномъ носѣ, въ особенности потому, что сильное закручиваніе (torsio) въ весьма значительной степени препятствуетъ свободному кровообращенію.

Этому существенному недостатку *Диффенбахъ* помогъ тѣмъ, что при образованіи лоскута посредствомъ разрѣзовъ *ab*, *ad*, *cd*, *ce*, *ef*, *fg* и *gh* (фиг. 17), разрѣзъ *ab* былъ продолженъ до *l*, т. е. до того мѣста, гдѣ должно было быть укрѣплено крыло носа изъ новаго лоскута. Такимъ образомъ мостикъ *q* лоскута хотя и былъ скрученъ въ такой же степени, какъ и прежде, но окровавленная поверхность его легла въ заранѣе приготовленную для нея рану, такъ что потомъ хотя и образовалась вслѣдствіе скручиванія лоскута выпуклость между глазами (фиг. 18, *qh*), которая должна была быть удалена, однако разрѣзъ, сдѣлавши возможнымъ приращеніе мѣста вращенія лоскута, доставилъ то, что было наиболѣе важно для предсказанія при подобнаго рода ринопластикѣ.

Въ отопластикѣ *Тальякоччи* и хилопластикѣ *Лалламана* существовала уже мысль соединять разрѣзы, окружающіе лоскутъ, съ дефектомъ. При операціи ринопластики *Лисфранкъ* также проводилъ разрѣзъ на одной сторонѣ спинки носа (dorsum nasi) на 3‴ ниже, чѣмъ на другой сторонѣ; затѣмъ въ 1830 г. *Диффенбахъ* обнародовалъ свой вышеописанный способъ операціи. Притязаніе *Лалламана* на первенство, защищаемое *Лабà* (Labat), *Арналемъ* и *Бландэномъ*, не огорчало *Диффенбаха*, и въ 1831 году *Дюпюитренъ* по справедливости назвалъ этотъ способъ *способомъ Диффенбаха*. (См. *Цейса* стр. 225, у котораго вопросъ этотъ разобранъ весьма ясно).

Диффенбахъ еще и тѣмъ усовершенствовалъ операцію ринопластики, что отказался отъ педантическаго опредѣленія размѣровъ, отъ предварительнаго распредѣленія мѣста наложенія швовъ и т. д. (чего съ утомительно-ученою тонкостью требовалъ *Грефе*), а вмѣсто этого совѣтовалъ 1) вырѣзывать по возможности большій лоскутъ въ формѣ треугольника *ikg*, 2) перегородку носа вырѣзывать въ видѣ четыреугольника, 3) искусственный дефектъ на лбу уменьшать наложеніемъ швовъ на его острые углы (фиг. 18) и, наконецъ, 4) постепенно вырѣзывать и болѣе сближать края здоровой кожи.

Аммонъ, слѣдовавшій правиламъ *Диффенбаха*, уклонился отъ нихъ только въ томъ, что вырѣзывалъ перегородку носа не въ видѣ прямоугольника, но съ небольшимъ треугольникомъ на концѣ (Таб. 81, фиг. 19 *cgd*), чтобы легче было наложеніемъ швовъ уменьшить дефектъ на лбу. (См. общую часть, Таб. 14, фиг. 56—58). *Дельпешъ* думалъ еще лучше достигнуть той же цѣли вырѣзываніемъ лоскута съ тремя остроконечными дольками, восходящими вверхъ и захватывающими выбритую кожу головы (фиг. 20). Швы, наложенные въ углахъ *b*, *d* и *f* (фиг. 21), безъ сомнѣнія, въ состояніи уменьшить рану на лбу, но въ то же время они въ значительной степени увеличиваютъ натяженіе въ кожѣ лба. Еще, пожалуй, можно оправдывать выбрасываніе небольшаго, треугольнаго куска кожи, какъ это дѣлалъ *Аммонъ*, но повтореніе того же рядомъ въ трехъ мѣстахъ нужно разсматривать, какъ безполезную расточительность. Форма лоскута *Дельпеша* имѣетъ еще и другую цѣль, именно *удвоеніе кожи на крыльяхъ носа*. Опытъ показалъ, что тонкіе края кожи въ искусственномъ носѣ, образованномъ по способу *Диффенбаха* и *Грефе*, въ значительной степени содѣйствуютъ тому, что верхушка и въ особенности крылья носа утрачиваютъ свою форму, вслѣдствіе сокращенія рубцовой ткани. *Дельпешъ* производилъ удвоеніе кожи по способу, предложенному еще до него *Диффенбахомъ*, потомъ *Блазіусомъ* и *Жоберомъ*, отрѣзывая отъ своихъ треугольныхъ лоскутовъ концы *hib*, *kld* и *mnf* (фиг. 20). Средняя часть происшедшаго такимъ образомъ четыреугольнаго лоскута употреблялась на образованіе перегородки, обѣ же боковыя части употреблялись для подкладки подъ крылья носа. Посредствомъ *матрацнаго* шва лоскуты эти укрѣплялись въ надлежащемъ положеніи.

Такъ какъ неоднократно случалось, что эти подвороченные лоскуты, представляющіе самую крайнюю, конечную часть узкаго лоскута со лба, отчасти или даже вполнѣ омертвѣвали, то поэтому *Блазіусъ* предложилъ удвоивать носовыя крылья до отдѣленія лоскута отъ покрововъ лба. Обозначивши на лбу размѣры лоскута, которому придавалъ, подобно *Лабà* (Labat), округленную форму, онъ проводилъ съ правой стороны разрѣзы *be* и *bi*, а съ лѣвой — разрѣзы *cf* и *ck* (фиг. 22). Вслѣдъ за тѣмъ небольшіе куски кожи *hbe* и *fcg* отсепаровывались вмѣстѣ съ ихъ основаніями, послѣ чего концы *b* и *c* загибались и вдвигались между ко-

жею и апоневротическимъ сухожильнымъ растяженіемъ (Galea aponeurotica). Когда приростала подкладка крыльевъ носа, когда такимъ образомъ крылья носа какъ бы образовались напередъ, преформировались (фиг. 23), тогда вырѣзывался лоскутъ изъ покрововъ лба, при чемъ смотря по формѣ дефекта носа разрѣзъ, ограничивающій лоскутъ (по способу *Диффенбаха*), продолжался съ правой или лѣвой стороны внизъ къ дефекту носа.

Искусство выкраивать подкладку для крыльевъ носа претерпѣло нѣсколько измѣненій. *Лингартъ*, напримѣръ, предлагаетъ вести разрѣзы $e\alpha$ и $f\beta$ нѣсколько болѣе косо кнаружи (Таб. 81, фиг. 22). Какъ преимущество этой модификаціи онъ выставляетъ то обстоятельство, что крылья носа являются не столь толстыми, а слѣдовательно ноздри не столь узкими, и что болѣе широкая перегородка, которая также удваивается, доставляетъ верхушкѣ носа поддержку извнутри. Наиболѣе употребительная въ настоящее время въ Германіи форма лоскута (Таб. 82, фиг. 24, *bcdefghikm*), обнародованная *Фридбергомъ*, принадлежитъ *Б. Лангенбеку* *). Дефектъ кожи, остающійся на лбу послѣ вырѣзыванія лоскута, допускаетъ во всякомъ случаѣ кое-что получше круглаго дефекта *Лаба*, — оно допускаетъ уменьшеніе его наложеніемъ швовъ на существующіе въ этомъ случаѣ углы. Придатки лоскута, назначенные для удвоенія крыльевъ носа, довольно сходны съ придатками въ лоскутѣ *Лингарта*.

Чтобы вѣрнѣе можно было обезпечить форму носа, я предпочелъ, подобно тому какъ это дѣлаетъ теперь *Лингартъ*, косые разрѣзы, только въ противоположномъ направленіи. Отдѣливши лоскутъ *dabc* (Таб. 82, фиг. 26), я дѣлалъ ножницами разрѣзы *fh* и *gl*, которые образовали два остроугольныхъ лоскута *afh* и *lgb*, отвороченныхъ затѣмъ къ поверхности раны и сходившихся своими верхушками (фиг. 27) на томъ мѣстѣ новаго носа, гдѣ желательно получить наиболѣе выдающуюся часть носа. Когда эти небольшіе лоскуты укрѣплены матрацнымъ швомъ и когда къ нимъ присоединена перегородка носа, имѣющая наибольшую ширину при своемъ основаніи (верхушкѣ носа) и также укрѣпленная тонкимъ матрацнымъ швомъ, тогда отвороченный внизъ лоскутъ, даетъ форму носа, которую на основаніи моихъ собственныхъ наблюденій **) я могу признать самою лучшею и постоянною. Противъ

*) Ссылаюсь при этомъ на сообщеніе, сдѣланое мнѣ лично *Б. Лангенбекомъ*.

**) Чтобы точнѣе прослѣдить процессъ образованія рубцовой ткани, я производилъ пластическія операціи также и на собачьихъ носахъ, придерживаясь той же самой методы. (См. мою работу pro venia legendi: „*Adnotationes ad Rhinoplasticen*“ Dorpat. 1857).

этого способа приводили возможность омертвѣнія остраго угла моего лоскута, и хотя у меня это и не случалось, тѣмъ не менѣе возможность гангрены не можетъ быть исключена вполнѣ. Чтобы придать перегородкѣ носа ея естественную форму въ тѣхъ случаяхъ, когда кожа очень тонка, я проводилъ даже два горизонтальныхъ разрѣза *hi* и *lk* (фиг. 26), складывалъ потомъ перегородку такимъ образомъ, чтобы *s* и *t* (фиг. 27) соприкасались своими окровавленными краями, и при всемъ этомъ не было никакой гангрены. Я считаю за лучшее, однако, не дѣлать разрѣзовъ *hi* и *kl*, но удваивать лоскутъ для образованія перегородки просто посредствомъ одной петли изъ серебряной проволоки, закручиваемой снаружи, т. е. надъ верхнеюгубою (фиг. 28, *x*), а конецъ перегородки, лишенный кожицы, укрѣплять въ вертикальномъ разрѣзѣ *v* въ верхней губѣ (фиг. 26).

Чтобы уменьшить рану на лбу, которую я вслучаѣ нужды продолжаю, не стѣсняясь, и въ части кожи, покрытой волосами, я сдѣлалъ однажды на границѣ волосъ два вспомогательныхъ разрѣза *mn* и *op* (фиг. 26), которые дали мнѣ возможность соединить края дефекта *qm* и *ro* выше на лбу, такъ что только вверху, гдѣ рубецъ можетъ покрываться волосами, часть раны зажила посредствомъ грануляцій. Тамъ, гдѣ кожа на лбу напряжена нѣсколько болѣе, напр. у молодыхъ субъектовъ, тамъ этотъ способъ не можетъ быть примѣненъ; въ тѣхъ же случаяхъ, гдѣ существуетъ значительная вялость кожи, успѣхъ вышеописанныхъ вспомогательныхъ разрѣзовъ бываетъ поразителенъ. Я не могу согласиться съ возраженіемъ *Лингарта* противъ употребленія для ринопластики кожи головы, покрытой волосами. Волосы на переносимомъ лоскутѣ ни мало не затрудняютъ удаленія швовъ, въ особенности если мы употребимъ для этого тонкую серебряную проволоку; кромѣ того, на третій или четвертый день послѣ операціи (самый продолжительный срокъ), когда удаляются швы, едва ли волосы успѣютъ вырости замѣтнымъ образомъ. При употребленіи моего пластинчатаго шва (см. Элементар. операціи, стр. 181) также не можетъ быть рѣчи о малѣйшемъ неудобствѣ со стороны волосъ при удаленіи швовъ. Между тѣмъ, какое огромное преимущество имѣть возможность образовать носъ нормальной формы! Правда, до сихъ поръ у насъ нѣтъ ни одного вѣрнаго средства для пріостановленія роста волосъ на верхушкѣ новаго носа. Средства, предложенныя *Диффенбахомъ* и *Хелиусомъ* *), оказались не-

*) Рецептъ *Берцеліуса* для приготовленія вещества, удаляющаго волосы (Depilatorium), состоитъ въ слѣдующемъ: свѣже-обожженная известь смачивается водою до тѣхъ поръ, пока не разсыплется въ порошокъ (известь гасится), изъ котораго прибавленіемъ воды приготовляется умѣренно густая, кашицеобразная

дѣйствительными и бритва, употребляемая три раза въ недѣлю, остается все таки самымъ удобнымъ противъ того средствомъ. Оперированные, даже безплатно получающіе **Rusura Turcarum (Rhusma)**, предпочитаютъ бритву употребленію этого средства, по причинѣ его противнаго запаха.

Лингартъ и нѣкоторые другіе хирурги, для полученія возможно большаго количества непокрытой волосами кожи, вырѣзывали по примѣру *Лисфранка* лоскутъ изъ покрововъ лба въ косомъ направленіи. *Лисфранкъ* въ прежнее время считалъ весьма важнымъ, чтобы лоскутъ менѣе закручивался вокругъ своего мостика, т. е. менѣе, чѣмъ на 180°, какъ это необходимо при вертикальномъ положеніи лоскута. Эта причина не существуетъ больше съ тѣхъ поръ, какъ по способу *Б. Лангенбека* мостики лобнаго лоскута образуются сбоку (Таб. 82, фиг. 24, *abpl* или фиг. 26, *edc*); такъ что о вращеніи лоскута два раза подъ прямымъ угломъ не можетъ быть и рѣчи. При рѣшеніи вопроса, слѣдуетъ ли предпочитать вырѣзываніе лобнаго лоскута въ косомъ направленіи, имѣетъ значеніе только одно обстоятельство, а именно, какъ много мы выигрываемъ кожи лба и на сколько этотъ выигрышъ превышаетъ вредъ, причиняемый несимметрическимъ рубцомъ, измѣняющимъ на одной сторонѣ нормальное положеніе брови. Это перемѣщеніе, производимое рубцомъ, можно устранить наложеніемъ швовъ въ нижнемъ углу раны на лбу, и такъ какъ «методъ *Лисфранка*» допускаетъ образованіе большаго лобнаго лоскута, то мы рѣшительно высказываемся въ пользу вырѣзыванія лоскута въ косомъ направленіи. Въ одномъ случаѣ, гдѣ еще до операціи на срединѣ лба находился рубецъ, доходившій до корня носа и соединявшійся тамъ съ дефектомъ, я образовалъ на одной сторонѣ подобный лоскутъ *Лисфранка*, такъ что край лоскута соприкасался съ краемъ рубца, находившагося на лбу.

смѣсь. Въ эту смѣсь, черезъ газоотводную трубку, погруженную до дна сосуда, пропускается токъ сѣрнистоводороднаго газа до тѣхъ поръ, пока газъ не насытитъ всей массы, т. е. пока она не пріиметъ зеленоватоголубаго цвѣта. Къ приготовленному такимъ образомъ *сѣрнистоводородному сѣрнистому кальцію* (CaS, HS) прибавляютъ нѣсколько капель какого нибудь эфирнаго масла для уничтоженія запаха сѣрнистаго водорода.

Препаратъ этотъ до тѣхъ поръ сохраняетъ свое свойство, покуда онъ, сберегаемый въ закрытыхъ сосудахъ, удерживаетъ свой голубой цвѣтъ и кашицеобразную консистенцію. Состояніе это можетъ продолжаться, однако, только въ теченіе нѣсколькихъ дней и потому повторительное приготовленіе массы обходится довольно дорого и кромѣ того самое приготовленіе не вездѣ удобоисполнимо. Мѣсто, съ котораго должны быть удалены волосы, покрывается слоемъ этой массы толщиною, приблизительно, въ спинку ножа, удерживается въ теченіи 2—3 минутъ и за тѣмъ высохшая масса удаляется вмѣстѣ съ волосами помощію тупаго ножа или остро срѣзанной деревянной пластинки.

Мостикъ лоскута пришелся подлѣ внутренняго глазнаго угла, а такъ какъ лобъ у паціента былъ небольшой, то я долженъ былъ взять въ составъ лоскута значительной величины кусокъ толстой кожи черепа (кожа, одѣвающая черепъ, была такъ толста у этого паціента, что я не въ состояніи былъ перегнуть потомъ кусочковъ кожи, назначенныхъ на подкладку подъ носовыя крылья, и принужденъ былъ отрѣзать ихъ). Форма носа осталась, однако, довольно хорошая, такъ какъ для спинки носа я взялъ часть надкостницы отъ лба (*Б. Лангенбекъ*). Одно только заростаніе крыльевъ, не имѣвшихъ подкладки, потребовало введенія небольшихъ, почти незамѣтныхъ серебряныхъ трубочекъ, присутствіе которыхъ переносилось, впрочемъ, весьма хорошо. Въ другомъ подобномъ же случаѣ, гдѣ на лбу уже находился рубецъ, *Блазіусъ* вырѣзалъ два лоскута *abcd* и *aegk* (Таб. 83, фиг. 29), образовавши одновременно на концѣ одного изъ нихъ носовую перегородку *hfgi*. Оба боковые лобные лоскута были отвернуты потомъ внизъ и внутрь, соединены между собою на срединной линіи носа (фиг. 30), а оба дефекта на лбу, не смотря на то, что рубецъ препятствовалъ растяженію кожи, былъ закрытъ помощію наложенія швовъ.

Хорошій исходъ этой операціи послужилъ для *Кенигсфельда* поводомъ предложить вырѣзываніе лобнаго лоскута и при вполнѣ здоровой кожѣ (!) въ видѣ двухъ половинокъ, тѣсно прилегающихъ другъ къ другу (фиг. 31, *abcf* и *fcde*). Я не могу одобрить этого способа даже при одновременномъ вырѣзываніи носовой перегородки *defg* (фиг. 32), потому что преднамѣренный рубецъ на срединѣ новаго носа дѣлаетъ его еще только безобразнѣе. Выгода, представляемая этимъ рубцомъ, именно, болѣе прочная опора новому носу, только временная, такъ какъ впослѣдствіи рубецъ дѣлается мягче. Кромѣ того, рубецъ этотъ еще въ самомъ началѣ можетъ втянуться въ видѣ борозды и сдѣлаться вслѣдствіе того еще замѣтнѣе. Если уже рѣшаться на способъ *Кенигсфельда*, то только тамъ, гдѣ этимъ пріемомъ мы пожелаемъ улучшить способъ *Verneuil*'я, исключая развѣ тѣхъ случаевъ, въ которыхъ имѣется рубецъ на надпереносьи (Glabella). *Verneuil* именно отворачивалъ лобный лоскутъ внизъ такимъ образомъ, что поверхность его, покрытая кожицею, была обращена къ полости носа, послѣ чего онъ покрывалъ его двумя боковыми лоскутами отъ покрововъ щеки (подобно тому какъ *Диффенбахъ* еще прежде покрылъ въ одномъ случаѣ остатки провалившагося носа).

Я снабдилъ бы лоскуты *Кенигсфельда* острыми углами, провелъ бы поперегъ бровей небольшіе разрѣзы (какъ это сдѣлалъ *Лангенбекъ* при косвенномъ положеніи мостика лобнаго лоскута), раздвоилъ бы лоскутъ

cabd (фиг. 33) по срединѣ, затѣмъ, отвернувши лоскуты внизъ, соединилъ бы ихъ окровавленныя поверхности посредствомъ матрацнаго шва и образовалъ бы такимъ образомъ въ носовомъ дефектѣ вертикальную и въ тоже время выдающуюся перегородку *kf* (фиг. 34). На передней окровавленной поверхности этой перегородки можно бы тогда соединить боковые, снабженные острыми углами, лоскуты *nopq* и *rstu*. На внутреннихъ краяхъ *nq* и *ru* слѣдуетъ какъ можно болѣе оставлять кожи отъ остатковъ носа, такъ какъ эта кожа болѣе, чѣмъ тонкая кожа щекъ, способна къ образованію линейнаго и мало втянутаго рубца на срединѣ новаго носа. Края *ki* и *ef* (фиг. 33), съ обѣихъ сторонъ покрытые кожицей, служили бы тогда, вмѣстѣ взятые, нижнимъ краемъ носовой перегородки и, быть можетъ, если бы перенести вмѣстѣ съ лоскутомъ по способу *Лангенбека* часть надкостной плевы, то перегородка могла бы пріобрѣсть твердость кости. При такомъ образѣ дѣйствій возможно также, слѣдуя правиламъ, представленнымъ въ послѣднее время *Лангенбекомъ*, образовать съ обѣихъ сторонъ дефекта костяныя подпорки. Я не стану говорить о достоинствахъ этой операціи, прежде чѣмъ они будетъ оцѣнены на практикѣ.

Перенесеніе лобнаго лоскута было блестящимъ образомъ исполнено *Б. Лангенбекомъ* при провалившемся носѣ, верхушка котораго была совершенно приподнята кверху. Онъ взялъ отъ лба полукруглый лоскутъ *ab* (Таб. 84, фиг. 36) съ узкимъ стебелькомъ *cd* у корня носа, посредствомъ дугообразнаго разрѣза *ef* (фиг. 35, 36 и 37) обрѣзалъ приподнятую вверхъ верхушку носа, отогнулъ ее внизъ и прикрѣпилъ къ этой дугѣ край *ab* лоскута (фиг. 38).

Форма мостика *cd*, въ особенности же добавленіе небольшаго вспомогательнаго разрѣза *cg* (фиг. 36), причиною тому, что мостикъ лоскута такъ ровно ложится въ разрѣзъ провалившагося носа что дѣлаетъ совершенно излишнимъ послѣдующее вырѣзываніе возвышенія, образующагося обыкновенно на этомъ мѣстѣ. Когда вслѣдъ за тѣмъ, начиная отъ острыхъ угловъ *i* и *h*, будетъ закрыта отчасти рана на лбу (фиг. 39), тогда *Лангенбекъ* покрываетъ еще лоскутъ *abcd* (фиг. 38) новымъ слоемъ кожи, притягивая для этого лежащую по сторонамъ кожу носа и щекъ (фиг. 39). Это покрываніе кожею можетъ быть произведено какъ на только что трансплантированномъ лоскутѣ, такъ и на приросшемъ уже лоскутѣ, что даже предпочтительнѣе. Понятно само собою, что этому должно предшествовать обнаженіе лоскута отъ покрывающей его кожицы.

Число произведенныхъ до сихъ поръ подобныхъ операцій еще слишкомъ незначительно, чтобы въ настоящее время можно было уже рѣшить, какой способъ подкладыванія лобнаго лоскута лучшій.

b) ЧАСТНАЯ РИНОПЛАСТИКА.

Подобно тому, какъ въ полной, также точно и въ *частной* ринопластикѣ, которая слѣдуетъ вообще тѣмъ же самымъ правиламъ, для операцій употребляется кожа лба, только лоскутъ, сообразно съ меньшею величиною дефекта, вырѣзывается болѣе узкій.

Чтобы закрыть дефектъ *efgn* на лѣвой сторонѣ носа, *Лабà* (Labat) употребилъ узкій лоскутъ *abcd* (Таб. 85, фиг. 40) отъ покрововъ лба. Лоскутъ два раза повороченъ былъ подъ прямымъ угломъ и затѣмъ уже укрѣпленъ въ дефектѣ *efgn*, при чемъ, конечно, на мѣстѣ вращенія *ae* (фи. 41) должно образоваться значительно выдающееся возвышеніе изъ кожи. Мы говорили уже, въ какой степени искусство образованія мостиковъ было измѣнено *Диффенбахомъ* и въ особенности *Б. Лангенбекомъ*.

Въ приведенномъ случаѣ *Лабà* часть кожи изъ возвышавшагося въ видѣ опухоли мостика могла быть употреблена для закрытія дефекта на сосѣднемъ нижнемъ вѣкѣ; обыкновенно же опухоль эта должна быть удалена по общимъ правиламъ. Нѣкоторые хирурги (*Адельманнъ, Мишонъ*) хотѣли вырѣзывать мостикъ въ видѣ лоскута и переносить его на вполовину зажившую рану на лбу. Такой пріемъ менѣе всего можетъ быть одобренъ, такъ какъ кожа, составляющая мостикъ, обыкновенно утолщается и сокращается, и потому не въ состояніи совершенно гладко прирости къ ранѣ на лбу, если бы мы даже удалили подкожный рубецъ. Простой, плоскій, впослѣдствіи блѣднѣющій рубецъ гораздо лучше и менѣе замѣтенъ, чѣмъ возвышеніе изъ кожи на срединѣ лба.

Въ настоящее время вопросъ относительно обратнаго перенесенія мостика встрѣчается въ практикѣ не такъ часто, потому что образованіе мостика сбоку, чѣмъ съ успѣхомъ предотвращается вредное натяженіе мостика и вслѣдствіе этого застой крови въ самомъ лоскутѣ, позволяетъ, какъ было уже сказано, обойтись во многихъ случаяхъ безъ добавочнаго вырѣзыванія мостика. Такимъ образомъ напр. *Фридбергъ*, еще въ 1854 году (Таб. 86, фиг. 43), возстановилъ лѣвое крыло носа при помощи лоскута отъ лба, мостикъ котораго у корня носа онъ вырѣзалъ такъ, что сдѣлалъ совершенно лишнимъ послѣдовательное

улучшеніе формы. ***Цейсу*** также удалось вмѣстѣ со мною *) искусственно воспроизвести лѣвую половину носа безъ послѣдовательнаго вырѣзыванія мостика. Лоскутъ *abcdef* (фиг. 44), въ которомъ долженъ былъ также заключаться и матеріялъ для образованія носовой перегородки, мы вырѣзали изъ лба въ поперечномъ направленіи, провели потомъ, начиная отъ мостика, дугообразный разрѣзъ *fh* черезъ корень носа внизъ къ углу обезображеннаго лѣваго крыла носа, вслѣдствіе чего между разрѣзами *fh* и *fe* образовался острый уголъ *g*, который послѣ перегибанія лоскута внизъ былъ поднятъ вверхъ до *a*, что значительно облегчило закрытіе раны на лбу (фиг. 45). Весьма важно при этомъ то, что крайняя точка *a* мостика легла нѣсколько ниже, вслѣдствіе чего уменьшилось натяженіе лоскута. Такъ какъ, однако, не смотря на смѣщеніе мостика внизъ, часть лоскута, назначенная для образованія носовой перегородки, не вполнѣ достигала того мѣста, гдѣ она должна была быть укрѣплена, то мы продолжили поэтому разрѣзъ при *f* въ видѣ небольшой дуги, но даже и это не вполнѣ уничтожило натяженіе. Я предложилъ тогда сдѣлать на томъ мѣстѣ, гдѣ лоскутъ сильнѣе всего долженъ былъ быть натянутъ, (при *k*), небольшой поперечный разрѣзъ который былъ растянутъ потомъ въ формѣ тупаго угла и доставилъ лоскуту желанное положеніе. То обстоятельство, что небольшой поперечный разрѣзъ при *k* устранилъ натяженіе лоскута и что мостикъ вслѣдствіе этого не былъ съуженъ во вредъ самому себѣ, и побудило ***Цейса*** подробно описать этотъ случай.

Гдѣ предстоитъ возстановлять *не всю половину носа*, въ такихъ случаяхъ самый лучшій матеріялъ составляетъ *здоровая часть кожи самаго носа*. Мысль эта принадлежитъ ***Б. Лангенбеку*** и его ученику ***Бушу***. Чтобы возстановить дефектъ *abc* (Таб. 87, фиг. 46), ***Б. Лангенбекъ*** весьма успѣшно отдѣлялъ кожу отъ остальныхъ частей носа въ видѣ большаго четыреугольнаго лоскута *defg* и переносилъ его уже извѣстнымъ образомъ на мѣсто, представляющее потерю вещества (общая часть, Таб. 9, фиг. 21—23). Лоскутъ изъ покрововъ носа, если кожа отдѣлена отъ хряща во всю ея толщу, весьма хорошо ложится въ дефектъ, а искусственная потеря вещества на другихъ частяхъ носа заживаетъ грануляціями въ видѣ мало замѣтнаго рубца (Таб. 87, фиг. 47), въ особенности если во время начать прижиганія азотнокислымъ серебромъ. Это послѣднее обстоятельство составляетъ результатъ опытовъ, результатъ столь положительный, что въ настоящее время мы безъ малѣйшаго опасенія можемъ рѣшиться предоставлять поверхностныя раны на носу заживленію посредствомъ грануляцій. ***Бушъ*** предлагаетъ также не вырѣзывать четыреугольнаго лоскута изъ кожи, непосредственно прилегающей къ дефекту, но оставлять между дефектомъ *abc* и лоскутомъ *adef* полоску кожи *acd* (фиг. 48). Я не думаю, чтобы этимъ путемъ можно было достигнуть значительныхъ выгодъ, однако могутъ существовать условія, при которыхъ полоски кожи, оставленныя напримѣръ на срединѣ носа, могли бы вѣрнѣе поддерживать форму послѣдняго. Острый уголъ при *g* можетъ кромѣ того отчасти содѣйствовать уменьшенію искусственнаго дефекта.

Подобнымъ образомъ ***Бушъ*** оперировалъ въ одномъ случаѣ, въ которомъ дефектъ, представлявшій четыреугольную форму, находился на правой сторонѣ носа (Таб. 87, фиг. 49). Такъ какъ округленный лоскутъ *fghi* не вполнѣ выполнялъ собою дефектъ *abcd*, то поэтому, для закрытія дефекта, ***Бушъ*** провелъ вспомогательный разрѣзъ *ae*, который позволилъ ему придвинуть къ дефекту лоскутъ *eab* отъ правой щеки. Соединеніе удалось произвести безъ затрудненій (фиг. 50), но къ сожалѣнію гангрена разрушила большую часть обоихъ лоскутовъ.

Болѣе сложную форму лоскута вырѣзалъ ***Бушъ*** изъ корня носа для возстановленія праваго крыла носа (Таб. 88, фиг. 51). Лоскутъ *abc* былъ снабженъ при этомъ длиннымъ, узкимъ стебелькомъ, исходившимъ отъ лѣваго крыла носа. Кожа, покрывавшая верхушку носа, осталась неповрежденною, и широкій конецъ лоскута долженъ былъ обойти какъ бы вокругъ островка кожи, чтобы направиться къ дефекту *fghi*. Эта сложная форма лоскута изъ кожи, покрывающей корень носа, мало говоритъ въ ея пользу. Имѣя въ виду мало замѣтный рубецъ, образующійся при такомъ способѣ операціи, мы могли бы при формѣ дефекта, представленной на Таб. 79, фиг. 13, вырѣзать замѣщающій лоскутъ изъ корня носа въ болѣе простой формѣ. Лоскутъ *cabd* (Таб. 88, фиг. 52) обнимаетъ весь корень носа, имѣетъ подъ внутреннимъ угломъ лѣваго глаза питающій его мостикъ и легко можетъ быть повороченъ къ дефекту *efh*. Весьма полезно сторону лоскута *ca* дѣлать нѣсколько длиннѣе другой стороны *db*, потому что уголъ *a* лоскута долженъ достигнуть самаго отдаленнаго отъ мостика угла *e* дефекта, между тѣмъ сторона *db* (въ лоскутѣ) не должна быть длиннѣе *df* (въ дефектѣ). При этой весьма цѣлесообразной формѣ лоскута мы получаемъ въ тоже время дефектъ, узкій конецъ котораго находится между бровями, т. е. въ такомъ мѣстѣ, гдѣ кожа подвижнѣе, чѣмъ надъ корнемъ носа, вслѣдствіе чего дефектъ этотъ легко можетъ быть умень-

*) Эту операцію, произведенную нами въ Дрезденѣ въ 1859 году, ***Цейсъ*** обнародовалъ въ „Deutsche Klinik“ 1859, p. 442. Результатъ операціи былъ удовлетворительный и безъ послѣдовательной поправки. Я видѣлъ оперированнаго во второй разъ спустя четыре мѣсяца послѣ операціи.

шенъ, начиная отъ *a*, наложеніемъ швовъ. Этой формой лоскута я съ успѣхомъ воспользовался въ одномъ случаѣ, въ которомъ **Ulcus rodens** (*Hutchison*) разрушилъ весь носъ до носовой перегородки и праваго крыла. (Надкостница надпереносья служила въ этомъ случаѣ матеріаломъ для образованія костяной спинки носа; я не могъ однако дождаться рѣшенія вопроса, останется ли она навсегда, или, какъ думаетъ *Фолькманнъ*, послужитъ только какъ временный **callus**).

Сравнивая операцію *Буша* съ операціею, предложенною *М. Лангенбекомъ*, мы рѣшительно отдаемъ предпочтеніе первому способу. *М. Лангенбекъ* употребилъ также съ успѣхомъ кожу носа для возстановленія его кончика послѣ того, какъ съ тою же цѣлью онъ безуспѣшно употребилъ кожу ладони. На краю штумпфа носа онъ провелъ (Таб. 89, фиг. 53) два параллельныхъ, дугообразныхъ разрѣза *ab* и *cd*, и потомъ посредствомъ остроконечнаго и узкаго скальпеля отпрепаровалъ ограниченную вышеупомянутыми разрѣзами полоску кожи въ видѣ мостика, питаніе котораго поддерживалось только боковыми сообщеніями. Вставивши трубочки въ обѣ ноздри, онъ оттянулъ полоску кожи впередъ (фиг. 54), вслѣдствіе чего на мѣстѣ разрѣза *cd* образовался полукруглый дефектъ, который былъ заживленъ посредствомъ грануляцій. По образованіи рубца онъ повторилъ тотъ же самый пріемъ, при чемъ отвернутый однажды впередъ мостикъ былъ снова отдѣленъ (фиг. 55) и еще больше опущенъ внизъ, вслѣдствіе чего рубецъ на спинкѣ носа вмѣстѣ съ новою раной образовалъ широкій эллипсъ (фиг. 56, *cd*). Такимъ образомъ была достигнута цѣль обѣихъ операцій—образованіе, хотя и не слишкомъ выдающейся, зато достаточно низко опустившейся верхушки носа.

Быть можетъ, что эта операція, произведенная *М. Лангенбекомъ* еще въ сороковыхъ годахъ, подала мысль его двоюродному брату *Бергарду Лангенбеку* вырѣзывать верхушку носа сводообразно, отгибать ее внизъ и покрывать сверху лоскутомъ отъ лба. Этотъ послѣдній способъ, конечно, заслуживаетъ наибольшаго подражанія.

При операціяхъ частной ринопластики, напр., при возстановленіи одного носоваго крыла, *Б. Лангенбекъ* употреблялъ кожу носа еще и такимъ образомъ, что послѣ операціи оставался только линейный рубецъ. Чтобы возстановить правое крыло носа, (Таб. 89, фиг. 57), онъ выкраивалъ четыреугольный лоскутъ *abcd*, корень котораго находился вверху въ уровень съ глазомъ, и потомъ оттягивалъ его внизъ въ уровень съ высотою лѣваго крыла (фиг. 58) и укрѣплялъ его тамъ помощью наложенныхъ сбоку швовъ. Этотъ способъ, если дефектъ не очень великъ, увѣнчивается обыкновенно весьма благопріятнымъ

исходомъ, но будучи вполнѣ успѣшнымъ при частной ринопластикѣ, онъ не заслуживаетъ однако ни малѣйшаго довѣрія въ примѣненіи къ полной ринопластикѣ, какъ это предлагаетъ *Heusser*. Въ нѣкоторыхъ случаяхъ *Heusser* бралъ отъ лба лоскутъ *abcdef* (Таб. 90, фиг. 59) въ два дюйма шириною и, не поворачивая, прямо перетягивалъ его такъ, что своими углами *b* и *e* достигалъ *gh* и носовою перегородкою доходилъ до разрѣза въ верхней губѣ *ki*. Не смотря на гуттаперчевый аппаратъ, удерживавшій новый носъ въ напряженномъ состояніи, нельзя однако и думать о сколько нибудь значительной рельефности образованной такимъ образомъ верхушки носа. Подобное растяженіе лоскута сопряжено съ большою опасностью омертвѣнія его и кромѣ того растянутый и, естественно, съуженный мостикъ долженъ быть соединенъ съ краями раны какъ въ кожѣ лба, такъ и головы (фиг. 60), вслѣдствіе чего является натяженіе не только въ одномъ направленіи, но въ горизонтальномъ направленіи почти въ такой же степени, какъ и въ вертикальномъ. Способомъ этимъ нельзя выиграть ничего и въ косметическомъ отношеніи, потому что въ оттянутомъ внизъ лоскутѣ волоса будутъ продолжать свой ростъ на лбу.

Операція *Гейссера* не заслуживаетъ подражанія даже съ тѣмъ измѣненіемъ, которое онъ ввелъ въ ней и которое состоитъ въ томъ, что кожа вырѣзывается въ видѣ двухъ кусковъ, такъ что для образованія каждаго крыла носа притягивается особый лоскутъ; при этомъ усиливается только опасность гангренознаго распаденія въ длинныхъ, узкихъ лоскутахъ. Тѣмъ не менѣе однако, перетягиваніе (*Гейссеръ*) или передвиженіе внизъ (*Б. Лангенбекъ*) кожи, лежащей выше дефекта, можетъ быть показано въ извѣстныхъ случаяхъ. Такимъ образомъ *Neumann* получилъ благопріятный результатъ, поступая такъ, какъ дѣлалъ *М. Лангенбекъ* (хотя раньше послѣдняго). Прежде всего онъ вырѣзалъ изъ покрововъ корня носа четыреугольный лоскутъ *cefd* (Таб. 90, фиг. 61), отдѣлилъ его сверху внизъ до носовой кожи, прорѣзалъ потомъ на верхней его границѣ носовой хрящъ вмѣстѣ съ хрящевой частью носовой перегородки и затѣмъ передвинулъ внизъ въ видѣ свода сдѣлавшійся подвижнымъ остатокъ носа (фиг. 62). Между глазами остался тѣмъ четыреугольный дефектъ, который, начиная отъ обоихъ своихъ верхнихъ угловъ *g* и *h*, могъ быть нѣсколько уменьшенъ наложеніемъ швовъ.

Чтобы избѣжать въ одномъ случаѣ подобнаго дефекта, я образовалъ лоскутъ въ видѣ остроугольнаго треугольника, вмѣсто четыреугольнаго лоскута между глазами (фиг. 63). Въ главномъ я удержалъ пріемы *Неймана*, съ тою только разницею, что, подвинувъ носъ внизъ,

я передвинулъ внизъ и верхушку лоскута *cde* и потомъ наложеніемъ швовъ отъ *f* внизъ совершенно закрылъ искусственный дефектъ. Верхушка треугольника *cde* оказалась однако слишкомъ узкою и была разрушена гангреною. Результатъ операціи сходенъ съ результатомъ, полученнымъ ***M. Лангенбекомъ*** (Таб. 89, фиг. 54). Для меня онъ былъ неудовлетворительнымъ, и потому въ будущемъ я отдамъ предпочтеніе способу образованія лоскута или ***Б. Лангенбека*** (Таб. 84), или ***Буша*** (Таб. 88, фиг. 52).

При извѣстныхъ дефектахъ носа *вещество верхней губы* (во всю ея толщину) также можетъ служить матеріяломъ для возстановленія, менѣе хорошимъ, правда, чѣмъ кожа носа, но лучшимъ все таки, чѣмъ кожа щеки. ***Rollet*** слѣдующимъ образомъ употребилъ вещество верхней губы. Онъ вырѣзалъ изъ нея небольшой шириною въ 15 mm. лоскутъ *efhg* (Таб. 91, фиг. 65), питающимъ мостикомъ котораго служила носовая перегородка, и нижній край его (красную губную кайму) поднялъ вверхъ къ штумфу носа *abcd* такъ, что кайма эта была обращена кнаружи. Искусственный дефектъ, находившійся подъ этимъ лоскутомъ, достаточно толстымъ, чтобы сообщить выпуклость верхушкѣ носа, былъ закрытъ, какъ обыкновенная щель при операціи заячьей губы (фиг. 66). Слизистая оболочка будто вскорѣ отдѣлилась и слой кожицы, мало (?) отличавшійся отъ кожицы остальнаго лица, покрылъ верхушку носа. Если послѣднее явленіе и возможно, какъ это извѣстно мнѣ по собственному опыту изъ одного случая искусственнаго образованія краснаго края губы, воспроизведеннаго по способу ***Диффенбаха*** изъ слизистой оболочки рта, тѣмъ не менѣе нельзя сомнѣваться и въ томъ, что должно существовать различіе между кожею, покрывающею верхушку носа, и остальною кожею лица.

Способъ ***Ролле*** даетъ мнѣ поводъ предложить вещество верхней губы для возстановленія верхушки носа еще и другимъ образомъ. На живомъ человѣкѣ, однако, я не приводилъ еще своей мысли въ исполненіе. Я придавалъ бы дефекту форму небольшой наполеоновской шляпы *acdb* (фиг. 67), т. е. пожертвовалъ бы двумя остроконечными кусками кожи по бокамъ перерожденныхъ крыльевъ носа, прорѣзалъ бы за тѣмъ щеку въ горизонтальномъ направленіи, начиная отъ спаекъ рта, помощію разрѣзовъ *ef* и *gh* (при чемъ слизистая оболочка щеки сохраняется для окаймленія новой верхней губы), отдѣлилъ бы мостикъ *abhe* отъ верхней челюсти и приподнялъ бы его вверхъ въ направленіи къ штумфу носа. Въ этомъ мѣстѣ я укрѣпилъ бы мостикъ швами между *aikb* и *acdb*

(фиг. 68) и поддерживалъ бы его липкимъ пластыремъ или полосками тюли, смоченными коллодіемъ. Вслѣдствіе незначительнаго натяженія въ толстомъ и упругомъ мостикѣ едва ли можно сомнѣваться въ приращеніи верхней губы въ этомъ положеніи. Послѣ заживленія я вырѣзалъ бы изъ верхней губы крылья носа такимъ образомъ, чтобы разрѣзы *lm* и *no* прорѣзывали вмѣстѣ съ тѣмъ и красный край губы. Чтобы покрыть теперь открытые зубы и получить новую верхнюю губу, я провелъ бы отъ верхней границы разрѣзовъ, служившихъ для образованія крыльевъ, два горизонтальныхъ разрѣза *nb* и *al* и соединилъ бы тогда противоположные другъ другу края *lm* и *no* боковыхъ лоскутовъ подъ новою верхушкою носа. Еще до этого вновь образованная верхняя губа должна быть окаймлена сбереженною слизистою оболочкою между *o—h* и *m—e*, чѣмъ достигается скорѣйшее заживленіе послѣ первой операціи. Чтобы придать рту его нормальное положеніе и форму, необходимо освѣжить углы при *h* и *e* и наложить тамъ одинъ или два обвивныхъ шва (фиг. 69). Для образованія носовой перегородки красная слизистая оболочка, только безобразящая верхушку носа, вырѣзывается въ видѣ двухъ маленькихъ лоскутовъ *oq* и *mp* (фиг. 68), прикрѣпленныхъ еще только къ первоначальной ложбинкѣ верхней губы (Philtrum) между *q* и *p* и висящихъ у верхушки носа. Эти лоскуты соединяются затѣмъ между собою своими окровавленными поверхностями помощію матрацнаго шва, а свободные концы ихъ укрѣпляются вверху при *ln* (фиг. 69) въ новой верхней губѣ, вслѣдствіе чего мы и получаемъ носовую перегородку. Незначительное втягиваніе рубцовъ подъ крыльями носа при *a* и *b* могло бы только содѣйствовать большей рельефности новаго носа, совпадая съ естественными морщинами на лицѣ. Особенно выгоденъ былъ бы этотъ способъ для женщинъ, у которыхъ верхняя губа не покрыта волосами, и гдѣ мы должны, болѣе чѣмъ во всякомъ другомъ случаѣ, избѣгать образованія рубцовой ткани на лбу.

Вещество верхней губы было употреблено для возстановленія утраченнаго крыла носа еще раньше ***О. Веберомъ***. Изъ ложбинки верхней губы (philtrum), въ половину ея толщины, онъ вырѣзалъ овальный лоскутъ *d* (Таб. 92, фиг. 70) и отвернулъ его вверхъ въ направленіи дефекта *abcd* (фиг. 71). Дефектъ на верхней губѣ онъ закрылъ, соединяя его края въ одну прямую линію.

Подобно веществу верхней губы, кожа сосѣднихъ съ нею частей щеки также употребляется по ***Фрицце*** и ***Рейху*** для возстановленія крыльевъ носа (фиг. 72). Лоскутъ *abcd*, имѣвшій обратную форму новаго крыла, такъ былъ поворочень въ направленіи къ дефекту, что

его верхушка *b* достигала границы дефекта, находившейся на верхушкѣ носа. Края дефекта въ щекѣ были соединены обвивными швами въ одну прямую линію.

Лаба предложилъ кожу щеки, прилежащую къ крыльямъ носа, употреблять также и для возстановленія всей верхушки носа (фиг. 74), употребляя при этомъ верхнюю губу, какъ матеріялъ для образованія носовой перегородки. Чтобы быть въ состояніи лучше закрыть дефектъ и получить линейные рубцы *op* и *mq* (фиг. 75), онъ жертвовалъ (по способу ***Аммона***) треугольниками кожи *k* и *i*. Я не думаю, чтобы предложеніе ***Лаба*** было когда нибудь приведено въ исполненіе.

Въ заключеніе я приведу еще нѣсколько болѣе ***сложныхъ формъ ринопластическихъ операцій***. Сюда относится, напримѣръ, случай ***Маццони*** (Mazzoni, Таб. 93, фиг. 76), въ которомъ дефектъ занималъ всю лѣвую половину носа, верхнюю губу и правую щеку. При такомъ объемъ дефекта существуетъ общее правило, по которому прежде всего слѣдуетъ начинать съ образованія верхней губы; но при этой операціи необходимо также одновременно обратить вниманіе и на матеріялъ для ринопластики. Мы привели уже одинъ такой случай (Таб. 68, фиг. 90), въ которомъ мы начали операцію образованіемъ верхней губы и гдѣ, не смотря на присоединившуюся пневмонію, исходъ операціи былъ благопріятный. Конечный результатъ этой хило-ринопластики представляетъ намъ Таб. 93, фиг. 79. Какимъ образомъ была образована верхняя губа, не смотря на присутствіе рубцовой ткани на лѣвой щекѣ, я показалъ уже на Таб. 68. Фотографическій снимокъ новаго носа (Таб. 93) доказываетъ намъ между прочимъ и то, что употребленіе кожи лба приводитъ къ благопріятнымъ результатамъ даже и въ такихъ случаяхъ, гдѣ еще до операціи рубецъ находился по срединѣ лба и на корнѣ носа. Если такой рубецъ прійдется на срединѣ отдѣляемаго лоскута, то онъ можетъ причинить омертвѣніе лоскута, какъ это испыталъ также ***Блазіусъ***; находясь же вблизи которой нибудь изъ боковыхъ сторонъ лобнаго лоскута, старый, уже васкуляризовавшійся рубецъ представляетъ менѣе опасности. Чтобы возстановить прежде всего верхнюю губу, ***Маццони*** соединилъ между собою противоположные другъ другу края раны *a* и *b* и потомъ, такъ какъ натяженіе вверху было сильнѣе, вырѣзалъ два лоскута, одинъ большой *d* изъ покрововъ щеки и другой меньшій *c* изъ кожи носа (фиг. 77). Когда такимъ образомъ

былъ закрытъ и дефектъ на корнѣ носа, онъ соединилъ края дефекта въ щекѣ наложеніемъ обвивныхъ швовъ на острые углы *e* и *f* (фиг. 78).

Конечно, высокаго косметическаго значенія подобная операція имѣть не можетъ и потому въ большинствѣ подобныхъ случаевъ будетъ предпочтительнѣе брать матеріялъ для возстановленія дефекта также изъ кожи лба. Такъ, напримѣръ, на Таб. 94, фиг. 80 представленъ случай, извѣстный мнѣ изъ клиники ***Вутцера*** и сходный со случаемъ фиг. 79 (подобный случай показывалъ мнѣ также и ***Караваевъ***), въ которомъ, для образованія носа послѣ образованія верхней губы, взятъ былъ большой и широкій лоскутъ изъ кожи лба (фиг. 81).

Въ подобныхъ случаяхъ только вырѣзываніе лобнаго лоскута въ ***косомъ*** направленіи можетъ доставлять достаточное количество образовательнаго матеріяла, и при первомъ вырѣзываніи лоскута нѣтъ необходимости обращать особенное вниманіе на форму новаго носа. Прежде всего нужно стараться образовать возможно большій носъ и только тогда, когда лоскутъ прирастетъ, можно приступить къ улучшенію формы носа посредствомъ вырѣзыванія кусочковъ кожи, имѣющихъ, смотря по надобности, форму эллипса или миртоваго листка. ***Адельманнъ*** весьма настоятельно рекомендовалъ своимъ ученикамъ слѣдовать этому важному въ ринопластикѣ правилу. Въ его клиникѣ я долженъ былъ произвести на одномъ и томъ же больномъ четыре, одна за другою слѣдовавшія операціи для улучшенія формы вновь образованнаго носа и только тогда новый носъ могъ удовлетворить всѣмъ вышеизложеннымъ условіямъ. Прежде всего я удалилъ на лѣвой сторонѣ его эллиптическій кусокъ кожи *a* (Таб. 95, фиг. 82), одновременно съ которымъ удаленъ былъ также и безобразный, глубоковтянувшійся рубецъ. Я началъ прямо операціей для улучшенія формы, потому что не было необходимости вырѣзать изъ корня носа питающій мостикъ. Рубецъ лежалъ нѣсколько косо, и небольшая, представляемая имъ неровность совпадала съ вышеупомянутою частью кожи, вырѣзанною въ формѣ миртоваго листка (*a*, фиг. 82). Цѣлью второй операціи для улучшенія формы было устраненіе небольшой несимметрической выпуклости на лѣвой сторонѣ носа и вмѣстѣ съ тѣмъ поднятіе вверхъ нѣсколько ниже стоявшаго лѣваго крыла носа; при этомъ верхушка носа значительно удлинилась и опустилась къ верхней губѣ (фиг. 83). Удаленіемъ на лѣвой сторонѣ двухъ кусочковъ кожи *b* и *c*, имѣвшихъ форму миртовыхъ листьевъ и вырѣзанныхъ клинообразно во всю толщину носа изъ сильно напряженной рубцовой ткани (фиг. 83 и 84), а также наложеніемъ швовъ верхушка носа была поднята вверхъ, крылья носа укорочены и лѣвая сторона носа представлялась столь же ровною, какъ и правая (фиг. 85). Чтобы вполнѣ возстановить симмет-

рію обѣихъ половинокъ носа, я удалилъ черезъ 14 дней часть кожи въ видѣ миртоваго листа (*d*, фиг. 85) также и на правой половинѣ носа (въ поперечномъ направленіи), такъ что линейные рубцы *e* и *f* (фиг. 86) соотвѣтствовали легкимъ бороздкамъ, которыя существуютъ на верхней границѣ носовыхъ крыльевъ въ каждомъ рѣзко очерченномъ носѣ. Кромѣ того рубцы, происшедшіе вслѣдствіе вырѣзыванія кусочковъ кожи и проникавшіе все вещество новаго носа, сообщили ему столь прочный внутренній остовъ, что даже спустя полтора года послѣ операціи, послѣдній удерживалъ носъ въ положеніи, представленномъ на фиг. 87. При подобномъ косметическомъ улучшеніи формы черезъ послѣдующее вырѣзываніе необходимо указать на слѣдующія общія правила: 1) новый носъ долженъ быть образованъ первоначально въ возможно большихъ размѣрахъ и 2) послѣдовательныя вырѣзыванія должно стараться производить, гдѣ это будетъ возможно, въ самомъ веществѣ новаго носа, потому что такія порѣзныя раны всегда заживаютъ первымъ натяженіемъ. Производя разрѣзы на границѣ между носовымъ лоскутомъ и щекою, напр. вырѣзывая неправильные рубцы, мы гораздо чаще наблюдаемъ нагноеніе между краями разрѣза, различно питаемыми и не въ одинаковой степени снабженными кровоносными сосудами. На это обстоятельство я указывалъ уже прежде, и ***Кипарскій***, (*l.* c. стр. 55) прибавляя, что я первый высказалъ это мнѣніе, подтвердилъ его новыми наблюденіями. Въ тѣхъ случаяхъ, гдѣ новый носъ начиналъ утрачивать свою первоначальную форму, ***Диффенбахъ*** и его ученики старались сохранять ее такимъ образомъ, что прокалывали носъ толстыми булавками и оставляли ихъ въ каналахъ проколовъ до тѣхъ поръ, пока не появлялось нагноеніе. Полоски рубцовой ткани, оставшейся послѣ заживленія этихъ каналовъ, въ видѣ отдѣльныхъ плотныхъ нитей, должны были служить какъ бы разправляющими перекладинами для удержанія носа въ его первоначальномъ положеніи. Однако эти тонкія полоски рубцовой ткани представляютъ слишкомъ слабыя подпорки; при томъ онѣ, какъ и всякая рубцовая ткань, впослѣдствіи размягчаются, а вмѣстѣ съ этимъ теряется и надежда на сохраненіе желанной формы носа. Отъ такого способа операціи мы можемъ ожидать столь же мало, какъ и отъ сжиманія и свинчиванія новаго носа, для котораго ***Грефе*** устроилъ свой сложный компрессоръ и которое имѣетъ еще только историческій интересъ. Уже ***Диффенбаху*** пришло однажды на мысль видоизмѣнить форму искусственнаго носа посредствомъ вырѣзыванія частицъ самаго вещества носа. Операцію эту онъ произвелъ, расщепляя носъ пополамъ посредствомъ разрѣза *ab* (Таб. 96, фиг. 88) и вырѣзывая потомъ изъ частей, прилежащихъ къ разрѣзу, треугольникъ *cde*. Этимъ пріемомъ была укорочена правая, ниже спускавшаяся половина носа, и вмѣстѣ съ тѣмъ даже самый результатъ былъ бы достигнутъ и безъ расщепленія носа пополамъ, простымъ вырѣзываніемъ частицы изъ вещества носа. Руководящею мыслію при подобныхъ вырѣзываніяхъ, которой не доставало повидимому ***Диффенбаху*** въ вышеприведенномъ случаѣ, служило мнѣ то обстоятельство, что посредствомъ вырѣзываній, сопряженныхъ съ образованіемъ хотя и тонкаго остова изъ рубцовой ткани, я удаляю изъ носа вмѣстѣ съ тѣмъ матеріалъ, который необходимо послужилъ бы къ вторичному развитію первоначальной уродливости формы черезъ размягченіе рубцовой ткани. Нити рубцовой ткани, образующіяся въ каналахъ проколовъ ***Диффенбаха,*** могутъ размягчаться и становиться уступчивыми, тогда какъ сращенія поверхностей разрѣза распадаются только послѣ смерти.

Большей выпуклости или рельефности при ***слишкомъ широкой и слѣдовательно плоской верхушкѣ носа*** можно достигнуть такимъ образомъ, что изъ верхней губы (фиг. 90) вырѣзываютъ треугольникъ *abc* и потомъ, соединивъ края раны *ca* и *cb*, одновременно стягиваютъ самый носъ посредствомъ петли изъ тонкой проволоки *de*, которую оставляютъ тамъ до совершеннаго образованія рубцовой ткани (Таб. 75, фиг. 132, при операціи заячьей губы). У женщинъ, у которыхъ нѣтъ усовъ, могшихъ бы скрывать рубецъ на верхней губѣ, было бы быть можетъ предпочтительнѣе вырѣзывать два треугольника (Таб. 96, фиг. 92 *a* и *b*) и потомъ поступать, какъ сказано выше.

Операція заросшихъ ноздрей.

Часто встрѣчающееся полное ***заращеніе ноздрей*** составляетъ столько же уродливость формы, сколько и значительное функціональное разстройство. При искусственномъ образованіи ноздрей безъ удвоенія кожи ноздри часто совершенно заростаютъ во время процесса образованія рубца, такъ что почти дѣлается невозможнымъ сохраненіе отверстій, необходимыхъ для дыханія черезъ носъ. Прободеніе рубцовой ткани посредствомъ троакара, вырѣзываніе частицъ рубцовой ткани, введеніе трубочекъ, ствола гусинаго пера, особенныхъ расширителей обыкновенно мало помогаютъ дѣлу. Въ одномъ случаѣ, гдѣ вслѣдствіе гангрены была утрачена внутренняя подкладка носоваго крыла и гдѣ воспослѣдовало подобное заращеніе отверстій, я почти въ теченіе полугода продержалъ въ искусственно-вскрытыхъ ноздряхъ свинцовую проволоку толщиною въ гусиное перо и достигъ однако этимъ путемъ весьма незначительныхъ результатовъ. Въ другомъ случаѣ, въ которомъ въ теченіе цѣлаго мѣсяца

я продержалъ въ ноздряхъ стволъ гусинаго пера, обвернутый корпіею, я заказалъ двѣ небольшихъ трубочки изъ тонкой серебряной бляшки съ отвороченными краями и ввелъ ихъ въ носовыя отверстія на подобіе маленькихъ мѣдныхъ колецъ, вставляемыхъ въ женскіе корсеты. Эта тонкая серебряная подкладка весьма легко переносилась оперированнымъ и давала пацієнту возможность свободно дышать и сморкаться.

Самое вѣрное средство противъ зарощенія ноздрей составляетъ описанное нами выше *окаймленіе или удвоеніе крыльевъ носа*. Употребляемый при этомъ матрацный шовъ не въ состояніи, однако, препятствовать утолщенію крыльевъ носа чрезъ образованіе соединительной ткани между двумя пластинками кожи. Вслѣдствіе этого утолщенія ноздри часто совершенно закрываются и такимъ образомъ вполнѣ прекращается токъ воздуха черезъ эти послѣднія. Такъ какъ это утолщеніе происходитъ главнымъ образомъ по краямъ отверстій, то изъ кожи, образующей крылья носа, можно вырѣзывать часть ткани въ видѣ миртоваго листка (Таб. 96, фиг. 93, *ab* и *cd*), поднимающуюся вверхъ клинообразно (фиг. 94), въ чемъ соглашается со мною *Лингартъ* въ своемъ учебникѣ. Если этого требуетъ форма носа, подобный кусокъ ткани въ видѣ эллиптическаго клина можно вырѣзывать также и изъ носовой перегородки. Быть можетъ, было бы предпочтительнѣе, какъ это уже однажды при другихъ условіяхъ пытался сдѣлать *Диффенбахъ*, вырѣзывать изъ носовой перегородки и крыльевъ носа (фиг. 95) куски ткани въ формѣ небольшихъ, округленныхъ конусовъ (фиг. 96). Послѣ закрытія этихъ отверстій посредствомъ глубоко проникающихъ въ вещество носа серебряныхъ проволокъ, при чемъ круглая вырѣзка превращается въ линейный рубецъ (фиг. 97) и не только носъ дѣлается тоньше, а крылья и перегородка уже, но и самыя ноздри дѣлаются болѣе открытыми и носъ получаетъ большую выпуклость (рельефность).

РИНОПЛАСТИКА ИЗЪ КОЖИ РУКИ.

Изложенныя здѣсь правила, будучи цѣлесообразно измѣнены для каждаго отдѣльнаго случая, вполнѣ достаточны для того, чтобы при образованіи носа изъ кожи лба, щеки или верхней губы придать искусственному носу болѣе или менѣе естественную форму.

Большія трудности, и не только въ косметическомъ отношеніи, представляются тамъ, гдѣ мы бываемъ принуждены образовать *носъ по итальянскому способу изъ кожи руки*. Въ общей части мы указали уже на то, что прибѣгать къ трансплантаціи столь далеко отстоящаго лоскута слѣдуетъ только въ крайнемъ случаѣ, когда матеріалъ для образованія

носа не могутъ доставлять окружающія части. При такомъ способѣ операціи пацієнтъ менѣе можетъ разсчитывать на естественную форму носа. Часто послѣ перенесенія лоскута нѣжные волоски, находящіеся на кожѣ предплечія, начинаютъ расти совершенно неестественнымъ образомъ, такъ что искусственный носъ изъ кожи предплечія представляется какъ бы обросшимъ тонкою, короткою шерстью. Противъ роста волосъ мы не имѣемъ вполнѣ вѣрнаго средства, а бритье (по способу *Грефе*), которое большая часть хирурговъ предлагаетъ производить передъ операціею, можетъ только еще болѣе содѣйствовать этому. Если взять лоскутъ изъ кожи въ локтевомъ сгибѣ, то въ такомъ случаѣ менѣе можно опасаться выростанія волосъ, но тонкость кожи значительно уменьшаетъ надежду на хорошую и постоянную форму вновь образованнаго носа. Различіе въ цвѣтѣ между носомъ изъ кожи предплечія и покровами щекъ и лба остается обыкновенно навсегда и солнечные лучи, равно какъ и зимній холодъ, совершенно иначе дѣйствуютъ на кожу предплечія, въ иной степени снабженную кровоносными сосудами, чѣмъ на кожу лица, постоянно открытую.

Посредствомъ двухъ параллельныхъ, въ четыре дюйма длиною, разрѣзовъ на мѣстѣ, соотвѣтствующемъ двуглавой мышцѣ (m. biceps), *Tagliacozza* отсепаровалъ мостикъ кожи въ два дюйма шириной. Подъ этотъ мостикъ онъ подводилъ смоченный масломъ кусокъ холста, а съ наступленіемъ нагноенія ежедневно перемѣнялъ повязку, и когда мостикъ кожи значительно увеличивался въ толщину и края его заворачивались внутрь (обыкновенно спустя 4 недѣли), *Tagliacozza* отрѣзывалъ его на верхнемъ концѣ. При этомъ онъ тщательно слѣдилъ за процессомъ рубцованія лоскута, который проходилъ (по *Tagliacozza*) «дѣтскій, юношескій и возмужалый возрасты», и наконецъ, предъ наступленіемъ «старческаго возраста», т. е. предъ наступленіемъ сморщиванія лоскута, укрѣплялъ его въ дефектѣ такимъ образомъ, какъ это показываетъ Таб. 97, фиг. 98, *dgef* сверху, и фиг. 99, *defg*, со стороны спинки носа. Эти пріуготовительные пріемы представляли то преимущество, что въ продолженіе 9—12 дней, въ теченіе которыхъ совершалось приращеніе лоскута, гной изъ раны на предплечіи не могъ попадать ни въ носъ, ни въ ротъ пацієнта, такъ какъ лоскутъ переносился на мѣсто своего назначенія уже по достиженіи имъ извѣстной толщины, именно «въ періодѣ возмужалости», когда рана на предплечіи (*abcd*, фиг. 98) уже покрылась рубцомъ.

Грефе думалъ ослабить сморщиваніе лоскута перенесеніемъ его на лице *тотчасъ вслѣдъ за вырѣзываніемъ его изъ предплечія*. *Диффенбахъ* нашелъ однако противъ этого сморщиванія лоскута вполнѣ вѣрное средство въ *удвоеніи кожи*. Носъ, трансплантированный по способу

Тальякоччи «въ періодѣ возмужалости», не избѣгаетъ своей участи; не смотря на перемѣну мѣста, его постигаетъ и «старческій возрастъ»,— сморщиваніе и сокращеніе; лоскутъ *Грефе*, переносимый, употребляя выраженіе *Тальякоччи*, еще «въ самомъ раннемъ дѣтствѣ», долженъ оставаться на своемъ новомъ мѣстѣ до наступленія «возмужалости», прежде чѣмъ приступать къ сообщенію ему желаемой формы; но отъ «періода возмужалости» до «старости» всего одинъ шагъ. *Диффенбахъ* усомнился въ томъ, чтобы развивающееся во время приращенія лоскута питаніе его окружающими тканями въ состояніи было противодѣйствовать вышесказанному сморщиванію лоскута, а потому для устраненія его онъ избралъ другой способъ—удвоеніе кожи. Онъ отдѣлялъ мостикъ кожи не параллельными разрѣзами, но двумя сходящимися кверху разрѣзами *ab* и *ed*, (фиг. 100.). Исходя изъ точки *d*, онъ проводилъ затѣмъ еще разрѣзы *cd* и *ef*, которые должны были служить одновременно для образованія носовой перегородки и крыльевъ носа. Эта половинка лоскута отпрепаровывалась, весь мостикъ приподымался и находящаяся подъ нимъ рана предплечія соединялась полосками липкаго пластыря; уголъ лоскута *g* перемѣщался въ *b*, такъ что края раны *eg* и *ab* (фиг. 101) могли быть соединены узловатыми швами. Вокругъ такого удвоеннаго мостика *Диффенбахъ* обвивалъ еще узкія полоски липкаго пластыря, вслѣдъ затѣмъ, послѣ сращенія лоскута и заживленія раны предплечія, лоскутъ отрѣзывался при *ac*, сращеніе между *ab* и *eg* разъединялось на небольшомъ пространствѣ, и послѣ освѣженія краевъ остатковъ носа, лоскутъ прикрѣплялся на краяхъ дефекта.

Диффенбахъ старался затѣмъ улучшить форму носа посредствомъ особенныхъ кожныхъ шинъ и посредствомъ вкалыванія карлсбадскихъ булавокъ, что ему и удавалось, хотя, къ сожалѣнію, на непродолжительное время.

Выше мы уже сказали, что *Грефе* (въ нѣкоторыхъ случаяхъ также и *Диффенбахъ*) *тотчасъ же переносилъ на штумпфъ носа* свѣже-отдѣленный лоскутъ, которому онъ придавалъ форму *a* (фиг. 102), и въ теченіе 9—12 дней, до полнаго заживленія лоскута, оставлялъ нетронутою носовую перегородку *b*, служившую въ такомъ случаѣ питательнымъ мостикомъ. Этотъ способъ *Грефе* назвалъ *нѣмецкимъ*.

Если при такомъ способѣ операціи, которому *Диффенбахъ* справедливо отдаетъ предпочтеніе, носовая перегородка и крылья носа должны быть образованы помощію удвоенія кожи, то въ такомъ случаѣ лоскуту изъ кожи предплечія слѣдуетъ придать форму *c* (фиг. 103), широкое основаніе котораго *de*, *послѣ совершившагося приращенія лоскута*, должно быть обрѣзано такъ, чтобы средина его *f* служила также и носовой перегородкой и чтобы боковые лоскуты *d* и *e* могли быть отогнуты для образованія подкладки подъ крылья носа. Во всякомъ случаѣ, при такомъ способѣ операціи сберегается время и кромѣ того носъ получаетъ довольно изрядную форму, такъ что эти выгоды уравновѣшиваютъ невыгоду описываемаго способа, заключающуюся въ томъ, что гной изъ раны на предплечіи попадаетъ въ ротъ больнаго. *Грефе* совѣтовалъ послѣ перерѣзыванія мостика лоскута ожидать съ образованіемъ носовой перегородки и только спустя нѣсколько недѣль вшивать ее въ верхнюю губу. Кромѣ потери времени, способъ его представляетъ еще и то неудобство, что въ такомъ случаѣ лоскутъ легче сморщивается и что сверхъ того является большая возможность омертвѣнія части лоскута; тогда какъ укрѣпленіе только что образованной носовой перегородки тотчасъ же можетъ доставить новый источникъ питанія новообразованному носу.

Какой бы способъ ни былъ избранъ, *Тальякоччи* или *Грефе*, все таки удвоеніе кожи *(Диффенбахъ)* составляетъ въ этой операціи весьма важное условіе для успѣшности операціи.

Прежде чѣмъ ножъ коснется руки больнаго, необходимо укрѣпить эту руку въ надлежащемъ положеніи. Различные снаряды, которые были придуманы съ этою цѣлью и которые должны быть еще видоизмѣняемы для каждаго отдѣльнаго случая, представлены мною на Таб. 2—6. Въ теченіе 1—2 недѣль до операціи больной долженъ привыкнуть держать руку въ надлежащемъ положеніи и кромѣ того долженъ привыкнуть спать въ этомъ положеніи. Далѣе, при наложеніи повязки должно быть одновременно опредѣлено мѣсто, наилучше прилегающее къ штумпфу носа, что весьма важно, такъ какъ впослѣдствіи, по причинѣ неловкаго положенія члена и болей отъ усталости, больной можетъ разорвать или измѣнить положеніе отсепарованнаго мостика кожи. Когда такимъ образомъ будутъ опредѣлены положеніе руки и мѣсто образованія лоскута, тогда приступаютъ къ операціи, къ образованію лоскута. Если лоскутъ уже былъ образованъ напередъ (преформированъ), то въ такомъ случаѣ начинаютъ съ освѣженія и обрѣзыванія его краевъ; затѣмъ освѣжается штумфъ прежняго носа и послѣ прекращенія кровотеченія изъ обѣихъ ранъ на больнаго накладывается повязка и отчасти уже затягиваніемъ пряжекъ и бинтовъ рука удерживается въ поднятомъ вверхъ положеніи. Во время наложенія узловатыхъ швовъ ассистентъ долженъ охранять неподвижность руки и послѣ окончательнаго укрѣпленія лоскута рука должна быть фиксирована въ неподвижномъ положеніи по крайней мѣрѣ въ теченіе 6—10 дней. При удаленіи швовъ, что должно быть производимо на второй или третій день послѣ опе-

раціи, обыкновенно нѣтъ надобности ослаблять повязку; если же необходимо бываетъ на это рѣшиться, то въ такомъ случаѣ ослабленіе нужно производить съ большою осторожностію, чтобы не разрушить наступающаго заживленія, которое начинается обыкновенно на ограниченныхъ мѣстахъ per primam intentionem.

Не смотря однако на всѣ предварительныя обсужденія, не смотря на тщательныя измѣренія и образованіе моделей, которыя *необходимы для неумѣющаго рисовать*, не смотря на все это, какъ при индійскомъ, такъ и при италіянскомъ способѣ операціи можно разсчитывать всегда лишь на такое искусственное образованіе, которое послѣ неоднократно повторяемыхъ послѣдовательныхъ операцій получаетъ наконецъ форму, заслуживающую названія носа.

ОБРАЗОВАНІЕ НОСОВОЙ ПЕРЕГОРОДКИ (SEPTUM).

Въ заключеніе главы о ринопластикѣ мы поговоримъ еще объ образованіи *носовой перегородки*, какъ о болѣе самостоятельной операціи, часто встрѣчающейся отдѣльно сама по себѣ.

Случаи дефектовъ носа, вслѣдствіе сифилитическаго или золотушнаго процесса, ограничивающихся только носовою перегородкою, составляютъ явленіе нерѣдкое, не говоря уже о томъ, что при полной ринопластикѣ, въ особенности по индійскому способу, омертвѣваетъ иногда крайній конецъ лобнаго лоскута, долженствующій образовать перегородку.

Матеріалъ для образованія одной только перегородки добывали до сихъ поръ или изъ самаго носа, или изъ верхней губы и только тогда, когда должна быть возстановлена средина носа или весь носъ, отдѣляютъ лоскутъ отъ кожи лба или головы. *Лабà* (Labat) предложилъ употреблять для этой цѣли *кожу ладони* (Таб. 5, B). При ринопластикѣ *Бурова* матеріалъ для образованія перегородки долженъ быть взятъ отъ *щеки*.

Въ тѣхъ случаяхъ, гдѣ носъ широкъ отъ природы или вслѣдствіе слишкомъ широко вырѣзаннаго лоскута при искусственномъ образованіи носа, *матеріалъ* для образованія перегородки съ выгодою можетъ быть вырѣзанъ *изъ средины носа*. Разрѣзы *ab* и *bc* (Таб. 97, фиг. 104) опредѣляютъ размѣры лоскута, вырѣзываемаго во всю толщину носа. На мѣстѣ мостика *af* происходитъ растяженіе лоскута; верхушка послѣдняго *deb* можетъ быть отрѣзана и тупой конецъ *dc*, освобожденный отъ кожицы на пространствѣ нѣсколькихъ линій, закладывается

въ горизонтальный, прободающій разрѣзъ въ верхней губѣ, гдѣ онъ укрѣпляется узловатыми швами. Края раны на носу соединяются въ одинъ прямолинейный рубецъ (фиг. 105).

Если же носъ не великъ и не слишкомъ рельефенъ, то въ такомъ случаѣ матеріалъ для образованія носовой перегородки можетъ быть взятъ *изъ самаго носа* такимъ образомъ, что на верхушкѣ носа проводятъ два параллельныхъ разрѣза *ba* и *cd* (фиг. 106) и потомъ, отпрепаровавъ снизу лоскутъ *efcb*, спускаютъ его внизъ въ разрѣзъ *gh* на верхней губѣ, гдѣ онъ укрѣпляется узловатыми швами (фиг. 107). Отсепарованіе лоскута увеличиваетъ при этомъ способѣ операціи возможность омертвѣнія лоскута и кромѣ того форма носа не претерпѣваетъ особенно выгоднаго измѣненія, такъ какъ онъ дѣлается еще болѣе плоскимъ и тупымъ. Для того, чтобы приращеніе лоскута сдѣлать болѣе вѣрнымъ, необходимо производить на него болѣе или менѣе сильное давленіе въ теченіе первыхъ 8—14 дней, употребляя для этого полоски липкаго пластыря, наложенныя поперегъ верхушки носа.

Способъ этотъ обѣщаетъ мало успѣха и потому было бы предпочтительнѣе брать лоскутъ отъ *верхней губы*. Употребляемые для этой операціи три способа заключаются въ слѣдующемъ. *Первый* способъ состоитъ въ томъ, что лоскутъ *abcd* (Таб. 98, фиг. 108) берется только съ одной стороны верхней губы и прилежащей къ ней части *щеки* и вырѣзывается такимъ образомъ, чтобы онъ могъ быть повороченъ подъ прямымъ угломъ вокругъ своего основанія *ad*. На верхней губѣ остается тогда рубецъ *df* (фиг. 109), проходящій по ней въ горизонтальномъ направленіи.

Второй способъ состоитъ въ томъ, что ложбинка верхней губы (Philtrum) вырѣзывается посредствомъ двухъ вертикальныхъ разрѣзовъ (фиг. 110) для образованія носовой перегородки и потомъ этотъ лоскутъ, вырѣзываемый во всю толщину верхней губы, поворачивается или два раза подъ прямымъ угломъ, такъ чтобы кнаружи была обращена поверхность лоскута, покрытая кожицею (фиг. 111); или же лоскутъ прямо выворачивается кверху, такъ чтобы кнаружи была обращена слизистая оболочка губы (фиг. 113). Недостатокъ и неудобство вырѣзыванія лоскута съ одной стороны составляютъ, во-первыхъ, несимметрическій рубецъ верхней губы, во-вторыхъ являющееся вслѣдствіе этого искривленіе рта въ одну сторону. Въ обѣихъ только что описанныхъ операціяхъ соединеніе краевъ раны происходитъ весьма легко и рубецъ, занимающій срединную линію, весьма мало безобразитъ ротъ. Если слизистой оболочкѣ приходится быть обращенною кнаружи, то она вскорѣ блѣднѣетъ, но еслибы она даже и сохранила свой красный цвѣтъ, то

и тогда она мало бросается въ глаза, потому что ее скрываетъ тѣнь, отбрасываемая на нее выпуклымъ носомъ.

Чтобы укрѣпить лоскутъ на верхушкѣ носа, необходимо обрѣзать красный край слизистой оболочки. *Фрикке* производитъ это посредствомъ V-образнаго разрѣза (фиг. 112 *f*), соотвѣтственно которому для помѣщенія лоскута производится подобный же разрѣзъ *g* на верхушкѣ носа. Если при первоначальномъ вырѣзываніи лоскута слизистая оболочка будетъ вырѣзана нѣсколько шире (фиг. 112, *abcd*), то боковые края раны могутъ быть окаймлены избыткомъ вырѣзанной слизистой оболочки, что сократитъ срокъ заживленія и кромѣ того предотвратитъ утолщеніе носовой перегородки чрезъ грануляціи, что въ свою очередь предотвратитъ зараженіе ноздрей.

Вутцеръ производилъ эту операцію слѣдующимъ образомъ (*третій* способъ). Посредствомъ разрѣза *ab* (Таб. 99. фиг. 114), проводимаго подъ самымъ носомъ, онъ отдѣлялъ верхнюю губу отъ подлежащей кости и потомъ укрѣплялъ ее на верхушкѣ носа (фиг. 116), освѣженной посредствомъ разрѣза *cde* (фиг. 114 и 115). По заживленіи приросшаго лоскута, онъ вырѣзывалъ изъ средины верхней губы матеріялъ для носовой перегородки и потомъ обратно приводилъ губу въ ея нормальное положеніе (фиг. 117). Я произвелъ эту операцію въ одномъ случаѣ, который, казалось, представлялъ удобства для выполненія операціи по способу *Вутцера*, потому что здѣсь была утрачена хрящевая часть перегородки и верхушка носа легко могла быть приближена на встрѣчу отдѣленной въ видѣ мостика верхней губѣ легкимъ давленіемъ посредствомъ полосокъ липкаго пластыря. Приращеніе верхней губы къ верхушкѣ носа произошло какъ слѣдуетъ, но лоскутъ, вырѣзанный для образованія перегородки, омертвѣлъ на половину, не смотря на то, что эта вторая операція была предпринята 3—4 недѣли послѣ первой, т. е. когда носъ былъ уже въ состояніи поддерживать питаніе перегородки. Непрерывнымъ оттягиваніемъ верхушки носа внизъ посредствомъ полосокъ липкаго пластыря на половину укороченная перегородка носа приросла къ верхней губѣ, но верхушка носа сдѣлалась вслѣдствіе этой операціи довольно плоскою.

Основываясь на моихъ наблюденіяхъ, я думаю, что операціи, представленныя на фиг. 112 и 113, могутъ быть наиболѣе рекомендованы, хотя и способъ *Вутцера* для образованія перегородки заслуживаетъ вниманія въ тѣхъ случаяхъ, въ которыхъ носъ не слишкомъ выдается впередъ.

Еще прежде чѣмъ я узналъ о вышеописанномъ способѣ *Вутцера* (проф. въ Боннѣ), я, видоизмѣнивши ринопластику ***Ролле*** (Rollet, фиг. 65), пришелъ къ подобному же способу отдѣленія и поднятія вверхъ верхней губы; но, испытавши однажды неудачу при этомъ способѣ образованія носовой перегородки, я не переставалъ видѣть въ этомъ способѣ его хорошія стороны.

Иногда можно также съ большою пользою употреблять части ввалившагося носа для образованія перегородки. Вообще матеріялъ, который можно получить для частной ринопластики изъ самаго носа имѣетъ большое достоинство, какъ это недавно доказалъ *Б. Лангенбекъ*. Я только не могу одобрять, чтобы изъ хорошо сформированнаго носа вырѣзывали часть для образованія одной лишь перегородки. Но тамъ, гдѣ сохранились только остатки прежняго носа, такъ что требуется и безъ того перестроить его, я предпочитаю употреблять остатокъ носа для образованія носовой перегородки. Я сообщаю здѣсь два случая, которые навели меня на новыя идеи при подобнаго рода операціяхъ.

При ввалившемся носѣ, котораго перегородка была потеряна, а плоская верхушка опиралась на верхнюю губу, я прикрѣпилъ къ послѣдней окровавленную верхушку носа (*bd*, Таб. 108, фиг. 1), чтобы потомъ сдѣлать изъ нея перегородку.

Посредствомъ разрѣзовъ *ab* и *cd* (фиг. 1) я выкроилъ перегородку; косвенные разрѣзы *af* и *ce* составляли границы крыльевъ носа, а вырѣзываніемъ небольшихъ треугольниковъ *abf* и *cde* образованы ноздри. Дугообразный разрѣзъ *gpih* раздѣлилъ плоскую спинку носа такъ, что послѣ легкаго сдвиганія внизъ послѣдняя могла выдаваться въ видѣ свода и образовать такимъ образомъ верхушку носа. Отъ пересаживанія лоскута *iklmn*, послѣ предварительнаго вырѣзыванія кожнаго треугольника *opi*, носъ получилъ нормальную форму (фиг. 2). Лоскутъ, который долженъ былъ образовать спинку носа, былъ вырѣзанъ косвенно между бровями, гдѣ подвижность кожи очень большая, что и способствовало соединенію краевъ раны. Выпуклость лоскута при *l* имѣла цѣлью придать верхушкѣ носа большую рельефность. Уголъ же *k* лоскута, назначенный для точки *h*, былъ вырѣзанъ не на лбу, а ниже надбровной дуги, вслѣдствіе чего разрѣзъ *ik* былъ короче, чѣмъ при обыкновенномъ способѣ выкраиванія лоскута изъ кожи лба. Этимъ выигрывалось то, что мостикъ не выдался въ видѣ возвышенія и не было надобности въ послѣдовательномъ его вырѣзываніи.

Въ другомъ подобномъ же случаѣ разрушеніе пошло уже дальше. На спинкѣ носа образовалась сквозная дыра; верхушка носа, какъ это обыкновенно бываетъ въ подобныхъ случаяхъ, была вздернута вверхъ,

а остатки носовыхъ крыльевъ были смѣщены вверхъ и внутрь (Таб. 108, фиг. 3). Я начерталъ себѣ слѣдующій планъ операціи, котораго впрочемъ я еще не привелъ въ исполненіе, потому что сифилитическій процессъ въ зѣвѣ этого больнаго еще не оконченъ.

Остатки крыльевъ носа *b* и *c* (фиг. 3) должны быть вырѣзаны въ формѣ двухъ узкихъ лоскутовъ, такъ чтобы крылья только въ углахъ носа оставались въ соединеніи со щекою и служили каймою для лобнаго лоскута.

На внутреннемъ концѣ праваго узкаго лоскута я вырѣжу изъ прежней верхушки носа маленькій лоскутъ *a*, который долженъ быть разсматриваемъ, какъ продолженіе носоваго крыла и долженъ доходить до дыры въ спинкѣ носа. Этотъ маленькій лоскутъ *a*, вырѣзанный прободающими разрѣзами во всю толщину изъ остатковъ кончика носа, долженъ быть загнутъ внизъ, а свободный его конецъ (фиг. 4) слѣдуетъ соединить съ верхнимъ краемъ верхней губы. Образовавъ такимъ образомъ перегородку, можно свободный край лѣваго лоскута *ca* укрѣпить на мѣстѣ загиба лоскута *ba*, а лоскутъ *ngmhk*, взятый отъ лба (фиг. 3), пересадить на треугольникъ *def*, глубоко обрѣзанный кругомъ и оставленный для подкладки. Свободный край лоскута будетъ окаймленъ посредствомъ приготовленнаго уже для этого края носа (фиг. 4). Подобное окаймленіе лоскута часто имѣло уже хорошій успѣхъ и только тогда, когда въ лоскутѣ осталось слишкомъ много сморщеннаго рубца, въ немъ обнаруживалось послѣдовательное, вторичное сморщиваніе. Впрочемъ, опытъ долженъ еще подтвердить, можетъ ли такая перегородка сохранить свою форму и послѣ образованія рубца. Но такъ какъ лоскутъ *a* (фиг. 3) не очень длинный и покрытъ на обѣихъ своихъ поверхностяхъ кожицею (снаружи нормальною кожею, а свнутри рубцовою перепонкою, на которой уже образовался слой ячеекъ кожицы), то можно заключить, что успѣхъ будетъ хорошій.

Есть однако случаи, въ которыхъ надо отказаться отъ образованія перегородки носа. Такъ у одной красивой 18-лѣтней дѣвушки, въ дѣтствѣ еще потерявшей носъ, я сдѣлалъ ринопластику и сначала, казалось, съ желаннымъ успѣхомъ. Но вслѣдствіе употребленія очень сгущеннаго коллодія, который я принялъ за **Collodium elasticum** и которымъ я густо намазалъ обвивные швы, давленіе было такое сильное, что воспослѣдовало омертвѣніе перегородки. Нагноеніе отъ демаркаціонной линіи распространилось дальше и наконецъ носъ, стянувшись, получилъ форму маленькаго, овальнаго шарика или огурчика (Таб. 108, фиг. 5). Напрасно искалъ я между всѣми извѣстными мнѣ ринопластическими операціями какого-нибудь плана для исправленія этого уродства; наконецъ, я попалъ на слѣдующую, какъ кажется, новую идею.

Я окружилъ укороченный, но утолщенный новый носъ разрѣзами *abcd* и *ef*, которые пришлись почти какъ разъ въ томъ мѣстѣ, гдѣ былъ старый рубецъ. Затѣмъ я поднялъ носъ вверхъ и сдѣлалъ на задней его поверхности два разрѣза въ соединительной ткани; носъ отъ этого сталъ широкимъ и плоскимъ. Лобный лоскутъ, пересаженный по способу *Б. Лангенбека* вмѣстѣ съ надкостною плевою, какъ и всегда, произвелъ и на этотъ разъ окостенѣніе, но вмѣстѣ съ тѣмъ на этотъ разъ, въ видѣ исключенія, послѣдовало омертвѣніе на лобной кости. Разрѣзами *aghi* и *elk* были приготовлены бороздки для вторичнаго вправленія новаго носа. Остатки крыльевъ носа при *k* и *i* были оттянуты внизъ и пришиты въ надлежащемъ мѣстѣ къ новому, теперь достаточно опущенному носу. По вырѣзываніи выстоявшаго мостика *m* прежняго искусственнаго носа и соединеніи тупыхъ угловъ *b* и *g*, я сдѣлалъ носъ длиннѣе и прямѣе.

Не смотря на присоединеніе рожи лица и продолжавшееся нѣкоторое время нагноеніе изъ подъ лоскута, края лоскута все таки наконецъ приросли и носъ получилъ форму, *весьма пріятную даже для больной* (фиг. 6). Я не хотѣлъ образовать перегородки, потому что для этой цѣли необходимо было бы сдѣлать разрѣзы на новообразованномъ носѣ или верхней губѣ, которые имѣли очень красивую форму и могли быть обезображены вслѣдствіе образованія рубца. Кромѣ того общая ноздря была очень узкая, а между тѣмъ недостатокъ перегородки, по причинѣ незначительнаго отстоянія верхушки носа отъ верхней губы и загибанія свободнаго ея края внутрь, не слишкомъ бросался въ глаза. Откуда бы ни была образована перегородка, она бы принесла больной больше вреда, чѣмъ пользы, съуживая носовое отверстіе и затрудняя дыханіе, что во время сна вызываетъ сильное храпѣніе. Въ одномъ случаѣ изъ Дерптской клиники подобное храпѣніе было даже невыносимо.

Однако не при каждой трансплантаціи надобно опасаться обезображиванія лоскута, вслѣдствіе принятія имъ шарообразной формы, какъ мы это видѣли въ вышеупомянутомъ случаѣ. Большею частію это зависитъ отъ продолжительности нагноенія подъ лоскутомъ и количества образующейся тамъ соединительной ткани. Когда первое сращеніе удается, то лоскутъ плоско приростаетъ къ подлежащимъ частямъ и формы своей не измѣняетъ. Доказательствомъ этого можетъ служить слѣдующій случай (Таб. 108, фиг. 7 и 8), гдѣ я, вслѣдствіе потери почти всей лѣвой половины носа, пересадилъ въ щитообразный дефектъ *abd* большой лоскутъ отъ щеки. Чтобы предотвратить образованіе вы-

ворота нижняго вѣка, я выкроилъ лоскутъ *bihg* такимъ образомъ, что мостикъ его пришелся ниже вѣка, уголъ *i* лоскута помѣщенъ былъ въ уголъ *a* дефекта, а верхушка *h* образовала крыло носа у *d*. Соединеніемъ краевъ раны *ef* и *gf* посредствомъ обвивныхъ швовъ искусственный дефектъ въ морщиноватой щекѣ былъ закрытъ и при употребленіи легкаго давленія посредствомъ корпіи воспослѣдовало заживленіе первымъ натяженіемъ.

В. ДЕРМАТОПЛАСТИЧЕСКІЯ ОПЕРАЦІИ НА ТУЛОВИЩѢ И КОНЕЧНОСТЯХЪ.

Въ пластической хирургіи, кромѣ вышеописанныхъ дерматопластическихъ операцій на лицѣ, существуетъ большое число отдѣловъ съ многозначительными, даже слишкомъ многозначительными названіями, каковы напр. ***Laryngoplastica, Tracheoplastica, Thoracoplastica, Proctoplastica, Gasteroplastica, Posthioplastica, Urethroplastica, Oscheoplastica, Cystoplastica, Perinaeoplastica, Gynoplastica, Uranoplastica, Osteoplastica.*** (Занимаясь въ настоящее время операціями въ области кожи, мы не будемъ говорить здѣсь о послѣднихъ двухъ отдѣлахъ). Вообще операціи этого рода мало имѣютъ дѣла съ настоящею органическою пластикою; названія ихъ, какъ выше было уже замѣчено, говорятъ слишкомъ много. Эти операціи въ области кожи заключаются отчасти въ *закрытіи ненормальнаго (фистулёзнаго отверстія)*, отчасти въ *возобновленіи закрывшагося нормальнаго отверстія*, или же, наконецъ, это суть операціи, предпринимаемыя съ цѣлью закрывать дефекты кожи или же поверхности, покрытыя рубцомъ или язвами.

Косметическаго значенія операціи эти имѣть не могутъ, потому что они производятся на прикрытыхъ частяхъ тѣла и при томъ главная цѣль подобныхъ операцій заключается по большей части въ возстановленіи отправленія какого нибудь органа.

1. Образованіе крайней плоти (Posthioplastica).

Только образованіе *крайней плоти* можетъ быть еще названо косметическою операціею, по крайней мѣрѣ она неоднократно была выполняема съ этою цѣлью.

Цельзъ описываетъ два способа образованія крайней плоти—операціи, часто производившейся въ его время.

Въ легкихъ случаяхъ врожденнаго отсутствія крайней плоти онъ проводилъ циркулярный разрѣзъ вокругъ корня дѣтороднаго уда, оття-

гивалъ кожу въ направленіи къ головкѣ члена и удерживалъ ее въ такомъ положеніи до тѣхъ поръ, пока кольцеобразная рана не заживала посредствомъ широкаго рубца. Второй способъ примѣнимъ въ тѣхъ случаяхъ, гдѣ было произведено обрѣзаніе; *Цельзъ* проводилъ тогда разрѣзъ вокругъ вѣнчика головки (Corona glandis), отсепаровывалъ кожу выше этого разрѣза, оттягивалъ ее впередъ къ головкѣ ствола и укрѣплялъ въ этомъ положеніи липкимъ пластыремъ. Въ наше время операція эта употребляется весьма рѣдко и, какъ замѣчаетъ *Цейсъ*, она сдѣлалась теперь только терапевтическою мѣрою, хотя, конечно, бываютъ и исключенія.

Въ Дерптѣ я былъ свидѣтелемъ, какъ одинъ слуга просилъ проф. *Адельманна* произвесть ему подобную операцію, говоря, что онъ боится быть принятымъ за еврея. Сифилитическая язва разрушила крайнюю плоть на мѣстѣ, соотвѣтствующемъ вѣнчику головки, и въ образовавшее черезъ это отверстіе головка члена выступила наружу. *Адельманнъ* раздѣлилъ по поламъ отвисшую въ видѣ мѣшка крайнюю плоть и, обложивши вокругъ головки, сшилъ ее на верху. Результатомъ этой болѣзненной операціи была неустранимая ортопедическими средствами незалупа (Phimosis), которая, не говоря уже объ опасности вслѣдствіе неопрятности, особенно въ случаѣ новаго зараженія сифилитическимъ ядомъ, повела потомъ по всей вѣроятности къ атрофіи головки члена.

Наше мнѣніе относительно косметической постіопластики, противъ которой возставалъ еще *Фабрицій изъ Аквапенденте*, мы можемъ выразить слѣдующими словами св. Павла: «*Въ обрѣзаніи ли кто призванъ бысть, да не отторгнется, въ необрѣзаніи ли кто призванъ бысть, да необрѣзуется.... Обрѣзаніе ничтоже есть, и необрѣзаніе ничтоже есть, но соблюденіе заповѣдей Божіихъ* (1 Посл. къ Коринѳ. ст. 18, 19)». *)

Къ выполненію операціи образованія крайней плоти только тогда существуетъ показаніе, когда вслѣдствіе язвъ и т. п. произошли сращенія между головкою ствола и крайнею плотью, которыя не могутъ быть устранены простымъ раздѣленіемъ сращеній, т. е., когда послѣднія снова образуются послѣ операціи и причиняютъ невыносимыя боли при эрекціи члена. Въ такихъ случаяхъ *Диффенбахъ* поступалъ слѣдующимъ образомъ. На 3‴ выше вѣнчика головки онъ отпрепаровывалъ кожу, освобождалъ, гдѣ нужно бывало, головку ствола отъ приросшей къ ней слизистой оболочки первоначальной крайней плоти, заворачивалъ потомъ кожу внутрь и образованную такимъ образомъ складку кожи, на половину покрывавшую головку, укрѣплялъ въ этомъ положеніи, обвивши ее ниткой, покрытой клейкимъ веществомъ, употребляемымъ для липкаго пластыря. Матрацный шовъ изъ тонкой серебряной проволоки гораздо лучше можетъ удержать крайнюю плоть, образованную въ видѣ складки кожи, въ желанномъ положеніи. Я бы кромѣ того покрылъ складку кожи слоемъ эластическаго коллодія и пытался бы произвести заживленіе съ образованіемъ наименьшаго количества рубцовой ткани, прилежно употребляя для этой цѣли обмыванія поверхности раны.

*) Подобными словами я долженъ былъ отклонить одного офицера отъ желанія, исполнить которое онъ неоднократно меня просилъ, а именно образовать ему болѣе длинную крайнюю плоть или покрайней мѣрѣ уздечку. Я не упомянулъ бы здѣсь объ этой idée fixe здороваго молодаго человѣка, еслибы одинъ извѣстный хирургъ не уступилъ этой болѣзненной идеѣ, не сдѣлалъ разрѣза ножемъ въ головкѣ члена и не вшилъ въ эту рану продолговатаго лоскута кожи. Этотъ фокусъ (!), которому однакоже я долженъ былъ повѣрить, когда офицеръ показалъ мнѣ покрытое рубцомъ мѣсто операціи, не удался (что можно было предвидѣть и заранѣе), и искусственная (!) уздечка (!) не приросла.

Balanoplastica *Диффенбаха* должна была имѣть въ нѣкоторомъ отношеніи и косметическое значеніе; послѣ него эта операція рѣдко выполнялась. При уродливыхъ язвахъ и рубцахъ на головкѣ ствола нужно стараться пополнить недостающія части наложеніемъ на мѣсто дефекта *лоскута кожи отъ крайней плоти*, или же, *отсепаровавъ оставшіяся подвижными части головки, стараться растяженіемъ этихъ частей возстановить нормальную форму*. Довольно рѣдко, однако, могутъ представиться такіе случаи, гдѣ бы мы рѣшились на такую операцію, сопряженную съ раненіемъ изобилующей кровью ткани головки члена,— раненіемъ, которое не лишено опасности.

Къ этимъ операціямъ въ области крайней плоти и головки члена примыкаютъ чаще встрѣчающіяся и во многихъ отношеніяхъ болѣе важныя:

2. Операціи незалупы и удавки (Phimosis et Paraphimosis).

Задача операціи *Phimosis* состоитъ въ томъ, чтобы устранить суженіе крайней плоти, врожденное или происшедшее вслѣдствіе воспалительнаго процесса; или же операція эта имѣетъ цѣлью удалить вмѣстѣ съ тѣмъ болѣзненное перерожденіе крайней плоти.

Операція эта принадлежитъ къ самымъ древнимъ операціямъ въ хирургіи, и хотя въ новѣйшее время многіе хирурги занимались усовершен-

ствованіемъ и измѣненіемъ этой операціи, тѣмъ не менѣе въ главномъ она осталась тою же операціею древнихъ, и дѣло дошло только до несущественныхъ измѣненій употреблявшихся въ самое древнее время *разрѣза* (Incisio) и *кругосѣченія* (Circumcisio). Нѣкоторые восточные народы, въ видѣ предусмотрительности, не безъ основанія совершаютъ эту операцію какъ религіозный обрядъ, и мой товарищъ по университету *Штраусъ* на своемъ докторскомъ диспутѣ очень основательно защищалъ тезисъ: „Circumcisio mos melior est, quam barbam tondendi".

Не говоря уже о профилактическомъ выполненіи этой операціи у дѣтей, освобожденіе головки члена отъ покрывающей ее крайней плоти оперативнымъ путемъ показывается при слѣдующихъ обстоятельствахъ.

Прирожденная незалупа (Phimosis) необходимо должна быть устранена, какъ скоро это состояніе препятствуетъ свободному *выдѣленію мочи* или *половому совокупленію*, или же, если вслѣдствіе неопрятности подъ съуженною крайнею плотью образовались экскоріаціи или язвы. Это послѣднее показаніе встрѣчается наичаще и по причинѣ остраго воспалительнаго процесса составляетъ показаніе самое настоятельное. ***Воспалительная незалупа*** не всегда уступаетъ мѣстному противовоспалительному леченію и въ рѣдкихъ случаяхъ, при неблагопріятныхъ условіяхъ, можетъ довести даже до гангрены головки. Въ подобныхъ случаяхъ, а также и при покрытыхъ крайнею плотью язвахъ на вѣнчикѣ головки, требующихъ мѣстнаго леченія, крайнюю плоть обыкновенно разсѣкаютъ пополамъ или обрѣзываютъ кругомъ.

При упорныхъ язвахъ на крайней плоти мы нерѣдко можемъ ускорить этою операціею выздоровленіе больнаго и тѣмъ противодѣйствовать образованію на свободномъ краѣ praeputii напряженныхъ, часто каллезныхъ рубцовъ, которые не только могутъ препятствовать половой дѣятельности, но могутъ произвести *«пріобрѣтенную незалупу»*, сопряженную съ еще болѣе дурными послѣдствіями, чѣмъ незалупа прирожденная.

Къ этимъ показаніямъ примыкаютъ еще другія, условливаемыя ложными образованіями (Pseudoplasmata), которыя нерѣдко избираютъ крайнюю плоть мѣстомъ своего пребыванія. При сильной степени незалупы припадки раздраженія мочеваго пузыря, вслѣдствіе воспрепятствованнаго выдѣленія мочи, могутъ симулировать присутствіе камня въ мочевомъ пузырѣ.

Мы различаемъ 4 рода операцій Phimosis:

а) *Разсѣченіе внутренней пластинки* крайней плоти, которое примѣнимо только при сильной степени прирожденной незалупы и потому вполнѣ основательно употребляется только въ рѣдкихъ случаяхъ. Этотъ способъ операціи только повидимому наименѣе жестокій, потому что по выполненіи его, если желаемъ предупредить новое суженіе вслѣдствіе образованія рубца на внутренней поверхности, мы должны во время процесса заживленія неоднократно отворачивать съ головки припухшую крайнюю плоть, и при всемъ томъ способъ этотъ не вполнѣ предотвращаетъ возвратъ болѣзненнаго состоянія.

Самая операція производится слѣдующимъ образомъ. Крайняя плоть сильно оттягивается назадъ, такъ чтобы на ея свободномъ краѣ вблизи отверстія мочеиспускательнаго канала показалась ея слизистая оболочка. Этотъ острый край прорѣзывается ножницами, крайняя плоть тянется дальше назадъ и потомъ вторично на томъ же самомъ мѣстѣ дѣлается надрѣзъ въ напряженной слизистой оболочкѣ и такимъ образомъ продолжаютъ до тѣхъ поръ, пока не покажется вѣнчикъ головки.

При такомъ способѣ операціи предпочтительнѣе дѣлать одинъ глубокій разрѣзъ слизистой оболочки, чѣмъ слѣдуя рекомендаціи *Coster*'а дѣлать три менѣе глубокихъ надрѣза на краѣ крайней плоти, потому что вслѣдствіе образованія въ трехъ пунктахъ рубцовой ткани значительно будетъ уменьшена подвижность здоровыхъ частей крайней плоти.

b) ***Разсѣченіе крайней плоти***, которое также примѣнимо только тогда, когда послѣдняя не отворачивается, можетъ быть произведено помощію ножницъ. Если отверстіе не слишкомъ узко, то въ такомъ случаѣ тупой конецъ ножницъ вводится подъ крайнюю плоть и ведется по тыльной сторонѣ головки до ея вѣнчика, а крайняя плоть натягивается надъ введеннымъ концемъ ножницъ, и затѣмъ обѣ пластинки крайней плоти разсѣкаются однимъ разрѣзомъ.

Разрѣзъ сбоку подлѣ уздечки, по способу *Цельса и Клоке*, неудобенъ потому, что уже требованія одной симметріи побуждаютъ дѣлать разрѣзъ преимущественно по срединѣ. Въ подобныхъ случаяхъ часто бываетъ удобнѣе употреблять вмѣсто ножницъ желобоватый зондъ и ножикъ. Желобоватый зондъ вводится до вѣнчика головки и въ то время, когда ассистентъ натягиваетъ крайнюю плоть, операторъ фиксируетъ одною рукою зондъ, а другою дѣлаетъ разрѣзъ крайней плоти спереди назадъ. Такъ какъ кожа, однако, легко подается передъ рѣжущимъ инструментомъ, то поэтому гораздо лучше употреблять узкій, остроконечный ножикъ (см. Элементарныя операціи, стр. 78) или же изогнутый *Поттовскій* ножикъ для фистулъ, который, какъ и въ первомъ случаѣ, вводится по желобоватому зонду до вѣнчика головки, вкалывается здѣсь въ крайнюю плоть и выводится потомъ извнутри кнаружи и сзади напередъ (Таб. 100, фиг. 1). Поступая такимъ образомъ, операторъ

менѣе зависитъ отъ ассистента и кромѣ того можетъ быть болѣе увѣренъ, что все долженствовавшее быть разрѣзаннымъ, дѣйствительно будетъ разрѣзано въ одинъ пріемъ. Если мнѣ приходилось дѣлать эту операцію боязливымъ паціентамъ безъ помощника, то въ такихъ случаяхъ я употреблялъ способъ *Вальтера*, состоящій въ томъ, что небольшой восковой шарикъ накалывается на кончикъ узкаго ножа, который плашмя, подобно желобоватому зонду, вводится подъ крайнюю плоть, вкалывается здѣсь и потомъ выводится, разсѣкая крайнюю плоть извнутри кнаружи. Этотъ способъ непримѣнимъ однако тамъ, гдѣ отверстіе въ крайней плоти слишкомъ узко, потому что въ такомъ случаѣ шарикъ воска легко можетъ отпасть прежде, чѣмъ ножикъ достигнетъ до вѣнчика головки. *)

Если отверстіе въ крайней плоти представляется узкимъ для введенія зонда, тогда необходимо приподнять крайнюю плоть въ видѣ складки посредствомъ остроконечнаго пинцета, образовать въ этой складкѣ отверстіе и такимъ образомъ открыть себѣ искусственный доступъ къ поверхности головки.

Для того, чтобы клинообразная рана не заросла вновь, начиная отъ своего остраго верхняго конца, *Розеръ* предложилъ окаймлять края разрѣза въ углу раны слизистою оболочкою, подобно тому какъ *Б. Лангенбекъ* окаймлялъ уголъ раны при **Stomatopoësis** (Таб. 74, фиг. 121). Этого легко можно достигнуть наложеніемъ нѣсколькихъ швовъ, которые соединяли бы слизистую оболочку съ кожею. Тамъ, гдѣ крайняя плоть не слишкомъ длинна и свободный край ея не измѣненъ патологически, мы можемъ надѣяться на удовлетворительный исходъ подобнаго разсѣченія крайней плоти; въ большинствѣ случаевъ однако боковые лоскуты крайней плоти висятъ по бокамъ головки, безобразятъ

*) Въ Дерптѣ я былъ призванъ однажды двумя молодыми медиками на помощь къ одному студенту, который безъ наркотизаціи не позволялъ даже приблизить къ себѣ ножа, а между тѣмъ успѣлъ уже безъ малѣйшаго дѣйствія вдохнуть около $2^1/_2$ унц. хлороформа. Паціентъ былъ чрезвычайно безпокойный и едва можно было уговорить его, чтобы онъ сѣлъ. Продолжая его хлороформировать, я также не успѣлъ довести его до наркотизаціи; операціи нельзя было однако откладывать по причинѣ обширной сифилитической язвы и потому я приготовилъ въ сосѣдней комнатѣ ножикъ съ восковымъ шарикомъ, закрылъ его ладонью, а большимъ и указательнымъ пальцами открыто держалъ зондъ. Больной согласился наконецъ дозволить зондированіе; тогда лѣвою рукою я захватилъ стволъ такимъ образомъ, чтобы больной не могъ видѣть, какъ вмѣсто зонда я ввелъ ножикъ съ восковымъ шарикомъ, но когда остріе ножа коснулось крайней плоти и больной, не смотря на державшихъ его помощниковъ, съ крикомъ подпрыгнулъ вверхъ, желая отнять ножъ, операція была окончена имъ самимъ.

этимъ членъ и препятствуютъ половой дѣятельности. Поэтому соединяютъ обыкновенно разсѣченіе крайней плоти (Таб. 100, фиг. 1) съ удаленіемъ боковыхъ лоскутовъ.

c) *Вырѣзываніе* (**Excisio**) составляетъ наиболѣе употребительный въ настоящее время способъ операціи **Phimosis**. О первомъ актѣ операціи мы уже говорили (фиг. 1), а второй актъ состоитъ въ томъ, что боковые лоскуты захватываются пинцетомъ и отрѣзываются ножницами (Таб. 100, фиг. 2). Черезъ это отдѣленіе висящихъ по бокамъ головки лоскутовъ, при чемъ разрѣзъ ножницами ведется въ обѣ стороны отъ угла первоначальнаго разрѣза крайней плоти до самой уздечки, крайняя плоть срѣзывается въ косомъ направленіи, соотвѣтственно направленію вѣнчика головки.

d) *Кругосѣченіе* или *обрѣзаніе* (**Circumcisio**) уступаетъ въ достоинствѣ предыдущему способу операціи, такъ какъ при немъ нельзя быть увѣреннымъ въ равной длинѣ обѣихъ пластинокъ крайней плоти (наружной и внутренней) и если внутренній листокъ уже наружнаго, то необходимо предпринимать еще послѣдовательное разсѣченіе этого внутренняго листка. Для избѣжанія раненія головки (я видѣлъ одного еврея, которому при совершеніи обрѣзанія ампутирована была половина головки) предлагали плотно сжимать посредствомъ небольшаго корнцанга (Элем. операціи стр. 155) крайнюю плоть у самой головки члена и проводить разрѣзъ весьма близко къ послѣдней, такъ чтобы корнцангъ, находясь между головкою и разрѣзомъ, предохранялъ ее отъ поврежденія.

Рикóръ (**Ricord**) устроилъ для этой операціи особеннаго рода щипцы, въ обѣихъ половинкахъ которыхъ сдѣланы вырѣзки, сходящіяся одна противъ другой при смыканіи щипцовъ. По наложеніи такихъ щипцовъ на натянутую крайнюю плоть, сквозь окошко щипцовъ вводятъ въ послѣднюю помощью прямыхъ иглъ отъ 3—4 нитей, обрѣзываютъ крайнюю плоть впереди щипцовъ, вытягиваютъ среднюю часть каждой нити нѣсколько впередъ, перерѣзываютъ ее и такимъ образомъ изъ каждой нити получаютъ по двѣ меньшихъ для наложенія швовъ, посредствомъ которыхъ внутренняя пластинка крайней плоти прикрѣпляется къ наружной по всей окружности раны.

Предлагая свой способъ, *Рикóръ* не принялъ во вниманіе вышеприведеннаго обстоятельства, заключающагося въ томъ, что внутренняя пластинка крайней плоти уже наружной. Циркулярный разрѣзъ употребляется также евреями при совершеніи обряда обрѣзанія и при этомъ у нихъ принято за общее правило разрывать внутреннюю пластинку крайней плоти помощью ногтя. Нитки, вложимыя при способѣ *Рикóра*, часто совершенно не проходятъ черезъ внутреннюю пластинку, въ осо-

бенности по бокамъ поперечно сжатой крайней плоти, и такъ какъ въ такомъ случаѣ мы не можемъ захватить и вытянуть средней части нитокъ, то поэтому онѣ снова должны быть удалены. Но даже и тѣ нитки, которыя по срединѣ проходятъ чрезъ оба листка крайней плоти, не могутъ принести пользы, какъ скоро внутренній листокъ долженъ быть послѣ прорѣзанъ, ибо черезъ это мѣста уколовъ въ обоихъ листкахъ не будутъ соотвѣтствовать другъ другу. Этотъ способъ *Рикора*, оканчивающійся тѣмъ, что разъ введенныя нити должны быть вынуты и замѣнены новыми, столь же мало пригоденъ, какъ и употребленіе въ подобной операціи экразера изъ боязни кровотеченія. Мнѣ извѣстенъ одинъ случай, гдѣ, вслѣдствіе неумѣстнаго употребленія экразера (Элем. операціи, стран. 86) произошла гангрена крайней плоти, чего, конечно, не было бы при употребленіи остраго ножа.

Для соединенія краевъ разрѣза лучше всего употреблять тонкіе серебряные швы, которые не должны быть однако налагаемы слишкомъ близко одинъ отъ другаго. Въ подобныхъ случаяхъ весьма желательно достигнуть заживленія первымъ натяженіемъ, и для соединенія порѣзной поверхности слизистой оболочки съ такою же поверхностью въ кожѣ весьма часто бываетъ достаточно 3—4 швовъ. Если въ промежуткахъ между швами и останутся небольшія пространства, въ которыхъ края раны расходятся, то эти пространства весьма часто исчезаютъ при быстро наступающей травматической припухлости ткани, которая можетъ отчасти способствовать соединенію поверхностей разрѣза безъ нагноенія.

Употребленіе серфиновъ (serres fines, Элем. операціи стр. 159), предложенныхъ *Видалемъ de Касси* (Vidal de Cassis) вмѣсто швовъ, не заслуживаетъ подражанія, потому что сжатіе нѣжной кожи на подобныхъ частяхъ тѣла дѣлаетъ необходимымъ, если только мы не желаемъ принести вредъ, снимать нѣсколько разъ эти маленькіе щипцы и переносить ихъ на новые пункты, что сопряжено съ извѣстною степенью боли для пацієнта. Поверхъ этихъ серфиновъ, возвышающихся надъ поверхностью раны, не удобно накладывать и холодныя примочки; кромѣ того при постоянной перемѣнѣ ихъ мѣста нарушается покой раны, что, конечно, не можетъ способствовать заживленію первымъ натяженіемъ. Тонкіе металлическіе швы, наложенные не слишкомъ близко другъ подлѣ друга, гораздо легче переносятся больными. *Зюльцеровскія* скобки (Элем. операціи, стран. 160) не могутъ быть здѣсь употребляемы, потому что приходится соединять мягкія части, не представляющія прочной опоры.

Какой бы изъ 4 вышеописанныхъ нами способовъ операціи ни былъ избранъ, *послѣдовательное леченіе* должно быть мѣстное противовоспалительное и состоять въ употребленіи холодныхъ компрессовъ. Раздраженіе, производимое операціею, рѣдко вызываетъ послѣдовательныя эрекціи половаго члена, которыя сопряжены съ весьма значительною болью и оказываютъ вредное вліяніе на самый ходъ заживленія; въ подобныхъ случаяхъ необходимо противодѣйствовать такому состоянію употребленіемъ камфоры или лупулина.

Другое болѣзненное состояніе, вызываемое слишкомъ узкою крайнею плотью и устраняемое часто только кровавою операціею, представляетъ *удавка* (Paraphimosis). У мальчиковъ и у мужчинъ съ узкою крайнею плотью иногда случается, что послѣдняя, будучи отворочена назадъ, производитъ вслѣдствіе припухлости ущемленіе головки члена, которое еще болѣе увеличиваетъ отекъ крайней плоти и тѣмъ подаетъ поводъ къ образованію такъ называемаго *испанскаго воротника* *). Если ущемленіе, которое въ подобныхъ случаяхъ зависитъ главнымъ образомъ отъ внутренняго узкаго листка крайней плоти, не слишкомъ значительно, то въ такомъ случаѣ вправленіе Paraphimosis удается произвести безъ кроваваго расширенія внутренняго кольца слизистой оболочки. При вправленіи дѣтородный членъ захватывается среднимъ и указательнымъ пальцами обѣихъ рукъ такъ, чтобы испанскій воротникъ упирался въ эти 4 пальца, и въ тоже самое время головка члена должна надавливаться большими пальцами обѣихъ рукъ въ направленіи къ узкой части воротника. Давленіе большими пальцами должно постепенно увеличивать, чтобы головка члена постепенно подавалась назадъ подъ вліяніемъ давленія.

Если попытка вправленія Paraphimosis останется безъ успѣха, тогда необходимо разсѣчь внутренній край отверстія крайней плоти. Ущемляющее кольцо находится позади вѣнчика въ видѣ глубоко врѣзавшейся борозды и совершенно покрыто припухшею складкою кожи, а также и опухшею головкою члена. Во время операціи головка сильно отгибается и оттягивается внизъ и потомъ въ направленіи продольной оси члена проводятся 3—4 перпендикулярные разрѣза черезъ кожу, про-

---

*) Однажды во время операціи я нашелъ позади вѣнчика головки плотно обвитую вокругъ нея нитку, которая обусловливала ущемленіе и угрожавшую омертвѣніемъ припухлость и отъ наложенія которой мальчикъ (онанистъ) однако отрекался.

никающіе до дна борозды. Какъ скоро будетъ раздѣлено ущемляющее кольцо, тотчасъ же разойдутся края разрѣза и вслѣдствіе уменьшенія напряженія легко удастся произвести вправленіе.

Послѣдовательное леченіе должно состоять въ мѣстномъ употребленіи противовоспалительныхъ средствъ, въ употребленіи свинцовыхъ примочекъ и потомъ, въ позднѣйшемъ періодѣ, эластическаго коллодія съ цѣлью противодѣйствовать развивающемуся обыкновенно при этомъ отеку.

Перейдемъ теперь къ операціямъ, имѣющимъ цѣлью *закрытіе искусственныхъ или противоестественныхъ отверстій*.

3. Закрытіе отверстій дыхательнаго горла (Bronchoplastica).

Эту операцію *Лаба* раздѣлилъ еще на *ларингопластику* и *трахеопластику*.

Предметъ этой операціи составляетъ интересная, изученная *Дзонди*, *Ашерсономъ* и *Кошемъ прирожденная фистула шеи* (Fistula colli congenita), происхожденіе которой объясняется существованіемъ у зародышей всѣхъ позвоночныхъ животныхъ такъ называемыхъ *междужаберныхъ щелей (Rathke)*. Наблюденія хирурговъ относительно этого предмета не принесли однако еще существенныхъ результатовъ, виною чего можетъ быть самая рѣдкость прирожденной фистулы шеи. По словамъ *Коша* леченіе почти всегда оставалось безъ успѣха и самыя разнообразныя попытки излеченія приводили только къ опаснымъ явленіямъ. Между операціями, произведенными *Дзонди*, одна была со смертельнымъ исходомъ.

Изъ извѣстныхъ до сихъ поръ случаевъ видно, что неудобства, сопровождающія врожденную фистулу шеи, не велики и что хотя фистулезные ходы сообщались съ пищепріемникомъ, тѣмъ не менѣе настоятельныхъ показаній для операціи не существовало.

Пріобрѣтенныя отверстія въ дыхательномъ горлѣ (особенно послѣ попытки къ самоубійству и послѣ операціи трахеотоміи) не представляютъ закрытію ихъ большихъ затрудненій. Если края раны свѣжи или если они хорошо окровавлены, то въ такомъ случаѣ стоитъ только соединить ихъ полосками липкаго пластыря или, какъ это я дѣлалъ въ послѣднее время, посредствомъ *Зюльцеровскихъ* скобокъ,— и сращеніе соединенныхъ краевъ послѣдуетъ въ теченіе нѣсколькихъ дней. Пластическая операція, состоящая *во вкладываніи въ отверстіе свернутаго*

кусочка кожи (какъ это дѣлаетъ *Вельпо*) или *въ перенесеніи лоскута кожи* (для чего даны уже общія правила), бываетъ обыкновенно излишнею.

Поддерживаніе искусственнаго отверстія въ дыхательномъ горлѣ представляетъ для меня большія затрудненія, чѣмъ закрытіе уже существующаго отверстія. *)

4. Закрытіе отверстій груди (Thoracoplastica).

Thoracoplastica также не представляетъ ничего особеннаго. Если остальныя условія допускаютъ операцію, то въ такомъ случаѣ закрытіе грудной фистулы не сопровождается особенными затрудненіями. Эта операція, равно какъ и предыдущая, получила мѣсто въ пластической хирургіи вслѣдствіе образованія въ первый разъ *Вельпо* лоскута для закрытія этихъ отверстій. Способъ этотъ состоитъ въ закрытіи (закупориваніи) отверстія фистулы посредствомъ лоскута кожи, свернутаго такимъ образомъ, чтобы его поверхность, покрытая кожицею, была обращена внутрь. Обыкновенно, однако, леченіе грудной фистулы должно быть другое. Если впрыскиваніе легкихъ стягивающихъ и прижигающихъ средствъ не приведетъ къ удовлетворительнымъ результатамъ, то въ такомъ случаѣ лучше оставить фистулу совершенно безъ мѣстнаго леченія. Такія фистулы могутъ весьма долго существовать безъ вреда для жизни даже при неблагопріятныхъ внѣшнихъ условіяхъ, напр. въ плѣну и въ госпитальномъ воздухѣ, какъ это въ теченіе двухъ лѣтъ я наблюдалъ надъ однимъ военно-плѣннымъ по-

---

*) Въ одномъ случаѣ, гдѣ вслѣдствіе мѣстнаго сращенія и припухлости голосовыхъ связокъ, я долженъ былъ сдѣлать трахеотомію, возстановленіе голоса послѣдовало только спустя годъ послѣ операціи. Употребленіе пульверизатора и неоднократное введеніе тонкаго эластическаго бужа (черезъ рану на шеѣ и гортань къ хоанамъ), вызывавшее сильный кашель, способствовавшій разъединенію сращеній, привели наконецъ къ желанному результату; отверстіе же въ дыхательномъ горлѣ удерживалось открытымъ только посредствомъ постоянно находившейся въ немъ трубочки. При неоднократно повторявшихся попыткахъ извлечь трубочку, съуженіе канала такъ быстро слѣдовало за извлеченіемъ, что въ теченіе нѣсколькихъ часовъ оно достигало размѣровъ, допускавшихъ вторичное введеніе трубочки только послѣ сопряженнаго съ значительными усиліями расширенія отверстія.

Въ другомъ случаѣ, когда я снова долженъ былъ сдѣлать трахеотомію спустя нѣсколько дней послѣ зажившенія перваго отверстія, я долженъ былъ прорѣзать слой рубцовой ткани, выполнявшей весь просвѣтъ канала, въ которомъ лежала трубочка.

Для бронхопластики остается такимъ образомъ весьма ограниченное поле дѣятельности.

лякомъ весьма слабаго здоровья, у котораго образовалась такая фистула, вслѣдствіе сквозной колотой раны груди. *)

5. Закрытіе отверстій желудка и кишекъ (Gasteroplasica и Enteroplastica).

Gasteroplastica и *Enteroplastica* (названія эти даны *Жобером*ъ, который говоритъ даже о Hernioplastica) представляютъ для хирурга болѣе трудностей, чѣмъ предыдущія операціи, и часто существуютъ самыя настоятельныя показанія для производства этихъ операцій. Язвы рѣдко бываютъ причиною подобныхъ фистулъ, гораздо чаще онѣ бываютъ слѣдствіемъ не во-время сдѣланныхъ операцій грыжесѣченія.

Прежде чѣмъ приступать къ закрытію фистулы, изъ которой выходитъ калъ, необходимо всегда позаботиться, чтобы часть кишечнаго канала ниже фистулезнаго отверстія была *совершенно проходима*. Объ устраненіи препятствій, находящихся въ кишечномъ каналѣ или въ самой фистулѣ, мы будемъ говорить въ другомъ мѣстѣ. Если же препятствія устранены, то въ такомъ случаѣ вблизи фистулы всегда находится достаточно матеріяла для закрытія отверстія.

Если ненормальное заднепроходное отверстіе (anus praeternaturalis) не слишкомъ велико, то можно достигнуть закрытія его посредствомъ прижиганій. Въ узкое отверстіе фистулы вводятъ тонкій зондъ, покрытый сплавленнымъ азотнокислымъ серебромъ, или же края отверстія прижигаютъ, что даже лучше, посредствомъ платиноваго или фарфороваго прижигателя, раскаленнаго гальванокаустическимъ аппаратомъ. Если же этого недостаточно, то послѣ предварительнаго окровавленія краевъ отверстія можно наложить на нихъ простой обвивной швъ.

Колье (Collier) былъ первый, съ успѣхомъ примѣнившій перенесеніе кожи при подобныхъ обстоятельствахъ.

У *Люпюитрена* увѣнчался успѣхомъ одинъ случай, гдѣ онъ послѣ перенесенія треугольнаго лоскута не наложилъ даже швовъ, но удерживалъ лоскутъ въ одномъ положеніи посредствомъ компрессора. *Диффенбах*ъ пріобрѣлъ себѣ заслугу и въ этой области пластической

*) Одинъ изъ самыхъ интересныхъ случаевъ грудной фистулы показывалъ мнѣ проф. *Ваперъ* въ Кенигсбергѣ. Отверстіе въ грудной стѣнкѣ немного выше діафрагмы сообщалось съ значительной величины бронхомъ, вслѣдствіе чего впрыскивавшіяся въ отверстіе жидкости, обладавшія острымъ вкусомъ или запахомъ, тотчасъ же производили соотвѣтствующее ощущеніе во рту больнаго. Продолжительное существованіе фистулы безъ вреда для паціента также служило въ этомъ случаѣ противопоказаніемъ къ закрытію фистулезнаго отверстія.

хирургіи; онъ различалъ перенесеніе кожи съ образованіемъ 1) *стебельчатаго* лоскута и 2) лоскута *въ видѣ мостика*.

Въ тѣхъ случаяхъ, въ которыхъ *фистула желудка* или *кишечнаго канала* (anus praeternaturalis) обладаетъ большимъ діаметромъ, было бы предпочтительнѣе соединять *дерматопластическую операцію* съ полостнымъ швомъ *Кюхлера* (см. Элем. операціи, стр. 177). Я бы поступалъ также слѣдующимъ образомъ. Изъ красной каймы, окружающей фистулезное отверстіе, я вырѣзывалъ бы одинъ или два лоскута и покрывалъ бы ими отверстіе фистулы такъ, чтобы поверхность лоскутовъ, покрытая кожицею, была обращена къ просвѣту фистулезнаго хода; края ихъ я соединялъ бы тонкимъ, узловатымъ шелковымъ швомъ и при этомъ старался бы, чтобы узлы швовъ, а потомъ также и коротко отрѣзанные концы нитей были продвинуты посредствомъ зонда на внутреннюю поверхность лоскутовъ въ полость кишечнаго канала. На закрытое такимъ образомъ отверстіе я трансплантировалъ бы тогда лоскутъ кожи отъ брюшныхъ стѣнокъ по способу, представленному на Таб. 11, фиг. 36 или на Таб. 17, фиг. 80 и фиг. 86, стараясь при этомъ, чтобы швы въ наружномъ лоскутѣ не соотвѣтствовали швамъ во внутреннемъ лоскутѣ, но чтобы полостному шву соотвѣтствовала по возможности средина трансплантируемаго лоскута. Тонкіе швы *Кюхлера*, когда прійдетъ имъ время отпадать, выйдутъ черезъ кишечный каналъ, — и въ успѣхѣ операціи едва ли можно сомнѣваться.

Что касается вообще успѣха операціи гастеропластики, то препятствовать ему можетъ только одно обстоятельство, именно вхожденіе содержимаго кишечнаго канала въ промежутки между швами, которое можетъ препятствовать первому натяженію; но содержимое кишечнаго канала не дѣйствуетъ однако такъ разрушительно, какъ моча, которая есть гораздо болѣе опасный врагъ пластической хирургіи.

6. Закрытіе дефектовъ мочеваго пузыря (Cystoplastica).

Cystoplastica была предложена и точно описана *Дельпешем*ъ еще 40 лѣтъ тому назадъ. *В. Ланіенбек*ъ, *Rinhard* и *Lloyd*, *Wood* и *Holmes* производили эту операцію безъ вреда, хотя и безъ выгоды для больныхъ въ случаяхъ выворота мочеваго пузыря (Inversio, Extroversio, Ectropia vesicae).

Первую свою операцію закрытія прирожденной Ectropiae vesicae *Holmes* произвелъ 9-лѣтнему мальчику въ іюнѣ 1863 года. Онъ отпрепаровалъ большой лоскутъ кожи изъ паховой области и отвернулъ его въ направленіи къ мочевому пузырю окровавленною поверхностью вверхъ. Этотъ лоскутъ онъ покрылъ вторымъ лоскутомъ, взятымъ съ противо-

положной стороны отъ кожи мошонки, такъ что оба лоскута соприкасались своими окровавленными поверхностями и образовали такимъ образомъ широкій мостикъ надъ дефектомъ въ передней стѣнкѣ мочеваго пузыря. Верхній край этого мостика вложенъ былъ въ разрѣзъ, сдѣланный въ кожѣ живота. При перевязкѣ не дѣлалось никакихъ попытокъ для предохраненія раны отъ дѣйствія мочи. Заживленіе произошло на всемъ пространствѣ, исключая того мѣста, гдѣ верхній край мостика вложенъ былъ въ разрѣзъ въ кожѣ покрововъ живота. Послѣ двухъ послѣдовательныхъ операцій удалось однако превратить оставшееся отверстіе въ тонкій, не пропускавшій мочи каналъ, не шире толщины зонда *Анеля*. Моча, которая естественно вытекала еще по каплямъ изъ оставшагося отверстія могла быть собираема въ обыкновенный мочеприемникъ. Годъ спустя, оперированный мальчикъ умеръ отъ опухоли въ мозгу.—Повторяя туже операцію у 12-лѣтняго ребенка, *Holmes* отказался во время первой операціи отъ соединенія мостика съ покровами живота; но послѣ второй операціи попытка эта ему не удалась и дитя, заболѣвшее тифомъ, вскорѣ умерло. У одного 21-лѣтняго мужчины сдѣланы были три совершенно неудачныя операціи. Лоскуты брались отъ тонкихъ покрововъ двухъ большихъ грыжъ. У мальчика 7-лѣтъ, также имѣвшаго большія грыжи съ обѣихъ сторонъ, сдѣлана была только тщетная попытка.

Съ тою же цѣлью *Wood* производилъ въ 4 случаяхъ пластическое закрытіе прирожденныхъ щелей мочеваго пузыря и покрововъ живота помощью большаго числа послѣдовательныхъ операцій. Въ первомъ своемъ случаѣ онъ также взялъ лоскуты изъ паховой области и отъ мошонки и отвернулъ ихъ въ направленіи къ мочевому пузырю поверхностями, покрытыми кожицей, вверхъ, не закрывая одного лоскута другимъ, какъ это дѣлалъ *Holmes*. Послѣ 4 операцій *Wood* закрылъ дефектъ передней стѣнки какъ мочеваго пузыря, такъ и мочеиспускательнаго канала. Оперированное $6^1/_2$-лѣтнее дитя умерло однако, вскорѣ послѣ заживленія раны, отъ рожистаго воспаленія лица. Въ остальныхъ случаяхъ операція сдѣлана была, какъ и у *Holmes*'а, съ наложеніемъ другъ на друга двухъ боковыхъ лоскутовъ; въ одномъ случаѣ, кромѣ того, съ образованіемъ верхняго лоскута. Для превращенія дефекта въ небольшую фистулу у верхняго края дефекта, въ двухъ случаяхъ необходимо было произвести 3 операціи, а въ одномъ случаѣ 2 операціи. Въ одномъ изъ этихъ случаевъ образовавшаяся фистула была такъ мала, что пропускала только нѣсколько капель мочи. Въ другихъ двухъ случаяхъ фистулы предназначались еще для дальнѣйшаго закрытія путемъ пластической операціи. Наконецъ въ одномъ случаѣ находилась паховая

грыжа, кожный покровъ которой былъ отчасти употребленъ на образованіе лоскута. Эти послѣднія операціи произведены были у мальчиковъ 12, 13 и 17 лѣтъ.

Съ удачнымъ же исходомъ произвелъ эту операцію *Ayres* въ Америкѣ, но описаніе операціи, появившееся въ Нью-Іоркѣ въ 1859 году, сдѣлано такъ неясно, что изъ него нельзя составить себѣ отчетливаго понятія о ходѣ операціи. По всей вѣроятности, онъ образовалъ два лоскута, изъ которыхъ одинъ былъ наложенъ на отверстіе поверхностію, покрытою кожицею, а другой лоскутъ былъ перенесенъ на обнаженную поверхность перваго лоскута. Въ одномъ случаѣ **Ectropiæ vesicæ** (вмѣстѣ съ **Epispadia**) пластическую операцію произвелъ *Феррейра* и также съ удачнымъ исходомъ. Отдѣленіе лоскута кожи отъ покрововъ живота само по себѣ совершенно безвредно, но приращеніе лоскута происходитъ весьма трудно и оно не удавалось въ значительномъ числѣ случаевъ. Впрочемъ, если это даже дѣйствительно удалось *Айресу*, то все таки операція эта не можетъ устранить постояннаго истеченія мочи по каплямъ, потому что операція эта въ состояніи дать искусственный мочевой пузырь, но не въ состояніи возстановить дѣятельность запирательной мышцы мочеваго пузыря (**Sphincter vesicae**).

Б. Лангенбекъ совѣтуетъ употреблять въ этой операціи кожу мошонки, хотя отдѣленіе кожи отъ покрововъ живота онъ также считаетъ совершенно безопаснымъ.

Изъ всѣхъ существующихъ до сихъ поръ наблюденій по этому предмету можно вывести заключеніе, что единственное утѣшеніе для подобныхъ больныхъ заключается не въ кровавой операціи, но въ хорошо приспособленномъ мочеприемникѣ.

Названіе „*Cystoplastica*," если уже признать ея существованіе, можетъ принадлежать также и операціи **Fistulae vesico-vaginalis**, которая приводитъ насъ къ цѣлой группѣ весьма важныхъ *пластическихъ операцій въ области женскихъ половыхъ органовъ*.

Мы начнемъ здѣсь съ описанія операцій возстановленія переднихъ родовыхъ путей.

7. Операція суженія или полнаго закрытія срамной щели.

Уже *Цельзъ* говоритъ объ открытіи заросшей срамной щели, *Аэцій* и *Албукасисъ* указываютъ даже на инструменты, употреблявшіеся съ этою цѣлью; но только въ 17 столѣтіи операція эта обратила на себя большее вниманіе, а *Диффенбахъ* перенесъ ее въ область пластической

хирургіи. Для удержанія срамной щели открытою, онъ переносилъ лоскуть отъ наружныхъ покрововъ.

Сгуженіе или *полное закрытіе срамной щели* требуетъ прежде всего опредѣлить съ точностью, въ какомъ состояніи находятся внутренніе половые органы, развиты ли влагалище и матка. При существованіи гермафродитизма *) предварительное точное изслѣдованіе должно показать, что внутренніе органы и преимущественно матка находятся въ развитомъ состояніи. У дѣтей это представляетъ свои затрудненія и, конечно, вслѣдствіе этой причины большинство хирурговъ откладываетъ операцію открытія срамной щели до болѣе зрѣлаго возраста. *Цейсъ* („Drei chirurgische Abhandlungen," Dresden 1843) обратилъ вниманіе на то обстоятельство, что подобное откладываніе операціи совершенно неосновательно, ибо въ раннемъ дѣтскомъ возрастѣ часто бываетъ возможно разъединить сросшіяся стѣнки посредствомъ давленія и разрыва просто пальцами; между тѣмъ впослѣдствіи, когда этотъ періодъ рыхлаго сращенія пройдетъ уже, раздѣленіе можетъ быть произведено только помощью ножа, при чемъ, конечно, легко можетъ произойти разрѣзъ стѣнокъ влагалища, а послѣдовательное образованіе рубцовой ткани можетъ потребовать новой операціи.

Atresia labiorum встрѣчается гораздо чаще въ видѣ **atresiae nymphеae**, чѣмъ въ видѣ **atr. pudendi externi**, при которой срастаются между собою только большія дѣторадныя губы.

У нѣкоторыхъ восточныхъ и африканскихъ народовъ **Atresia** производится умышленно посредствомъ такъ называемой инфибуляціи (**Infibulatio**), прирожденная же атрезія вызывается обыкновенно воспаленіемъ влагалища или же трудными родами, если они сопровождаются разрывомъ промежности или поврежденіями вслѣдствіе продолжительнаго давленія при родахъ. Рѣже служатъ поводомъ механическія поврежденія, нанесенныя извнѣ (напр. ударъ рогами у женщинъ, ходящихъ за скотомъ) и острые патологическіе процессы (**Noma**, сифилитическія язвы и т. п.).

*) Послѣ обнародованія мною случая, въ которомъ мужчина сочетался бракомъ въ качествѣ женщины (Prager Viert. Jahrschrift, III Bd, 1864, стр. 10), я имѣлъ случай изслѣдовать одного мальчика изъ г. Житоміра, который на первый взглядъ обладалъ женскими органами. Клиторъ развитъ былъ въ значительной степени и мочеиспускательный каналъ находился въ срединѣ сросшихся между собою дѣторадныхъ губъ. Лѣвая большая дѣторадная губа была болѣе правой и на своей поверхности представляла нѣсколько въ косомъ направленіи проходившихъ по ней складокъ, которыя напоминали собою мужескую мошонку. Въ этой губѣ лежало лѣвое яичко, правое же яичко легко можно было отыскать въ паховомъ каналѣ.

Цѣль оперативнаго леченія заключается въ устраненіи сращеній стѣнокъ влагалища и возстановленіи нарушенныхъ отправленій этой части половаго аппарата. **Episiotomia**—кровавое увеличеніе половой расщелины во время родовъ—имѣетъ особенное значеніе, какъ средство, предотвращающее разрывъ промежности, но объ этой профилактической операціи мы будемъ говорить при операціяхъ въ области промежности. Въ тѣхъ случаяхъ, гдѣ изслѣдованіе, кромѣ заращенія наружныхъ родовыхъ путей, открываетъ еще другіе недостатки развитія, напр. отсутствіе матки, лучше отказаться отъ операціи, ибо возстановленіе влагалища, если бы оно было даже возможно, не будетъ имѣть никакого значенія для нарушенной половой дѣятельности.

Въ одномъ случаѣ, послѣ неоднократнаго отказа и предварительнаго совѣщанія съ другими товарищами, я рѣшился уступить наконецъ настоятельнымъ просьбамъ одной молодой, въ высшей степени хорошо сложенной женщины и согласился только на „удлиненіе" малоразвитаго влагалища, при чемъ мы уяснили этой женщинѣ, что вслѣдствіе отсутствія матки возможность зачатія не можетъ быть дана этою операціею. Она согласилась наконецъ только на то, чтобы посредствомъ операціи доставить ея мужу болѣе или менѣе глубокій слѣпой мѣшокъ для половаго совокупленія, такъ какъ въ противномъ случаѣ мужъ ея, какъ она жаловалась, хотѣлъ съ нею развестись. Такъ какъ при отсутствіи внутреннихъ половыхъ органовъ клѣтчатка между прямою кишкою и мочевымъ пузыремъ толще, чѣмъ обыкновенно, то поэтому, сдѣлавши поперечный разрѣзъ подъ мочеиспускательнымъ каналомъ, въ который введенъ былъ катетеръ, я началъ пролагать себѣ путь, стараясь при этомъ указательнымъ и большимъ пальцами лѣвой руки защищать отъ раненія прямую кишку и мочевой пузырь,— первымъ со стороны прямой кишки, а вторымъ со стороны сдѣланной мною раны. Мнѣ удалось наконецъ безъ вреда для оперированной и не касаясь брюшины образовать слѣпой мѣшокъ въ 2" длиною, а потомъ, при помощи деревяннаго дилататора, удалось достигнуть заживленія поверхностей разрѣза. Оперированная осталась весьма довольна этимъ результатомъ операціи, вѣрность и постоянство котораго я ставилъ только въ зависимость отъ продолжительнаго употребленія дилататора. У *Гюнтера* я встрѣтилъ описаніе одного случая, въ которомъ *Рустъ* вскрылъ слѣпой мѣшокъ при врожденномъ недостаткѣ матки и вошелъ въ полость таза. Въ другихъ двухъ подобныхъ же случаяхъ была вскрыта прямая кишка.

Я не рѣшился бы на эту рѣдко встрѣчающуюся операцію, если бы этому случаю не предшествовали два другіе случая, гдѣ супругъ, обманутый въ своемъ брачномъ счастіи, при врожденномъ отсутствіи

влагалища у своей жены, искусственно расширилъ для половаго совокупленія мочеиспускательный каналъ, и гдѣ потомъ и мужъ, и жена, узнавши о своемъ заблужденіи, не отказались отъ половаго совокупленія по проложенному уже пути. Въ этихъ случаяхъ, равно какъ и въ случаѣ, приводимомъ *Гюнтеромъ* въ его „Ученіи о кровавыхъ операціяхъ", весьма рѣдко появлялось истеченіе мочи каплями; тогда какъ въ одномъ случаѣ мнѣ удалось устранить этотъ недостатокъ только послѣ неоднократнаго оперативнаго леченія. Въ этомъ послѣднемъ случаѣ врачъ принялъ мочеиспускательный каналъ за съуженное влагалище (!) и ножницами прорѣзалъ его въ продольномъ направленіи. *De Haën* также сообщаетъ одинъ случай, гдѣ вмѣсто предполагаемаго прорѣзыванія дѣвственной плевы (hymen) вскрытъ былъ мочевой пузырь. Энергія, съ которою поступалъ въ данномъ случаѣ супругъ, заслуживаетъ еще большаго удивленія, чѣмъ ошибка врача. Подобнымъ же образомъ былъ наблюдаемъ мною одинъ случай здѣсь въ Кіевѣ, гдѣ въ первую ночь брака напряженный половой членъ при существовавшемъ отсутствіи влагалища произвелъ разрывъ слизистой оболочки между срамными губами, разрывъ подлежащей клѣтчатки и раненіе прямой кишки тотчасъ за Sphinct. ani ext. и такимъ образомъ проложилъ себѣ путь въ прямую кишку. Въ этомъ случаѣ, равно какъ и въ вышеприведенномъ случаѣ ортопедически расширеннаго мочеваго канала, жены отказались отъ операціи и удовольствовались искусственными каналами, которыми уже остались довольны ихъ супруги. Сюда принадлежитъ также и случай Fistulae recto-vaginalis, приводимый *Спенсеръ-Уэллсомъ* (Spencer Wells), гдѣ подобное же поврежденіе, и также въ первую ночь брака, сопровождавшееся сильною болью и значительнымъ кровотеченіемъ, было произведено у одной 26-лѣтней его паціентки. Вслѣдъ за раненіемъ боли въ промежности вмѣстѣ съ опуханіемъ большихъ дѣторадныхъ губъ усилились еще болѣе, и только спустя нѣсколько дней калъ началъ выходить черезъ влагалище; по всей вѣроятности, въ настоящемъ случаѣ фистула образовалась только послѣ предшествовавшаго воспаленія и омертвѣнія ткани. Впослѣдствіи калъ выходилъ только черезъ влагалище и больная могла задерживать испражненіе только въ теченіе нѣсколькихъ минутъ. Перегородка между влагалищемъ и прямою кишкою была отодвинута вверхъ и только часть ея, соотвѣтствовавшая дѣвственной плевѣ, была разорвана. Маточное устье было въ дѣвственномъ состояніи и совершенно нормально, влагалище не было съужено, родовъ также еще не было.

Въ подобномъ случаѣ операція естественно была желаема и *Уэллсъ* съ успѣхомъ произвелъ ее, употребивъ при этомъ швы изъ желѣзной проволоки.

Оперативное леченіе тѣхъ случаевъ, гдѣ отверстіе влагалища заключаться въ раскрытіи срамной щели посредствомъ легкаго боковаго давленія пальцемъ у основанія большихъ дѣторадныхъ губъ, послѣ предварительнаго употребленія мягчительныхъ припарокъ и смазыванія теплымъ масломъ. Если это окажется недостаточнымъ, то необходимо будетъ войти во влагалище пальцемъ или же разъединить слипшіяся части посредствомъ тонкой рукоятки скальпеля; для предотвращенія же вторичнаго склеиванія необходимо строгое соблюденіе чистоты и введеніе коршіи, смазанной масломъ или свинцовою мазью. Леченіе это должно продолжать до тѣхъ поръ, пока эпителій, отслаивающійся обыкновенно при такомъ склеиваніи, не образуется снова и пока имъ не покроются поверхности, подвергавшіяся склеиванію.

Въ тѣхъ случаяхъ, гдѣ входъ во влагалище закрывается прирожденною перегородкою безъ затрудненія мочеиспусканія, лучше всего производить операцію послѣ перваго прорѣзыванія зубовъ и проводить при этомъ разрѣзъ помощью узкаго ножа и желобоватаго зонда, или спереди назадъ, или же свнутри (сверху) кнаружи (внизъ). Операція въ болѣе раннемъ періодѣ можетъ быть произведена только тогда, если сращенія не могутъ быть разрушены безъ помощи ножа; операція же въ болѣе позднемъ періодѣ, когда у дѣвочки успѣетъ уже развиться чувство стыда, дѣлается затруднительною вдвойнѣ. Зараженіе родовыхъ путей можетъ препятствовать мочеиспусканію и истеченію мѣсячныхъ очищеній въ періодѣ половой зрѣлости. Накопленіе мочи или мѣсячныхъ очищеній значительно облегчаетъ производство операціи. Тоже самое бываетъ и при сращеніяхъ, происходящихъ въ теченіе беременности, при чемъ во время родовъ также напрягаются части, въ которыхъ долженъ быть сдѣланъ разрѣзъ. Если подобнаго напряженія не существуетъ и мы должны однако приступить къ операціи, то помощники раздвигаютъ бедра и дѣторадныя губы оперируемой, и когда сращеніе сдѣлается виднымъ посреднѣ въ видѣ бѣлой или красноватой линіи, операторъ прорѣзываетъ его посредствомъ брюшистаго скальпеля. Когда доступъ во влагалище будетъ открытъ въ одномъ мѣстѣ, тогда вводится въ него желобоватый зондъ и все сращеніе разрѣзываютъ сверху внизъ, тщательно слѣдя при этомъ за положеніемъ клитора и отверстія мочеиспускательнаго канала.

Если сращеніе произошло во время беременности, то лучше отложить операцію до тѣхъ поръ, пока во время родовъ части тѣла младенца (конечно, если положеніе младенца будетъ правильное) не приведутъ въ напряженіе сросшихся частей. Въ такомъ случаѣ разрѣзъ

необходимо продолжать вилообразно до самой промежности, чтобы предотвратить разрывъ этой послѣдней *(Hohl)*.

Къ этого рода операціямъ примыкаетъ также операція *Atresiae hymenalis,* которая производится въ такихъ случаяхъ, когда дѣвственная плева почти или совершенно закрываетъ входъ во влагалище, или же, что встрѣчается рѣже, если дѣвственная плева срастается съ малыми дѣтородными губами. Оперативная помощь обыкновенно показана въ подобныхъ случаяхъ, ибо перепонка, не смотря на свою значительную растяжимость, все таки менѣе способна къ пропитыванію влагою и размягченію въ послѣднемъ мѣсяцѣ беременности, чѣмъ слизистая оболочка влагалища. Въ Дерптѣ, въ клиникѣ *Вальтера*, я видѣлъ одинъ случай, гдѣ растяжимость дѣвственной плевы дѣлала возможнымъ половое совокупленіе и безъ ея разрыва и гдѣ *неповрежденная* дѣвственная плева была прорѣзана только во время родовъ. Иногда впрочемъ дѣвственная плева можетъ препятствовать половому совокупленію, напр. у женщинъ пожилыхъ лѣтъ или же, какъ это было однажды наблюдаемо, препятствіемъ къ совокупленію можетъ быть утолщеніе дѣвственной плевы, вслѣдствіе раздраженія, вызываемаго глистами, заползшими во влагалище. *Гюнтеръ* разсказываетъ одинъ случай, гдѣ мужу легче было для введенія половаго члена расширить мочеиспускательный каналъ, чѣмъ преодолѣть препятствіе со стороны дѣвственной плевы.

Мишонъ (Michon) отличаетъ случаи, въ которыхъ препятствіе къ совокупленію составляетъ плотность дѣвственной плевы, отъ такихъ случаевъ, гдѣ половому совокупленію препятствуетъ контрактура мышцы, сжимающей входъ во влагалище (m. constrictor cunni), образующаяся только послѣ родовъ, и гдѣ только подкожное разсѣченіе мышцы (Myotomia subcutanea) можетъ принести пользу.

Операція дѣлается обыкновенно необходимою, когда позади ненормально развитой дѣвственной плевы накопляется мѣсячная кровь, присутствіе которой отличается флюктуаціей и просвѣчиваніемъ, составляющими характеристическіе признаки Atresiae hymenalis, въ отличіе отъ простаго сращенія стѣнокъ влагалища. Съ операціей выжидаютъ обыкновенно до тѣхъ поръ, пока скопляющаяся кровь не начнетъ растягивать дѣвственную плеву, но при этомъ нужно остерегаться слишкомъ продолжительнаго выжиданія, дабы избѣжать опасности задержанія менструаціи, такъ какъ извѣстны случаи, оканчивавшіеся вслѣдствіе подобной медлительности даже смертью. *Гюнтеръ* насчиталъ 9 окончившихся смертью случаевъ, гдѣ въ теченіе первыхъ дней послѣ операціи образовались абсцессы въ Фаллопіевыхъ трубахъ, воспаленіе внутреннихъ половыхъ органовъ, воспаленіе брюшины, прохожденіе крови чрезъ Фаллопіевы трубы въ брюшную полость и т. п.

Кивишъ дѣлаетъ эту операцію только посредствомъ троакара; въ подобныхъ случаяхъ однако существуетъ показаніе скорѣе для продольнаго или крестообразнаго разрѣза, иногда даже для совершеннаго удаленія происшедшихъ вслѣдствіе разрѣза лоскутковъ. Вырѣзываніе дѣвственной плевы у немолодыхъ дѣвушекъ необходимо, потому что, по мнѣнію *Броуна* (Brown), послѣ 25—30 лѣтъ небольшіе лоскутки, остающіеся послѣ продольнаго или крестообразнаго разрѣза, «не уменьшаются, но вслѣдствіе тренія могутъ вызвать воспаленіе влагалища и даже брюшины». Въ одномъ случаѣ, представленномъ мнѣ однимъ врачемъ, какъ случай Atresiae или Stricturae vaginae, я нашелъ влагалище открытымъ, но остатки дѣвственной плевы, разрушенной только въ зрѣломъ возрастѣ, выдавались въ видѣ твердыхъ узелковъ. Чувствительность этихъ узелковъ была такъ велика, что половое совокупленіе сдѣлалось совершенно невозможнымъ и даже изслѣдованіе могло быть предпринято только подъ вліяніемъ хлороформа; въ противномъ случаѣ при первомъ прикосновеніи появлялись судороги. Удаленіе остатковъ дѣвственной плевы устранило всѣ вредныя послѣдствія, вызванныя этимъ состояніемъ. Употребленіе вмѣсто ножа ѣдкихъ веществъ, какъ это сдѣлалъ однажды *Бауинъ* (Bauhin) одной англійской дамѣ, не заслуживаетъ подражанія.

По мнѣнію *Кивиша*, послѣ этой операціи никогда не бываетъ вторичнаго сращенія, и обыкновенно нельзя опасаться даже суженія входа во влагалище, такъ что послѣдующее леченіе должно заключаться только въ поддерживаніи чистоты въ оперированной части. Между 711 случаями *Гюнтеръ* встрѣтилъ только 2 случая, гдѣ вслѣдствіе того, что больныя не допустили послѣдовательнаго расширенія отверстія, образовалось кольцо изъ рубцовой ткани.

Послѣдовательное леченіе должно стараться предотвратить вторичное сращеніе, что въ подобныхъ случаяхъ съ успѣхомъ можетъ быть достигнуто введеніемъ смазанной масломъ корпіи или другаго какого нибудь мягкаго инороднаго тѣла.

Производство операціи при такъ называемомъ *мясистомъ* сращеніи, т. е. при сращеніи *съ образованіемъ обильной фиброзной клѣтчатки*, которая вслѣдствіе сокращенія рубцовой ткани плотно закрываетъ входъ во влагалище, не трудно; но многіе считаютъ невозможнымъ предотвратить послѣдовательное сокращеніе вновь образующейся рубцовой ткани. Даже *Симпсонъ* считаетъ возвратъ неизбѣжнымъ въ подобныхъ случаяхъ; онъ не видѣлъ успѣха даже послѣ вырѣзыванія рубцовой ткани (*Кивишъ*).

Имѣя въ виду этотъ печальный результатъ, *Диффенбахъ* рѣшился испытать въ этомъ отношеніи дѣйствіе перенесенія кожи и слизистой оболочки.

Перенесеніе кожи изъ промежности можетъ имѣть значеніе, по-нашему мнѣнію, только въ томъ случаѣ, если сращеніе будетъ такъ сказать наружное, напр. зарощеніе входа во влагалище, или же въ такихъ только случаяхъ, когда вслѣдствіе гангрены, разъѣдающей язвы или травматическаго насилія, произошла потеря вещества. *)

Для выполненія самой операціи могутъ быть представлены весьма немногія общія правила; положеніе и подвижность окружающей здоровой кожи должны опредѣлять форму, въ которой долженъ быть вырѣзанъ лоскутъ. Операціи, представленныя на Таб. 11, фиг. 34 и 36; Таб. 15, фиг. 69, Таб. 16, фиг. 77; Таб. 21, фиг. 105; Таб. 25, фиг. 142 болѣе всего должны быть принимаемы во вниманіе.

Суженіе и *зарощеніе* самаго влагалища представляютъ для хирурга болѣе затрудненій, чѣмъ описанные до сихъ поръ недостатки входа во влагалище. *Суженія* встрѣчаются гораздо чаще, чѣмъ полное *зарощеніе* влагалища. *Прирожденное суженіе* всего канала влагалища встрѣчается чрезвычайно рѣдко, напротивъ того, *пріобрѣтенныя суженія*, вслѣдствіе воспаленія послѣ трудныхъ родовъ, встрѣчаются весьма часто. Чаще всего суженія эти имѣютъ кольцеобразную форму, рѣже болѣе сложную форму, иногда съ поперечными перекладинами изъ соединительной ткани, перекрещивающими суженное мѣсто влагалища. Безъ оперативнаго леченія почти нельзя помочь этому недостатку. Расширеніе навощенной губкой (Spongia cerata) или морскимъ перстовиднымъ мхомъ (Laminaria digitata) никогда не ведетъ къ продолжительному улучшенію, причиняетъ боли и изъязвленія, при заживленіи которыхъ образуется новая рубцовая ткань. Поперечныя перекладины должны быть перерѣзываемы совершенно. Кольцеобразныя суженія влагалища *Диффенбахъ* оперировалъ посредствомъ 7—8 небольшихъ надрѣзовъ. Если кольцо изъ рубцовой ткани представляется плотнымъ и крѣпкимъ, то слѣдуетъ предпринять экстирпацію цѣлаго кольца, какъ это дѣлалъ *Симпсонъ*, хотя безъ успѣха. Лучше всего, однако, сдѣлать одинъ или два боковыхъ

*) При удаленіи малыхъ дѣторолныхъ губъ повторяется тоже, что и при операціи обрѣзанія у мужчинъ, т. е. при производствѣ операціи, вслѣдствіе неосторожности, хирургъ часто переступаетъ заранѣе опредѣленныя границы операціи. Такъ у одной негритянской дѣвочки удалены были одновременно, почти на всемъ ихъ протяженіи, большія и малыя дѣторолныя губы, результатомъ чего было образованіе прочнаго сращенія.

надрѣза, прорѣзывая при этомъ всю массу рубцовой ткани, и потомъ стараться только предотвратить вторичное суженіе.

Мнѣніе большинства акушеровъ, будто мы не въ состояніи противодѣйствовать возврату, я считаю ошибочнымъ. Оно напоминаетъ мнѣ старинное ученіе о той особенной силѣ, которою обладаютъ рубцы, образующіеся послѣ ожоги.

Если *сила сокращенія* рубцовой ткани и находится въ *прямомъ отношеніи къ величинѣ* рубца, то съ другой стороны намъ извѣстно, что сокращеніе вновь образующейся соединительной ткани имѣетъ опредѣленныя границы, что спустя извѣстное время рубецъ размягчается и величина его дѣлается постоянною; въ этомъ и заключается основаніе для радикальнаго леченія зарощенія влагалища (Atresia vaginae), происшедшаго вслѣдствіе сокращенія рубцовой ткани. Дѣло сводится такимъ образомъ къ тому, чтобы производить разсѣченіе рубца боковыми разрѣзами, выждавъ предварительно время, когда кольцеобразный рубецъ достигнетъ наименьшихъ размѣровъ и когда образующая его соединительная ткань перестанетъ сокращаться вслѣдствіе внутреннихъ измѣненій въ ней самой, но не вслѣдствіе недостатка мѣста во влагалищѣ. При этомъ нужно тщательно избѣгать раненія мочеиспускательнаго канала и предоставлять потомъ разрѣзы заживленію подъ постояннымъ вліяніемъ расширителей, введенныхъ во влагалище. Съ предразсудками относительно нашего безсилія противъ подобныхъ кольцеобразныхъ рубцовъ необходимо бороться и въ теоріи, и на практикѣ. Если просвѣтъ суженнаго влагалища окруженъ широкимъ и толстымъ кольцомъ рубцовой ткани и если провести по бокамъ два разрѣза черезъ это кольцо, то объемъ полученнаго черезъ эти разрѣзы пространства равняется объему суженія вмѣстѣ съ двойной длиной обоихъ разрѣзовъ, такъ какъ поверхности раны удаляются другъ отъ друга.

Если заживленіе этихъ разрѣзовъ произвести безъ расширителя, то въ такомъ случаѣ углы поверхности раны выполнятся грануляціями, и весь выигрышъ, пріобрѣтенный операціею, будетъ тогда потерянъ. Методическое давленіе въ направленіи свнутри кнаружи можетъ уменьшить количество образующейся рубцовой ткани, какъ это мы видимъ напр. на дѣйствіи давящей повязки изъ липкаго пластыря при язвахъ на ногѣ. Концы дилататора я обтягиваю гуттаперчевымъ колпакомъ (гуттаперчевымъ пальцемъ) и такимъ образомъ произвожу равномѣрное давленіе по всей окружности влагалища,—только не снаружи внутрь, но извнутри кнаружи. Успѣхъ такого давленія здѣсь еще болѣе блистательный, чѣмъ при язвахъ на ногѣ, потому что гуттаперчевый палецъ совершенно выполняетъ просвѣтъ влагалища, а накопленіе вокругъ

дилататора отдѣленій слизистой оболочки способствуетъ, по моимъ наблюденіямъ, сохраненію болѣе высокой температуры влагалища и его влажности, что, въ свою очередь, подобно дѣйствію теплыхъ припарокъ, способствуетъ скорѣйшему размягченію остатковъ рубцовой ткани. Если изслѣдовать влагалище спустя 4—5 дней послѣ операціи и постояннаго дѣйствія дилататора, то въ это время уже нельзя найти мѣста болѣзни. Кольцо исчезло, влагалище представляется мягкимъ и проходимымъ на всемъ его протяженіи, слизистая оболочка—разрыхленною и влажною почти какъ во время родовъ. Неопытный думаетъ, что этимъ уже все достигнуто, но черезъ 2—3 недѣли кольцо рубцовой ткани образуется снова и самая операція провозглашается многими безуспѣшною и не приносящею пользы. Подобный взглядъ на операцію основывается, по всей вѣроятности, на слѣдующей ошибкѣ. Въ образованіи новаго кольца рубцовой ткани, вѣроятно, не принимаетъ участія прежняя рубцовая ткань, оставшаяся нетронутою во время операціи. Что касается новаго сокращенія, то оно обусловливается новымъ слоемъ рубцовой ткани, молодою соединительною тканью, которая, не смотря на давленіе, производимое дилататоромъ, образуется на поверхности разрѣзовъ. Правильнымъ прижиганіемъ и методическимъ употребленіемъ постояннаго давленія можно, какъ и при заживленіи ранъ на ногѣ, достигнуть того, чтобы слой вновь образующейся ткани былъ весьма незначительной толщины. Чувствительность паціентокъ составляетъ однако препятствіе, такъ что часто бываетъ необходимо оставить ихъ въ покоѣ, а между тѣмъ эта уступка можетъ быть причиною возврата. Этотъ возвратъ, при которомъ однако влагалище никогда не бываетъ такъ узко, какъ до операціи, не долженъ насъ слишкомъ озабочивать. Маленькое злорадство болѣе старыхъ моихъ товарищей-скептиковъ, свидѣтелемъ котораго я былъ при подобныхъ операціяхъ, было всегда неосновательно, потому что необходимо было только *еще разъ* повторить операцію, чтобы успѣхъ ея былъ *постоянный*. Эта вторая операція состоитъ въ прорѣзываніи вновь образовавшагося слоя соединительной ткани, вслѣдствіе чего мы вторично увеличимъ просвѣтъ влагалища на пространство, равняющееся длинѣ этихъ разрѣзовъ въ сложности; при самомъ дурномъ исходѣ мы можемъ опасаться въ такомъ случаѣ только развѣ частнаго возврата, потому что прежняя, уже сократившаяся соединительная ткань, не можетъ принимать участія въ новомъ сокращеніи. Возврата мы можемъ ожидать только на мѣстахъ, гдѣ сдѣланы были новые надрѣзы, такъ какъ на остальныхъ мѣстахъ періодъ сокращенія уже миновался. Но такъ какъ сократительность свѣжаго рубца прямо пропорціональна его массѣ (толщинѣ и величинѣ его

поверхности), то слѣдовательно и успѣхъ операціи, хотя и не вдругъ, будетъ вѣрный, если только пространство, занимаемое рубцомъ во влагалищѣ, не будетъ очень значительно, какъ это было, напр. въ одномъ случаѣ, гдѣ больная налила себѣ во влагалище (!) сѣрной кислоты.

Въ одномъ случаѣ весьма значительнаго суженія влагалища, гдѣ сначала я не рѣшился дѣлать глубокіе надрѣзы въ рубцовой ткани (границы послѣдней трудно было опредѣлить), я употребилъ для расширенія влагалища дилататоръ, состоявшій изъ четырехъ узкихъ пластинокъ, соединенныхъ посредствомъ шарнировъ и сложенныхъ на подобіе лепестковъ завядшаго тюльпана. Въ срединѣ находился винтъ, соотвѣтствовавшій пестику въ цвѣткѣ, посредствомъ котораго можно было удалять сложенные листки другъ отъ друга по введеніи дилататора во влагалище (Таб. 100, фиг. 3). Устройство этого дилататора я подробно описалъ въ „Prager Vierteljahres-schrift“ Bd. III, 1864.

Въ тѣхъ случаяхъ, гдѣ влагалище расширено уже нѣсколько болѣе и гдѣ значительнѣе опасность возврата,—тамъ я обтягивалъ гуттаперчевымъ пальцемъ (фиг. 5) двулопастное speculum ani *Люэра* (фиг. 4), раздвигалъ его въ поперечномъ діаметрѣ и такимъ образомъ производилъ разширеніе. Такъ какъ оба длинные конца дилататора (вѣтви speculi ani) дѣлаютъ неудобнымъ продолжительное его употребленіе, то поэтому, принявъ его за образецъ, я устроилъ новый двулопастной, болѣе короткій дилататоръ (фиг. 6), который своею простотою и небольшимъ объемомъ съ успѣхомъ удовлетворялъ тѣмъ требованіямъ, которыя я на него возлагалъ.

Если разрыхленіе и увлаженіе родовыхъ путей не въ состояніи будетъ еще до родовъ достаточно уменьшить пріобрѣтенное суженіе влагалища, то на оперативную помощь должно рѣшиться только тогда, когда свободный край стриктуры будетъ достаточно напряженъ во время родовъ; въ такомъ случаѣ нужно сдѣлать только насѣчки на свободномъ краѣ рубца, а расширеніе влагалища будетъ произведено самимъ младенцемъ, протѣсняемымъ впередъ сокращеніями матки.

Одновременное употребленіе разрѣзовъ и некроваваго растягивания наиболѣе умѣстно въ тѣхъ случаяхъ, гдѣ мы имѣемъ передъ собою болѣе плоское сращеніе стѣнокъ влагалища. Для большей осторожности лучше всего поступать такимъ образомъ, чтобы изъ существующаго уже отверстія пролагать себѣ путь посредствомъ тупоконечнаго тенотома лишь на столько, на сколько это необходимо, чтобы въ образовавшееся такимъ образомъ отверстіе можно было ввести конецъ указательнаго пальца лѣвой руки. Катетеръ, введенный въ мочевой пузырь, и боль-

шой палецъ, введенный въ прямую кишку, должны служить проводниками и въ тоже время должны предохранять отъ опасности раненія окружающихъ частей, въ высшей степени обильнаго непріятными послѣдствіями. *)

Разрѣзы должно производить посредствомъ тупоконечнаго, серпообразно загнутаго тенотома, какъ это предлагалъ уже *Jörg*, во время извлеченія его изъ отверстія, но не во время его введенія.

Если необходимо сдѣлать разрѣзъ на мѣстѣ, лежащемъ вблизи мочеиспускательнаго канала, то въ такомъ случаѣ нужно въ точности опредѣлить мѣсто, гдѣ лежитъ катетеръ, и тогда уже, постоянно слѣдя за ножомъ указательнымъ пальцемъ лѣвой руки, сдѣлать разрѣзъ на мѣстѣ, гдѣ рубцовая ткань представляется напряженною, употребляя для этого только давленіе, но не дѣлая при этомъ рѣжущихъ движеній. Такую же осторожность должно соблюдать и при разрѣзахъ вблизи прямой кишки, гдѣ путеводителемъ еще съ большимъ успѣхомъ можетъ служить палецъ, введенный въ полость кишки.

Диффенбахъ употреблялъ при этомъ клинообразно срѣзанную палочку изъ слоновой кости, которую онъ вводилъ въ сдѣланную рану. Указательный палецъ положительно обладаетъ самымъ тонкимъ осязаніемъ, онъ лучше другихъ пальцевъ можетъ слѣдить за движеніями ножа и въ тоже время можетъ служить какъ дилататоръ. Если отверстіе достаточно велико, такъ что можно ввести въ него тенотомъ вмѣстѣ съ концемъ указательнаго пальца лѣвой руки, то палецъ долженъ отыскать самыя плотныя и оканчивающіяся острымъ краемъ мѣста напряженной рубцовой ткани и только на этихъ мѣстахъ дѣлать тогда разрѣзъ. Весьма важно при этомъ, въ особенности если находимся вблизи мочеваго пузыря, дѣлать разрѣзы, какъ было уже сказано, не рѣжущими движеніями, но только давленіемъ (прижатіемъ лезвея ножа

*) Подобнымъ образомъ я началъ операцію въ одномъ случаѣ, представленномъ мнѣ какъ „Atresia vaginae acquisita," но проникая потомъ все глубже и глубже, я не могъ достигнуть однако ни влагалищнаго свода, ни маточнаго устья. При тщательномъ изслѣдованіи, которое было предпринято съ цѣлью убѣдиться въ присутствіи или отсутствіи матки и которое я счелъ сначала излишнимъ, такъ какъ не задолго до того больная родила доношеннаго ребенка, — оказалось, что палецъ и катетеръ легко могли быть введены, первый въ прямую кишку, а послѣдній въ мочевой пузырь, но что матка значительно была уменьшена въ объемѣ (не больше орѣха) и смѣщена вправо вслѣдствіе продолжительнаго нагноенія въ теченіе послѣродоваго состоянія. Этотъ случай напоминаетъ случай *Феррейна* и *Petit*'а, которые должны были отказаться отъ начатой ими операціи расширенія влагалища и потомъ, спустя нѣсколько лѣтъ послѣ смерти своей пациентки, нашли влагалище сросшимся съ маткою въ одну цѣльную и плотную массу.

къ напряженному краю рубцовой ткани). Если на такомъ опасномъ мѣстѣ дѣлать разрѣзъ обыкновеннымъ образомъ, тогда весьма легко можно прорѣзать и другія напряженныя ткани. Въ случаяхъ, представлявшихъ затрудненіе, *Диффенбахъ* вводилъ въ отверстіе тупоконечныя ножницы подъ руководствомъ указательнаго пальца лѣвой руки, но для меня способъ этотъ оказался неудобнымъ. Впрочемъ, при извѣстныхъ обстоятельствахъ, напр. гдѣ зараженіе влагалища болѣе полное и гдѣ толщина сращенія весьма значительна (въ случаѣ *Polak*'а напр. $^1/_2$″), въ такихъ случаяхъ ножницы, хотя на время, могутъ замѣнить собою остріе ножа. Ножницы составляютъ еще болѣе опасный инструментъ, чѣмъ обоюдоострый ножъ, который былъ вколотъ однимъ хирургомъ на глубину 2″ и послѣ чего хирургъ, для расширенія раны, вбивалъ въ нее молоткомъ (!) бужи для прямой кишки.

Единственное противопоказаніе для операціи **Atresiae vaginae acquisitae**, утомительной вслѣдствіе повторяющихся возвратовъ, состоитъ въ одновременномъ существованіи обширной **Fistulae vesico-vaginalis**, для леченія которой послѣднее средство составляетъ искусственное закрытіе родовыхъ путей.

8. Операція пузырно-влагалищнаго свища (Fistula vesico-vaginalis).

Операція пузырно-влагалищной фистулы принадлежитъ къ числу самыхъ важныхъ операцій этой группы.

У женщинъ фистулы мочеваго пузыря или мочеиспускательнаго канала вызываются обыкновенно трудными родами, потому что продолжительное давленіе головки младенца обусловливаетъ гангренозное отпаденіе раздавленныхъ частей. Рѣже бываютъ причиной идіопатическіе нарывы и недоброкачественныя новообразованія. Въ послѣднемъ случаѣ объ оперативномъ леченіи не можетъ быть и рѣчи, но когда отверстіе фистулы окружено рубцовою тканью и когда мы можемъ избавить женщину отъ всѣхъ мучительныхъ послѣдствій этого страданія, тогда операція составляетъ предпріятіе хотя весьма трудное, но тѣмъ не менѣе вознаграждающееся часто хорошимъ успѣхомъ.

Въ 1663 году *Roonhuysen* предложилъ окровавлять края фистулы и закрывать его посредствомъ обвивныхъ швовъ, а въ 1679 году *Christ. Völter* въ первый разъ произвелъ эту операцію; за нимъ слѣдуетъ *Fatio*, сдѣлавшій операцію въ Базелѣ, въ 1752 году. *Petit* и *Dessault* съ сомнительнымъ успѣхомъ употребляли для той же цѣли тампонированіе влагалища и выведеніе мочи изъ пузыря черезъ катетеръ, и только *Leiczisky* 1802), *Naegele* (1812) и *Шрегеръ* (1817) снова вели въ употребленіе

швы. *Дельпешъ* и *Дюпюитренъ* съ успѣхомъ производили операцію посредствомъ прижиганія краевъ фистулы раскаленнымъ желѣзомъ. *Диффенбахъ* и *Жоберъ* примѣнили пластическую операцію къ леченію этой фистулы, и только въ послѣднее время снова отказались отъ *элитропластики* (Elitroplastica) и въ особенности въ Германіи, Америкѣ и Англіи стали отдавать предпочтеніе простому или сложному шву.

Вельпо и *Жоберъ* предлагали отдѣлять лоскутъ кожи въ видѣ мостика и подвигать его на отверстіе фистулы; *Ру* (Roux) вырѣзывалъ лоскуть изъ передней стѣнки влагалища; *Вутцеръ* вырѣзывалъ стебельчатый лоскутъ изъ задней стѣнки влагалища; *Жоберъ* отдѣлялъ также лоскутъ отъ правой большой дѣтородной губы, свертывалъ его и затыкалъ имъ отверстіе фистулы. Тоже самое пытались дѣлать *Вельпо* и *Вутцеръ*, которые вырѣзывали лоскутъ даже изъ кожи бедра и сѣдалища. Нити отъ швовъ *Жоберъ* переводилъ на сторону лоскута, обращенную къ мочеиспускательному каналу.

Жоберъ, а также *Horner* и *Leroy*, закупоривали отверстіе влагалищной фистулы посредствомъ матки и для этого расщепляли маточное устье и такъ укрѣпляли его въ отверстіи фистулы, что въ случаѣ, если бы операція увѣнчалась успѣхомъ, кровь мѣсячныхъ очищеній должна была бы отходить черезъ мочевой пузырь. Тоже самое дѣлали *Видаль* (1834), *Мезонневъ*, *Бераръ* (Berard) и др., которые въ болѣе тяжелыхъ случаяхъ пузырно-влагалищной фистулы предлагали искусственное закрытіе влагалища посредствомъ поперечной облитераціи его просвѣта. *Розеръ* предлагалъ для этого вырѣзывать кольцеобразный лоскутъ изъ стѣнокъ влагалища, вслѣдствіе чего, по его мнѣнію, сокращеніе рубцовой ткани, образующейся на мѣстѣ дефекта, въ состояніи произвести и безъ содѣйствія швовъ зараженіе влагалища (Atresia vaginae).

Въ болѣе легкихъ случаяхъ *Розеръ* думалъ достигнуть счастливаго исхода, вызвавши на той поверхности влагалища, гдѣ открывается фистулезное отверстіе, грануляціи, долженствовавшія произвести послѣдовательное концентрическое сжатіе и сокращеніе отверстія. *Baxter* употреблялъ для этого просверленный кусокъ раскаленнаго желѣза, которымъ онъ прижигалъ отверстіе фистулы 50 разъ въ теченіе двухъ лѣтъ при продолжительномъ положеніи больной на животѣ, и такимъ образомъ уменьшилъ отверстіе фистулы длиною въ $^1/_2$ дюйма до величины укола булавкой. *Хеліусъ* преимущественно защищалъ прижиганіе азотнокислымъ серебромъ, и въ числѣ извѣстныхъ до сихъ поръ случаевъ, рядомъ съ операціями, не увѣнчавшимися успѣхомъ, находятся операціи съ хорошимъ исходомъ вслѣдствіе одного прижиганія. Я самъ имѣлъ два такихъ случая, а *Блазіусъ* заживилъ фистулезное отверстіе въ 15‴ послѣ 20-кратнаго прижиганія раскаленнымъ желѣзомъ.

Диффенбахъ говоритъ также о трансплантаціи лоскута отъ мочеваго пузыря, подразумѣвая подъ этимъ выпадающую въ нѣкоторыхъ случаяхъ складку слизистой оболочки мочеваго пузыря, которую онъ заставлялъ помощью повторительныхъ прижиганій приростать къ краямъ фистулезнаго отверстія.

Диффенбахъ, при другихъ обстоятельствахъ съ такимъ пристрастіемъ заботившійся о распространеніи смѣлыхъ пластическихъ операцій, снова привелъ къ ея первоначальной простотѣ кровавую операцію F. vesico-vaginalis, которая въ рукахъ хирурговъ (*Жобера* въ особенности) превратилась въ сложную пластическую операцію и еще болѣе усложнилась *отдѣленіемъ* *) *мочеиспускательнаго канала отъ лобковаго сращенія*, предложеннымъ *Мезонневомъ*. Отступя на 1‴ отъ краевъ фистулезнаго отверстія, *Диффенбахъ* освѣжалъ ихъ круговымъ разрѣзомъ и потомъ расщеплялъ ихъ такъ, чтобы край фистулы, принадлежащій мочевому пузырю, и другой, принадлежащій влагалищу, отстояли другъ отъ друга на 2—3‴; при наложеніи шва онъ дѣлалъ проколъ только во влагалищной части краевъ фистулы, оставляя неповрежденною стѣнку мочеваго пузыря. По этому способу *Іергъ* съ успѣхомъ оперировалъ въ одномъ случаѣ, въ которомъ поперечникъ фистулы равнялся $1^1/_2$‴. Такимъ образомъ еще *Диффенбахъ* отвергнулъ пластическую операцію при леченіи этихъ фистулъ и призналъ *лучшимъ средствомъ хорошо наложенный шовъ послѣ предварительнаго, тщательнаго освѣженія краевъ фистулезнаго отверстія*. Руководясь этими правилами, *Густавъ Симонъ* и *Ф. Ульрихъ* (въ Вѣнѣ) съ успѣхомъ обработали въ послѣднее время эту область хирургіи и достигли въ многочисленномъ числѣ случаевъ счастливаго исхода при употребленіи простаго, но тщательно налагаемаго шва. Въ настоящее время у каждаго усерднаго клинициста число подобныхъ успѣшныхъ операцій постоянно возрастаетъ и къ случаямъ *Ру*, *Диффенбаха*, *Лалемана* и др., окончившимся смертію, примыкаютъ весьма рѣдко новые случаи съ подобнымъ исходомъ, хотя еще недавно (въ 1859 г.) подобный случай былъ въ Кіевѣ въ рукахъ *Пирогова*.

*) Къ подобной Sectio vestibularis прибѣгнулъ однажды *Эсмархъ*. Чтобы достигнуть отверстія фистулы, лежавшаго далеко вверху и чтобы разрушить сращенія, затруднявшія доступъ къ фистулѣ, онъ провелъ разрѣзъ между ножками клитора. Вслѣдъ за операціею послѣдовало сильное лихорадочное состояніе и мѣстное воспаленіе брюшины; но обильное нагноеніе на мѣстѣ разрѣза устранило наконецъ опасность для жизни. Швы были наложены неудачно, и больная, хотя весьма медленно, все таки оправилась послѣ своей болѣзни.

Полосткой или *двойной шовъ Кюхлера* также нашелъ примѣненіе въ области этой операціи, но наиболѣе блестящіе успѣхи принесло въ этой области употребленіе въ подобныхъ обстоятельствахъ *металлическихъ швовъ* (см. Элем. операціи стр. 167). Для насъ весьма важно, что при удаленіи металлическихъ швовъ мы можемъ гораздо легче осязать шовъ, покрываемый иногда опухолью; далѣе, металлическіе швы не вызываютъ вокругъ себя раздраженія, потому что они не разбухаютъ въ жидкостяхъ, накопляющихся въ ранѣ, не пропитываются мочею и даже послѣ продолжительнаго пребыванія не допускаютъ вступленія мочи въ промежутки между швами и стѣнками каналовъ, въ которыхъ они находятся, что обыкновенно бываетъ при употребленіи легко размягчающихся, пропитывающихся жидкостями, шелковыхъ швовъ.

Изъ вышесказаннаго слѣдуетъ, что закрытіе **F. vesico-vaginalis** помощью настоящей пластической операціи имѣетъ въ настоящее время скорѣе только историческое значеніе; излишнія выдумки, напр. проколъ мочеваго пузыря извнутри кнаружи *(Вутцеръ)* съ цѣлью отводить мочу выше лобковаго сращенія, теперь оставлены, и случаи, гдѣ бы операція безъ всякаго успѣха повторялась нѣсколько разъ (*Диффенбахъ* 16 разъ оперировалъ безъ успѣха, а *Вутцеръ* 18 разъ и только подъ конецъ съ успѣхомъ), встрѣчаются все рѣже и рѣже, тогда какъ съ другой стороны все болѣе возрастаетъ число случаевъ быстраго выздоровленія.

Затрудненія при выполненіи операціи условливаются главнымъ образомъ узкимъ пространствомъ и иногда еще высокимъ положеніемъ самой фистулы. Часто бываетъ необходимо предпринять предварительное расширеніе влагалища, и это особенно необходимо тогда, когда вслѣдствіе развитія рубцовой ткани образовалась стриктура влагалища. При высокомъ положеніи фистулы, если нѣтъ необходимости въ расширеніи какого бы то ни было суженія влагалища, освѣженію краевъ фистулезнаго отверстія должна предшествовать другая, некровавая операція, состоящая въ насильственномъ приближеніи матки къ входу во влагалище; влагалищная часть матки захватывается острыми крючками или Мюзеевскими щипцами и такимъ образомъ постепенно притягивается внизъ. Затрудненія представлялись мнѣ иногда и въ этомъ актѣ операціи и эти затрудненія можно было преодолѣть посредствомъ особенныхъ, устроенныхъ для этого двойныхъ крючковъ, согнутыхъ колѣнообразно на мѣстѣ прикрѣпленія ручки. Въ одномъ случаѣ нельзя было захватить влагалищной части матки, и я рѣшился тогда произвести неполное искусственное выпаденіе влагалища: слизистую оболочку передней стѣнки влагалища я захватилъ посредствомъ не очень длинныхъ острыхъ крючковъ, проникавшихъ, слѣдовательно, только въ слизистую оболочку, и такимъ образомъ весьма осторожно притянулъ влагалище нѣсколько внизъ. Впрочемъ, для того чтобы произвести подобнымъ образомъ искусственное выпаденіе слизистой оболочки влагалища, необходимо весьма много осторожности и терпѣнія. Какъ скоро появятся явленія реакціи, тотчасъ же необходимо прекратить свои дѣйствія и стараться тогда возстановить прежнее нормальное состояніе помощію продолжительныхъ поясныхъ ваннъ.

Если, не смотря на всѣ старанія, не удастся измѣнить положеніе фистулы, то я могу предложить испытать еще одно средство, именно—ввести нитку выше отверстія фистулы и такимъ образомъ еще попытаться приблизить и сдѣлать доступнѣе поле операціи. Однако, въ большинствѣ случаевъ, когда фистула лежитъ высоко, можно помощію Мюзеевскихъ щипцовъ постепенно оттягивать всю матку внизъ—способъ, особенно употребительный въ Германіи, значительно облегчающій операцію и выполнимый безъ особенной опасности для больныхъ.

Способъ *Г. Симона* состоитъ главнымъ образомъ въ слѣдующемъ. Прежде всего 1) матка притягивается внизъ; 2) при окровавленіи краевъ фистулезнаго отверстія, производимомъ преимущественно въ поперечномъ направленіи, стараются дѣлать края какъ можно шире; 3) двойной шовъ накладывается такимъ образомъ, чтобы по крайней мѣрѣ наружные, уменьшающіе напряженіе швы (Элем. операціи стр. 176, фиг. 143 *a* и *b*), приникали вмѣстѣ и сквозь стѣнку мочеваго пузыря; наконецъ 4) при увеличеніи отверстія фистулы въ поперечномъ направленіи нужно расщеплять также и маточное устье, а при увеличеніи отверстія болѣе въ продольномъ діаметрѣ, слѣдуетъ дѣлать боковые надрѣзы въ слизистой оболочкѣ влагалища. При небольшомъ отверстіи нѣтъ необходимости ни въ двойномъ швѣ, ни въ параллельныхъ ему надрѣзахъ, потому что оба эти вспомогательныя средства умѣстны только при существованіи напряженія на мѣстѣ соединенія краевъ раны.

Ульрихъ устроилъ особенный, довольно сложный столъ для укрѣпленія больныхъ въ опредѣленномъ положеніи (**Einstellungsapparat**), помощью котораго онъ достигъ, конечно, значительныхъ преимуществъ въ производствѣ операціи, вслѣдствіе чего, естественно, увеличилось и число удачно оперированныхъ случаевъ. Но и здѣсь я припоминаю слова *Диффенбаха:* «хирургъ немногими средствами долженъ сдѣлать многое», и такъ какъ операцію **F. vesico-vaginalis** приходится дѣлать не только въ клиникѣ, гдѣ можетъ быть устроенъ аппаратъ *Ульриха*, то на основаніи наблюденій *Г. Симона* и случаевъ, оперированныхъ мною, я высказываюсь въ пользу болѣе простаго способа операціи. Самое удобное положеніе больной во время операціи—это положеніе на локтяхъ и

колѣнахъ (à la vache), при чемъ для открытія доступа къ фистулѣ могутъ быть употреблены простые, изогнутые подъ угломъ деревянные шпадели.

Наркотизаціи хлороформомъ, рекомендуемой *Ульрихомъ* при употребленіи его аппарата, лучше избѣгать во время этой операціи, сопряженной съ весьма незначительною болью. При положеніи, употребляемомъ при операціи камнесѣченія, мнѣ однажды ассистировала сама больная, вдѣвая въ иглы нитки; если же избрать положеніе на локтяхъ и колѣнахъ, то нужно хлороформировать съ большою осторожностью, тщательно слѣдя за дыханіемъ больной. *)

Прежде всего необходимо очистить больнымъ кишечный каналъ посредствомъ пріема Ol. Ricini или посредствомъ промывательнаго и потомъ, приступая къ операціи, положить оперируемую на мягко набитый операціонный столъ, придавши ей положеніе на локтяхъ и колѣнахъ. Когда это сдѣлано, въ мочеиспускательный каналъ вводится катетеръ и помощію одного или двухъ Жоберовскихъ шпаделей (Таб. 100, фиг. 7 и 8) оттягивается внизъ задняя стѣнка влагалища, а если необходимо, то оттягиваются также и боковыя стѣнки, вслѣдствіе чего доступъ къ фистулѣ дѣлается свободнѣе. При высокомъ положеніи фистулы, если необходимо предварительно притянуть матку ко входу во влагалище, оперируемая приводится въ положеніе, употребляемое при камнесѣченіи.

Освѣженіе краевъ фистулы слѣдуетъ производить съ большою осторожностію. *Американскій* способъ состоитъ въ томъ, что при освѣженіи краевъ отверстія захватывается только слизистая оболочка влагалища, такъ что при этомъ не происходитъ увеличенія отверстія фистулы въ стѣнкѣ мочеваго пузыря. Удаляемая слизистая оболочка захватывается длиннымъ и тонкимъ крючковатымъ пинцетомъ (Элем. операціи, стр. 76. фиг. 39) и потомъ отрѣзывается на $^1/_4$″ въ окружности помощію изогнутыхъ ножницъ или согнутаго подъ угломъ ножа. Для того, чтобы аккуратнѣе выполнить этотъ актъ операціи, весьма хорошо, хотя довольно трудно, обозначать предварительно мѣсто разрѣза помощію неглубокаго, поверхностнаго надрѣза слизистой оболочки влагалища, и тогда уже, исходя отъ этого разрѣза, отпрепаровать лоскутъ по направленію къ краю отверстія. Чтобы плотнѣе закрывать отверстіе и вѣрнѣе предотвращать прониканіе жидкости, отпрепарованный лоскутъ можно оставлять въ связи съ краемъ фистулы и отворачивать въ мочевой пузырь и уже надъ этою покрышкою соединять между собою освѣженные края фистулы. Впрочемъ, поступать такимъ образомъ мы можемъ только тогда, когда освѣженіе краевъ фистулы произведено чисто, безъ значительныхъ неровностей, потому что неправильные клочки будутъ висѣть въ отверстіи фистулы, вслѣдствіе чего произойдетъ омертвѣніе ихъ и нагноеніе, которое легко можетъ распространиться и на швъ, гдѣ мы желаемъ произвести заживленіе посредствомъ перваго натяженія. Во всякомъ случаѣ, однако, удаляется ли циркулярный лоскутъ совершенно, или же имъ закрывается отверстіе въ мочевомъ пузырѣ, главное условіе заключается въ томъ, чтобы покрайней мѣрѣ на углахъ края фистулы были освѣжены аккуратно. Если при этомъ рана имѣетъ наибольшую величину въ поперечномъ (горизонтальномъ) направленіи, то гораздо лучше соединять переднюю и заднюю губы раны посредствомъ обвивнаго шва; когда же наибольшій діаметръ отверстія параллеленъ продолной оси влагалища, тогда соединеніе лучше всего произвести помощью серебряной или мѣдной проволоки и тонкихъ, короткихъ и значительно изогнутыхъ булавокъ, которыя захватываются иглодержателемъ (Элем. операціи, стр. 171) подъ прямымъ угломъ. Для обвивнаго шва я употребляю самыя тонкія *Лаценбековскія* копьеобразныя булавки (тамъ же, фиг. 151 *a*) *), которыя ввожу такимъ образомъ, чтобы верхушки ихъ были обращены къ маточному устью. Посредствомъ длиннаго пинцета я обвожу вокругъ верхушки булавки шелковую нитку и тотчасъ вслѣдъ за этимъ откусываю острый конецъ посредствомъ костныхъ щипцовъ. Головки я оставляю при булавкахъ, чтобы потомъ легче и съ большею осторожностью можно было поступать при ихъ извлеченіи. Вмѣсто шелку я обвивалъ также вокругъ булавокъ въ видѣ цифры 8 тонкую серебряную проволоку и думаю, что такимъ образомъ я достигалъ большей чистоты раны и слѣдовательно большей надежды на заживленіе первымъ натяженіемъ. Серебряную проволоку достаточно одинъ разъ обвести вокругъ верхушки булавки и концы ея соединяются потомъ между собою подъ головкой послѣдней. Такъ какъ тонкая проволока обыкновенно не должна быть перекрещиваема и проволочные швы накладываются не очень близко другъ подлѣ друга, то поэтому каждый такой шовъ дѣйствуетъ на большемъ пространствѣ, вслѣдствіе чего дѣлается меньшее число уколовъ булавкой, но тѣмъ не менѣе достигается плотное закрытіе отверстія фистулы. Въ двухъ случаяхъ я предпочелъ ввести три булавки, которыя я такъ обвилъ осьмовидными ходами одной серебряной проволоки, что эта послѣдняя образовала вокругъ булавокъ родъ сѣти съ широкими петлями; въ эти петли проникла набухшая слизистая оболочка,

*) Въ одномъ случаѣ, когда положеніе на боку оказалось неудобнымъ, я долженъ былъ привести больную въ положеніе à la vache и въ такомъ положеніи продолжать хлороформированіе.

*) Передъ операціею хирургъ самъ можетъ приготовить такія булавки изъ самыхъ тонкихъ карлсбадскихъ булавокъ.

и такимъ образомъ шовъ удерживалъ въ прикосновеніи края раны даже послѣ осторожнаго удаленія булавокъ въ теченіе 3—7 дней послѣ операціи. Поступая такимъ образомъ, я два раза сряду оперировалъ съ удачнымъ исходомъ. Во второмъ изъ этихъ двухъ случаевъ рубецъ лопнулъ черезъ 6 недѣль послѣ операціи, вслѣдствіе чего образовалась волосная фистула, сквозь отверстіе которой едва могъ быть проведенъ самый тонкій зондъ. Но мѣсяца два спустя вторичное наложеніе серебрянаго обвивнаго шва увѣнчалось прочнымъ успѣхомъ. *)

На Таб. 101, фиг. 9 представлена женщина въ положеніи при камнесѣченіи. *Жоберовская* лопаточка *a* оттѣсняетъ заднюю стѣнку влагалища назадъ и вокругъ двухъ булавокъ *b* и *c* съ отрѣзанными верхушками завязана уже серебряная проволока, проведенная помощію пинцета въ видѣ петли за остріе булавокъ. Если отверстіе фистулы обращено больше назадъ, то соединеніе лучше всего производить, также послѣ вытягиванія влагалищной части матки, помощію тонкихъ металлическихъ проволокъ, проникающихъ только въ слизистую оболочку влагалища. На Таб. 101, фиг. 10 представлена влагалищная часть матки, притянутая кнаружи помощію *Мюзеевскихъ крючковъ*, и три тонкія проволоки для закрытія фистулы, введенныя уже въ края раны.

Если пространство, на которомъ производится операція, довольно узко, то весьма часто затрудняется введеніе проволокъ, хотя онѣ тонки и гибки, такъ что иногда бываетъ необходимо ввести сначала шелковыя нити и потомъ уже въ готовые каналы проводить проволоки. Вмѣсто того, чтобы завязывать или закручивать концы проволокъ (Элем. операціи фиг. 141, стр. 174), *Симсъ* поступаетъ слѣдующимъ образомъ. Выходящіе изъ влагалища концы проволокъ *a*, *b*, *c* (Таб. 101, фиг. 11) онъ проводитъ сквозь продыравленную въ нѣсколькихъ мѣстахъ узкую свинцовую пластинку *d* и потомъ на каждую пару концовъ надѣваетъ расплющенную и потомъ согнутую дробинку. Вслѣдъ за этимъ свинцовая пластинка придвигается къ поверхности раны, которая прижимается къ ней вслѣдствіе того, что тянутъ за концы проволокъ. Прикрѣпленіе проволокъ производится наконецъ сильнымъ сжатіемъ свинцовыхъ кружечковъ, приготовленныхъ изъ расплющенныхъ дробинокъ. На концы свинцовой пластинки *Симсъ* накладываетъ еще въ теченіе 7—10 дней двѣ скобки.

При удаленіи этого шва перекусываютъ на свинцовыхъ пластинкахъ

*) Въ одномъ случаѣ, гдѣ по причинѣ высокаго положенія и продольнаго направленія фистулы обвивной шовъ не могъ быть наложенъ, я съ успѣхомъ наложилъ 3 серебряныхъ, простыхъ узловатыхъ шва.

кружечки изъ дробинокъ, послѣ чего снимаются сначала скобки, потомъ свинцовая пластинка и наконецъ проволочныя петли.

Пуговчатый шовъ (button suture), предложенный *Bozeman'омъ*, также состоитъ изъ серебряныхъ проволокъ, накладываемыхъ однако такимъ образомъ, что концы проволокъ проводятся сначала сквозь продыравленный стальной прутикъ *a* (Таб. 101, фиг. 12), который онъ придвигаетъ къ самой поверхности раны, накладываетъ на него соотвѣтственно продыравленную свинцовую пластинку *b* и поверхъ нея наконецъ укрѣпляетъ проволоки помощью расплющенныхъ дробинокъ *c*, *d* и *e*. Приблизительно черезъ недѣлю, откусывая щипцами дробинки, онъ начинаетъ удалять постепенно одинъ такой шовъ за другимъ.

Относительно силы, съ которою должны быть стянуты швы, господствуютъ два противоположныя мнѣнія. *Жоберъ* считаетъ умѣстнымъ умѣренное напряженіе, чтобы швы не слишкомъ скоро прорѣзывали ткань; *Розеръ*, напротивъ, полагаетъ необходимымъ стягивать швы по возможности крѣпче, чтобы между нихъ не могла проникать моча. Самое лучшее конечно держаться въ такихъ случаяхъ золотой середины.

Послѣдовательное леченіе, какимъ бы образомъ края раны ни были соединены между собою, имѣетъ весьма большое значеніе. Главная задача послѣдовательнаго леченія должна заключаться въ томъ, чтобы не допустить вступленія въ рану мочи. *Симсъ* устроилъ съ этой цѣлью особенный катетеръ (фиг. 13), который весьма легко можетъ оставаться въ мочеиспускательномъ каналѣ въ теченіи продолжительнаго времени. Я устроилъ подобный же катетеръ, только съ болѣе выдающимся краемъ, чтобы предотвратить вхожденіе его въ мочевой пузырь, чему способствуетъ незначительная величина инструмента, а также съ маленькими отверстіями въ выдающемся краѣ для нитокъ, помощію которыхъ его можно укрѣплять. Въ одномъ случаѣ моя паціентка гораздо охотнѣе переносила присутствіе длиннаго эластическаго катетера, чѣмъ катетера *Симса*. Но въ большинствѣ случаевъ послѣдній оказываетъ большія услуги.

Чтобы задержать у оперированныхъ на нѣкоторое время испражненія, англичане даютъ имъ опій въ большихъ пріемахъ, и при незначительномъ количествѣ принимаемой больными пищи *Симсъ* задерживалъ испражненія въ теченіе 15 дней. Въ теченіе дня катетеръ два раза долженъ быть вынимаемъ и очищаемъ, потому что, находясь около 3 недѣль въ мочевомъ пузырѣ, онъ легко можетъ безъ частой очистки покрываться осадкомъ изъ фосфорнокислыхъ земель и слизи. При этомъ необходимо соблюдать самую строгую чистоту половыхъ органовъ, и употребляемое *К. Л. Геппнеромъ* въ Петербургѣ орошеніе, если оно постоянно можетъ быть поддерживаемо при хорошей госпитальной прислугѣ,

оказываетъ большое вліяніе на успѣхъ операціи. Въ послѣднее время я даже въ частной практикѣ съ успѣхомъ прибѣгалъ къ орошенію при подобныхъ операціяхъ.

При употребленіи американскаго способа, т. е. освѣженіи отверстія фистулы только на счетъ слизистой оболочки влагалища, наложеніи металлическихъ нитей (мѣдныхъ проволокъ) и свинцовыхъ пластинокъ для укрѣпленія послѣднихъ и постоянномъ положеніи больной на боку, *Геннеръ* достигалъ весьма удовлетворительныхъ результатовъ, не исключая даже одного весьма сложнаго случая. На Таб. 102, фиг. 14 представлена двойная **F. vesico-vaginalis** *a* и **urethro-vaginalis** *b*. Женщина представлена лежащею на локтяхъ и колѣнахъ, и обѣ фистулы хорошо видны при помощи шпаделя *Bozeman*'а *c*, введеннаго во влагалище. Между обоими отверстіями видѣнъ мостикъ изъ рубцовой ткани. При введеніи катетера въ мочеиспускательный каналъ *e*, верхушка катетера показывалась въ меньшемъ, переднемъ фистулезномъ отверстіи и не входила въ мочевой пузырь. Шематическое изображеніе на фиг. 15 лучше представляетъ отношеніе фистулы къ окружающимъ частямъ. *A*—мочевой пузырь, B—влагалище, *C*—прямая кишка, *D*—матка, *a*—**Fistula vesico-vaginalis**, *b*—**F. urethro-vaginalis**, *c*—мостикъ рубцовой ткани между обоими отверстіями. Удачно наложенный шовъ между заднимъ краемъ большей фистулы *e* и краемъ меньшей фистулы *d* (фиг. 15 и 16) сдѣлалъ возможнымъ зараженіе фистулы. Остановившись у мостика рубцовой ткани *c*, катетеръ могъ быть введенъ въ мочевой пузырь только послѣ предварительнаго легкаго вращательнаго движенія. Вслѣдствіе того однако, что одинъ изъ 9 металлическихъ швовъ изъ мѣдной проволоки оставался долго въ ранѣ, образовалось на мѣстѣ шва маленькое фистулезное отверстіе, которое въ теченіи 8 недѣль противостояло прижиганіямъ азотнокислымъ серебромъ и раскаленнымъ желѣзомъ, смазыванію **Tinctura Cantharidum** и троекратному наложенію кроваваго шва, и было закрыто наконецъ наложеніемъ шва въ четвертый разъ.

Къ самымъ сложнымъ случаямъ принадлежитъ случай *Розера*, гдѣ у женщины, кромѣ значительной F. vesico-vaginalis, одновременно существовали также зараженіе шейки мочеваго пузыря, F. recto-vaginalis и зараженіе влагалища. *Розеръ* возстановилъ мочеиспускательный каналъ, закрылъ кишечно-влагалищную фистулу и старался закрыть также нижнюю часть влагалища, что удалось ему достигнуть не помощью шва, но позже помощію послѣдовательнаго образованія рубцовой ткани.

Работа *Г. Симона* (Rostock, 1862) касательно операціи фистулы влагалища имѣетъ тѣмъ большее значеніе, что она научаетъ насъ,

что даже въ простомъ швѣ, для котораго авторъ употреблялъ тонкія шелковыя нити, мы имѣемъ средство, приводящее къ результатамъ, лучше которыхъ мы не можемъ ожидать и отъ американскаго способа. Изъ 43 фистулъ у 40 женщинъ 35 были зажившены *Симономъ* совершенно, 5 почти совершенно, 2 женщины умерли и въ одномъ случаѣ состояніе было нѣсколько улучшено.

Достигнувъ соединенія краевъ фистулы, мы должны, послѣ тщательнаго и осторожнаго удаленія швовъ, заставить больную лежать въ теченіе нѣкотораго времени, чтобы свѣжее сращеніе не разъединилось вновь. *Вутцеръ* наблюдалъ въ одномъ случаѣ разрывъ новаго сращенія вслѣдствіе сильнаго смѣха и въ другомъ случаѣ вслѣдствіе сильнаго напряженія при мочеиспусканіи; мнѣ также извѣстенъ одинъ случай, гдѣ мой товарищъ, производившій слишкомъ тщательное изслѣдованіе, пальцемъ разорвалъ свѣжій рубецъ.

Небольшое фистулезное отверстіе въ 1—2‴ линіи, остающееся иногда послѣ операціи, закрывается обыкновенно подъ вліяніемъ прижиганій его краевъ. *Эрихсенъ* рекомендуетъ употреблять для этого раскаленное желѣзо или платину и повторять прижиганіе, если спустя 14 дней послѣ перваго прижиганія результатъ не будетъ достигнутъ. Къ повторительнымъ прижиганіямъ, если окажется въ нихъ надобность, слѣдуетъ прибѣгать однако черезъ большіе промежутки времени, напр. спустя 3 и даже 6 недѣль. Менѣе дѣйствительны прижиганія азотнокислымъ серебромъ и порошкомъ красной окиси ртути, но я видѣлъ удачные исходы и при такомъ способѣ леченія, и у боязливыхъ женщинъ часто бываетъ необходимо, вслѣдствіе случайныхъ обстоятельствъ, прибѣгать и къ этому средству. Въ случаѣ неудачи операцію слѣдуетъ повторить, потому что при такихъ операціяхъ не должно терять терпѣнія, и если на первый разъ заживленіе первымъ натяженіемъ не послѣдовало, не слѣдуетъ полагать ни на чемъ неосновательной надежды на заживленіе посредствомъ грануляцій.

При обстоятельствахъ, совершенно противоположныхъ только что описаннымъ, когда отверстіе фистулы больше серебрянаго рубля и края фистулы далеко отстоятъ другъ отъ друга, обширное отдѣленіе краевъ и кровавая операція не вполнѣ безопасны. *Hegar*, еще недавно потерявшій одну оперированную вслѣдствіе инфильтраціи мочи, постановляетъ правило, по которому обыкновенная операція **F. vesico-vaginalis** тотчасъ же противопоказывается, какъ скоро при освѣженіи значительнаго фистулезнаго отверстія обнажается свободная клѣтчатка; неоднократно произведенная уже поперечная облитерація влагалища или **Episiorrhaphia**

*

по *Бреслау* составляетъ въ такомъ случаѣ болѣе безопасное средство, хотя и при эпизіорафіи два раза былъ наблюдаемъ смертельный исходъ. Изъ 9 случаевъ операціи поперечной облитераціи влагалища, полный успѣхъ былъ достигнутъ въ одномъ изъ нихъ; въ остальныхъ случаяхъ результатъ также былъ удовлетворительный, потому что оставались только незначительныя отверстія и мѣсячныя крови отходили вмѣстѣ съ мочею черезъ мочевой пузырь.

9. Операція кишечно-влагалищнаго свища (Fistula recto-vaginalis).

Кишечно-влагалищный свищъ представляетъ намъ тѣже условія, какъ и пузырно-влагалищная фистула, только здѣсь сращеніе свѣже-соединенныхъ поверхностей происходитъ обыкновенно легче, такъ какъ содержимое кишекъ въ меньшей мѣрѣ, чѣмъ моча, препятствуетъ процессу заживленія и такъ какъ при этомъ мы гораздо легче можемъ сохранить чистоту и почти даже сухость оперированнаго мѣста въ теченіе нѣсколькихъ дней.

Здѣсь мы также можемъ ожидать наиболѣе удовлетворительныхъ результатовъ отъ употребленія прижиганій (преимущественно при узкомъ отверстіи съ длиннымъ каналомъ) и кроваваго шва. Желаніе же достигнуть закрытія фистулы помощію введенной въ нее заволоки (*Rhea Barton*), давленіемъ пластинокъ со стороны влагалища и прямой кишки (*Нелатонъ*) или разсѣченіемъ Sphinct. ani (*Copeland*) ведетъ обыкновенно только къ потерѣ времени. Было бы слишкомъ отважно разсѣкать кишку и надѣяться на заживленіе раны, потому что окровавленныя поверхности покрываются рубцовою тканью и калъ не можетъ быть задерживаемъ. Разсѣченіе промежности для того, чтобы наложить потомъ кишечный шовъ, можетъ быть оправдано только тогда, когда предварительно существуетъ разрывъ промежности.

Прижиганіе подаетъ здѣсь большія надежды, чѣмъ при пузырно-влагалищной фистулѣ, потому что, когда потребуетъ того необходимость, каналъ фистулы можетъ быть прижигаемъ съ обѣихъ сторонъ,—со стороны влагалища и прямой кишки. Азотнокислое серебро было предложено *Дюпюитреномъ*, азотная кислота *Жоберомъ*, Liquor Hydrarg. nitrici одновременно съ насѣчками *Рикóромъ*. Tinctura Cantharidum и раскаленное желѣзо (*Дюпюитренъ*) также были въ употребленіи. При болѣе обширныхъ фистулахъ, однако, необходимо прибѣгать къ наложенію шва и даже къ пластической операціи.

Операція производится обыкновенно со стороны влагалища, и мы одинаково можемъ надѣяться на успѣхъ какъ при продольномъ, такъ и поперечномъ соединеніи краевъ фистулы, если только освѣженіе краевъ намъ удалось произвести хорошо и чисто и если развивающееся на какомъ нибудь мѣстѣ напряженіе мы тотчасъ же устранимъ параллельнымъ шву надрѣзомъ.

Согнутый подъ угломъ деревянный шпадель вводится во влагалище больной, приведенной въ положеніе, употребляемое при камнесѣченіи, чего обыкновенно фистула дѣлается уже доступною. Справа стоящій ассистентъ кладетъ правое колѣно паціентки въ лѣвую свою подкрыльцовую впадину, и между тѣмъ какъ лѣвымъ плечомъ онъ отводитъ бедро кнаружи, а лѣвою рукою нажимаетъ деревянный шпадель къ лобковому сращенію, онъ проводитъ правую руку подъ бедро паціентки и отодвигаетъ правую срамную губу кнаружи. Слѣва стоящій ассистентъ захватываетъ правымъ плечомъ лѣвую ногу оперируемой, правою рукою оттягиваетъ кнаружи лѣвую дѣторадную губу оперируемой, а лѣвою рукою, которая остается у него свободною, очищаетъ мѣсто операціи водою или губкою. Если окружность фистулы мягка и податлива, то я поручаю слѣва стоящему помощнику отодвигать правою рукою, лежащею на паховой области, лѣвыя дѣторадныя губы, указательнымъ же пальцемъ лѣвой руки войти въ прямую кишку и оттуда сзади напередъ выдвигать края фистулы. Притягиваніе фистулы внизъ посредствомъ остраго двойнаго крючка также можетъ быть употребляемо, значительно облегчая въ такомъ случаѣ операцію. Часто, однако, старые рубцы препятствуютъ выполненію такого подготовленія къ операціи, рекомендуемаго *Скоттомъ*. У одной молодой дамы я нашелъ кишечно-влагалищную фистулу, которая была осложнена значительнымъ суженіемъ влагалища, мѣстнымъ разрывомъ кишки и стриктурою заднепроходнаго отверстія. Послѣ предварительнаго кроваваго расширенія влагалища и устраненія стриктуры заднепроходнаго отверстія помощью бужей, края фистулы, преимущественно на задней части ея окружности, обнаружились въ видѣ сильно напряженной и малоподвижной рубцовой ткани желтоватаго цвѣта, представлявшей сходство съ сухожиліемъ. Большой палецъ легко могъ быть введенъ въ прямую кишку черезъ отверстіе фистулы. О простомъ освѣженіи и соединеніи краевъ фистулы не могло быть и рѣчи, такъ какъ значительная потеря вещества находилась въ срединѣ сильно напряженной рубцовой ткани. Ограниченность мѣста дѣйствія и неподвижность фистулы принудили меня произвести пластическую операцію болѣе по осязанію, чѣмъ при

помощи зрѣнія. Тупоконечнымъ, слегка серпообразно-согнутымъ ножикомъ я освѣжилъ задній край фистулы и потомъ отъ части, лежавшей впереди отверстія фистулы и единственной, которую можно было видѣть глазами, отсепаровалъ четыреугольный лоскутъ, ширина котораго равна была длинѣ поперечно лежавшаго отверстія фистулы и основаніе котораго составлялъ передній край фистулы; когда лоскутъ былъ отвернутъ назадъ, порѣзная поверхность его пришлась на сторону влагалища, а отверстіе фистулы было закрыто такимъ образомъ безъ малѣйшаго напряженія. При наложеніи швовъ я употребилъ свой аппаратъ для наложенія швовъ при **Staphyloraphia** (Таб. 103, фиг. 17). Отъ деревянной рукоятки *a* идетъ стальной тонкій, полукруглый стержень *b*, который на концѣ слегка изогнутъ по плоской поверхности и снабженъ двумя тупыми остріями *c* и *c'*. Вторая часть инструмента состоитъ также изъ полукруглаго стальнаго стержня *d*, который нѣсколько длиннѣе перваго и вмѣсто деревянной ручки снабженъ на верхнемъ своемъ концѣ стальнымъ кольцемъ *e*; нижній конецъ оканчивается острымъ, слегка загнутымъ концомъ *g* и на выпуклой сторонѣ его находится крючекъ *h*. На плоской поверхности этого стержня *d* кольце *e* имѣетъ полукруглое отверстіе, въ которое можетъ быть вдвинутъ другой полукруглый стержень *b*. Соприкасаясь плоскими поверхностями, оба полукруглые стержня *b* и *d* составляютъ одинъ круглый стержень. Оба тупые отростка *c* и *c'* на стержнѣ *b* покрываютъ крючекъ *h*, входящій между нихъ. Кромѣ кольца *e* оба стержня *b* и *d* удерживаются вмѣстѣ еще помощью винта *i*, который, находясь въ небольшой вырѣзкѣ стержня *b*, можетъ быть передвигаемъ вверхъ и внизъ. Эта вырѣзка покрывается маленькою стальною пластинкою *h'*, удерживаемою головкою винта *i*. Если одну руку положить на деревянную рукоятку и большимъ пальцемъ этой руки подвигать впередъ кольцо *e*, тогда крючекъ *h* высвобождается, между тѣмъ какъ при движеніи кольца въ противоположномъ направленіи крючекъ покрывается обоими отростками *c* и *c'*.

При употребленіи этого инструмента острый конецъ его *g* вкалывается въ край раны спереди назадъ, при чемъ крючекъ *h* входитъ между отростками *c* и *c'* и выпуклый конецъ инструмента представляетъ гладкую поверхность. Тогда открываютъ крючокъ *h*, надѣваютъ на него шелковинку или тонкую серебряную проволоку, снова покрываютъ его передвиженіемъ кольца и такимъ образомъ проводятъ шовъ черезъ край раны. На противоположной сторонѣ повторяется тоже самое.

Помощью этого аппарата я прокололъ сначала отвернутый назадъ лоскутъ, потомъ задній край фистулы и при помощи осязанія

наложилъ тогда на выдвинутый крючекъ *h* нитку, введенную на указательномъ пальцѣ черезъ прямую кишку. Такимъ образомъ двѣ нити были проведены черезъ прямую кишку во влагалище. Эти нити я завязалъ узломъ впереди задняго прохода, образовавшійся узелъ продвинулъ черезъ прямую кишку до задняго края фистулы и закрѣпилъ швъ помощью скручиванія (Элем. операціи, стр. 174, фиг. 141) во влагалищѣ на передней поверхности фистулы. Этотъ родъ матрацнаго шва легко могъ быть удаленъ, для этого стоило только раскрутить лежавшія во влагалищѣ концы, отрѣзать ихъ повыше и потомъ удалить висящія изъ задняго прохода нити. Боковыя части лоскута я укрѣпилъ помощью Зюльцеровскихъ скобокъ (Элем. операціи, стр. 160. фиг. 132). Несмотря на то, однако, что отверстіе фистулы было закрыто совершенно плотно, тѣмъ не менѣе органическое закрытіе его не послѣдовало, такъ какъ освѣженіе задняго края фистулы нельзя было произвести съ надлежащимъ совершенствомъ и чистотою. Лоскутъ, состоявшій главнымъ образомъ изъ рубцовой ткани, сильно сократился и прижиганія, помощью которыхъ я думалъ уменьшить отверстіе, только окончательно его уничтожили. Непреодолимыя препятствія, представляемыя ограниченностью мѣста для правильнаго освѣженія задняго края фистулы, а также недостатокъ матеріяла во влагалищѣ навели меня на мысль употребить для этой цѣли складку слизистой оболочки прямой кишки.

Наблюденіе, по которому солдаты, чтобы сдѣлать себя неспособными продолжать службу, производятъ себѣ безъ особенныхъ вредныхъ послѣдствій искусственное выпаденіе ani, а именно, какъ мнѣ говорили, введеніемъ въ задній проходъ круглаго куска дерева обмотаннаго паклею,— это наблюденіе подало мнѣ поводъ устроить аппаратъ, который вводится тупымъ въ задній проходъ и затѣмъ острыми крючками захватываетъ на какой угодно высотѣ складку слизистой оболочки, которая и притягивается внизъ; если это послѣднее удается не совсѣмъ легко, то складка высвобождается и инструментъ съ закрытыми крючками выводится обратно.

Такъ какъ обыкновенно полость прямой кишки значительно расширена выше **Sphinct. ani**, въ особенности, когда процессы рубцованія происходятъ вблизи прямой кишки, и такъ какъ нельзя заранѣе разсчитывать на успѣхъ подобной мѣры вблизи твердыхъ рубцовыхъ утолщеній, то поэтому при устройствѣ инструмента я главнымъ образомъ заботился о томъ, чтобы въ случаѣ малѣйшаго затрудненія при его введеніи, онъ тотчасъ же могъ быть вынутъ безъ малѣйшей опасности, безъ излишняго кроваваго поврежденія. Четыремъ крючкамъ (Таб. 103, фиг. 18), укрѣпленнымъ шарнирами вокругъ

конца цилиндра, я придалъ поэтому кривизну, соотвѣтствующую дугѣ, которую они и описываютъ при своемъ движеніи на шарнирахъ. Если посредствомъ винта подвигать назадъ тупой, округленный въ видѣ оливы конецъ стальнаго стержня, тогда крючки начнутъ расходиться и пальцемъ, введеннымъ во влагалище, можно осязать, какъ они вонзаются въ слизистую оболочку прямой кишки. Если захваченная складка не подается внизъ при осторожномъ вытягиваніи прибора за рукоятку или если внѣдреніе (**Invaginatio**) мы желаемъ произвести въ нѣсколько пріемовъ, то въ такомъ случаѣ наружный цилиндръ давленіемъ на кольце подвигается впередъ и верхній край его нажимается на основаніе крючковъ, которые вслѣдствіе этого приходятъ въ тоже положеніе, изъ котораго они были выведены движеніемъ округленнаго конца стержня, такъ что когда оливчатый конецъ снова будетъ подвинутъ винтомъ впередъ, крючки располагаются позади его и покрываются наружнымъ цилиндромъ.

Внѣдреніе я производилъ изъ предосторожности не въ одинъ пріемъ, но въ три пріема, такъ что подъ конецъ я получилъ довольно значительную складку слизистой оболочки, свободный конецъ которой довольно легко прилегалъ къ переднему краю фистулезнаго отверстія. Соприкасавшіяся поверхности освѣжены были помощію прижиганій, а черезъ складку слизистой оболочки (со стороны прямой кишки) введены были двѣ серебряныя проволоки во влагалище и здѣсь были закрѣплены узломъ впереди промежности. Послѣ предварительнаго дѣйствія **Ol. Ricini** опій оказалъ свои услуги безъ всякихъ дурныхъ послѣдствій, и по истеченіи 10 дней произошло сращеніе между внѣдреннымъ кускомъ кишки и мостикомъ, который остался еще послѣ частнаго разрыва промежности между заднимъ проходомъ и влагалищемъ. Вслѣдствіе недостаточной осторожности это свѣжее соединеніе разошлось снова и спустя нѣсколько недѣль я долженъ былъ повторить операцію. За день до операціи я смазалъ **Tinctura Cantharidum** мѣста, назначенныя для соединенія, и при закрѣпленіи серебряныхъ швовъ, дабы предотвратить врѣзываніе послѣднихъ въ промежность, я подложилъ гуттаперчевую пластинку и на ней уже закрѣпилъ концы проволокъ помощію торсіоннаго пинцета. На этотъ разъ я ввелъ въ прямую кишку трубку для отвода газовъ, но на четвертый день послѣ операціи газы стали выходить и черезъ влагалище и тѣмъ разрушили надежду на удачный исходъ операціи. Когда больная оправилась послѣ этой неудачной операціи, складка отъ прямой кишки снова была притянута и освѣжена помощью прижиганій, и на этотъ разъ наложены были три крѣпкіе, обвивные шва. Копьевидныя острія булавокъ были отрѣзаны, а шелковыя нити

покрыты слоемъ коллодія. Въ заднепроходное отверстіе я ввелъ два длинныхъ ствола отъ пустыхъ перьевъ, обвязанныхъ корпіею, а для соблюденія чистоты впрыскивалъ воду, которая входила черезъ одинъ каналъ и выливалась черезъ другой, предотвращая этимъ накопленіе воды въ кишкѣ, которое могло бы произвести напряженіе швовъ.

На этотъ разъ, казалось, трудъ былъ вознагражденъ, швы были удалены и все оставалось въ надлежащемъ положеніи. Но когда помощію **Ol. Ricini** вызвано было испражненіе, задерживавшееся въ теченіе 12 дней, появился твердый, большой комокъ кала, который при сильной боли разъединилъ сросшіяся мѣста и прошелъ въ полость влагалища.

Черезъ три мѣсяца я рѣшился произвести операцію въ пятый разъ. Передъ началомъ операціи я ввелъ въ заднепроходное отверстіе толстый металлическій цилиндръ, который былъ надвинутъ на вышеописанный аппаратъ для внѣдренія и введенъ въ прямую кишку вмѣстѣ съ этимъ послѣднимъ; заднепроходное отверстіе оставалось, слѣдовательно, открытымъ въ теченіе всего процесса заживленія, а вслѣдствіе неоднократно повторявшихся впрыскиваній въ цилиндръ заживленіе происходило равномѣрно, какъ бы подъ вліяніемъ орошенія (**Irrigatio**), и выходившій впослѣдствіи калъ принималъ мягкую консистенцію. Не взирая на ограниченность мѣста, край складки и передній край фистулы освѣжены были обоюдоострымъ, соединеннымъ съ особенною рукояткою, ножикомъ, наложенъ былъ крѣпкій обвивной шовъ и кромѣ того еще поверхностный изъ серебряной проволоки. Тотчасъ позади короткаго клинка (Таб. 103, фиг. 19) ножикъ, устроенный по образцу ножа *Rooch*'а въ Петербургѣ, снабженъ нейзильберным придаткомъ, который соединенъ съ длиннымъ и узкимъ черенкомъ и достаточно прощенное ему до операціи черезъ сгибаніе его пальцами. Употребляется этотъ ножикъ одновременно съ длиннымъ и узкимъ пинцетомъ (Элем. опе-раціи, стр. 76, фиг. 39). Результатъ этой операціи былъ тотъ же, т. е., первое сращеніе не послѣдовало.

Постоянныя неудачи дали мнѣ такимъ образомъ возможность произвести четыре раза искусственное внѣдреніе, потому что большая часть вытягивавшейся складки слизистой оболочки исчезала обыкновенно въ теченіе длинныхъ промежутковъ времени между отдѣльными операціями. Я пришелъ однако къ тому убѣжденію, что этотъ способъ закрытія **F. recto-vaginalis**, въ особенности, когда она обладаетъ значительною величиною и окружена рубцовою тканью, имѣетъ большое значеніе, ибо успѣхъ операціи почти каждый разъ разрушался какими нибудь случай-

ными, внѣшними вредными вліяніями, между тѣмъ какъ послѣ освѣженія краевъ посредствомъ ножа и прижиганій удалось четырьмя различными способами произвести заживленіе при помощи обвивныхъ и поверхностно-наложенныхъ серебряныхъ швовъ и разъ даже соединеніе проколотой серебряною проволокою складки съ мостикомъ полуразрушенной промежности увѣнчалось благопріятнымъ результатомъ. Я подробнѣе описываю этотъ случай, такъ какъ онъ знакомитъ насъ съ нѣкоторыми случайными, затрудняющими операцію, обстоятельствами, которыя не встрѣчаются при операціи **F. vesico-vaginalis**. Обыкновенно же при операціи фистулы кишечно-влагалищной слѣдуютъ тѣмъ же правиламъ, которыя изложены при операціи пузырно-влагалищнаго свища.

10. Образованіе промежности (Perinaeoplastica).

Разрывъ промежности, нерѣдко причиняемый трудными родами, представляетъ менѣе затрудненій, чѣмъ только что описанная фистула влагалища, въ особенности, когда надорвана только задняя спайка влагалища; при значительномъ же распространеніи разрыва можетъ разстроиться супружеское счастье и можетъ даже прекратиться дѣятельность **Sphinct. ani**. *Диффенбахъ*, *Ру*, *Б. Лангенбекъ* и *Кюхлеръ* съ особеннымъ успѣхомъ обработывали эту область дерматопластическихъ операцій.

Разрывъ промежности составляетъ довольно частую болѣзнь; по *Ritgen*'у 4% всѣхъ роженицъ страдаютъ этимъ недостаткомъ.

Какъ предотвращающее разрывъ средство предложена была **Episiotomia**. «Защитой промежности» (**Dammschutz**) *Ритгенъ* называетъ 4—8 небольшихъ надрѣзовъ, въ ½″ глубиною, на напрягающихся во время родовъ срамныхъ губахъ, которыя, какъ это подтверждаетъ и *Кивишъ*, въ такомъ случаѣ не разрываются дальше. *Эйхельбергъ* поступалъ такимъ образомъ, что передъ началомъ потуги онъ помѣщалъ позади срамныхъ губъ *Поттовскій* ножикъ для фистулъ (Элем. операціи, стр. 64, фиг. 15) и держалъ его тамъ до тѣхъ поръ, пока съ наступленіемъ потуги ножикъ самъ не врѣзывался, подъ угломъ 45° къ шву промежности (**Raphe perinaei**), на такую глубину, какой требовало самое напряженіе во время потуги. Проще и безопаснѣе однако, если разрѣзъ будетъ сдѣланъ опытною рукою оператора, слѣдящаго за дѣйствіемъ ножа, въ свободный отъ потугъ промежутокъ времени, и притомъ тогда только, когда дѣйствительно расщелина дѣторожденныхъ губъ представляется окаймленною какъ бы напряженною тесьмою или когда

складка слизистой оболочки выходитъ изъ влагалища во время потугъ. Такимъ образомъ **Episiotomia** съ сохраненіемъ уздечки дѣторожденныхъ губъ умѣстна только тамъ, гдѣ существуетъ абсолютное суженіе половой расщелины или патологическая твердость и неуступчивость ткани. Если во время родовъ дѣторожденныя губы и промежность не уступаютъ напору потуги, если промежность утончается и *угрожаетъ опасностью центральнаго разрыва*, то въ такомъ случаѣ *Ритгенъ* «жертвуетъ» промежностью, при чемъ предварительно нѣсколько надрѣзываетъ швъ промежности и отсюда продолжаетъ разрѣзъ вилообразно въ обѣ стороны, къ обоимъ сѣдалищнымъ буграмъ. *Michaëlis* дѣлаетъ только одинъ продольный разрѣзъ—вдоль шва промежности, при чемъ кровотеченіе бываетъ обыкновенно незначительное и только одинъ разъ нужно было перевязать поперечную артерію промежности (**art. transversa perinaei**). Заживленіе такихъ разрѣзовъ идетъ обыкновенно быстро.

Если, однако, не взирая на всѣ предосторожности во время родовъ, послѣдовалъ разрывъ промежности, то въ такомъ случаѣ нужно попытаться произвести заживленіе двукратнымъ очищеніемъ раны въ теченіи дня и соблюденіемъ больною горизонтальнаго положенія со сведенными бедрами; къ сожалѣнію заживленіе при такихъ условіяхъ происходитъ только въ исключительныхъ случаяхъ, потому что заживленію первымъ натяженіемъ препятствуетъ послѣродовое очищеніе, которое поддерживаетъ нечистоту раны, а также трудно устранимое пропитываніе мочею матеріяла, употребляемаго для перевязки. Какъ скоро начнется нагноеніе, то заживленіе обыкновенно послѣдуетъ уже при образованіи рубцовой ткани, и на этомъ мѣстѣ ни въ какомъ случаѣ нельзя надѣяться на прямое сращеніе поверхностей раны. Вредныя послѣдствія при этомъ наиболѣе ощутительны тогда, когда разрывъ распространился и на прямую кишку; съ образованіемъ такой клоаки **Sphincter ani** утрачиваетъ свою дѣятельность, легко можетъ произойти выпаденіе и грыжа кишекъ, а непроизвольное отхожденіе кишечныхъ газовъ и кала навсегда исключитъ женщину изъ общества. Но даже и при неполномъ разрывѣ промежности могутъ произойти значительныя вредныя послѣдствія для дѣятельности половыхъ органовъ, потому что выпаденіе матки и задней стѣнки влагалища составляетъ весьма частое слѣдствіе такихъ разрывовъ, а при такомъ состояніи половыхъ органовъ способность женщины къ зачатію можетъ быть уничтожена.

Первая и самая важная хирургическая помощь, оказать которую лучше всего можно уже на второй день послѣ родовъ, заключается въ удаленіи образовавшихся гдѣ-либо лоскутковъ, въ обрѣзываніи ножницами мелкихъ неровностей на поверхностяхъ разрыва и въ наложе-

нiи швовъ, которые, смотря по глубинѣ разрыва, должны быть накладываемы такимъ образомъ, чтобы вся порванная поверхность одной стороны плотно и равномѣрно прилегала къ поверхности противоположной стороны. Употребляя двойной шовъ (Элем. операціи стр. 176, фиг. 143), мы скорѣе всего можемъ разсчитывать на органическое соединеніе поверхностей разрыва; шовъ изъ серебряной проволоки долженъ быть накладываемъ въ положеніи, употребляемомъ при камнесѣченіи, и кромѣ того для предохраненія отъ дѣйствія мочи и послѣроваго очищенія швовъ долженъ быть покрытъ смоченною коллодіемъ тюлевой полоскою, которая вдобавокъ снова должна быть покрыта толстымъ слоемъ коллодія. Гдѣ кожа слаба и вяла, тамъ слѣдуетъ предпочесть обвивной шовъ, бумажныя нити котораго должны быть потомъ тщательно пропитаны коллодіемъ. Для соединенія поверхностей разрыва во влагалищѣ годятся также тонкіе узловатые швы. *Китеръ* (Kieter) выжидаетъ, пока не появятся грануляціи и только на третьей недѣлѣ послѣ родовъ соединяетъ поверхности разрыва кровавымъ швомъ. *Вутцеръ* откладываетъ *перинеорафію* до совершеннаго прекращенія послѣродоваго очищенія. Въ какое бы время, однако, ни накладывался шовъ, весьма важно здѣсь старательно очищать соединяемыя поверхности; даже послѣ проведенія швовъ въ края раны необходимо тщательно удалять каждую каплю крови и только тогда уже произвести соединеніе. Правила относительно соединенія раны должны быть здѣсь строго соблюдаемы; они изложены нами въ статьѣ объ «Элементарныхъ операціяхъ» (стр. 158—187). Изъ этихъ правилъ слѣдуетъ, что ни серфины *Видаля*, ни скобки *Зюльцера* не могутъ здѣсь найти примѣненія, потому что въ подобныхъ случаяхъ весьма важно произвести соединеніе не только однихъ наружныхъ краевъ раны, но также и плотное взаимное соприкосновеніе глубокихъ частей поверхностей разрыва. При глубокихъ разрывахъ сдѣдуетъ предпочитать двойной шовъ и шовъ съ валиками (тамъ же, стр. 179), и послѣ наложенія ихъ необходимо въ теченіе 5—6 дней опорожнять мочевой пузырь черезъ катетеръ.

Если одновременно надорвана и прямая кишка, то гораздо лучше приступать къ операціи съ прекращеніемъ послѣродоваго очищенія, когда искусственно вызванный запоръ въ теченіе нѣсколькихъ дней можетъ остаться безъ вредныхъ послѣдствій. Закрытіе слѣдуетъ начать тогда наложеніемъ тонкаго полостнаго шва *Кюхлера* на края слизистой оболочки кишки, очищенные отъ неровностей посредствомъ ножницъ. Въ прямую кишку вводится небольшая трубочка, обвязанная намоченною въ маслѣ корпіею. Весьма тонкая, сильно загнутая игла со вдѣтою въ нее тонкою шелковинкою проводится помощію иглодержателя сначала че-

резъ наружный край слизистой оболочки правой стороны, отъ прямой кишки въ направленіи къ ранѣ, и потомъ черезъ край лѣвой стороны—въ направленіи отъ раны въ полость кишки. Такимъ обазомъ оба конца шелковинки сходятся въ неслишкомъ туго выполненной корпіею полости прямой кишки, потомъ завязываются въ ранѣ, коротко обрѣзываются и образовавшійся узелъ продвигается въ полость кишки. Первый шовъ накладывается обыкновенно въ глубинѣ угла раны, всѣ же послѣдующіе швы должны весьма близко прилегать другъ къ другу. Остающаяся за тѣмъ рана въ промежности соединяется тонкими серебряными проволоками, концы которыхъ снабжены длинными, слегка изогнутыми иглами. По обѣимъ сторонамъ раны иглы весьма близко вкалываются подлѣ полостнаго шва, ведутся потомъ отъ дна раны къ поверхности кожи и вкалываются здѣсь въ разстояніе ½—¾″ отъ краевъ раны, обусловливая собою соприкосновеніе глубокихъ частей раны. Между этими швами, также уменьшающими напряженіе, накладываются небольшіе поверхностные швы для болѣе тѣснаго соединенія кожныхъ краевъ раны.

Застарѣлый разрывъ промежности, при которомъ *поверхности раны уже успѣли покрыться рубцовою тканью*, требуетъ особеннаго хирургическаго леченія.

Вопросомъ о заживленіи подобныхъ разрывовъ промежности занимались уже *Ambroise Paré*, *Lamotte* и *Mauriceau;* уже *Guillemeau* удалось произвести заживленіе наложеніемъ прерывистаго кроваваго шва; *Noël* употреблялъ для такихъ цѣлей обвивной шовъ, *Saucerette*—*непрерывный* или скорняжный шовъ (Kürschnernath). Въ новѣйшее время эту область оперативной хирургіи обработывали: *Roux*, *Reybard*, *Harvy*, *Brown*, *Менцель*, *Осіандеръ*, *Цанъ*, *Ритіенъ*, *Диффенбахъ*, *Б. Лангенбекъ*, *Ридъ* и др.

Если время для закрытія свѣжаго разрыва пропущено, то операцію должно отложить по крайней мѣрѣ на 4 мѣсяца, по мнѣнію нѣкоторыхъ даже и на далѣе, до появленія менструацій (послѣ прекращенія кормленія грудью). Не смотря на удачный исходъ одной операціи, сдѣланной во время наступившей вновь беременности, тѣмъ не менѣе подобное состояніе, равно какъ и катарръ кишечнаго канала, бѣли или какія нибудь дискразическія болѣзни должны быть разсматриваемы вообще какъ противопоказанія для производства операціи. При затвердѣлыхъ рубцовыхъ краяхъ разрыва операціи должно предпослать продолжительную теплую поясную ванну съ прибавленіемъ мыла или щелочи; должно очистить кишечный каналъ посредствомъ Ol. Ricini или промывательнаго и производить операцію, положивши оперируемую на спину съ притянутыми къ туловищу и разведенными въ обѣ стороны

бедрами. *Блазіусъ* предпочитаетъ положеніе на боку, но такое положеніе препятствуетъ тщательному наложенію глубокихъ швовъ.

Въ легкихъ случаяхъ наилучшій способъ леченія заключается въ надлежащемъ освѣженіи покрывшихся рубцовою тканью поверхностей раны, въ вырѣзываніи двухъ, противолежащихъ другъ другу, четыреугольныхъ лоскутовъ *(Ру)* и въ наложеніи потомъ плотнаго, сближающаго поверхности раны, скорняжнаго или двойнаго шва. *І. Б. Броунъ* пытался обезпечить успѣхъ операціи разсѣченіемъ мышицы, запирающей задній проходъ. Онъ разрѣзывалъ эту мышцу въ двухъ мѣстахъ, вмѣстѣ съ кожею и слизистою оболочкою, начиная отъ отверстія заднаго прохода, въ который онъ предварительно вводилъ указательный палецъ лѣвой руки. Разрѣзы въ 1—2″ глубиною онъ дѣлалъ по обѣимъ сторонамъ копчиковой кости. *Сканцони, Шу* и др. также испытали выгоды разсѣченія мышицы, запирающей задній проходъ, что иногда они производили также и подкожнымъ образомъ.

Диффенбахъ, для уменьшенія напряженія въ швахъ, употреблялъ свои боковые, въ этомъ случаѣ слегка вогнутые разрѣзы; когда же этого было недостаточно, онъ отсепаровывалъ сшитую часть, начиная отъ этихъ боковыхъ разрѣзовъ, въ видѣ мостика, такъ что подъ нее можно было подводить палецъ. *Жоберъ* также прибѣгалъ къ помощи этихъ разрѣзовъ, между тѣмъ какъ *Reybard*, для лучшаго соединенія поверхностей раны, вводилъ во влагалище эластическій катетеръ, укрѣплялъ его тамъ помощью вложеннаго въ него зонда и потомъ вкалывалъ въ губы раны, почти параллельно поверхностямъ разрыва, 3 или 4 толстыхъ, прямыхъ стальныхъ булавокъ съ болѣе крупными головками, такъ чтобы онѣ, проникая черезъ всю толщу краевъ раны, попадали своими остріями на эластическій катетеръ. Вокругъ выдающихся головокъ *Reybard* обвивалъ осьмовидными ходами крѣпкую нитку и такимъ образомъ сближалъ расположенныя другъ противъ друга булавки. Во время операціи больная лежала на боку съ сильно притянутыми къ животу бедрами.

Этотъ способъ, кажется, не нашелъ себѣ подражателя и вообще пластическая операція въ тѣсномъ смыслѣ имѣетъ гораздо болѣе преимуществъ. *Диффенбахъ* начиналъ образованіе своего *«пластическаго шва промежности»* обширнымъ освѣженіемъ мѣста разрыва, послѣ чего онъ соединялъ боковыя поверхности раны узловатыми швами. Вырѣзавъ потомъ по обѣимъ сторонамъ четыреугольные лоскуты, которые простирались отъ большихъ дѣторадныхъ губъ до отверстія заднаго прохода и основаніемъ своимъ обращены были къ сѣдалищнымъ буграмъ, онъ соединялъ эти лоскуты на срединной линіи посредствомъ различной величины швовъ. Между двумя меньшими швами, проникавшими только

сквозь края раны, онъ накладывалъ одинъ большой шовъ, проникавшій дальше отъ краевъ и сквозь всю толщу губы раны и такимъ образомъ игравшій роль уменьшающаго напряженіе шва.

Perinaeoplastica или **Perinaeosynthesis** *Б. Лангенбека* имѣетъ цѣлью образовать новую промежность посредствомъ сближенія и стягиванія частей, вовлеченныхъ въ разрывъ; такъ напр. ту часть слизистой оболочки влагалища, которая во время рубцованія поверхностей разрыва сократилась и вошла въ ненормальныя сращенія, онъ снова старается освободить и привести въ первоначальное положеніе. *Б. Лангенбекъ* справедливо замѣчаетъ, что при разрывѣ промежности разрываются также, отчасти или даже вполнѣ, круговыя и полукружныя мышицы влагалища и прямой кишки, а также мышечныя волокна, натянутыя въ видѣ полумѣсяца у выхода таза; сокращеніе поврежденныхъ мышцъ въ расходящемся направленіи обусловливаетъ зіяніе краевъ раны, которое уже само по себѣ, мимо всякаго послѣдующаго сокращенія рубцовой ткани, измѣняетъ положеніе слизистой оболочки влагалища и прямой кишки и вездѣ, гдѣ не будетъ употреблена помощь искусства, способствуетъ только развитію рубцовой ткани, но не соединенію поверхностей разрыва.

Слизистая оболочка влагалища, вросшая въ рубцовую ткань на мѣстѣ разрыва, представляется обыкновенно въ видѣ красноватаго утолщенія (валика), но я видѣлъ также случаи, гдѣ находилась только твердая, желтоватая рубцовая ткань, такъ какъ участвовавшая въ разрывѣ часть слизистой оболочки влагалища была разрушена омертвѣніемъ вслѣдствіе давленія и процессомъ нагноенія.

Нижне-задняя поверхность разрыва притягивается обыкновенно дѣйствіемъ **m. levator. ani** и выше расположенныхъ волоконъ **Sphinct. ani** вверхъ, такъ что разорванная промежность лежитъ нѣсколько выше, чѣмъ первоначально въ неповрежденномъ состояніи.

Цѣль искусственнаго образованія промежности заключается такимъ образомъ въ томъ, чтобы части, принадлежащія влагалищу и (при полномъ разрывѣ промежности) прямой кишкѣ, вывести изъ ихъ ненормальнаго положенія,—рану промежности освободить отъ рубцоваго помрова и приросшихъ къ ней частей слизистой оболочки и соединить ее посредствомъ швовъ такъ, чтобы части, участвовавшія первоначально въ образованіи промежности, снова пришли въ свое нормальное положеніе. Отдѣляемые въ видѣ лоскутовъ куски слизистой оболочки накладываются на мѣста, соединенныя посредствомъ швовъ, для защиты ихъ отъ дѣйствія отдѣленій влагалища, и укрѣпляются тамъ тонкими поверхностными швами.

Perinaeosynthesis гораздо проще, когда разрывъ распространяется только до отверстія задняго прохода, оставляя нетронутымъ этотъ послѣдній.

Оперированная приводится въ положеніе камнесѣченія, дѣтородныя губы какъ можно болѣе раздвигаются въ стороны и помощникъ вводитъ указательный палецъ въ задній проходъ, чтобы еще болѣе напрягать кишечно-влагалищную стѣнку и удерживать ее передъ операторомъ.

Операція начинается 1) освѣженіемъ свободнаго края кишечно-влагалищной стѣнки (Таб. 104, фиг. 23, *a*); потомъ 2) образуется изъ задней влагалищной стѣнки четыреугольный лоскутъ *b*, который отпрепаровывается кпереди, такъ чтобы основаніе его лежало въ глубинѣ здоровой части влагалища, вслѣдствіе чего лоскутъ пріобрѣтаетъ большую растяжимость, наконецъ 3) по сторонамъ *d* и *c* вырѣзывается рубцовая ткань, такъ чтобы губы раны въ $^3/_4$″ толщиною находились другъ противъ друга и чтобы вся рана, когда лоскутъ слизистой оболочки отвернутъ внизъ, представляла видъ подковы.

Шолковые или металлическіе швы, изъ которыхъ одни накладываются глубоко, другіе болѣе поверхностно, чередуясь иногда при томъ съ обвивными швами, должно накладывать такъ, чтобы поверхности разрыва плотно прилегали другъ къ другу; въ противномъ случаѣ, если соединенію препятствуетъ напряженіе частей, то изъ опасенія разрыва краевъ раны должно прибѣгнуть къ боковымъ разрѣзамъ *Диффенбаха* *f* и *e*. Въ заключеніе лоскутъ *b* накладывается въ видѣ покрова поверхъ шва для предохраненія послѣдняго отъ влажности влагалища и укрѣпляется на свободномъ переднемъ краѣ вновь образованной промежности.

Если прямая кишка также прорвана и если образовалась клоака, въ рубцовую поверхность которой втянута также слизистая оболочка влагалища и прямой кишки, тогда операторъ приступаетъ прежде всего къ отдѣленію слизистой оболочки, которая представляется обыкновенно въ видѣ краснаго каллёзнаго утолщенія. Вырѣзаннымъ изъ слизистой оболочки влагалища лоскутомъ въ тоже время покрывается задняя часть разрыва въ направленіи къ прямой кишкѣ и такимъ образомъ одновременно образуется задняя стѣнка входа во влагалище. Закрытіе начинается соединеніемъ поверхностей разрыва прямой кишки, при чемъ полостной шовъ накладывается такъ, чтобы узлы отъ швовъ приходились на поверхности, обращенной въ полость кишки; послѣ этого операція оканчивается какъ было изложено прежде при разрывахъ безъ поврежденія прямой кишки. Чтобы завязываніемъ нитей не произвести значительнаго дерганья краевъ раны, наложенію швовъ предпосылаютъ боковые разрѣзы, которые должны быть ведены здѣсь дугообразно

вокругъ задняго прохода, вогнутою стороною къ этому послѣднему. Когда вшиваніемъ лоскута отъ влагалища мы образовали заднюю стѣнку входа, тогда слѣдуетъ попытаться пришить тонкими нитями къ вновь образованной промежности и слизистую оболочку прямой кишки и такимъ образомъ образовать переднюю окружность заднепроходнаго отверстія.

Предсказаніе касательно исхода этой операціи, распространяющейся также и на прямую кишку, не можетъ быть вѣрнымъ, потому что даже при самомъ тщательномъ послѣдовательномъ леченіи можетъ произойти вторичное расхожденіе поверхностей разрыва, такъ что неоднократно повторяемыя послѣдовательныя операціи, подобно тому какъ при закрытіи **F. vesico-vaginalis**, и здѣсь не составляютъ исключенія. Послѣ операціи должно главнымъ образомъ заботиться о соблюденіи больною положенія на боку, необходимо назначить строгую діету и въ теченіе продолжительнаго времени выпускать мочу черезъ катетеръ, чтобы она не увлажала собою мѣста операціи. Позволять больнымъ мочиться лежа на спинѣ не совсѣмъ безопасно; постоянное же присутствіе эластическаго катетера скорѣе вредитъ, чѣмъ приноситъ пользу, а потому всему этому слѣдуетъ предпочитать опорожненіе мочеваго пузыря 4 раза въ день черезъ катетеръ. Удалять швы должно не вдругъ, но весьма осторожно, начиная съ менѣе важныхъ, напр. съ обвивныхъ швовъ и стараясь рѣшетчатыми компрессами, напитанными коллодіемъ, какъ можно прочнѣе удерживать соединяемыя части другъ противъ друга. Большинство хирурговъ поддерживаетъ также въ теченіе 8—10 дней искусственный запоръ посредствомъ опія и потомъ размягчаетъ калъ посредствомъ **Ol. Ricini** или промывательныхъ. Я придерживаюсь на оборотъ мнѣнія *Бифеля* (ассистента *Б. Лангенбека*), который съ самаго начала дѣлаетъ ежедневныя впрыскиванія теплаго масла и когда больныя почувствуютъ приближеніе испражненія, выполаскиваетъ калъ черезъ эластическую трубку. Этимъ предотвращается опасность давленія твердаго комка кала на швъ промежности и, вслѣдствіе этого, также опасность новаго разрыва.

Весьма неблагопріятная случайность заключается въ слишкомъ раннемъ наступленіи мѣсячныхъ очищеній, которыя препятствуютъ заживленію первымъ натяженіемъ. Избѣгнуть этого стараются тѣмъ, что приступаютъ къ операціи спустя 3 или 4 дня послѣ окончанія менструаціи.

Если соединеніе произошло, то въ такомъ случаѣ еще въ теченіе продолжительнаго времени должно заботиться о мягкой консистенціи испражненій, поддерживать слабый рубецъ полосками липкаго пластыря, смазываемыми потомъ коллодіемъ, а впослѣдствіи ежедневно смазывать его жиромъ и предохранять отъ растяженія.

Какъ ни раціональнымъ и согласнымъ съ анатомическимъ отношеніемъ частей представляется вышеописанный способъ операціи, тѣмъ не менѣе, однако, уступая требованіямъ терпимости къ другимъ взглядамъ на образъ заживленія разрывовъ промежности, я долженъ замѣтить, что въ 115 случаяхъ соединенія посредствомъ серфиновъ, собранныхъ *Hennig*'омъ, заживленіе послѣдовало въ 91 случаѣ; что *Cloquet* 6 разъ удачно оперировалъ помощью повторительныхъ прижиганій раскаленнымъ желѣзомъ и что *Halmagrani* въ одномъ случаѣ центральнаго разрыва прорѣзалъ передній, фистулезный мостикъ промежности, освѣжилъ края и достигъ заживленія раны только при сохраненіи больною постояннаго положенія съ переложенными одно черезъ другое бедрами.

Такимъ образомъ существуютъ *различные пути* къ выздоровленію, но при этомъ и *выздоровленіе также бываетъ различное:* въ этихъ словахъ заключается нашъ приговоръ въ пользу перинеопластики *Б. Лангенбека.*

Отекъ на мѣстѣ операціи, требовавшій прокола, былъ наблюдаемъ только два раза между 357 операціями въ области промежности, а угрожавшее опасностію рожистое воспаленіе всего одинъ разъ. *Геннигъ* насчитываетъ между этими 357 случаями 257 обозначенныхъ какъ излечившіеся, при чемъ въ 12 изъ нихъ заживленіе послѣдовало нагноеніемъ. Операція 50 разъ была совершенно неудачною, 20 разъ послѣдовало улучшеніе и въ 5 случаяхъ операція окончилась смертію, отчасти вслѣдствіе нагноенія и піэміи, отчасти вслѣдствіе воспаленія кишекъ. Изъ числа удачно оперированныхъ женщинъ 21 перенесла новые роды безъ вторичнаго разрыва промежности и между ними одна 9 разъ благополучно разрѣшалась отъ бремени послѣ операціи.

11. Искусственное закрытіе половой расщелины и искусственное суженіе влагалища (Episiorrhaphia et Elytrorrhaphia).

Благодаря сходному оперативному леченію, эти операціи тѣсно примыкаютъ къ только что описанной нами операціи.

Самымъ важнымъ показаніемъ для производства этихъ операцій служитъ выпаденіе матки и влагалища (**Prolapsus uteri et vaginae**)—болѣзненное состояніе, дѣлающееся часто весьма тягостнымъ для больныхъ вслѣдствіе болей въ крестцѣ, ощущенія рвущей боли въ нижней части живота при хожденіи или стояніи и затрудненій при мочеиспусканіи и испражненіи на низъ. Гдѣ страданіе развилось въ болѣе значительной степени и гдѣ, какъ это обыкновенно бываетъ, фармацевтическія и механическія средства (пессаріи) не приносятъ пользы, тамъ мы можемъ ожидать помощи только отъ оперативнаго леченія.

Только въ концѣ прошедшаго столѣтія явилась мысль препятствовать выпаденію матки оперативнымъ суженіемъ входа во влагалище. Послѣ того какъ были уже испытаны насѣчки, разрѣзы, прижиганія и полная облитерація влагалища у женщинъ, у которыхъ прекратились мѣсячныя очищенія, *Фрикке* выступилъ въ свѣтъ съ своимъ *частнымъ органическимъ закрытіемъ срамной расщелины*, способомъ, изобрѣтеннымъ еще раньше (1829) *Г. Б. Гюнтеромъ* и демонстрированнымъ ему этимъ послѣднимъ.

> Въ Египтѣ по словамъ *Uhle* искусственное органическое закрытіе влагалища производится 8-лѣтнимъ дѣвочкамъ высшаго класса женщинами, которыя окровавливаютъ половую расщелину и потомъ ее сшиваютъ. Послѣ свадьбы рубцовое сращеніе разъединяется кровавымъ образомъ, снова закрывается каждый разъ съ окончаніемъ послѣродоваго очищенія и открывается потомъ опять только съ прекращеніемъ кормленія грудью (черезъ 2-3 года!).
>
> Владѣтели невольницъ въ Гвинеѣ обрѣзываютъ послѣднимъ часть большихъ дѣторожныхъ губъ и клиторъ, чтобы такимъ образованіемъ рубцовой ткани достигнуть суженія входа во влагалище, вслѣдствіе чего затрудняется половое совокупленіе и лучше сохраняется цѣнность молодой рабыни. У нѣкоторыхъ дикихъ народовъ несоблюденіе нравственности знатными женщинами наказывается, по словамъ *D. Даніеля*, закрытіемъ влагалища, которое производится весьма жестокимъ образомъ. Виновнымъ женщинамъ вкладываютъ во влагалище шелуху незрѣлыхъ плодовъ жгуна (Capsicum frustrescens), которая вызываетъ сильное воспаленіе и такимъ образомъ ведетъ къ облитераціи влагалища.

При измѣненіи положенія матки различаютъ обыкновенно 3 степени: 1) *опущеніе* (**Procidentia**), 2) *выпаденіе* (**Prolapsus**) и 3) *полное выпаденіе*, когда матка лежитъ впереди половой расщелины. Высшія степени этой болѣзни развиваются обыкновенно тогда, когда дно таза (образуемое мышцами и фасціями) теряетъ свою упругость, разрывается (разрывъ промежности), или же когда послѣ родовъ ткани, поддерживающія матку, къ которымъ преимущественно принадлежатъ широкія маточныя связки, еще не вполнѣ получаютъ прежнюю свою крѣпость.

Вправленіе матки часто возможно только послѣ предварительнаго мѣстнаго противовоспалительнаго леченія, холодныхъ примочекъ или припарокъ, давленія, пьявокъ или насѣчекъ, послѣ которыхъ кровотеченіе поддерживалось впродолженіе нѣкотораго времени. Во время

самаго вправленія (Repositio) должно избрать высокое положеніе больной на крестцѣ или же положеніе на локтяхъ и колѣнахъ (à la vache), и послѣ предварительнаго опорожненія прямой кишки и мочеваго пузыря эта операція обыкновенно оканчивается успѣхомъ. Если вправленіе дѣлается затруднительнымъ, тогда suspensorium составляетъ самое безопасное средство. Въ случаяхъ же одновременнаго съ этимъ выворота матки, когда нѣтъ вмѣстѣ съ тѣмъ опущенія кишекъ, существуетъ показаніе къ удаленію матки посредствомъ медленно дѣйствующей лигатуры *), хотя операція эта въ рѣдкихъ случаяхъ оканчивается удачнымъ исходомъ.

Если вправленіе возможно, тогда слѣдуетъ подумать и о средствахъ *для удержанія вправленнаго органа* въ опредѣленномъ положеніи. Въ свѣжихъ случаяхъ бываетъ уже достаточно соблюденія больными спокойнаго, горизонтальнаго положенія въ теченіе нѣсколькихъ дней или недѣль. Передъ вставаніемъ больной съ постели обвязываютъ вокругъ живота поясъ, снабженный поддерживателемъ промежности *(Giehrl)*, или же накладываютъ T-образный бинтъ съ подушечкой для промежности. Самой прочной и удобной поддержки промежности я достигалъ помощью повязки, которую приготовлялъ изъ ремня и двухъ носовыхъ платковъ. Къ ремню, обхватывающему тазъ между большимъ вертеломъ (trochanter major) и гребешкомъ подвздошной кости (crista ilei), отъ крестца къ лобковому сращенію, — я прикрѣплялъ надъ вертелами концы обоихъ платковъ, сложенныхъ въ видѣ галстука, такимъ образомъ, что своими широкими частями они перекрещивались на промежности и потомъ съ каждой стороны они снова перекрещивались надъ вертелами своими концами. Такое устройство повязки не позволяетъ сдвигаться ни одному изъ четырехъ узловъ на ремнѣ и хотя повязка не препятствуетъ хожденію и вообще всѣмъ движеніямъ больной, тѣмъ не менѣе она не можетъ ослабнуть. У больныхъ, которымъ долго приходится носить такую повязку, платки можно замѣнить узкими ремнями, поддерживающими мѣстомъ своего перекреста пелотъ изъ слоновой кости и попрежнему прикрѣпляющимися къ широкому ремню, обведенному вокругъ

*) Проф. *Матвѣевъ* въ Кіевѣ два раза съ успѣхомъ производилъ отдѣленіе выпавшей матки посредствомъ лигатуры. Я присутствовалъ при второй изъ этихъ операцій и предложилъ затягивать петлю изъ желѣзной проволоки посредствомъ сжимателя *Мезоннёва;* аппаратъ этотъ съ присоединеніемъ къ нему шариковъ изъ слоновой кости отъ аппарата, похожаго на четки (Rosenkranzapparat), оказался весьма удобнымъ, когда ограниченность пространства во влагалищѣ мало обѣщало надежды на успѣшное обведеніе лигатуры и правильное образованіе стебля.

таза; положеніе перекрещивающихся ремней въ паховой области и въ складкѣ подъ ягодицами не препятствуетъ опорожненію ни мочеваго пузыря, ни прямой кишки. На Таб. 104, фиг. 24 и 25 *a* представляетъ поясъ, ремень *b* обходитъ вокругъ лѣвой ягодицы и черезъ правый пахъ, между тѣмъ какъ ремень *c* обходитъ вокругъ правой ягодицы и черезъ лѣвую паховую область. Съ каждой стороны ремни *b* и *c* перекрещиваются надъ вертеломъ и направляются къ пуговицамъ пояса, гдѣ они и укрѣпляются. Еще недавно я употребилъ съ успѣхомъ этотъ приборъ въ одномъ случаѣ застарѣлаго выпаденія влагалища (причиненнаго экстратомъ въ брюшной полости), гдѣ всевозможнаго рода пессаріи оказались средствами ненадежными. Такъ какъ при этомъ одновременно существовали бедренныя грыжи, то поэтому перекрещивающіеся ремни прикрѣплены были къ двойному поясу.

Уже *Нунъ* (Nuhn) предлагалъ двойной, крестообразный бинтъ, но мнѣ неизвѣстенъ способъ его наложенія; достоинство же вышеописанной повязки я испыталъ въ разнородныхъ случаяхъ. На мысль подобнаго устройства повязки меня навелъ одинъ больной въ дерптской клиникѣ, по имени Wiegand.

Излеченію свѣжаго выворота способствуютъ при этомъ поясныя ванны съ введеннымъ во влагалище окошетчатымъ маточнымъ зеркаломъ (Baderöhre) *Іерга*, продолжительные холодные души и стягивающія впрыскиванія.

Въ болѣе застарѣлыхъ случаяхъ необходимо прибѣгнуть къ механическимъ средствамъ, вводимымъ во влагалище,—къ употребленію пессаріевъ или же къ болѣе сложнымъ поддерживателямъ матки. Эти аппараты едва ли приносятъ пользу, обусловливая расширеніе влагалища, тогда какъ напротивъ суженіе влагалища составляетъ единственный способъ, ведущій къ излеченію естественнымъ путемъ, что часто и бываетъ въ случаяхъ, предоставленныхъ самимъ себѣ.

Аппараты, поддерживающіе матку, часто не переносятся больными и притомъ недостаточнымъ больнымъ, занимающимся работой, которая требуетъ поднятія или ношенія тяжестей, они не въ состояніи дать возможность возвратиться къ прежнимъ занятіямъ. Въ такихъ случаяхъ существуетъ показаніе къ укороченію влагалища или къ суженію входа во влагалище оперативнымъ путемъ.

Геннигъ высказался въ послѣднее время противъ вырѣзыванія продольныхъ полосокъ ткани изъ влагалища и прижиганіе *раскаленнымъ желѣзомъ*, какъ это дѣлалъ еще *Диффенбахъ*, объявилъ самымъ лучшимъ и наименѣе болѣзненнымъ средствомъ. Опасность брюшинѣ можетъ угрожать только тогда, если приложить раскаленное желѣзо къ влагалищ-

ному своду. Если матка *не выходитъ* изъ срамной расщелины, то въ такихъ случаяхъ *Диффенбахъ*, опорожнивши предварительно мочевой пузырь и прямую кишку, покрывалъ черезъ маточное зеркало дно влагалища корпіею и потомъ, по удаленіи зеркала и расширеніи влагалища помощниками посредствомъ роговыхъ или деревянныхъ шпаделей, прижигалъ раскаленнымъ желѣзомъ съ оливчатымъ утолщеніемъ на концѣ преимущественно боковыя стѣнки и въ меньшей степени переднюю и заднюю стѣнки влагалища. При этомъ тщательно должно стараться оставить мочеиспускательный каналъ неповрежденнымъ. Послѣ прижиганія должно дѣлать холодныя впрыскиванія во влагалище, потомъ молочныя впрыскиванія, или же вводить во влагалище смазанную масломъ корпію.

Если матка находится *впереди* половой расщелины, тогда медленно и съ большою осторожностью проводятъ раскаленнымъ желѣзомъ 3—6 полосокъ, начиная отъ срамныхъ губъ къ маточной шейкѣ, образовавшіеся струпья покрываютъ ватою и потомъ теплыми припарками способствуютъ болѣе быстрому отпаденію ихъ; вправляютъ же матку только тогда, когда поверхности ожоги начнутъ покрываться грануляціями, которыя должно покрывать обыкновеннымъ спускомъ. Гальванокаустика превратила эту операцію въ менѣе ужасную для женщинъ, но не сдѣлала ее болѣе легкою дла оператора. Слѣдующее за прижиганіемъ сокращеніе рубцовой ткани даетъ весьма удовлетворительные результаты, не исключающіе даже возможности новой беременности, хотя возвратъ послѣ родовъ составляетъ весьма частое явленіе.

Elytrorrhaphia обѣщаетъ менѣе удовлетворительный исходъ операціи, и показаніе къ ней существуетъ главнымъ образомъ тогда, когда влагалище образуетъ большія складки, препятствующія употребленію раскаленнаго желѣза. Если въ подобныхъ случаяхъ ограничиться только суженіемъ входа во влагалище (**Episiorrhaphia**), тогда *выпаденіе* матки превратится въ маточную *грыжу*, вслѣдствіе чего совокупленіе сдѣлается невозможнымъ. Наложеніе лигатуры на вытянутыя складки слизистой оболочки (*Беллини*) или многократное наложеніе стягивающаго шва (*Блазіусъ*) не даютъ вѣрнаго результата и подобно повторительному наложенію серфиновъ *Видаля* или же «pinces élytrocaustiqus» *Дегранжа* весьма близко примыкаютъ къ дѣйствію раскаленнаго желѣза. Нагноеніе, которое вызываютъ серфины *Видаля*, ведетъ къ желанному результату только спустя нѣсколько мѣсяцевъ; этотъ способъ будто бы отнимаетъ меньше времени, если выдолбить жолобки въ этихъ маленькихъ клещахъ и наполнить ихъ тѣстомъ изъ хлористаго цинка (*Дегранжъ*).

Суженіе влагалища наложеніемъ кроваваго шва было произведено въ первый разъ *Менде* (*Kolpodesmorrhaphia* — когда шовъ накладывается тотчасъ ниже маточнаго устья и *Hymenorrhaphia*—когда суженіе имѣетъ видъ вновь возстановленной дѣвственной плевы).

Б. Лангенбекъ производитъ *элитрорафію* (которую онъ соединяетъ иногда съ *эпизіорафіей*) слѣдующимъ образомъ. Посредствомъ Мюзеевскихъ щипцовъ онъ еще больше вытягиваетъ матку впередъ, фиксируетъ ее катетеромъ черезъ мочевой пузырь и пальцемъ черезъ прямую кишку, описываетъ разрѣзомъ эллипсъ (2″ шириною, 3″ длиною), дѣйствуя ножемъ сверху внизъ, и отпрепаровываетъ потомъ обозначенный лоскутъ слизистой оболочки во всю его толщину. Швы онъ накладываетъ въ разстояніи 1″ одинъ отъ другаго и завязываетъ ихъ тогда только, когда матка приведена въ нормальное положеніе. Прежде всего завязывается верхній шовъ, потомъ остальные, а концы нитей обрѣзываются впереди влагалища. Вслѣдъ за тѣмъ дѣлаются холодныя впрыскиванія, во влагалище вводится губка или корпія и удаленіе швовъ предоставляется нагноенію.

Другой способъ, отвергаемый впрочемъ *Сканцони*, заключается въ экстирпаціи узкихъ, ½″ шириною, полосокъ во всю длину канала, между которыми оставляются такой же ширины свободные промежутки. *M. Hall* считаетъ полезнымъ, для большей безопасности относительно мочеиспускательнаго канала и прямой кишки, удалять послѣ предварительнаго выворачиванія влагалища полоски кожи только съ двухъ сторонъ, а *Morris* удалялъ только одну складку изъ задней стѣнки влагалища. Послѣдній, а также *Фриландъ* и *Бераръ*, накладывали потомъ швъ; *Паули* оставлялъ порѣзную поверхность открытою и сокращеніемъ рубцовой ткани достигалъ болѣе удовлетворительныхъ результатовъ, чѣмъ отъ наложенія швовъ.

Тамъ, гдѣ выпаденіе ограничивается однимъ влагалищемъ и гдѣ не могло быть предпринято выворачиваніе его, *Диффенбахъ* захватывалъ складку влагалища помощью перекладинообразныхъ щипцовъ (согнутый корнцангъ или щипцы для вырѣзыванія полиповъ могутъ оказать туже услугу), сквозь основаніе складки проводилъ крѣпкій швъ и ножницами отрѣзывалъ захваченный кусокъ слизистой оболочки. Вслѣдъ за тѣмъ предварительно наложенный швъ завязывался, а зіяющіе концы раны притягивались снова и на мѣстахъ, нуждающихся въ швѣ, накладывался швъ помощью иглодержателя.

Исходъ подобнаго суженія влагалища не всегда, однако, бываетъ удовлетворительный; по крайней мѣрѣ *Сканцони*, 13 разъ производившій элитрорафію, не сдѣлался ея почитателемъ.

Такъ называемое ***Фрикковское***, собственно ***Гюнтеровское*** суженіе влагалища наложеніемъ кроваваго шва на дѣтородныя губы не можетъ служить надежнымъ вспомогательнымъ средствомъ, потому что для больной оно составляетъ только палліативную мѣру,—выпавшія части все таки остаются выпавшими, онѣ не могутъ только выступать дальше. Чувство давленія и напряженія въ сросшихся губахъ часто бываетъ такъ велико, что больная желаетъ возвращенія прежняго состоянія—открытаго выпаденія матки. Кромѣ того части, которыя должны поддерживать въ такомъ случаѣ матку, упруги и податливы, такъ что (какъ это испыталъ также ***Мальгень*** при ***гименорафіи)*** даже и при швѣ на большихъ дѣтородныхъ губахъ можетъ послѣдовать растяженіе послѣднихъ и образованіе весьма тягостной грыжи. ***Гейфельдеръ*** думалъ достигнуть болѣе вѣрнаго результата проведеніемъ кольца черезъ обѣ дѣтородныя губы, а ***Dommes*** думалъ достигнуть того же, устроивши (1844) для закрытія входа во влагалище родъ висячаго замка въ видѣ серебрянаго кольца съ шарниромъ; замокъ имѣлъ видъ большой серьги и могъ запираться. ***Шифферъ*** прокалывалъ обѣ большія дѣтородныя губы троакаромъ, сквозь трубочку послѣдняго проводилъ свинцовую проволоку и потомъ завязывалъ ее, удаливши предварительно трубочку. Въ случаѣ необходимости два такія кольца или замка накладывались у входа во влагалище. Всѣ эти попытки не удавались однако оттого, что въ наполненной жиромъ клѣтчаткѣ вокругъ инородныхъ тѣлъ не образовался рубцовый каналъ, какъ вокругъ серьги въ сережкѣ уха (**Lobulus auriculae**), а присутствіе инородныхъ тѣлъ вызывало напротивъ нагноеніе, и даже въ самыхъ удачныхъ случаяхъ такое леченіе было болѣе тягостно для больныхъ, чѣмъ искусственное сращеніе дѣтородныхъ губъ.

Если уродливости, болѣзненное состояніе дѣтородныхъ губъ, хроническія бѣли и наконецъ (по ***Фрикке***) ремесло публичной женщины не противопоказываютъ операціи, то въ такомъ случаѣ **Episiorrhaphia** производится въ положеніи камнесѣченія. На внутренней поверхности большихъ дѣтородныхъ губъ, на 1″ отступя отъ наружнаго края, вырѣзываются два эллиптическіе лоскута, при чемъ какъ передній, такъ и задній боковые разрѣзы должны сходиться передъ уздечкой подъ угломъ или описавши не слишкомъ изогнутую дугу. Когда окончательно будутъ экстирпированы эти эллиптическія полоски кожи и кровотеченіе остановлено по возможности безъ лигатуръ, тогда приступаютъ къ наложенію швовъ, числомъ отъ 6—12, придерживаясь правилъ, изложенныхъ уже при операціи образованія промежности, и сообразуясь при этомъ съ обстоятельствами, которыя, нужно замѣтить, могутъ быть

весьма различныя и потому могутъ не позволить заранѣе опредѣлить дюймами и линіями величину удаляемыхъ лоскутовъ.

Послѣ операціи у терпѣливыхъ больныхъ нѣтъ необходимости въ связываніи колѣнъ. Положенія на спинѣ съ приподнятымъ нѣсколько выше тазомъ и холодныхъ примочекъ (при чемъ швовъ покрывается коллодіемъ) достаточно обыкновенно для того, чтобы сращеніе произошло первымъ натяженіемъ; если же гдѣ и появится нагноеніе, то прижиганіе такихъ мѣстъ даетъ по большей части хорошіе результаты.

Въ одномъ случаѣ, гдѣ помощью эпизіорафіи я думалъ вознаградить запирательную мышцу мочеваго пузыря, прорѣзанную (по ошибкѣ врача) въ одномъ случаѣ отсутствія влагалища, и гдѣ, не смотря на введенный катетеръ, вредное дѣйствіе мочи неоднократно препятствовало удачному наложенію шва на устье мочеваго пузыря, я поступилъ слѣдующимъ образомъ. Прежде всего я сшилъ между собою полостнымъ швомъ ***Кюхлера*** малыя дѣтородныя губы (не освѣжая предварительно краевъ ихъ и употребивъ для этого весьма тонкіе, близко другъ подлѣ друга наложенные швы), такъ что катетеръ, введенный въ мочевой пузырь, плотно обхватывался ихъ слизистою оболочкою, и потомъ уже, когда я убѣдился, что шовъ остается сухимъ и моча отходитъ только черезъ катетеръ, произвелъ эпизіорафію. Я надѣялся, что переведенные на внутреннюю поверхность узлы шелковыхъ нитей будутъ отдѣляться нагноеніемъ тогда только, когда эпизіорафія уже заживетъ первымъ натяженіемъ. Исключая небольшое отверстіе, оставшееся незаросшимъ вблизи уздечки, операція была удачна. Нагноеніе вокругъ швовъ, обращенныхъ къ мочеиспускательному каналу, причиняло больной сильную боль и подало поводъ къ образованію инкрустацій, которыя должны были быть удалены пинцетомъ. Цѣль этой операціи заключалась въ томъ, чтобы изъ дѣтородныхъ губъ образовать органическую подушечку, которая могла бы быть прижимаема пелотомъ изъ слоновой кости къ лобковому сращенію и такимъ образомъ механически запирала бы мочеиспускательный каналъ.

Для истеченія мѣсячныхъ кровей оставляютъ обыкновенно верхнюю часть входа во влагалище открытою. Бывали случаи, гдѣ не смотря на эпизіорафію наступала беременность и гдѣ рубецъ должно было прорѣзывать ножемъ во время родовъ. ***Кохъ*** накладывалъ новый шовъ тотчасъ же послѣ родовъ.

Вмѣсто вышеописаннаго нами подковообразнаго окровавленія задней и боковыхъ частей входа во влагалище, ***Unna*** предложилъ остав-

лять открытою на ½″ также и заднюю часть половой расщелины. Это искусственное сращеніе въ видѣ мостика, образующееся иногда и противъ желанія оператора, не представляетъ никакихъ выгодъ передъ обыкновенной эпизіорафіей, при которой соединяется также передняя часть промежности, вслѣдствіе чего послѣдняя получаетъ возможность противопоставлять маткѣ бо́льшее сопротивленіе. Такое искусственное сращеніе, напротивъ, вредно, потому что упругій мостикъ, подобно серебряному кольцу, проведенному черезъ большія дѣторо́дныя губы, допускаетъ растяженіе этихъ послѣднихъ. Отверстіе, оставленное только спереди, можетъ имѣть большую величину, чѣмъ тогда, когда отверстіе оставлено также и сзади, и эпизіорафія, поддерживая въ такомъ случаѣ матку, не препятствуетъ вмѣстѣ съ тѣмъ и половому совокупленію.

12. Закрытіе дефектовъ мочеиспускательнаго канала (Urethroplastica).

Urethroplastica совпадаетъ у женщинъ съ закрытіемъ фистулы влагалища, у мужчинъ, напротивъ, она представляетъ особенныя, часто весьма трудныя условія.

Фистула мужескаго мочеиспускательнаго канала осложнена обыкновенно суженіемъ (стриктурою) мочеиспускательнаго канала и часто представляетъ значительныя трудности для операціи.

Причина подобныхъ фистулъ заключается по большей части въ воспаленіи съ изъязвленіемъ мочеиспускательнаго канала, но въ нѣкоторыхъ случаяхъ онѣ бываютъ также и вслѣдствіе травматическихъ поврежденій. На промежности, на ягодицахъ и на мошонкѣ, гдѣ быть можетъ онѣ встрѣчаются наичаще, фистулы образуются также вслѣдствіе абсцессовъ, входящихъ въ сообщеніе съ мочеиспускательнымъ каналомъ. Рѣже такіе фистулезные ходы направляются къ паховой области, къ бедрамъ или покровамъ живота. Иногда одновременно существуетъ нѣсколько фистулёзныхъ ходовъ. *Civiale* насчиталъ въ одномъ случаѣ 52 отверстія. Поперечникъ такихъ фистулъ обыкновенно не великъ, хотя *Эрихсенъ* могъ ввести 3 пальца въ одну фистулу, открывавшуюся въ паху. Окружность фистулъ въ подлобковой части мочеиспускательнаго канала (**pars subpubica urethrae**) обыкновенно утолщена и часто представляетъ хрящевую твердость. Фистулезные ходы обыкновенно извилисты, только въ висячей части (**pars pendula**) каналъ, ведущій кнаружи, имѣетъ прямое направленіе. Иногда фистулы направляются извилистыми ходами изъ мышечной (**pars musculosa**) и предстательной (**pars prostatica**) частей въ прямую кишку.

Чѣмъ извилистѣе ходы, тѣмъ чаще можетъ произойти зараще-
ихъ и безъ оперативнаго леченія, при употребленіи поясныхъ ваннъ и
впрыскиваній и сохраненіи горизонтальнаго положенія съ введеннымъ
въ мочеиспускательный каналъ катетеромъ въ теченіе продолжительнаго
времени. Испусканіе мочи даже послѣ заживленія должно быть произ-
водимо продолжительное время только черезъ толстый катетеръ, вполнѣ
выполняющій просвѣтъ мочеиспускательнаго канала. Заживленіе от-
крывающихся на половомъ членѣ фистулъ, просвѣтъ которыхъ превос-
ходитъ толщину волоса, не происходитъ безъ врачебной помощи. Моча
идетъ обыкновенно черезъ отверстіе фистулы, а передняя часть моче-
испускательнаго канала остается сухою. Въ такихъ случаяхъ черезъ
отверстіе фистулы извергается и сѣмя, вслѣдствіе чего половая недѣя-
тельность составляетъ обыкновенный результатъ присутствія такихъ не-
нормальныхъ отверстій, и принести пользу здѣсь можетъ только опера-
тивный способъ леченія.

Леченіе начинается обыкновенно *расширеніемъ* стриктуры, нахо-
дящейся впереди фистулёзнаго хода. Посредствомъ постепеннаго расши-
ренія канала помощію бужей, или посредствомъ внутренней или внѣш-
ней уретротоміи возстановляютъ сначала нормальный путь для истеченія
мочи, и тогда уже приступаютъ къ закрытію ненормальнаго отверстія.
Пластическая операція употребляется только для закрытія фистулъ,
открывающихся на половомъ членѣ.

Боковое передвиженіе и настоящая трансплантація кожи, пере-
носимой даже отъ мошонки и изъ паховой области, и здѣсь введены въ
употребленіе. Успѣхъ подобныхъ операцій не всегда, однако, благо-
пріятный, и это зависитъ отъ того, что моча проникаетъ въ рану и
такимъ образомъ препятствуетъ приращенію лоскута. Послѣ неудаю-
щагося обыкновенно приращенія первымъ натяженіемъ, заживленіе
этихъ частей происходитъ безъ обильнаго образованія грануляцій и
потому, при незначительной толщинѣ кожи и значительной рыхлости
тонкаго слоя подкожной клѣтчатки, легко можетъ произойти омертвѣ-
ніе лоскута. Поверхности раны легко покрываются тонкою рубцовою
пленкою безъ обильнаго отдѣленія гноя, между тѣмъ какъ окружающая
ихъ подвижная и удоборастяжимая кожа легко подвергается отеку и
инфильтраціи мочею. Плотной подстилки, существованіемъ которой обез-
печивается главнымъ образомъ успѣхъ пластической операціи, не су-
ществуетъ, и часто одной эрекціи, вызванной раздражительностью раны,
бываетъ достаточно, чтобы снова разрушить начинающееся приращеніе
лоскута. Поэтому операція рѣдко вознаграждается успѣхомъ, и *Диф-
фенбахъ*, придумавшій большое число различныхъ способовъ операціи,

предложилъ наконецъ прорѣзывать мочеиспускательный каналъ выше фистулы и проводить оттуда въ мочевой пузырь эластическій катетеръ, чтобы такимъ образомъ, еще до операціи фистулы, вѣрнѣе можно было исключить вредное вліяніе мочи. Способъ этотъ примѣнимъ развѣ въ тѣхъ случаяхъ, въ которыхъ выше случайно находится другое фистулезное отверстіе, и *Ségalas* испыталъ однажды этотъ способъ при подобныхъ условіяхъ. Я думаю, впрочемъ, что кромѣ *Рикóра*, эта идея *Диффенбаха—удвоивать страданія больнаго*, чтобы потомъ вѣрнѣе избавить его отъ половины ихъ, не найдетъ себѣ послѣдователей.

Такимъ же точно образомъ *передвиженіе кожи*, по способу *Диффенбаха, въ формѣ цилиндра*, при чемъ предварительно кожа половаго члена прорѣзывается вблизи головки и у корня почти циркулярными разрѣзами, можетъ быть разсматриваемо только какъ историческій фактъ, доказывающій, какъ мало доставляли успѣха, даже у самыхъ талантливыхъ операторовъ, обыкновенные способы закрытія фистулёзныхъ отверстій. Обширныя, хотя и подкожныя, поврежденія подобнаго рода могутъ вести къ опаснымъ для жизни воспаленіямъ, потому что даже при болѣе ограниченныхъ операціяхъ на этихъ частяхъ наблюдаемы были несчастные случаи, вслѣдствіе инфильтраціи гноя и мочи, которые тщетно лечились въ прежнее время повторительными кровопусканіями, пьявками и цѣлымъ **Apparatus magnus** противовоспалительныхъ средствъ.

Наша задача должна заключаться, слѣдовательно, въ выборѣ пластической операціи, сопряженной съ наименьшимъ раненіемъ частей. *Стягивающій швъ Диффенбаха* (Элем. операціи, стр. 181) составлялъ бы, поэтому, самое нѣжное, хотя вмѣстѣ съ тѣмъ и самое невѣрное средство. *Бахъ* соединилъ стягивающій швъ съ трансплантаціею кожи и такимъ образомъ еще въ 1841 году положилъ нѣкоторое основаніе устройству «полостнаго шва». При небольшаго размѣра фистулахъ съ передвижимыми краями *Verneuil* предпочиталъ уретропластикѣ *уретрафію*, которую онъ производилъ посредствомъ тонкой серебряной проволоки и свинцовыхъ пластинокъ. *Alliot* употреблялъ передвиженіе кожи. Отъ кожи, прилегающей къ одной изъ сторонъ фистулы, онъ вырѣзывалъ небольшой лоскутъ и потомъ, сдѣлавши подвижною кожу, прилегающую къ фистулѣ съ противоположной стороны (посредствомъ разрѣза по краю фистулы), онъ растягивалъ ее и поверхъ отверстія фистулы укрѣплялъ въ приготовленномъ заранѣе дефектѣ другой стороны, такъ чтобы перетянутая кожа на $^1/_2$″ переходила за край фистулы. *Нелатонъ* отсепаровывалъ кожу, окружающую фистулу, входя ножомъ только черезъ проколъ въ кожѣ, который онъ дѣлалъ ниже фистулезнаго отверстія. Послѣ освѣженія краевъ фистулы онъ отдѣлялъ, начиная отъ разрѣза *cd* (Таб. 105, фиг. 26), посредствомъ узенькаго ножика (лучше всего помощью серповидно-изогнутаго, остроконечнаго тенотома) кожу въ окружности фистулы и потомъ соединялъ между собою края раны *f* и *g*.

Какъ ни растяжима кожа половаго члена, тѣмъ не менѣе напряженіе въ швахъ, наступающее вслѣдствіе воспалительной набухлости ткани, препятствуетъ процессу заживленія, и потому *Диффенбахъ*, еще до *Нелатона*, производилъ соединеніе кожи только одновременно съ своими *боковыми, уменьшающими напряженіе разрѣзами ab* и *cd* (фиг. 27) при поперечномъ положеніи отверстія фистулы и *ef* и *gh* (фиг. 28) при совпаденіи наибольшаго поперечника фистулы съ продольною осью половаго члена.

Но даже и это передвиженіе кожи въ видѣ мостика не даетъ удовлетворительныхъ результатовъ, потому что даже тогда, когда больной при постоянномъ горизонтальномъ положеніи въ состояніи переносить присутствіе катетера, моча все таки попадаетъ на мѣста, соединенныя швомъ, и такимъ образомъ нарушаетъ заживленіе первымъ натяженіемъ. Поэтому *Эрихсенъ* предложилъ соединять боковые мостики кожи поверхъ подложенной подъ нихъ пластинки изъ вулканизированнаго каучука, чтобы такимъ образомъ преграждать мочѣ доступъ къ мѣсту, соединенному швами (фиг. 29). Я боюсь однако, чтобы не смотря на прегражденный доступъ мочи, мостикъ кожи, весьма тонкій, нѣжный и наклонный къ отеку и гангренѣ, не омертвѣлъ вслѣдствіе присутствія подъ нимъ инороднаго тѣла съ широкою поверхностью. Подобная трата кожи имѣетъ между тѣмъ гораздо большее значеніе, чѣмъ неудавшееся соединеніе сшитыхъ между собою краевъ раны. Изъ словъ *Эрихсена* я не могъ сдѣлать заключенія, достигъ ли онъ успѣха, поступая такимъ образомъ, и потому я не могу слишкомъ настоятельно рекомендовать этотъ способъ.

Родъ полостнаго шва, похожаго нѣсколько на швъ *Кюхлера*, предложилъ еще *Диффенбахъ*. Концы тонкихъ швовъ, соединявшихъ края фистулы, проводились при этомъ также и черезъ стѣнку мочеиспускательнаго канала. *Седильо* (Sedillot) выставилъ эту идею какъ новое изобрѣтеніе (**Gaz. des Hôp.**, p. 128, 1859 г.). Онъ обрѣзывалъ кругомъ отверстіе фистулы, заворачивалъ края внутрь, сшивалъ ихъ такъ, чтобы узлы швовъ и длинные концы нитей лежали въ мочеиспускательномъ каналѣ, и потомъ уже поверхъ этого шва закрывалъ наружную рану. Въ 1856 году *Мезоннёвъ* говорилъ уже объ удвоеніи кожи при уретропластикѣ, что, какъ мнѣ передавали, *Б. Лангенбекъ* производилъ еще

раньше. На сколько мнѣ извѣстно, *Б. Лангенбекъ*, не обнародовалъ еще своего способа, а упомянутое устное сообщеніе ограничивалось нѣсколькими словами вмѣстѣ съ предостереженіемъ не рѣшаться на эту операцію въ наполненныхъ больными клиникахъ, такъ какъ послѣ такой операціи онъ потерялъ одного больнаго. Сколько я могъ понять изъ этого устнаго сообщенія, онъ бралъ выше отверстія фистулы лоскутъ *abc* (фиг. 30) и потомъ укрѣплялъ его поверхностью, покрытою кожицею, внизъ, къ отверстію фистулы, въ глубокомъ надрѣзѣ *dfe*, вслѣдъ за чѣмъ боковые края кожи соединялись надъ овальною поверхностью раны.

Руководимый счастливою мыслью *Б. Лангенбека*, я придумалъ слѣдующій способъ. Въ одномъ случаѣ фистулы мочеиспускательнаго канала, отверстіе которой совпадало наибольшимъ своимъ поперечникомъ съ продольною осью мочеиспускательнаго канала (фиг. 31), я провелъ прежде всего прямолинейный разрѣзъ *cba* и потомъ изогнутый *cda*. Начиная отъ *cba* и до *aec*, кожа была отсепарована и сдѣлана легко подвижною и потомъ лоскутъ *adc* былъ отдѣленъ на всемъ пространствѣ до самаго почти отверстія, т. е. до *cfa*, а закрытіе фистулы произведено было тогда слѣдующимъ образомъ. Тонкія серебряныя проволоки, снабженныя на обоихъ концахъ иглами (фиг. 32), были введены въ край *adc* лоскута со стороны поверхности, покрытой кожицей, и потомъ, когда лоскутъ былъ лишенъ кожицы и продвинутъ подъ отсепарованную кожу *abce*, иглы снова были вколоты при *e* извнутри кнаружи въ кожу, притянутую къ фистулѣ, и здѣсь закрѣплены узломъ. Когда такимъ образомъ удвоеніемъ кожи было закрыто отверстіе фистулы, тогда соединены были тонкими серебряными швами противоположные другъ другу края раны (фиг. 33, *abc*).

Этотъ же способъ можетъ быть примѣненъ и тогда, когда наибольшій поперечникъ отверстія фистулы совпадаетъ съ поперечнымъ діаметромъ дѣтороднаго члена (фиг. 34); *a* и *b* будутъ въ такомъ случаѣ первые налагаемые швы, а между *d* и *c* будутъ находиться швы, закрывающіе наружный дефектъ. Относительно производства операціи необходимо еще замѣтить, чтобы лоскутъ, служащій какъ бы подкладкою, бралъ со стороны, обращенной къ корню половаго члена, ближе къ мошонкѣ; цѣль этого заключается въ томъ, чтобы при введеніи катетера конецъ его, который и безъ того должно стараться нажимать по возможности только на здоровую стѣнку мочеиспускательнаго канала, не попалъ въ карманообразное углубленіе, назначенное для укрѣпленія лоскута, служащаго подкладкою.

Чтобы противодѣйствовать отечной набухлости тканей и чтобы слѣдовательно вѣрнѣе обезпечить заживленіе, я оставляю въ мочеиспускательномъ каналѣ эластическій катетеръ и кромѣ того на весь половой членъ накладываю весьма легкую, эластическую давящую повязку изъ эластическаго бинта. Быть можетъ было бы полезно также покрывать весь членъ слоемъ эластическаго коллодія, при чемъ, однако, возможнымъ въ такомъ случаѣ эрекціямъ должно противодѣйствовать камфорою или лупулиномъ.

Но какъ только покажутся явленія инфильтраціи мочи, тотчасъ же должны быть удалены катетеръ и давящая повязка. Сильное напряженіе частей требуетъ иногда глубокихъ надрѣзовъ и продолжительныхъ или даже постоянныхъ теплыхъ мѣстныхъ ваннъ. Испражненіе мочи можно допускать только при держаніи члена въ теплой водѣ, чтобы выступающая моча тотчасъ же разводилась большимъ количествомъ воды.

Къ операціямъ пріобрѣтенныхъ отверстій въ области мужескаго мочеиспускательнаго канала примыкаютъ также сопряженные съ большими трудностями оперативные пріемы при **Hypo-и Epispadia**, имѣющихъ часто весьма важное значеніе вслѣдствіе разстройствъ, вызываемыхъ ими въ сферѣ половой дѣятельности.

a) Операція Hipospadiae.

Прирожденная Hypospadia (расщепленіе нижней стѣнки мочеиспускательнаго канала) бываетъ въ весьма различной степени. Расщепленіе можетъ быть короткимъ, ограничиваться только головкой члена, или же оно можетъ распространяться на всю висячую часть ствола **(pars pendula)** и продолжаться одновременно и на мошонку. Чѣмъ больше назадъ распространяется щель, тѣмъ меньшую степень развитія представляетъ дѣтородный членъ.

Оперативное леченіе доставляетъ въ такихъ случаяхъ сомнительную помощь. При расщепленіяхъ въ мочеиспускательномъ каналѣ, находящихся только на головкѣ, которая при этомъ пригнута *) обык-

*) У одного еврея я наблюдалъ случай *пріобрѣтенной гипоспадіи*, образовавшейся вслѣдствіе слишкомъ обширнаго обрѣзанія, во время котораго срѣзана была верхушка головки, вмѣстѣ съ уздечкою и частью мочеиспускательнаго канала. Вслѣдствіе образовавшагося на этомъ мѣстѣ рубца, половой членъ загибался во время эрекціи вниз, и я думаю, что этимъ обусловливалась и способность этого еврея къ половой дѣятельности.

новенно внизъ въ видѣ пуговицы, *Албуказисъ* предлагалъ косо срѣзывать головку тотчасъ впереди отверстія. Но подобное укорачиваніе члена столь же неумѣстно, какъ и предложенное *Энгелемъ* удлиненіе слишкомъ короткаго дѣтороднаго члена, состоящее въ проведеніи поперечнаго разрѣза на лобкѣ, въ отдѣленіи половаго члена отъ лобковаго сращенія, разрѣзѣ lig. suspensorii penis и соединеніи поперечнаго разрѣза въ продольную линію. Образованіе рубцовой ткани, которое необходимо должно слѣдовать послѣ этихъ не совсѣмъ безопасныхъ операцій, поведетъ въ первомъ случаѣ къ новому укороченію, а во второмъ случаѣ результатъ операціи будетъ заключаться, пожалуй, въ еще большей короткости дѣтороднаго члена.

Въ большинствѣ случаевъ, однако, можно попытаться превратить расщепленный въ видѣ жолоба мочеиспускательный каналъ въ обыкновенный замкнутый каналъ. Можно попытаться даже, въ случаѣ отсутствія канала въ головкѣ члена, проколоть головку *троакаромъ, стилетомъ* или *раскаленнымъ желѣзомъ* и оставленіемъ въ искусственномъ отверстіи свинцоваго зонда или бужи образовать постоянный мочеиспускательный каналъ. Для подобныхъ случаевъ, представляющихъ по виду и свойствамъ большое разнообразіе, трудно представить общія правила, но тѣмъ не менѣе существующіе въ литературѣ случаи (*Диффенбахъ*, *Дюпюитренъ*, *Рауфусъ* въ Петербургѣ) позволяютъ намъ по крайней мѣрѣ предложить, при непрободенномъ половомъ членѣ, прежде всего образовать каналъ посредствомъ пробаторнаго троакара, провести въ него потомъ платиновую проволоку, удалить трубку троакара и произвести затѣмъ расширеніе канала помощью гальванокаустическаго аппарата. Такъ какъ объ особенной силѣ рубцовой ткани, образующейся послѣ прижиганій, существуютъ въ настоящее время другіе взгляды, то поэтому можно предсказывать вѣрный успѣхъ, если въ образовавшійся такимъ образомъ каналъ ввести свинцовый зондъ и оставлять его тамъ, пока не окончится рубцованіе канала. Иногда мочевой каналъ представляется закрытымъ только въ головкѣ члена и въ видѣ слѣпаго канала тянется до самаго закрытаго отверстія. Подобный случай, весьма облегчающій операцію, наблюдалъ *Marestin*. Въ удавшихся случаяхъ подобнаго образованія искусственнаго мочеиспускательнаго канала послѣдній быть можетъ существовалъ, только со слившимися между собою стѣнками, и потому задача оператора должна заключаться въ томъ, чтобы найти этотъ каналъ и по возможности въ него попасть пробаторнымъ троакаромъ. Главное правило, на которое должно обращать вниманіе, заключается въ томъ, чтобы тогда только открыть доступъ мочи въ искусственное продолженіе мочеиспускательнаго канала, когда

стѣнки его покроются слоемъ рубцовой ткани. Задача эта легко можетъ быть выполнена, если въ первоначально существовавшее отверстіе мочеиспускательнаго канала ввести эластическій катетеръ и черезъ него отводить мочу прежде чѣмъ она достигнетъ мѣста операціи. Впослѣдствіи это отверстіе между первоначальнымъ и новымъ мочеиспускательнымъ каналомъ должно быть закрыто по правиламъ, изложеннымъ выше для закрытія фистулъ мочеиспускательнаго канала.

Эту же самую предосторожность должно имѣть въ виду и при превращеніи желобоватаго мочеиспускательнаго канала въ цилиндрическій. Здѣсь также образуютъ первоначально продолженіе канала посредствомъ перенесенія или удвоенія кожи и потомъ соединяютъ искусственный мочеиспускательный каналъ съ естественнымъ. Уже у *Диффенбаха* появилась мысль заворачивать въ такихъ случаяхъ лоскуты кожи поверхностью, покрытою кожицею, внизъ. Два лоскута кожи, вырѣзанные въ видѣ двухъ половинокъ створчатой двери, онъ сшивалъ между собою надъ введеннымъ въ средину катетеромъ и предоставлялъ порѣзныя, обращенныя кверху поверхности этихъ лоскутовъ зажившленію посредствомъ грануляцій. Успѣхъ этой операціи былъ весьма сомнительный, потому что нагноеніе должно было распространяться также на шовъ. Удвоеніе кожи обѣщаетъ болѣе удовлетворительные результаты. Я думаю, что способъ операціи, представленный нами на Таб. 105, фиг. 31—33, можетъ дать здѣсь благопріятный исходъ. Если напряженіе будетъ велико, то на тыльной сторонѣ ствола можно сдѣлать разрѣзъ, уменьшающій напряженіе. Во всякомъ случаѣ задній уголъ расщелины мочеиспускательнаго канала должно оставлять открытымъ и закрывать это отверстіе только впослѣдствіи, по заживленіи ранъ, произведенныхъ разрѣзами и наложеніемъ швовъ.

Обыкновенно, если щель въ мочеиспускательномъ каналѣ не переходитъ за границы головки, расщепленная въ свою очередь крайняя плоть собрана на тыльной сторонѣ головки члена въ видѣ толстыхъ, вздутыхъ складокъ. *Диффенбахъ* проводилъ тогда V-образный разрѣзъ, который проходилъ по краямъ щели и при томъ такъ, что вершина его была направлена къ заднему углу щели, послѣ чего онъ соединялъ края разрѣза. Чтобы устранить натяженіе въ обведенной такимъ образомъ вокругъ головки крайней плоти, *Диффенбахъ* расщеплялъ ее снова на тыльной поверхности, гдѣ такимъ образомъ получался V-образный дефектъ, какъ это бываетъ при операціи Phimosis.

b) Операція Epispadiae.

Epispadia (щель въ верхней стѣнкѣ мочеиспускательнаго канала), съ которой мы уже познакомились выше при изложеніи операціи цистопластики, представляетъ для оператора столько же затрудненій, какъ и **Hypospadia**, въ особенности, когда расщелина простирается во всю длину дѣтороднаго члена вплоть до лобковаго сращенія. *Листонъ* и *Диффенбахъ* оперировали однако съ успѣхомъ и въ подобныхъ обстоятельствахъ. Обѣ половинки дѣтороднаго члена сшивались поверхъ введеннаго въ каналъ бужи и въ теченіе всего времени, пока не образовался новый мочеиспускательный каналъ, моча отводилась эластическимъ катетеромъ черезъ отверстіе, оставленное въ заднемъ углу щели.

Къ операціямъ **Hypo-и Epispadiae** примыкаетъ операція еще одного прирожденнаго порока развитія, также принадлежащаго къ области уретропластики. Я подразумѣваю здѣсь образованіе одного, достаточно широкаго мочеиспускательнаго канала вмѣсто 2, 3 и даже 4 тонкихъ каналовъ, открывающихся на головкѣ члена. Я наблюдалъ 2 случая, въ которыхъ 3 побочные хода, и одинъ, въ которомъ два такіе хода мочеиспускательнаго канала открывались на головкѣ члена и проходили параллельно другъ другу почти на глубинѣ 1″. Въ такихъ случаяхъ выбирается обыкновенно самое широкое устье, по своему положенію наиболѣе приближающееся къ нормальному положенію отверстія мочеиспускательнаго канала, расширяется кровавымъ или некровавымъ образомъ и соединяется потомъ съ другими устьями, если только послѣднія находятся отъ него въ недальнемъ разстояніи. Этотъ послѣдній актъ, при весьма незначительномъ поперечникѣ ходовъ, сопряженъ съ нѣкоторыми трудностями. Я долженъ былъ употребить при этомъ самые тонкіе зонды для слезныхъ каналовъ и пришлифованную съ одной только стороны катарактную иглу, помощью которой я прорѣзывалъ побочные ходы, нажимая при этомъ инструментъ на коническій эластическій зондъ, введенный въ главный каналъ. Успѣхъ этой операціи, при послѣдовательномъ употребленіи свинцовыхъ зондовъ, былъ постоянный.

Неестественныя отверстія мужескаго мочеиспускательнаго канала, открывающіяся на мошонкѣ или на промежности, не требуютъ пластической операціи въ тѣсномъ смыслѣ этого слова. Эти фистулы подлобковой части мочеиспускательнаго канала (**pars subpubica urethrae**) образуютъ обыкновенно нѣсколько, расширяющихся иногда въ обширную полость, извилистыхъ ходовъ, устья которыхъ часто временно за-

крываются и потомъ, когда въ лежащихъ выше частяхъ скопится гной или моча, открываются снова, или же образуются новыя отверстія.

При соблюденіи чистоты и предупрежденіи доступа мочи такія фистулы нерѣдко излечиваются сами собою. Самое важное при этомъ состоитъ въ томъ, чтобы какъ можно тщательнѣе предохранять фистулезные ходы отъ соприкосновенія съ мочею, и этого мы можемъ достигнуть или введеніемъ возможно толстаго катетера каждый разъ, когда больной почувствуетъ позывъ къ мочеиспусканію, или же, что еще вѣрнѣе, *постояннымъ пребываніемъ катетера*, лучше всего эластическаго, *въ мочеиспускательномъ каналѣ*. Если больные переносятъ постоянное присутствіе катетера, то успѣхъ операціи вѣрнѣе; если же нѣтъ, тогда врачъ самъ долженъ вводить катетеръ, ибо при существованіи фистулёзныхъ ходовъ катетеръ не всегда можетъ быть введенъ легко. Но врачъ часто приходитъ поздно, когда вслѣдствіе неудержимаго позыва моча уже вышла, или же когда она начинаетъ тотчасъ же выходить, едва половой членъ будетъ поднятъ вверхъ для введенія катетера. Предоставить же введеніе катетера самому больному или кому нибудь изъ окружающихъ нельзя, потому что хотя они и не пойдутъ по не настоящему пути, тѣмъ не менѣе они могутъ произвести разрывъ свѣже-образовавшагося рубца.

Если, какъ это обыкновенно и бываетъ, впереди фистулезнаго хода мы имѣемъ стриктуру, то въ такомъ случаѣ, какъ выше было уже замѣчено, прежде всего должно быть устранено это суженіе. Мы можемъ достигнуть этого или *ортопедическимъ путемъ*, или же помощью *внутренней* или *наружной уретротоміи*. Въ болѣе трудныхъ случаяхъ наружное разсѣченіе мочеиспускательнаго канала должно быть соединяемо съ разсѣченіемъ всѣхъ наружныхъ фистулезныхъ ходовъ, что, конечно, можетъ быть исполнено не во всѣхъ случаяхъ, вслѣдствіе различнаго анатомическаго расположенія фистулёзныхъ ходовъ. Въ Вюрцбургской клиникѣ *Лингартъ* показывалъ мнѣ одного больнаго, у котораго онъ изолировалъ мочеиспускательный каналъ отъ фистулезныхъ ходовъ помощью продольныхъ разрѣзовъ, обнажившихъ стѣнку мочеиспускательнаго канала. Сдѣлавши это, онъ оставилъ въ мочеиспускательномъ каналѣ катетеръ, а грануляціи, развившіяся между тѣмъ въ самой глубинѣ разрѣза, успѣли навсегда преградить мочѣ доступъ въ фистулезные ходы. Способъ этотъ заслуживаетъ полнаго подражанія, и сопровождающія его затрудненія, въ особенности когда вслѣдствіе продолжительнаго воспаленія ткань долго существовавшаго фистулезнаго хода съ трудомъ можетъ быть отличена отъ ткани нормальнаго мочеиспускательнаго канала, должны быть преодолѣваемы осторожнымъ послойнымъ разсѣче-

ніемъ тканей въ направленіи къ мѣсту, гдѣ осязается катетеръ. Если существующая при этомъ стриктура препятствуетъ введенію въ мочевой пузырь катетера, то должно провести его вплоть до самой стриктуры, прощупать конецъ катетера и прорѣзать суженное мѣсто снаружи внутрь. Встрѣчаются и такіе случаи, гдѣ на извѣстномъ пространствѣ совсѣмъ нѣтъ мочеиспускательнаго канала, и оперировать въ такихъ случаяхъ нужно съ большою осторожностію, тщательно избѣгая безполезныхъ разрѣзовъ и разсѣкая лишь рубцовую ткань между частями мочеиспускательнаго канала, которыя остались проходимыми. Предметъ этотъ принадлежитъ уже, однако, къ ученію о стриктурахъ.

Полное или частное, пріобрѣтенное или прирожденное *заращеніе наружнаго устья* мочеиспускательнаго канала *Розеръ* оперировалъ перемѣщеніемъ и приращеніемъ небольшаго треугольнаго лоскута слизистой оболочки, а *Ротмундъ*—вытягиваніемъ цилиндрическаго куска слизистой оболочки изъ глубже лежащей, обыкновенно болѣе широкой части мочеиспускательнаго канала. *Ротмундъ* пытался обрѣзывать каналъ кругомъ и такимъ образомъ вытягивать его въ видѣ трубки; слѣпой или суженный конецъ трубки отрѣзывался и отверстіе на головкѣ обшивалось цилиндрическимъ лоскутомъ слизистой оболочки изъ ладьеобразной ямки (fossa navicularis). *Colles* разсѣкалъ отдѣленную слизистую оболочку на суженномъ отверстіи канала, срѣзывалъ часть обнаженнаго губчатаго тѣла и воронкообразно расширенное отверстіе обшивалъ слизистою оболочкою помощью тонкихъ швовъ.

К. О. Веберъ подобно *Розеру* образовывалъ треугольный лоскутъ слизистой оболочки, отдѣлялъ отъ него кожу и, отвернувши лоскутъ кнаружи, укрѣплялъ его такъ, чтобы на устьѣ мочеиспускательнаго канала образовалась какъ бы поперечно-лежащая губа. Въ обыкновенныхъ случаяхъ однако и простой способъ, безъ усложненія его пластическою операціею, ведетъ къ цѣли. Мочеиспускательный каналъ расширяется поверхностными надрѣзами и заживленіе производится надъ введеннымъ въ каналъ эластическимъ катетеромъ. Этотъ способъ расширенія мочеиспускательнаго канала столь же невѣренъ, какъ и другіе, потому что сокращеніе подкожнаго рубца при перенесеніи тонкой слизистой оболочки также можетъ служить поводомъ къ возврату. Во всякомъ случаѣ главное—не слишкомъ рано удалять катетеръ.

13. Образованіе мошонки (Oscheoplastica).

Oscheoplastica встрѣчается въ практикѣ еще рѣже, чѣмъ *Posthioplastica*. Если вслѣдствіе гангрены утрачивается даже вся мошонка, то

и тогда яички притягиваются къ паховому кольцу и рубецъ, образующійся на омертвѣвшемъ мѣстѣ, растягиваетъ потомъ остатки кожи мошонки, такъ что спустя нѣкоторое время постепенно образуется какъ бы новая мошонка. Древніе хирурги говорятъ о «быстромъ выростаніи новой мошонки», изъ чего мы можемъ заключить, что уже давно сдѣлано было наблюденіе, по которому, вслѣдствіе весьма значительной растяжимости кожи мошонки, едва замѣтная, остающаяся часть послѣдней допускаетъ возможность образованія новаго кожнаго покрова вслѣдствіе сокращенія рубцовой ткани.

Пластическая операція по способу *Диффенбаха* предпринимается только въ такомъ случаѣ, когда, при почти окончившемся процессѣ рубцованія, яички дѣйствительно остались безъ кожнаго покрова. Операція эта состоитъ въ отдѣленіи кожи отъ рубцоваго края и отсепарованіи ея снизу вверхъ, послѣ чего ее растягиваютъ поверхъ обнаженныхъ яичекъ. Если яички покрылись уже рубцовою оболочкою, то должно отдѣлить эту послѣднюю посредствомъ ножа. Вышеупомянутая растяжимость кожи мошонки позволяетъ покрыть яички *почти на всемъ* пространствѣ и потому намъ кажется, что способъ *Бюргера*, который беретъ 2 лоскута отъ бедеръ для покрытія яичекъ и одинъ лоскутъ отъ покровъ живота для покрытія половаго члена, не легко найдетъ теперь подражателей. Если *Labat*, *Clot-Bey* и *Secrig* поступаютъ подобно *Бюргеру*, то это зависитъ по всей вѣроятности оттого, что они недостаточно знакомы съ большою растяжимостью кожи мошонки.

Тамъ, гдѣ показаніе къ операціи составляетъ Elephantiasis мошонки, мы должны всегда вести разрѣзы такъ, чтобы остатокъ мошонки могъ служить для покрытія яичекъ. Въ верхней части перерожденной такимъ образомъ мошонки *Дельпешъ* нашелъ еще здоровую кожу, изъ которой отдѣлялъ два полулунныхъ лоскута для покрытія яичекъ и одинъ продолговатый лоскутъ для половаго члена. Такимъ образомъ случаи, когда матеріялъ для ошеопластики мы принуждены брать отъ кожи, покрывающей сосѣднія части тѣла, принадлежатъ къ самымъ рѣдкимъ.

14. Операціи въ области задняго прохода.

Операціи, производимыя въ области задняго прохода, принадлежатъ быть можетъ менѣе всего къ пластическимъ операціямъ въ тѣсномъ смыслѣ; тѣмъ не менѣе однако онѣ во многихъ отношеніяхъ тѣсно примыкаютъ къ только что описаннымъ операціямъ.

a. ОБРАЗОВАНІЕ ЗАДНЯГО ПРОХОДА (PROCTOPLASTICA).

1. Операція прирожденнаго суженія или зараженія задняго прохода.

Прирожденная *Atresia ani* составляетъ нерѣдко встрѣчающуюся уродливость, предсказаніе относительно которой ни въ какомъ случаѣ нельзя назвать благопріятнымъ. Мы можемъ различать слѣдующія степени этой уродливости:

1) когда задній проходъ только суженъ;

2) когда онъ совершенно закрытъ, но только весьма тонкою перепонкою, черезъ которую просвѣчиваетъ дѣтскій калъ (meconium);

3) когда снаружи онъ представляется нормальнымъ, но при изслѣдованіи отверстія зондомъ вверху обнаруживается сращеніе, такъ что существуетъ только слѣпой мѣшокъ, простое углубленіе кожи;

4) когда задняго прохода совсѣмъ нѣтъ и

5) когда одновременно не существуетъ задняго прохода и части прямой кишки. Кишечный каналъ оканчивается въ такомъ случаѣ *слѣпымъ мѣшкомъ*, иногда даже выше полости таза.

Кишечный каналъ также можетъ имѣть ненормальное положеніе, онъ можетъ открываться въ другіе органы, напр. въ мочевой пузырь или во влагалище. Мнѣ сообщенъ одинъ случай, гдѣ кишечный каналъ казался длиннѣе обыкновеннаго и концомъ своимъ лежалъ въ мошонкѣ, гдѣ легко можно было отличить конецъ этотъ при помощи дѣтскаго кала, просвѣчивавшаго сквозь его стѣнки. *Эрихсенъ* видѣлъ одинъ случай, въ которомъ кишка открывалась на брюшной стѣнкѣ тотчасъ ниже пупка и представлялась въ видѣ красной, мясистой трубки въ 4″ длиною; тотчасъ подъ нею находился вывороченный мочевой пузырь. (*Эрихсенъ* считалъ невозможнымъ оказать въ этомъ случаѣ оперативную помощь).

Леченіе, которому предстоитъ въ подобныхъ случаяхъ преодолѣть весьма большія затрудненія, должно быть оперативное, потому что исходъ постояннаго запора долженъ быть смертельный.

При *суженіи отверстія задняго прохода*, которое обусловливается часто несовершеннымъ образованіемъ перегородки, предлежащей въ такихъ случаяхъ поперечно и такимъ образомъ препятствующей опорожненію кишечнаго канала, оперативная помощь можетъ быть подана легко, въ особенности, когда существуетъ только суженіе одного задняго прохода, а не вышележащее суженіе самаго кишечнаго канала (что также встрѣчается).

Суженное мѣсто прорѣзывается на жолобоватомъ зондѣ помощью тупоконечнаго тенотома или обыкновеннаго узкаго бистурея и въ отверстіе, по старинному правилу, вводится потомъ прессованная губка (spongia cerata). Я нахожу это неудобнымъ, потому что при размягченіи прессованной губки она плотно пристаетъ ко всей поверхности раны, что при удаленіи губки вызываетъ мучительную боль. Кромѣ того раздраженію, производимому этою губкою, я приписываю и то значительное безпокойство, которое маленькія дѣти обнаруживаютъ послѣ этой операціи. Дѣйствія Laminariae digitatae, которая во всякомъ случаѣ глаже, я не имѣлъ случая испытать, но она дѣйствуетъ слабѣе прессованной губки и раздѣляетъ съ послѣднею одинъ и тотъ же недостатокъ, именно, она держитъ задній проходъ закрытымъ въ то время, когда послѣ предшествовавшаго запора опорожненіе кишечнаго канала должно совершаться какъ можно свободнѣе.

Въ одномъ подобномъ случаѣ я съ успѣхомъ употребилъ короткій рѣсничный пинцетъ, находящійся въ каждомъ наборѣ глазныхъ инструментовъ. На сведенныя вѣтви пинцета я надѣлъ небольшой кусокъ тонкой гуттаперчевой трубки, смазалъ его масломъ и ввелъ въ заднепроходное отверстіе, расширенное посредствомъ тенотома. Незначительные размѣры инструмента позволили оставить его при дитяти, которому связаны были бедра, и маленькій деревянный клинъ, вдвинутый между торчавшими ножками пинцета, раздвигалъ концы послѣдняго, обтянутые гуттаперчевою трубкою, и такимъ образомъ расширялъ заднепроходное отверстіе, не раздражая небольшой порѣзной раны. Дѣтскій калъ можетъ тогда безпрепятственно выходить черезъ полость гуттаперчевой трубки между ножками пинцета, и въ случаѣ надобности, что принужденъ былъ сдѣлать и я, черезъ эластическій катетеръ можно впрыскивать теплую воду, вслѣдствіе чего испражненіе облегчится еще болѣе. При этомъ способѣ операціи я особенно высоко цѣню то обстоятельство, что легкое давленіе эластической трубки на небольшія поверхности разрѣза предохраняетъ отъ накопленія на нихъ нечистотъ и тѣмъ способствуетъ скорѣйшему ихъ заживленію. Не говоря уже о выигрышѣ времени, скорость заживленія весьма важна здѣсь и потому, что сопряжена съ меньшимъ развитіемъ соединительной ткани, а извѣстно, что толщина рубца находится въ прямомъ отношеніи къ опасности возврата, къ новому стягиванію заднепроходнаго отверстія. Вмѣсто этого рѣсничнаго пинцета, который быть можетъ не у каждаго обладаетъ надлежащей величиной и формой, трудно употребить какую нибудь другую часть нашего инструментальнаго набора, потому что болѣе длинный инструментъ не можетъ быть надолго оставленъ въ прямой кишкѣ, не подвергая ее опасности новыхъ поврежденій. Ушное зеркало *Бонафона* (Bonafond), которое состоитъ изъ

двухъ половинокъ безъ рукоятки и раскрывается помощью винта, быть можетъ въ состояніи оказать здѣсь еще большую услугу, чѣмъ рѣсничный пинцетъ. Для расширенія гуттаперчевой трубки, введенной въ задній проходъ посредствомъ porte-mêche (Элем. операціи, стр. 106, фиг. 78), можетъ служить также расщепленный по поламъ тонкій карандашъ, между обѣими хорошо фиксированными половинками котораго вдвинутъ тонко заостренный деревянный клинъ. Во время отдѣленія дѣтскаго кала въ заднемъ проходѣ оставляется по крайней мѣрѣ гуттаперчевая трубка и удаленный на время деревянный расширитель снова можетъ быть введенъ, не раздражая поверхностей разрѣза. Вмѣсто гуттаперчевой трубки также можно употреблять два куска продольно разсѣченнаго эластическаго катетера, которые должны вводиться въ задній проходъ такъ, чтобы при послѣдующемъ расширеніи они расходились одинъ отъ другаго въ видѣ полукружныхъ жолобковъ.

Какого бы рода расширеніе ни было употреблено, во всякомъ случаѣ послѣдовательное, повторительное введеніе бужей составляетъ здѣсь необходимое условіе, потому что нерѣдко возвращается прежнее состояніе задняго прохода. У взрослыхъ мнѣ удавалось однако устранять суженія задняго прохода, образовавшіяся послѣ удаленія геморроидальныхъ наращеній, простыми надрѣзами тупоконечнымъ тенотомомъ.

При *полномъ заращеніи* задняго прохода, когда поперечно лежащая перепонка совершенно закрываетъ отверстіе, когда не существуетъ углубленія, а иногда даже нѣтъ и слѣдовъ того мѣста, гдѣ должно быть заднепроходное отверстіе, операція значительно облегчается просвѣчиваніемъ сквозь перепонку темнаго дѣтскаго кала.

Небольшой крестообразный разрѣзъ и послѣдовательное удаленіе четырехъ образовавшихся лоскутовъ возстановляютъ отверстіе, а смоченный масломъ тампонъ изъ корпіи дѣлаетъ излишнимъ всякое другаго рода растяженіе, если, конечно, заращеніе было только перепончатое и если нѣтъ наклонности къ возврату.

Операція гораздо труднѣе, когда *углубленіе заросшаго задняго прохода больше, когда оно величиною въ 1—1½‴* и когда ни посредствомъ глазъ, ни помощью зонда нельзя убѣдиться въ перепончатомъ свойствѣ заращенія. Легко только сказать: «нужно проткнуть троакаромъ кожу въ слѣпомъ мѣшкѣ и расширить спустя нѣсколько дней суженіе посредствомъ пуговчатаго бистурея». Странно, мнѣ удалось въ теченіе одного года наблюдать 3 случая, весьма похожихъ другъ на друга, гдѣ снаружи заднепроходное отверстіе казалось совершенно нормальнымъ. Въ первомъ случаѣ только на второй день послѣ родовъ отсутствіе испражненій заставило повивальную бабку искать

помощи врача, который также прописалъ сначала слабительное, и только впослѣдствіи отыскалъ при помощи зонда сращеніе, углубленное почти на ½‴. Въ суженное мѣсто не могъ быть проведенъ даже мизинецъ и я принужденъ былъ раздвинуть наружный сфинктеръ помощью ушнаго зеркала. Въ этомъ случаѣ мнѣ даже показалось, что при яркомъ освѣщеніи я замѣтилъ просвѣчивавшій дѣтскій калъ; тѣмъ не менѣе, однако, троакаръ долженъ былъ проколоть твердую, можно сказать, почти фиброзную ткань въ 1‴ толщиною (въ другомъ случаѣ 2—2½‴), вслѣдствіе чего, когда троакаръ встрѣтилъ вмѣсто перепонки плотную ткань, настало тягостное мгновенье и родилось сомнѣніе, возможно ли будетъ этимъ путемъ достигнуть кишечнаго канала. Я рѣшился, однако, держа указательный палецъ лѣвой руки на крестцѣ ребенка *), а большимъ и среднимъ пальцами той же руки слѣдя за дѣйствіемъ слегка изогнутаго троакара, пройти инструментомъ еще нѣсколько впередъ, при чемъ я тотчасъ же удалилъ копье троакара, чтобы не произвести излишняго раненія. Въ обоихъ случаяхъ я достигъ кишечнаго канала, потому что газы и дѣтскій калъ тотчасъ же начали выходить черезъ трубку троакара, оставленную въ отверстіи, чему я также способствовалъ еще впрыскиваніемъ небольшаго количества воды. Черезъ трубку троакара я ввелъ потомъ тонкій бужи, безпрепятственное вхожденіе котораго убѣдило меня, что троакаромъ проколотъ былъ слѣпой конецъ прямой кишки. При этомъ, однако, нельзя было исключить также и возможности того, что инструментъ проложилъ себѣ путь черезъ складку брюшины и что при удаленіи трубки троакара дѣтскій калъ могъ попасть въ брюшную полость. Я оставилъ поэтому трубку троакара въ отверстіи, но спустя значительное время я рѣшился ее удалить и для этого ввелъ сначала черезъ нее тонкій бужи, потомъ удалилъ трубку и быстро поверхъ тонкаго бужи надвинулъ кусокъ подходящей толщины эластическаго катетера. Воспаленіе брюшины, существовавшее еще до операціи и ясно обнаруживавшееся сильнымъ вздутіемъ живота, прекратило однако жизнь младенца черезъ 32 часа послѣ операціи. Во второмъ случаѣ, гдѣ я долженъ былъ проникнуть троакаромъ черезъ болѣе толстый слой ткани, трубка троакара оставалась въ заднемъ проходѣ ребенка въ теченіе 7 часовъ, пока инструментальный мастеръ не приготовилъ мнѣ короткой серебряной трубочки, въ родѣ трубочки для дыхательнаго горла. Когда трубочка была готова, я ввелъ въ трубку троакара бужи, плотно выполнявшій просвѣтъ трубки, удалилъ послѣднюю и поверхъ бужи ввелъ

*) Черезъ это я сдѣлалъ себѣ наглядной кривизну крестцовой кости.

въ задній проходъ коротенькую серебряную трубочку. Дитя послѣ операціи уснуло и у него появился аппетитъ. На третій день, однако, обнаружился родъ холернаго поноса, господствовавшаго тогда въ городѣ особенно между дѣтьми, и на седьмой день дитя умерло безъ малѣйшихъ признаковъ воспаленія брюшины. Третье дитя, представлявшее подобную же уродливость развитія, было принесено мнѣ уже на третій день послѣ родовъ въ послѣднемъ періодѣ воспаленія брюшины: покровы живота были уже темносиняго цвѣта и весьма сильно напряжены. Объ операціи, конечно, не могло быть и рѣчи. (Во всѣхъ 3 случаяхъ вскрытіе, къ сожалѣнію, не было дозволено).

Если приходится имѣть дѣло съ *полнымъ отсутствіемъ заднято прохода,* если передъ нами находится масса плотной волокнистой ткани въ $^1/_2$—1″ толщиною, которая отдѣляетъ слѣпой конецъ прямой кишки отъ наружныхъ покрововъ, то въ такомъ случаѣ должно провести разрѣзъ въ $^1/_2$—1″ глубиною отъ верхушки копчиковой кости къ ягодичной расщелинѣ и стараться проникнуть потомъ съ чрезвычайною осторожностью далѣе вглубь, чтобы отыскать прямую кишку. Если поиски увѣнчались успѣхомъ и мы видимъ темную просвѣчивающую массу, тогда, прежде чѣмъ вскрыть кишку, должно поступать лучше всего слѣдующимъ образомъ. Найденный конецъ прямой кишки должно побольше отдѣлить отъ окружающей ткани и пока кишка напряжена еще заключающимся въ ней дѣтскимъ каломъ должно притянуть его къ наружному краю отверстія, провести сквозь него нитку съ иголками на обоихъ концахъ и потомъ только, сдѣлавши все это, можно вскрыть (не перерѣзывая нити) кишку между обоими вколами и выпустить дѣтскій калъ. Средняя часть нитки вытягивается послѣ того изъ полости кишки, разрѣзывается на двое и обѣ половины нитки употребляются какъ швы, для того чтобы слизистою оболочкою обложить поверхность разрѣза. Трансплантація слизистой оболочки кишки для выкладыванія ею краевъ раны при образованіи задняго прохода была предложена *Амюссà* (Amussat); если этого не сдѣлать, тогда грануляціи выполнятъ рану и намъ никогда не удастся образовать достаточно пространное заднепроходное отверстіе. Фистулезный ходъ снова втянется внутрь даже и тогда, когда мы вырѣжемъ значительные куски рубцовой ткани.

Къ сожалѣнію, мы не всегда въ состояніи произвесть такую трансплантацію, но даже и при неблагопріятныхъ обстоятельствахъ мы не должны оставлять безъ вниманія попытку перенесенія части кишки, потому что даже и послѣ удачной трансплантаціи можетъ произойти суженіе, преодолѣть которое удастся только съ большимъ трудомъ послѣ

повторительныхъ введеній бужей и оставленія ихъ въ отверстіи въ теченіе продолжительнаго времени.

Случается однако и то, что нашъ разрѣзъ въ промежности не принесетъ никакой пользы, потому что кишечный каналъ оканчивается слѣпымъ мѣшкомъ еще гораздо выше. Въ такихъ случаяхъ трудно бываетъ опредѣлить время, когда должно остановиться разрѣзомъ, чтобы спасти жизнь ребенка образованіемъ *искусственнаго задняго прохода* по способу *Амюсса* въ чресленной области (regio lumbalis).

Дюймами и линіями нельзя опредѣлить, какъ глубоко мы можемъ безопасно удалиться отъ разрѣза въ промежности. При своихъ поискахъ должно слѣдить за кривизною крестцовой кости, тщательно держаться срединной линіи тѣла, давленіемъ на область мочеваго пузыря стараться произвести опорожненіе послѣдняго и, самое главное, должно дѣлать разрѣзы не торопясь. Осторожность здѣсь весьма необходима, ибо должно опасаться поврежденія мочеваго пузыря или большихъ кровоносныхъ сосудовъ. У новорожденнаго младенца можно проникнуть на $1^1/_2$—2″, быть можетъ даже и глубже. Проникнувъ на такую глубину и находя глубокую фасцію таза уже вскрытою, мы неохотно тогда останавливаемся на этомъ пути, чтобы начинать вторую столь же опасную операцію въ чресленной области, а между тѣмъ ни при одной изъ нихъ нельзя сдѣлать вѣрнаго предсказанія. Какъ скоро уже существуетъ недостатокъ развитія, объемъ и границы его не могутъ быть опредѣлены въ точности и потому нужно быть готовымъ на все. Операторъ находится иногда въ весьма затруднительномъ положеніи, которое можетъ достигнуть невыносимой степени, вслѣдствіе отсутствія довѣрія и пониманія дѣла со стороны родителей. Не смотря на это операторъ долженъ продолжать свое дѣло, потому что здѣсь находятъ оправданіе даже самыя смѣлыя и отчаянныя предпріятія, если только, говоря вообще, еще не опоздали съ операціею. Какъ ободряющій примѣръ, я припомню здѣсь исторію 8-лѣтняго мальчика изъ Мекленбурга, котораго имѣлъ случай изслѣдовать *Эрихсенъ* и у котораго прямая кишка искалась сначала черезъ разрѣзъ въ промежности, а потомъ искусственное заднепроходное отверстіе (anus praeternaturalis) сдѣлано было въ чресленной области, послѣ чего «мальчикъ имѣлъ видъ здороваго ребенка съ хорошимъ питаніемъ, не очень стѣснявшагося ненормальнымъ положеніемъ своего задняго прохода, который онъ закрывалъ бандажемъ, и иногда только страдалъ выпаденіемъ слизистой оболочки. Мускулы въ окружности отверстія приняли на себя родъ запирающей отверстіе дѣятельности, такъ что введенный въ отверстіе палецъ плотно удержался въ этомъ послѣднемъ».

Если прямая кишка открывается во влагалище или въ мочевой пузырь, тогда также должно попытаться помочь этому недостатку. Въ этихъ случаяхъ операція иногда можетъ быть отложена на послѣ. Счастливый исходъ случается весьма рѣдко и иногда необходимо бываетъ образовать искусственное заднепроходное отверстіе въ чресленной области съ цѣлью облитерировать нижній конецъ кишки. Разнообразіе случаевъ послѣдняго рода уродливости можетъ быть велико, число же извѣстныхъ доселѣ случаевъ незначительно, вслѣдствіе чего въ настоящее время не могутъ быть представлены еще общія правила, которыми можно бы было руководиться при производствѣ такого рода операцій.

2. Операція пріобрѣтеннаго суженія и заращенія задняго прохода.

Пріобрѣтенныя суженія и заращенія заднепроходнаго отверстія могутъ быть или *простыя*, т. е. состоящія изъ соединительной ткани (рубцы на слизистой оболочкѣ), или же они могутъ быть *злокачественныя*, когда такое состояніе вызывается развитіемъ различныхъ формъ рака.

а) *Простыя суженія* или *заращенія* могутъ находиться какъ въ самомъ заднемъ проходѣ, такъ и въ прямой кишкѣ, въ разстояніи 4—8″ отъ заднепроходнаго отверстія. У молодыхъ женщинъ, какъ говорятъ, нерѣдко встрѣчается суженіе прямой кишки на разстояніи $1^1/_2$″ отъ задняго прохода въ видѣ плотнаго кольца или ободкообразнаго остатка круглой, толстой перегородки. Въ зрѣломъ возрастѣ такія суженія вызываются обыкновенно сокращеніемъ рубцовой ткани послѣ операціи рака или геморроидальныхъ нарощеній. Если жалобы больныхъ на затрудненіе испражненій, форма самыхъ испражненій или же особеннаго рода поносъ, при которомъ маленькіе, твердые шарики лежатъ въ большомъ количествѣ жидкаго кала,—заставляютъ насъ подозрѣвать существованіе такихъ суженій, тогда тотчасъ слѣдуетъ предпринять изслѣдованіе пальцемъ. Къ сожалѣнію, однако, палецъ не всегда достигаетъ мѣста такихъ суженій и тогда по необходимости должно прибѣгнуть къ гораздо менѣе вѣрному изслѣдованію посредствомъ бужей. На діагностику, доставляемую этимъ послѣднимъ изслѣдованіемъ, нельзя полагаться, потому что бужи могутъ попасть въ складку слизистой оболочки, упереться о выступъ мыса крестцовой кости (promontorium) или же просто перегнуться, и такимъ образомъ могутъ вести къ ложнымъ заключеніямъ, такъ какъ опасность прободенія кишки запрещаетъ дѣлать изслѣдованіе съ нѣкоторымъ усиліемъ или употреблять бужи съ проволокою въ срединѣ.

При невозможности устранить суженіе или заращеніе смерть является отъ воспаленія брюшины, вслѣдствіе быстро наступающаго

запора, или же полный запоръ развивается постепенно при усиленіи затрудненій во время испражненія, сопровождается общимъ исхуданіемъ и ведетъ къ мучительному концу. Иногда образуются абсцессы, которые вскрываются во влагалище, въ мочевой пузырь или же пролагаютъ себѣ путь подъ ягодичныя мышцы; они не отклоняютъ смертельнаго исхода, напротивъ, потеря гноя и изнурительная лихорадка (F. hectica) еще ускоряютъ его.

При *суженіи самаго заднепроходнаго отверстія* леченіе тоже, что и при *прирожденныхъ сужееніяхъ* заднепроходнаго отверстія. Насѣчки тенотомомъ и послѣдовательное, безкровное расширеніе, а также леченіе остающихся потомъ весьма болѣзненныхъ трещинъ мазью изъ Arg. nitrici, приводятъ обыкновенно, при строгомъ соблюденіи чистоты и методическомъ употребленіи холодныхъ промывательныхъ, къ удовлетворительнымъ результатамъ.

При суженіи, обусловливаемомъ *судорожнымъ состояніемъ сфинктера*, часто приноситъ пользу правильное общее леченіе и устраненіе мѣстнаго раздраженія, вызвавшаго сокращеніе мышцы, запирающей задній проходъ; въ болѣе упорныхъ случаяхъ необходимо бываетъ прибѣгнуть къ міотоміи, и притомъ лучше всего къ подкожному сѣченію.

Не столь пріятно дѣло хирурга при болѣе высокомъ положеніи суженій, даже если послѣднія простаго свойства. Если палецъ достигаетъ суженнаго мѣста, тогда въ послѣднее можно начать вводить бужи, увеличивая черезъ каждые два дня ихъ толщину. Бужи, употребляемые для расширенія прямой кишки, приготовляютъ изъ того же матеріяла, какъ и эластическіе катетеры, только они вдвое короче и гораздо толще—отъ толщины указательнаго пальца до толщины большаго пальца. Когда ткань на мѣстѣ суженія не уступаетъ расширяющему дѣйствію бужей, тогда къ кольцеобразному суженію можно провести, подъ прикрытіемъ указательнаго пальца лѣвой руки, пуговчатый, снабженный длинною рукояткою бистурей (Таб. 103, фиг. 20) и сдѣлать въ немъ надрѣзы сзади напередъ, не опасаясь при этомъ повредить какія нибудь другія части; сдѣлавши это, должно ввести въ отверстіе прессованную губку или же, что въ подобныхъ случаяхъ лучше, цилиндръ изъ Laminariae digitatae и оставить тамъ въ продолженіе цѣлаго дня.

Если палецъ, введенный въ прямую кишку, не въ состояніи достигнуть до суженнаго мѣста, тогда должно стараться отыскать отверстіе посредствомъ бужей, что, однако, не всегда легко удается привести въ исполненіе. Но если разъ удастся попасть въ отверстіе, то уже этимъ мы выигрываемъ многое и дальнѣйшія попытки расширенія сопровождаются обыкновенно меньшими затрудненіями. Въ одномъ слу-

чаѣ, когда послѣ удаленія введеннаго наконецъ эластическаго катетера я опасался встрѣтить тѣже затрудненія и при введеніи втораго катетера, я ввелъ предварительно поверхъ эластическаго катетера кусокъ глоточнаго зонда и потомъ, руководясь этою трубкою, проведенною до самаго кольца стриктуры, я продвинулъ и помѣстилъ рядомъ съ первымъ эластическимъ бужи еще двѣ толстыхъ кишечныхъ струны, которыя въ короткое время разбухли и такъ разширили стриктуру, что черезъ нее свободно могъ пройти толстый глоточный зондъ.

Гдѣ, наконецъ, отъ расширенія нельзя ожидать никакого успѣха, тамъ должно поддерживать силы больнаго пищею, не оставляющею послѣ себя непереваренныхъ остатковъ, дѣлать промывательныя изъ теплаго масла и вообще стараться о возможно большемъ облегченіи кишечныхъ испражненій. При такомъ образѣ дѣйствій часто довольно долго удается поддерживать жизнь больныхъ и иногда, даже спустя нѣсколько недѣль, когда выйдутъ куски твердаго кала, производившіе запоръ выше стриктуры, можетъ послѣдовать выздоровленіе, ибо расширеніе дѣлается впослѣдствіи возможнымъ. Если однако жизнь находится въ большой опасности, тогда немедленно слѣдуетъ приступить къ образованію искусственнаго задняго прохода въ чресленной области. При выборѣ мѣста можно руководствоваться каломъ, скопившимся выше стриктуры, но иногда выгоднѣе бываетъ образовать искусственный задній проходъ въ слѣпой кишкѣ.

б) *Злокачественныя суженія или заращенія задняго прохода* относятся къ самымъ мучительнымъ и безнадежнымъ страданіямъ. Обыкновенно раковыя массы инфильтрируютъ стѣнки прямой кишки на разстояніи нѣсколькихъ дюймовъ отъ запирательной мышцы и, развиваясь все дальше и дальше вверхъ, запираютъ наконецъ совершенно просвѣтъ кишки.

Въ самомъ заднепроходномъ отверстіи встрѣчается обыкновенно эпителіяльный ракъ, который вначалѣ можетъ быть еще успѣшно вырѣзанъ. Пластическая операція для закрыванія образовавшагося дефекта оказывается необходимой только въ самыхъ рѣдкихъ случаяхъ. Въ одномъ случаѣ у молодаго субъекта, у котораго кожа въ окружности задняго прохода была сильно натянута и у котораго экстирпація оставила неправильную потерю вещества величиною въ 2 квадр. дюйма, я уменьшилъ эту послѣднюю только при двухъ болѣе острыхъ углахъ, средину же дефекта я предоставилъ заживленію посредствомъ грануляцій. Такъ какъ вырѣзана была лишь половина заднепроходнаго кольца, то дѣло не дошло до суженія, ибо центръ послѣдовательнаго сокращенія рубцовой ткани лежалъ кнаружи отъ заднепроходнаго отверстія.

Удаленіе рака прямой кишки путемъ оперативнымъ можетъ еще быть допущено только тогда, когда верхняя граница патологическаго новообразованія не дошла или покрайней мѣрѣ не перешла еще черезъ мѣсто прикрѣпленія брюшины къ прямой кишкѣ; далѣе, когда опухоль еще подвижна и не распространилась вглубь на слизистую и мышечную оболочки. Можно, пожалуй, отважиться на операцію еще и тогда, когда злокачественное разращеніе перешло даже на влагалище. Но какъ скоро крючкообразно согнутый палецъ, оттягивая опухоль внизъ, почувствуетъ, что она уже неподвижно сидитъ на крестцѣ или предстательной желѣзѣ, тогда, по *Шу*, не можетъ уже быть рѣчи объ операціи. Какъ и при вырѣзываніи рака на лицѣ или крайней плоти, такъ и здѣсь слѣдуетъ сообразоваться съ общимъ состояніемъ больнаго. Инфильтрація паховыхъ желѣзъ составляетъ противопоказаніе противъ операціи, потому что она даетъ право предполагать подобное же перерожденіе железъ, находящихся въ маломъ тазу.

Исходъ операціи, особенно если ракъ эпителіяльный, можно вообще назвать благопріятнымъ. *Шу* 15 лѣтъ спустя видѣлъ подобнаго оперированнаго, пользовавшагося совершеннымъ здоровьемъ. Скорѣе встрѣчается уже рецидивъ при ворсистомъ или студенистомъ ракѣ, при скиррѣ же, даже послѣ успѣшной и совершенной экстирпаціи, возвратъ почти неизбѣженъ.

Операція ножемъ, бывшая прежде исключительно въ употребленіи, часто влечетъ за собой опасныя кровотеченія, такъ что въ послѣднее время отдаютъ предпочтеніе гальванокаустикѣ и экразеру.

Если же ракъ ограничивается только одною половиною прямой кишки и находится не подалеку отъ задняго прохода, если онъ у женщины прилегаетъ къ стѣнкѣ влагалища и можетъ быть прощупанъ сквозь нее пальцемъ въ видѣ подвижной еще опухоли, то операція ножомъ или ножницами легка и безопасна.

Къ сожалѣнію *нижняя граница брюшины* и *высота Дугласовой складки* подвержены значительнымъ колебаніямъ. Разстояніе около $2^1/_2$″ отъ задняго прохода можетъ быть разсматриваемо какъ верхній предѣлъ той области, на которую мы еще вправѣ простирать наши хирургическія дѣйствія. Такъ какъ при этой операціи обыкновенно приходится дѣлать полукружный разрѣзъ вокругъ задняго прохода, то должно помнить, что послѣдній отстоитъ отъ верхушки копчиковой кости на 20‴, отъ основанія же ея—на 27‴, все равно, какъ у женщины, такъ и мужчины; далѣе, что ширина промежности простирается до 14‴, такъ что слѣдовательно дугообразный разрѣзъ можетъ быть проведенъ только на разстояніи 10‴ отъ задняго прохода, а у женщины онъ можетъ на

$1^1/_2$″ проникать вглубь между влагалищемъ и прямой кишкой, не подвергая перваго опасности быть надрѣзаннымъ.

Итакъ, смотря по распространенію рака, вокругъ него проводятъ дугообразный разрѣзъ, проникающій черезъ кожу и мышечный слой, причемъ лѣвый указательный палецъ вводится въ прямую кишку для ея фиксированія. Какъ скоро послѣдняя обнажена, находящійся въ ней палецъ сгибается и старается вытащить наружу слизистую оболочку, послѣ чего перерожденный кусокъ кишки срѣзывается тѣмъ же ножемъ или ножницами.

Тамъ, гдѣ патологическій процессъ идетъ глубже и не можетъ быть рѣчи о вытаскиваніи слизистой оболочки кишки наружу, слѣдуетъ, у мужчины, сперва ввести катетеръ въ мочевой пузырь, а у женщины—палецъ во влагалище, чтобы такимъ образомъ, проникая ножемъ возлѣ передней стѣнки прямой кишки, предотвратить поврежденія этихъ частей. Затѣмъ для вытягиванія патологическаго новообразованія задній проходъ, вокругъ котораго былъ проведенъ упомянутый разрѣзъ, захватывается Мюзеевскими щипцами (Элем. операціи, стр. 77, фиг. 41) или же похожимъ на нихъ пинцетомъ (фиг. 42), сдѣланнымъ по моему порученію съ задвижкой, наподобіе торсіоннаго пинцета (Введеніе въ оперативную хирургію, стр. 45, фиг. 5). Подобный пинцетъ, однажды наложенный правильно операторомъ, можетъ быть удерживаемъ и менѣе искуснымъ ассистентомъ, предупреждая лишнія раненія (въ томъ числѣ и рукъ оператора). Къ тому же въ случаѣ нужды, когда удерживающая его рука потребуется неожиданно для подачи другой помощи, напр. при сильномъ кровотеченіи, пинцетъ этотъ можетъ на мгновеніе быть выпущенъ изъ руки и оставленъ въ висячемъ положеніи.

Когда такимъ образомъ фиксированіе и вытягиваніе задняго прохода передается ассистенту, тогда лѣвый указательный палецъ дѣлается свободнымъ и можетъ служить для отыскиванія въ ранѣ существующихъ гдѣ либо затвердѣній, а также для руководства и наблюденія за ножемъ, проникающимъ глубже. Это не дѣлаетъ однакоже излишнимъ входить отъ времени до времени пальцемъ въ прямую кишку, ибо для оріентированія, на какую глубину прошелъ ножъ, необходимо производить изслѣдованіе не только съ наружной, но и съ внутренней стороны прямой кишки.

Каждую брызгающую артерію слѣдуетъ тотчасъ же перевязать или закрутить, очищая поле операціи отъ крови струею холодной воды.

Если окружающая клѣтчатка не слишкомъ утолщена, то прямую кишку, вокругъ которой проведенъ описанный разрѣзъ, нетрудно вытянуть и затѣмъ вскрыть ножницами, послѣ чего удаленіе карциноматозной части производится съ внутренней стороны, помощію разрѣза, проходящаго черезъ здоровую еще слизистую оболочку. Разрѣзъ не долженъ необходимо быть равномѣрнымъ; каждый клочокъ здоровой, сохраненной слизистой оболочки можетъ принести больному значительную пользу. Въ самомъ дѣлѣ, по удаленіи всѣхъ пораженныхъ частей, весьма важно, чтобы слизистая оболочка вытянутой кишки по крайней мѣрѣ въ двухъ мѣстахъ была приведена въ соприкосновеніе съ наружными покровами и прикрѣплена швами къ наружной ранѣ. При этомъ немаловажномъ, пластическомъ актѣ операціи отростки на кишкѣ, перерѣзанной не кругообразно, оказываются особенно полезными тогда, когда необходимо было удалить значительную часть кишки или когда разрѣзъ вокругъ задняго прохода долженъ былъ занимать большее пространство. Подобные отростки не только сокращаютъ срокъ заживленія, но обезпечиваютъ также вообще конечный результатъ всей операціи. Если нельзя было вытянуть кишки и по крайней мѣрѣ отчасти одѣть ею новый задній проходъ, то большая поверхность раны влечетъ за собою сильное нагноеніе, увеличивающее опасность гнойнаго зараженія, и—что всего печальнѣе—подаетъ поводъ къ образованію плотнаго, даже каллезнаго рубцоваго кольца, вызывающаго суженіе, которое только съ большимъ трудомъ удается преодолѣть. Повторенныя попытки къ разрушенію его часто причиняютъ только тяжкія изъязвленія, нимало не устраняя препятствія при испражненіи.

Если ракъ не разрушилъ наружнаго сфинктера, то слѣдуетъ, по *Шу*, сохранить по крайней мѣрѣ часть его, чтобы больной былъ въ состояніи удерживать калъ. Разрѣзъ долженъ быть такой, чтобы онъ въ косомъ направленіи дошелъ до того мѣста, гдѣ должна быть отдѣлена заболѣвшая кишка.

Когда задній проходъ и сфинктеръ совершенно здоровы, ихъ разсѣкаютъ разрѣзомъ, проходящимъ по средней линіи до верхушки копчиковой кости. Если черезъ это доступъ еще не достаточно открытъ, то задній проходъ разрѣзываютъ и кпереди, рану раздвигаютъ и стараются вырѣзывать изъ слизистой оболочки кишки однѣ только больныя части, затѣмъ, очистивъ глубину раны отъ разсѣянныхъ тамъ и сямъ затвердѣній и кровяныхъ сверстковъ, слѣдуетъ по возможности заботиться объ уменьшеніи или лучше закрытіи внутренней и наружной ранъ помощію тонкихъ шолковыхъ нитокъ, отдѣленіе которыхъ предоставляется нагноенію.

У женщинъ, у которыхъ вмѣстѣ съ передней стѣнкой прямой кишки перерождена и задняя стѣнка влагалища, такъ что ихъ нельзя отдѣлить другъ отъ друга, можно одновременно съ экстирпаціей рака

вырѣзать кусокъ влагалищной стѣнки, а послѣ заживленія закрыть образовавшуюся кишечно-влагалищную фистулу по вышеизложеннымъ правиламъ. Если предвидится, что дефектъ слизистой оболочки влагалища будетъ столь обширенъ, что ничего не остается ожидать отъ операціи, то лучше уже перерѣзать всю промежность, даже еслибы въ ней еще существовали куски здоровой ткани, и затѣмъ соединить влагалище съ прямой кишкой. По удаленіи сфинктера, подобныя больныя иногда легче въ состояніи удерживать калъ, нежели при существованіи **Fistulae recto-vaginalis**, такъ какъ въ послѣднемъ случаѣ остающійся сфинктеръ постоянно выдавливаетъ калъ во влагалище, гдѣ возможность его задержанія очень не вѣрна. Только при этомъ нужно заботиться о соединеніи верхняго, по крайней мѣрѣ верхне-задняго отдѣла слизистой оболочки кишки съ раной наружныхъ покрововъ.

Повязка должна быть наложена такъ, чтобы корпія, которую слѣдуетъ брать въ количествѣ, соотвѣтствующемъ объему полости, вездѣ производила легкое прижатіе слизистой оболочки къ поверхности раны. Далѣе назначаютъ опій для задержанія испражненій и спокойствіе впродолженіе 3—4 дней, до истеченія которыхъ не должно снимать Т-образной повязки, а только въ случаѣ нужды выпускать мочу посредствомъ катетера. Когда впослѣдствіи является наклонность къ суженію, этому слѣдуетъ противодѣйствовать, какъ сказано выше, бужами и короткими свинцовыми цилиндрами, которые оставляются въ прямой кишкѣ. Разширеніе задняго прохода, еслибы таковое дѣйствительно случилось послѣ подобныхъ операцій, не имѣетъ особеннаго значенія, ибо даже послѣ потери обоихъ наружныхъ сфинктеровъ третья, верхняя запирательная мышца обладаетъ еще достаточной силой для того, чтобы задерживать по крайней мѣрѣ твердыя испражненія.

Чѣмъ глубже нужно было проникать ножемъ, тѣмъ сомнительнѣе предсказаніе, потому что тогда легко могутъ послѣдовать анемія, изнуреніе отъ сильнаго нагноенія, піемія, а при раненіи брюшины—**Peritonitis**, которая впрочемъ въ такихъ случаяхъ не всегда имѣетъ смертельный исходъ.

Въ новѣйшее время операціи на этихъ частяхъ сдѣлались менѣе опасными, такъ какъ употребленіемъ гальванокаустической петли (Элем. операціи, стр. 98, фиг. 75) мы въ состояніи не только предупредить сильное кровотеченіе, но вмѣстѣ съ тѣмъ уменьшить также возможность піеміи. Если же ракъ занимаетъ большую поверхность и нельзя образовать ножки подъ патологическимъ новообразованіемъ, то платиновая

петля неумѣстна и тогда очевидно нельзя разсчитывать ни на заживленіе первымъ сращеніемъ, ни на закрытіе раны слизистой оболочкой.

Когда помощію петли раскаленной платины имѣетъ быть удаленъ болѣе обширный ракъ, то платиновую проволоку продѣваютъ въ большую, прямую иглу, которую вкалываютъ въ область между заднимъ проходомъ и верхушкой копчиковой кости и затѣмъ проводятъ въ полость прямой кишки, выше раковой опухоли. Здѣсь лѣвый указательный палецъ слѣдитъ за остріемъ иглы до тѣхъ поръ, пока она не будетъ захвачена корнцангомъ (Элем. операціи, стр. 155, фиг. 129) или подобными ему длинными полипными щипцами, такъ чтобы остріе это было закрыто, а самая игла приняла почти такое же направленіе, какъ и корнцангъ. Затѣмъ послѣдній подвигается дальше и вытягиваетъ иглу изъ стѣнки прямой кишки. Тогда нетрудно уже вынуть иглу вмѣстѣ съ корнцангомъ изъ задняго прохода, при чемъ указательный палецъ придавливаетъ тупой конецъ иглы къ замку корнцанга. Нерѣдко означенную область легче прокалывать пробаторнымъ троакаромъ, чѣмъ иглой, послѣ чего черезъ трубочку проводится платиновая проволока, конецъ которой можетъ быть захваченъ и вытянутъ въ полость кишки помощію корнцанга. Далѣе, концы проволоки ввязываются въ гальванокаустическій аппаратъ и захваченная часть раковой опухоли перерѣзывается; еще легче повторить одинъ или два раза подобное же обкалываніе надъ образовавшимися половинами и такимъ образомъ раздѣлить всю раковую опухоль на нѣсколько частей. Конецъ операціи составляетъ захватываніе и медленное отдѣленіе этихъ частей помощію раскаленной платиновой петли. При этомъ способѣ удаленія опухоли кровотеченіе, равно какъ и воспалительная реакція, гораздо меньше, нежели при употребленіи ножа, только заживленіе идетъ медленнѣе, а стремленіе задняго прохода къ суженію явственнѣе и требуетъ энергическаго противодѣйствія.

Экразеръ (Элем. операціи, стр. 86) имѣетъ въ сравненіи съ гальванокаустической петлей нѣкоторыя преимущества. При его употребленіи вѣрнѣе можно избѣгать кровотеченія и предсказывать болѣе быстрое заживленіе раны, поверхность которой уже во время операціи значительно меньше. Къ тому же аппаратъ этотъ гораздо проще и требуетъ меньше труда и меньшей траты времени. Экразеръ показанъ въ тѣхъ же случаяхъ, гдѣ и раскаленная платина, а при ракахъ, распространяющихся отчасти по поверхности, онъ можетъ быть употребленъ одновременно съ ножемъ, при чемъ отдавливающая цѣпь служитъ для удаленія самыхъ важныхъ частей рака, при которыхъ наиболѣе угрожаетъ опасность кровотеченія.

Способъ употребленія экразера, вмѣсто котораго можно также пользоваться крѣпкою желѣзною проволокою, такой же, какъ и при гальванокаустической петлѣ. По причинѣ толщины цѣпи слѣдуетъ выбрать потолще и троакаръ для прокалыванія здоровой ткани на границѣ рака, послѣ чего черезъ него проводятъ сперва эластическій бужи и затѣмъ, по удаленіи трубочки, вытягиваютъ при его помощи цѣпь черезъ прямую кишку и задній проходъ. Во всемъ остальномъ употребленіе экразера совершенно сходно съ употребленіемъ гальванокаустической петли. При значительной величинѣ рака и невозможности захватить его разомъ, его раздѣляютъ на двѣ и болѣе частей, которыя удаляются или разомъ одновременнымъ наложеніемъ нѣсколькихъ цѣпей (какъ это предпочтено было мною), или же одна за другою. Надобно стараться накладывать цѣпь какъ можно глубже, а отдавливаемое мѣсто должно сперва прокалывать крѣпкой, длинной, прямой иглой, дабы наложенная надъ нею цѣпь не соскользнула съ опухоли. Не хорошо, если въ поверхности раны приходится еще отыскивать оставшіяся быть можетъ затвердѣнія, ибо черезъ это легко вызывается кровотеченіе, почти неизбѣжное въ случаяхъ, когда необходимо прибѣгнуть къ *Куперовскимъ* ножницамъ для вырѣзыванія оставшихся патологическихъ тканей. Такое кровотеченіе лучше всего останавливается стягивающими средствами. Часто достаточно придавить кусокъ льду посредствомъ губки, иногда же нужно прибѣгнуть къ обкалыванію, ибо наложеніе лигатуры на отдавленной поверхности сопряжено съ особенными затрудненіями.

Въ нѣкоторыхъ случаяхъ поверхность раны значительно уменьшена вслѣдствіе стягиванія цѣпи; тогда край слизистой оболочки можетъ покрайней мѣрѣ въ одномъ или двухъ мѣстахъ быть соединенъ посредствомъ швовъ съ наружными покровами.

Къ этимъ операціямъ присоединяются еще оперативныя пособія, случающіяся гораздо чаще, именно:

b. ОПЕРАТИВНОЕ ЛЕЧЕНІЕ ГЕМОРРОЯ.

На счетъ *геморроя* съ незапамятныхъ временъ, какъ у врачей, такъ и у неврачей, существовали самыя причудливыя понятія. Скептицизмъ послѣднихъ десятилѣтій сильно поколебалъ старинные предразсудки и настоящее время выработало болѣе трезвый взглядъ на эти процессы.

Фактъ, что послѣ геморроидальныхъ кровотеченій мѣстныя страданія уменьшаются и больной чувствуетъ себя облегченнымъ, далѣе нерѣдко типическое повтореніе этихъ кровотеченій послужили причиною,

что значеніе этихъ послѣднихъ было преувеличено и что ихъ часто приводили въ связь съ такими болѣзнями, съ которыми геморрой не имѣетъ ничего общаго.

То, что̀ слѣдуетъ нынѣ понимать подъ словомъ „Plethora abdominalis“, а также, какимъ образомъ объясняются нынѣ явленія, предшествующія кровотеченію (molimina haemorrhoidaria)—все это въ новѣйшее время какъ нельзя лучше изложено въ „Spitalszeitung“ (сентябрь 1864), составляющей приложеніе къ „Wiener medicinische Wochenschrift“. Статья эта полезна преимущественно для врачей, не имѣвшихъ быть можетъ ни досуга, ни случая заняться тѣми поправками ходячихъ ошибочныхъ понятій, до которыхъ долженъ былъ дойти каждый, кто только внимательно слѣдитъ за ходомъ развитія нашей науки.

Мы будемъ здѣсь имѣть въ виду преимущественно *мѣстныя* физіолого-анатомическія и патолого-анатомическія измѣненія и постараемся разсмотрѣть ихъ на столько, чтобы быть въ состояніи, на основаніи ихъ, правильно обсудить оперативную помощь, которая можетъ быть подана при геморроидальныхъ узлахъ, перешедшихъ уже въ затвердѣніе.

Съ самаго начала геморрой представляетъ только варикозное состояніе венныхъ сплетеній прямой кишки, расположенныхъ въ рыхлой подслизистой ткани при условіяхъ, весьма благопріятствующихъ накопленію въ нихъ крови. Изъ этой сѣти кровь идетъ 1) черезъ верхнюю (внутреннюю) геморроидальную вену въ нижнюю брыжеечную и отсюда въ систему воротной вены, 2) черезъ среднюю геморроидальную вену въ пупочную и внутреннюю подвздошную (v. iliaca interna) и отсюда въ кровоносную систему малаго таза. Геморроидальныя вены, вставленныя между этими двумя системами, все таки болѣе принадлежатъ области воротной вены, такъ что при отсутствіи клапановъ во внутренней (верхней) геморроидальной венѣ кровь течетъ здѣсь медленнѣе и обнаруживаетъ большую склонность къ застою, который увеличивается отъ каждаго накопленія въ кишкахъ или печени и только отчасти можетъ быть регулированъ усиленнымъ отливомъ черезъ внутреннюю подвздошную вену. Особенно важенъ при этомъ механизмъ испражненія. Будучи покрыты лишь мягкою слизистою оболочкою и заключены въ уступчивой клѣтчаткѣ, удерживаемой только мышечными волокнами, эти венныя сплетенія необходимо должны наполняться книзу вслѣдствіе сдавленія ихъ комкомъ кала. А такъ какъ со стороны слизистой оболочки они встрѣчаютъ наименьшее сопротивленіе и такъ какъ послѣдняя у слабыхъ субъектовъ обнаруживаетъ даже стремленіе выворачиваться наружу черезъ задній проходъ, то понятно, отчего на

этихъ частяхъ прежде всего является варикозное перерожденіе венъ. Случайныя причины геморроя суть: невоздержная, роскошная жизнь у мужчинъ, прекращеніе мѣсячныхъ отдѣленій у женщинъ, особенно когда предшествовавшія беременности уже нѣсколько разъ подавали поводъ къ разстройствамъ кровообращенія въ маломъ тазу, далѣе неправильная жизнь у кавалеристовъ, быть можетъ слишкомъ часто прибѣгающихъ къ слабительнымъ, особенно же драстическимъ средствамъ, наконецъ вообще всякое замедленіе стока крови изъ воротной вены.

Прежде геморрой дѣлили на *слѣпой* и *открытый* или кровоточащій. Что касается насъ, то, имѣя въ виду оперативную помощь при этомъ страданіи, мы будемъ различать лучше *внутренній* и *наружный* геморрой, хотя можно принять еще и среднюю форму—*наружно-внутренній* геморрой *(B. Cooper)*. Наружный геморрой не источаетъ крови и только при внутреннемъ бываютъ геморрагіи, приносящія обыкновенно облегченіе.

Выше мы разсматривали происхожденіе варикознаго состоянія геморроидальныхъ венъ. Но въ большей части случаевъ дѣло доходитъ скоро до разрыва переполненныхъ венныхъ вѣтвей и кровь изливается въ подслизистую ткань, отчего развиваются маленькіе узлы и опухоли, которые вначалѣ легко могутъ быть сдавливаемы и представляются мягкими, такъ какъ они окружены тонкою ареолярною тканью. При продолжительномъ существованіи или вслѣдствіе присоединяющихся воспалительныхъ процессовъ, узлы эти твердѣютъ, сообщеніе между венозными вѣтвями и ареолярною тканью уничтожается, стѣнки венъ утолщаются, образуются плотные кровяные сгустки и ареолярная ткань гипертрофируется, такъ что наконецъ имѣемъ дѣло съ плотною тканью, которая инфильтрована пластическою массою, т. е. молодыми соединительнымн тѣльцами—продуктами и остатками воспаленія, и черезъ которую проходятъ маленькіе сосудцы, а иногда и центральная артерія. Вотъ почему при операціи на этихъ мѣстахъ кровотеченіе часто бываетъ артеріяльное, а новообразованные кровоносные сосуды легко могутъ быть инъецированы на свѣжихъ препаратахъ черезъ нижнюю брыжжеечную артерію. Въ одномъ скопищѣ геморроидальныхъ узловъ, величиною почти въ кулакъ, которое я недавно съ успѣхомъ удалилъ у 40-лѣтняго еврея, микроскопъ показалъ въ огромномъ количествѣ новообразованную соединительную ткань, а также нѣсколько гладкихъ мышечныхъ волоконъ, происходившихъ повидимому отъ *Брюкова* слоя. Итакъ мы должны отличать варикозныя разширенія венъ въ первомъ періодѣ отъ тѣхъ опухолей, которыя образуются изъ нихъ только впо-

слѣдствіи и тогда только заслуживаютъ названія геморроидальныхъ узловъ.

Наружные геморроидальные узлы находятся у края задняго прохода и только отчасти покрыты еще слизистою оболочкою. Сначала они представляются въ видѣ красныхъ продольныхъ складокъ, лучеобразно расположенныхъ вокругъ задняго прохода, то наполненныхъ и растянутыхъ до того, что легко могутъ лопнуть, то опять мягкихъ и спавшихся вслѣдствіе уменьшенія къ нимъ прилива. Изъ нихъ-то и образуются твердыя опухоли, если они не были уничтожены перемѣной образа жизни и правильнымъ, безкровнымъ леченіемъ.

Внутренніе геморроидальные узлы бываютъ продолговатые или шарообразные; первые болѣе мясисты, вторые же болѣе склонны къ кровотеченіямъ и часто снабжены ножкой, на которой они какъ бы висятъ въ просвѣтѣ кишки, оттѣсняемые внизъ каловыми массами. Поверхность ихъ, вслѣдствіе поврежденій или раздраженій, часто покрывается грануляціями, придающими узламъ малинообразную форму. Случается также, что нельзя осязать выдающихся узловъ, а между тѣмъ вся слизистая оболочка представляется опухшею и легко источающею кровь при каждомъ прикосновеніи. Эта кровоточивость можетъ дойти до того, что кровь постоянно истекаетъ каплями или даже брызгаетъ струею изъ артеріи, отчего силы больнаго истощаются.

Леченіе должно быть не только мѣстное или чисто-оперативное, но имѣть постоянно въ виду и причину страданія. На радикальное леченіе можно разсчитывать только тогда, когда оперативное вмѣшательство будетъ поддерживаться конституціональнымъ леченіемъ. Если поэтому причина геморроидальнаго страданія слабость и вялость тканей, то леченіе должно быть укрѣпляющее, при чемъ слѣдуетъ заботиться о правильности и мягкой консистенціи испражненій, особенно у людей средняго возраста, далѣе совѣтовать легкую, не раздражающую діэту и избѣгать употребленія драстическихъ средствъ. Тогда часто нѣтъ надобности прибѣгать къ кровавой операціи, а достаточно одного *мѣстнаго* леченія, куда относятся частыя обмыванія холодною водою и такіе же клистиры передъ испражненіемъ. Послѣдніе ставятся только вечеромъ, отчего больной привыкаетъ имѣть ежедневно по одному испражненію, а прохлаждающая вода, служащая въ тоже время для размягченія кала, устраняетъ скоро всѣ мучительныя боли, нерѣдко испытываемыя больнымъ при каждомъ испражненіи на низъ. По опорожненіи кишки полезно впрыскивать 2—3 ложки холодной воды, къ которой прибавляютъ 10 капель Tinct. ferri sesquichlorati для стягивающаго дѣй-

ствія. Не менѣе выгодно употребленіе мазей и свѣчекъ (**Suppositoria**) изъ азотнокислаго серебра (gr *V* на ℥j жира).

Гдѣ узлы ущемлены вслѣдствіе выхожденія ихъ наружу или гдѣ въ нихъ произошло воспаленіе вслѣдствіе другихъ случайныхъ причинъ, тамъ нужно прибѣгать къ строгому противовоспалительному леченію для устраненія симптомовъ воспаленія. Ущемленные, выступившіе узлы уступаютъ обыкновенно легкому, но продолжительному давленію и холоднымъ примочкамъ. Иногда необходимо приставленіе пьявокъ вблизи задняго прохода, послѣ чего легко вправить узелъ, ущемленный сфинктеромъ. Если воспалился наружный узелъ и въ немъ явственно можно осязать плотный кровяной свертокъ, то узелъ разрѣзывается по поламъ и содержимое выдавливается. Но пока еще существуетъ воспалительное состояніе, слѣдуетъ выжидать съ радикальной операціей, такъ какъ послѣдняя легко можетъ повести къ рожистому воспаленію.

Когда страданіе достигло высокой степени, а приведенное леченіе безуспѣшно, тогда показано удаленіе узловъ оперативнымъ путемъ.

При *наружныхъ* узлахъ, при которыхъ нечего опасаться кровотеченія, самый простой способъ есть *вырѣзываніе* узловъ ножемъ или крѣпкими ножницами. По очищеніи кишечнаго канала, больнаго кладутъ на бокъ, нижняя нога выпрямляется, верхняя же должна быть пригнута къ тазу, щеки задницы раздвигаются, и между тѣмъ какъ лѣвая рука оператора захватываетъ и натягиваетъ узелъ крючковатымъ пинцетомъ, правая срѣзываетъ его изогнутыми ножницами. Для предупрежденія образованія новыхъ узловъ полезно при этомъ случаѣ вырѣзать помощію пинцета и ножницъ всѣ маленькія складки и карманы, образуемые слизистою оболочкою и обязанные своимъ происхожденіемъ тому же основному страданію. Кровотеченіе при этомъ останавливается холодными губками. Къ закручиванію маленькихъ брызгающихъ артерій приходится прибѣгать только въ рѣдкихъ случаяхъ, обыкновенно же достаточно холодныхъ компрессовъ поверхъ хорошо придавливающей T—образной повязки.

Употребленіе *экразера* при этой операціи выгодно особенно тогда, когда удаляемая опухоль нѣсколько больше и въ этомъ случаѣ его даже слѣдуетъ предпочитать гальванокаустической петлѣ. О кровотеченіи здѣсь едва ли можетъ быть рѣчь и остается только рѣшить, уравновѣшивается ли употребленіе хлороформа, безъ котораго немыслимо отдавливаніе, значеніемъ операціи, а также нѣтъ ли другихъ обстоятельствъ, противопоказывающихъ это средство.

Самая операція очень проста. Черезъ основаніе натянутаго узла прокалываютъ прямую иглу и позади нея накладываютъ шолковую нитку или прямо уже отдавливающую цѣпь, для образованія ножки. Заживленіе послѣ операціи *экразеромъ* идетъ гораздо быстрѣе, потому что рана здѣсь значительно меньше, чѣмъ при операціи помощію рѣжущаго инструмента.

Для удаленія *внутреннихъ* геморроидальныхъ узловъ единственнымъ средствомъ можетъ служить *медленно* или *быстро дѣйствующая лигатура*. Рѣжущими инструментами здѣсь нельзя дѣйствовать, по причинѣ опаснаго кровотеченія, которое при закрытомъ сфинктерѣ можетъ продолжаться внутри и оставаться незамѣтнымъ для глазъ. Особенно опаснымъ можетъ сдѣлаться кровотеченіе изъ центральной артеріи, вступающей въ узелъ, и смерть отъ истеченія кровью наступала въ подобныхъ случаяхъ даже подъ рукою самыхъ опытныхъ и искусныхъ хирурговъ.

Операція внутреннихъ узловъ требуетъ болѣе тщательныхъ приготовленій. Наканунѣ назначаютъ Ol. Ricini, а передъ самой операціей ставятъ клистиръ изъ большаго количества теплой воды и затѣмъ больнаго сажаютъ надъ сосудомъ съ горячей водой и заставляютъ дѣлать напряженія какъ при испражненіи на низъ, отчего узлы болѣе выходятъ наружу.

Давши больному вышеупомянутое положеніе, каждый изъ выступившихъ узловъ захватываютъ порознь, вытягиваютъ еще больше и перевязываютъ крѣпкими шолковыми нитками. Чѣмъ крѣпче *медленнодѣйствующая лигатура* стягиваетъ геморроидальные узлы, тѣмъ меньше боль и тѣмъ скорѣе омертвѣваетъ стянутая часть. При опухоляхъ съ широкимъ основаніемъ слѣдуетъ прокалывать средину и затѣмъ перевязывать отдѣльно 2 или 3 части (Элем. операціи, стр. 84). Подобное прокалываніе узловъ легче производится помощію иглы, вставленной въ рукоятку и снабженной ушкомъ на верхушкѣ. Я предпочитаю обыкновенно захватывать ушко сильно изогнутой иглы хорошимъ иглодержателемъ (Элем. операціи, стр. 171, фиг. 138) и затѣмъ продѣвать ее сквозь узлы, причемъ остріе упирается въ шпадель изъ мягкаго дерева, вводимый мною въ задній проходъ. Тогда можно захватывать иглу, плотно у шпаделя, помощію тонкаго корнцанга, вѣтви котораго выстланы на концахъ свинцомъ для того, чтобы остріе иглы не ускользнуло во время его захватыванія, послѣ чего иглодержатель снимается съ ушка и игла вытягивается.

Когда такимъ образомъ стянуты всѣ геморроидальные узлы, можно по *Эрихсену* коротко отрѣзать нитки и затѣмъ вправить въ прямую кишку. Если въ тоже время существуютъ и наружные узлы, то они должны быть удалены по наложеніи лигатуръ на внутренніе, дабы

реакція на мѣстахъ наложенія лигатуръ не вызывала въ нихъ воспаленія и не увеличивала еще страданія.

Послѣ операціи больному дается положеніе на спинѣ и назначается вообще успокоивающее леченіе, тогда можно ожидать отдѣленія перевязанныхъ узловъ черезъ 6—8 дней. Остающіяся затѣмъ маленькія язвы могутъ быть прижигаемы адскимъ камнемъ при помощи зеркала, введеннаго въ прямую кишку. Уже на другой день послѣ операціи можно назначить Ol. Ricini, чтобы перевязанные узлы не подвергались слишкомъ рано дерганью со стороны накопляющихся твердыхъ массъ кала. Боли до отдѣленія этихъ узловъ довольно сильны. Въ области шейки мочеваго пузыря является сильное раздраженіе и часто дѣло доходитъ даже до задержанія мочи, противъ котораго можно употреблять лучше всего поясныя ванны, а внутрь лупулинъ. Для сокращенія времени прорѣзыванія лигатуръ и уменьшенія боли при этомъ, совѣтуютъ также провести вокругъ узла разрѣзъ (особенно если узелъ вполовину наружный), такъ чтобы лигатура легла въ произшедшую оттого борозду и не имѣла надобности прорѣзываться черезъ слизистую оболочку.

Съ открытіемъ *быстро дѣйствующей лигатуры* оперативное леченіе можетъ идти гораздо скорѣе и сопровождаться меньшими болями, при чемъ опасность кровотеченія ни чуть не больше.

Для вытягиванія внутреннихъ узловъ съ цѣлью наложить на нихъ отдавливающую цѣпь, *Шассеньякъ* изобрѣлъ особенный инструментъ, состоящій изъ придѣланнаго къ цилиндру вѣнка крючковъ, который вводится въ прямую кишку сложеннымъ и закрытымъ и тамъ разширяется и захватываетъ находящіяся на слизистой оболочкѣ возвышенія, вмѣстѣ съ которыми и вытягивается потомъ черезъ задній проходъ. Я въ подобныхъ случаяхъ пользуюсь въ настоящее время инструментомъ, устроеннымъ мною для искусственнаго внѣдренія прямой кишки (Таб. 103, фиг. 18). Если геморроидальная опухоль сидитъ на одной только сторонѣ, то я снимаю съ этого инструмента два лишнихъ крючка и вытягиваю имъ такимъ образомъ не цилиндрическій кусокъ слизистой оболочки, а исключительно одну только опухоль. Этотъ актъ операціи можетъ также быть произведенъ и средней величины острымъ крючкомъ (Элем. операціи, стр. 77, фиг. 44), при введеніи котораго верхушка закрывается указательнымъ пальцемъ. Когда этотъ актъ операціи оконченъ, тогда приступаютъ къ самому отдавливанію, которое должно быть произведено съ большимъ терпѣніемъ, т. е. въ болѣе длинные промежутки времени, чѣмъ при наружныхъ узлахъ, ибо здѣсь больше нужно бояться кровотеченія. Часто вмѣсто цѣпи можно употреблять крѣпкую желѣзную проволоку, послѣ чего накладывается инструментъ, похожій на четки (Rosenkranzinstrument) или же сжиматель *Мезоннёва* (Элем. операціи, стр. 85, фиг. 56—58).

Если быстро дѣйствующей лигатурѣ, также требующей хлороформа, я отдаю предпочтеніе передъ медленной лигатурой, то это оттого, что опасаюсь шэміи, которая по извѣстнымъ доселѣ даннымъ постоянно была наблюдаема при отдѣленіи узловъ помощію перевязыванія и медленной гангренесценціи. Что касается меня, то я не имѣлъ еще ни одного смертельнаго случая съ тѣхъ поръ, какъ я употребляю съ этой цѣлью экразеръ.

Прижиганіе, въ особенности азотной кислотой, недавно еще опять было рекомендовано въ Англіи, только кислоты, приходя въ соприкосновеніе съ наружными покровами, причиняютъ слишкомъ сильную боль и раздраженіе. Въ нѣкоторыхъ случаяхъ однако прижиганіе показано, особенно тамъ, гдѣ разрыхленіе слизистой оболочки занимаетъ большее пространство и гдѣ она покрыта кровоточивыми грануляціями. Образованіе струпа внутри кишки не сопровождается болью и можетъ точно также произойти при помощи концентрированныхъ кислотъ, какъ и при употребленіи гальванокаустики. Остающіяся послѣ этого поверхностныя язвы превращаются потомъ въ плотную рубцовую ткань, а смежная слизистая оболочка, вслѣдствіе сокращенія послѣдней, дѣлается до извѣстной степени напряженною и растянутою. Такое изглаживаніе складокъ предохраняетъ отъ рецидива, ибо стѣнки венъ встрѣчаютъ черезъ это болѣе сопротивленія въ окружающей ткани.

Если хотятъ прижигать кислотою, то въ прямую кишку вводятъ маленькое зеркало изъ матоваго стекла такъ, чтобы прижигаемое мѣсто плотно приставало къ круглому отверстію, и затѣмъ кислота вносится черезъ него помощію стеклянной палочки.

Для избѣжанія лишнихъ прижиганій въ окружности, полезно тотчасъ же покрыть прижженное мѣсто корпіей, напитанной известковой водой, и за тѣмъ уже удалить зеркало. Итакъ если перевязываніе непримѣнимо, вслѣдствіе распространенія патологическаго процесса болѣе по поверхности, то можно ожидать успѣха отъ прижиганій, но не слѣдуетъ въ тоже время считать это средство совершенно безвреднымъ. У *Эрихсена* одинъ больной погибъ послѣ подобныхъ прижиганій отъ присоединившагося рожистаго воспаленія.

c. ОПЕРАТИВНОЕ ЛЕЧЕНІЕ ВЫПАДЕНІЯ ПРЯМОЙ КИШКИ.

При выпаденіи прямой кишки слизистая оболочка выступаетъ черезъ задній проходъ, находящаяся подъ нею клѣтчатка утолщена и

только въ рѣдкихъ случаяхъ выступаетъ въ тоже время и мышечный слой этого отдѣла кишки. Согласно этому мы можемъ различать *выпаденіе задняго прохода* (Prolapsus ani) и собственно *выпаденіе прямой кишки* (Prolapsus recti), къ которымъ примыкаетъ еще третья форма— *внѣдреніе прямой кишки* (Invaginatio recti), когда черезъ задній проходъ выступаетъ кусокъ кишки, находящійся выше сфинктеровъ.

Расположеніе къ этому страданію замѣчается у всѣхъ ослабленныхъ субъектовъ, особенно у дѣтей, послѣ тяжкихъ, изнурительныхъ болѣзней, преимущественно послѣ дизентеріи. Когда атоническое состояніе этихъ частей уже существовало прежде, тогда для выпаденія ихъ достаточно раздраженія кишекъ, сопровождаемаго сильными тенезмами, или упорнаго, продолжительнаго запора. Въ послѣднемъ случаѣ страданіе это происходитъ отъ брюшнаго пресса, служащаго какъ вспомогательное средство при недостаточности перистальтическихъ движеній; точно также оно можетъ быть вызвано постоянными напряженіями и натугами при суженіи мочеваго канала, мочевыхъ камняхъ и другихъ болѣзняхъ мочеваго пузыря.

Самою частою причиною выпаденія служитъ геморрой. Самая тяжесть узловъ, а еще болѣе механическій натискъ на нихъ при испражненіи имѣетъ слѣдствіемъ то, что выступленіе внутреннихъ узловъ почти всегда сопровождается выпаденіемъ задняго прохода. Въ военныхъ госпиталяхъ я неоднократно наблюдалъ искусственное выпаденіе прямой кишки у совершенно здоровыхъ солдатъ, вытягивавшихъ слизистую оболочку помощію цилиндрическихъ кусковъ дерева. Наконецъ это страданіе замѣчается иногда у пригожихъ молодыхъ людей, которыхъ можно заподозривать въ мужеложествѣ.

Объемъ выпаденія непостояненъ, оно можетъ простираться отъ ¼ до 2 квадратныхъ дюймовъ, причемъ слизистая оболочка опухоли прямо переходитъ въ наружные покровы, между тѣмъ какъ при внѣдреніи прямой кишки между нею и краемъ задняго прохода можно еще провести зондъ въ складку, окружающую яблокообразную опухоль.

Въ свѣжихъ случаяхъ выпаденіе происходитъ только во время испражненія на низъ, послѣ чего выпавшая часть входитъ сама собою или при помощи легкаго давленія. Но при продолжительномъ существованіи этого страданія ослабленіе сфинктеровъ увеличивается и выпаденіе дѣлается при каждомъ напряженіи или легкомъ сотрясеніи, напр. при верховой ѣздѣ или во время ходьбы.

Подобно тому какъ внутренніе геморройные узлы, выходя наружу, могутъ ущемляться и гангренесцироваться, точно также и выступившее кольцо прямой кишки можетъ ущемляться, опухать, принимать блѣдно-

желтый цвѣтъ и омертвѣвать. Такое излеченіе однѣми силами природы, возможное здѣсь точно также, какъ и при ущемленіи и внѣдреніи внутреннихъ отдѣловъ кишечнаго канала, случается впрочемъ весьма рѣдко, такъ какъ вслѣдствіе ослабленія сфинктера ущемленіе никогда не достигаетъ такой степени.

За хирургическою помощію больной обращается или когда онъ самъ не въ состояніи произвести вправленія или для предупрежденія вторичныхъ выпаденій.

Вправленіе трудно только тогда, когда вслѣдствіе ущемленія произошли сильные приливы и опуханіе. Больному дается согнутое боковое положеніе, ноги нѣсколько приближаются къ животу, выпавшая часть намазывается масломъ и ладонью руки производятъ легкое давленіе на опухоль до тѣхъ поръ, пока она не войдетъ.

Если выпавшая часть больше, то ее обвертываютъ на подобіе цилиндра въ кусокъ полотна, смоченнаго масломъ, и затѣмъ намасленнымъ же указательнымъ пальцемъ стараются сначала вправить мѣсто, наиболѣе отстоящее отъ задняго прохода и прежде всего вышедшее изъ него. Въ то же время производятъ давленіе съ боковъ, чтобы уменьшить набухлость и препятствовать выхожденію вправленныхъ складокъ.

Въ весьма рѣдкихъ случаяхъ слишкомъ сильное ущемленіе можетъ потребовать надрѣзовъ въ напряженномъ кольцѣ. Подкожное разсѣченіе сфинктера составляетъ самое лучшее средство. Не слѣдуетъ впрочемъ прибѣгать къ нему безъ нужды. Часто выгодно давать больному другое положеніе, напр. на колѣнахъ и локтяхъ или какъ при камнесѣченіи, чтобы этимъ ослабить напряженіе брюшныхъ покрововъ.

Когда вправленіе удалось, входятъ пальцемъ въ прямую кишку и подвигаютъ кишечную складку еще выше. Для предупрежденія рецидива служитъ корпійный шарикъ, прижимаемый къ заднему проходу посредствомъ T—образной или крестообразной повязки. Совѣтовали также металлическіе оливчатые пессаріи, но уже по одной тяжести своей они не могутъ быть удерживаемы ослабленнымъ сфинктеромъ. Впрочемъ даже легкій пессарій изъ гуттаперчи, слоновой кости или дерева только мало помогаетъ, судя по отзывамъ опытныхъ хирурговъ. Деревянный, оливчатый пессарій, по моему, не долженъ быть слишкомъ большой, такъ чтобы онъ легко могъ быть введенъ черезъ сфинктеръ и вытѣсненъ при каждомъ испражненіи на низъ. Было бы можетъ быть полезно вводить черезъ сфинктеръ пустой и сжатый каучуковый пузырь съ тонкой эластической трубкой, къ которой плотно придѣланъ винтъ, и надувать его посредствомъ большаго каучуковаго шара, содержащаго воздухъ и приставляемаго къ трубкѣ перваго шара.

Такіе приборы введены уже въ употребленіе для помѣщенія во влагалищѣ при выпаденіи матки. Но здѣсь польза отъ нихъ должна быть еще больше. Такъ какъ пессарій часто приходится удалять и опять вставлять при каждомъ позывѣ на низъ, то не лишено важнаго значенія то обстоятельство, что больной самъ въ состояніи отвинчивать трубку и выпускать воздухъ изъ пузыря, такъ что черезъ сфинктеръ выводится только сложенный каучуковый пузырь. Еще выгода, что можно по произволу раздувать пузырь до какого угодно объема и такимъ образомъ противодѣйствовать выпаденію значительнымъ разширеніемъ прямой кишки выше запирательной мышцы. Такъ какъ шаръ, наполненный воздухомъ, легокъ и находится надъ сфинктерами, то можно предполагать, что онъ не произведетъ вреднаго раздраженія. Для освобожденія кишечныхъ газовъ, черезъ надуваемый пузырь проходитъ отдѣльная эластическая трубка, полость которой не сообщается съ полостью пузыря, такъ что сфинктеръ, находящійся подъ раздуваемымъ внутри аппаратомъ, при не слишкомъ большой вялости, можетъ замедлять и умѣрять выхожденіе газовъ, обстоятельство, немаловажное въ общежитіи. Этотъ аппаратъ былъ употребленъ мною въ одномъ случаѣ, могущемъ служить доказательствомъ удобопримѣнимости и цѣлесообразности этого средства. Даже неразвитый больной (солдатъ) понялъ скоро всю пользу, принесенную ему каучуковымъ пузыремъ. Позывы на низъ сдѣлались гораздо рѣже и больной могъ втеченіе болѣе или менѣе продолжительнаго времени заниматься стоя и даже прохаживаться, не чувствуя никакой боли.

У женщинъ можно вводить во влагалище обыкновенный пессарій, отъ котораго впрочемъ мы вправѣ ожидать благопріятнаго дѣйствія только на *выпаденіе* и врядъ ли на *вильдреніе* прямой кишки.

Часто хорошая давящая повязка изъ липкаго пластыря дѣйствуетъ гораздо лучше, нежели тампонъ и пессарій. Полоски накладываются начиная отъ лобковой кости вплоть до крестца, оставляя свободнымъ одинъ только задній проходъ для испражненія на низъ.

Какъ при геморроидальномъ страданіи, такъ и здѣсь не слѣдуетъ упускать изъ виду общаго леченія. Испражненія на низъ стараются производить вечеромъ помощію холодныхъ клистировъ, что, при теплотѣ постели и положеніи на спинѣ, способствуетъ скорѣйшему изчезанію боли, остающейся послѣ вправленія. Тамъ, гдѣ раздраженіе и приливы больше, полезнѣе быть можетъ употреблять холодныя примочки или холодную воду вмѣсто воздуха въ описанномъ каучуковомъ пузырѣ. Какъ стягивающее совѣтуютъ впрыскиванія изъ **Ferri sulfurici gr** ȷ—ijj

на ℥ȷ воды, впрочемъ дѣйствіе ихъ должно быть поддерживаемо внутренними тоническими средствами.

У дѣтей, у которыхъ причины выпаденія обыкновенно только временныя, излеченіе происходитъ иногда само собою, безъ вмѣшательства со стороны врача.

Хирургическая помощь въ случаяхъ привычнаго выпаденія прямой кишки состоитъ въ *вырѣзываніи* складокъ, которое впервые производилъ *Hey*. а затѣмъ уже и *Дюпюитренъ*. Крючковатымъ пинцетомъ приподнимаютъ 2, 4 или 6 складокъ на границѣ слизистой оболочки и кожи и срѣзываютъ изогнутыми ножницами. При высшихъ степеняхъ страданія *Диффенбахъ* оперировалъ такимъ образомъ, что скальпелемъ вырѣзывалъ клинообразные куски изъ края задняго прохода и нѣсколькими узловатыми швами стягивалъ треугольный дефектъ, верхушка котораго смотрѣла кнаружи.

Когда нечего опасаться значительнаго кровотеченія, можно вырѣзывать клинообразные куски изъ не вправленнаго еще кольца слизистой оболочки, такъ что по тщательномъ остановленіи кровотеченія и вправленіи выпавшей части эллиптическіе дефекты предоставляются заживленію грануляціями. Вмѣсто того, чтобы разсчитывать на сокращеніе рубцовой ткани, лучше быть можетъ по удаленіи клинообразныхъ кусковъ изъ слизистой оболочки тотчасъ же накладывать тонкіе швы и, отрѣзавши коротко, оставлять въ просвѣтѣ кишки до отдѣленія ихъ посредствомъ нагноенія. При послѣдовательномъ леченіи можно на нѣсколько дней пріостановить движеніе кишекъ посредствомъ опія и затѣмъ вызвать испражненіе на низъ помощію **Ol. Ricini** и мягчительныхъ клистировъ, чтобы избѣжать такимъ образомъ разрыва швовъ.

Sabatier, Ricord, Salmon и другіе предпринимали *экстирпацію* застарѣлаго, невправимаго выпаденія. Или выпавшую часть просто захватываютъ крючковатымъ пинцетомъ и срѣзываютъ помощію скальпеля, при чемъ однакоже можетъ случиться значительное или даже опасное кровотеченіе. Или, какъ это съ осторожностью дѣлалъ *Salmon*, сначала прокалываютъ основаніе опухоли двумя или тремя прямыми иглами, чѣмъ предупреждается слишкомъ раннее оттягиваніе кровавой поверхности по снесеніи опухоли, и когда выпавшая часть уже фиксирована подобнымъ образомъ, проводятъ разрѣзъ такъ, что мышечная перепонка кишечной стѣнки остается нетронутою и удаляются однѣ только опухшія и инфильтрованныя складки слизистой оболочки. Лучше потерять при этомъ нѣсколько больше времени, лишь бы операція была сдѣлана какъ можно тщательнѣе. Кровотеченіе останавливается помощію льду и перевязки и затѣмъ вынимаютъ иглы. Неповрежденныя мышеч-

ныя волокна могутъ впослѣдствіи оказывать немалую пользу при испражненіяхъ. Что касается совѣта *Рикора*—провести черезъ основаніе опухоли двѣ нитки, потянуть ее за эти нитки впередъ и затѣмъ ампутировать серпообразнымъ скальпелемъ, тотчасъ перевязывая каждую брызгающую артерію, то этотъ способъ не можетъ быть рекомендованъ въ настоящее время, когда въ *экразерѣ* мы пріобрѣли средство, ведущее къ тому же результату безъ кровотеченія и притомъ гораздо быстрѣе, такъ какъ поверхность раны при этомъ гораздо меньше.

Наложеніе отдавливающей цѣпи производится точно также какъ при выпедшихъ геморроидальныхъ узлахъ. Способъ *Шассеньяка*, рекомендуемый также и *Платоновымъ*, состоитъ въ томъ, что цѣпь накладываютъ вокругъ основанія опухоли послѣ предварительнаго образованія ножки помощію крестообразно проведенныхъ иглъ и нитки, и затѣмъ разомъ отдавливаютъ все перерожденное кольцо слизистой оболочки. При этомъ не бываетъ будто послѣдовательнаго суженія задняго прохода, въ чемъ однако я сомнѣвался даже тогда, когда я еще не имѣлъ случая слышать подтвержденіе моихъ сомнѣній изъ устъ другихъ хирурговъ. Вотъ почему при первомъ представившемся мнѣ случаѣ подобнаго рода я употребилъ экразеръ такимъ образомъ, что сначала я раздѣлилъ выпавшую перерожденную часть на 3 порціи, затѣмъ впродолженіе одного и того же сеанса образовалъ въ послѣднихъ ножки помощію иглъ и нитокъ и наконецъ отдавилъ одно за другимъ полученныя этимъ способомъ три возвышенія слизистой оболочки.

Анемическая и склонная къ нервнымъ припадкамъ женщина, которой была произведена эта операція, приняла назначенное ей наканунѣ Ol. Ricini, безъ моего вѣдома, только поутру въ самый день операціи и, боясь, чтобы столь пламенно ожидаемая ею операція не была отложена на другое время, обманула меня, увѣряя, что масло уже подѣйствовало. Между тѣмъ во время отдавливанія появились сильные тенезмы, которые по неравномѣрному дѣйствію хлороформа были приняты мною за слѣдствіе болей, вызванныхъ самымъ отдавливаніемъ, и уничтожены сильно прижатыми комками снѣга. Такъ какъ показалось незначительное кровотеченіе, а больная чрезвычайно ослабѣла, и такъ какъ она жила въ отдаленной части города, то вслѣдъ за операціей, для уничтоженія появившихся вновь тенезмовъ, наложена была плотная Т—образная повязка надъ корпійнымъ шарикомъ и внутрь назначенъ опій. Мой бывшій ассистентъ, покойный д-ръ *Ивановъ*, посѣтивъ вечеромъ больную, нашелъ, что тенезмы еще продолжались, и больная настоятельно просила освободить ее на минуту отъ давящей повязки. Ожидая кровотеченія, онъ выполнилъ это съ величайшею осторожностью, но былъ чрезвычайно непріятно пораженъ сильнымъ взрывомъ кишечныхъ газовъ и вслѣдъ затѣмъ запачканъ обильнымъ испражненіемъ—послѣдствіемъ Ol. Ricini, принятаго къ сожалѣнію не во-время. Не смотря на всѣ эти непріятныя обстоятельства, операція увѣнчалась весьма благопріятнымъ успѣхомъ. Заживленіе окончилось черезъ двѣ недѣли, и оперированная пользуется уже втеченіе 3 лѣтъ совершеннымъ здоровьемъ. Недавно были произведены мною 3 подобныя операціи съ тѣмъ же успѣхомъ.

Весьма выгодно между отдѣльными, захваченными возвышеніями слизистой оболочки оставлять маленькіе, наиболѣе здоровые куски послѣдней. Такъ я неоднократно производилъ эту операцію такимъ образомъ, что раздѣлялъ выпавшую часть на двѣ или три порціи и одновременно накладывалъ 2 или 3 экразера, такъ что не было надобности употреблять хлороформъ дольше обыкновеннаго. При этомъ вмѣсто одной кольцеобразной раны получались три маленькія раны, окруженныя натянутою слизистою оболочкою, заживавшія гораздо скорѣе и гораздо менѣе заставлявшія опасаться послѣдовательнаго закрытія задняго прохода.

Рядомъ съ отдавливаніемъ стоитъ *медленно дѣйствующая лигатура*, которая въ Англіи, напр. *Эриксеномъ*, рекомендуется какъ единственное оперативное средство. Особенно совѣтовали употребленіе этого средства *Capland* и *Rust*, которые накладывали на всю выпавшую часть нитяную петлю, чтобы такимъ образомъ вызвать ея омертвѣніе или отпаденіе. *Chelius* употреблялъ *двѣ* разноцвѣтныхъ нитки, которыя онъ, помощію *одной* иглы, проводилъ черезъ стѣнку кольца слизистой оболочки въ видѣ непрерывнаго шва, но при этомъ онъ не затягивалъ совсѣмъ длинныхъ нитокъ, а оставлялъ между точками проколовъ петли, напр. 3 на внутренней сторонѣ выпавшей части, т. е. внутри кольца, образуемаго слизистою оболочкою, и столько же снаружи. Затѣмъ онъ перерѣзывалъ напр. красныя нитки наружныхъ петель и, плотно завязавъ узломъ ближайшіе концы нитокъ, стягивалъ 3 порціи выпавшей части. Если теперь будутъ перерѣзаны напр. 3 черныя нитяныя петли, выдающіяся еще изъ средины кольца, а полученные такимъ образомъ концы завязаны покрѣпче, то можно ими отдавить другія 3 дольки слизистой оболочки, оставшіяся еще нестянутыми. Такимъ образомъ *вся выпавшая часть можетъ быть отдавлена между 6 каналами проколовъ* помощію *одной* или вѣрнѣе *шести* лигатуръ, при чемъ *средина ея остается открытою*. Если хотятъ уже употребить медленно дѣйствующую лигатуру, то этотъ способъ самый лучшій, тѣмъ болѣе, что

онъ часто былъ примѣняемъ на дѣлѣ и «каждый разъ съ хорошимъ успѣхомъ».

Диффенбахъ, считавшій омертвѣніе захваченнаго куска слизистой оболочки опаснымъ, накладывалъ на выпавшую часть лигатуру только для того, чтобы вслѣдъ за тѣмъ отрѣзать ее впереди лигатуры ножемъ. Экразеръ или гальванокаустическая петля сдѣлали этотъ способъ излишнимъ въ настоящее время.

Самый древній способъ, ведущій свое начало еще отъ *Леонида* и *Аэція*, но употребленный съ успѣхомъ и въ новѣйшее время, особенно *Диффенбахомъ*, это—*прижиганіе раскаленнымъ желѣзомъ*. Въ прямую кишку вводятъ комокъ корпіи, чтобы предупредить дальнѣйшее выпаденіе во время прижиганія, и затѣмъ на самой границѣ между слизистою оболочкою и кожею выжигаютъ въ послѣдней кольцо кругомъ задняго прохода; или же образуютъ раскаленнымъ желѣзомъ струпья, расходящіеся отъ задняго прохода въ видѣ лучей,—что было дѣлано и мною, особенно въ двухъ случаяхъ, гдѣ этіологическимъ моментомъ служило подозрѣніе въ мужеложествѣ. Отъ наступающаго впослѣдствіи сокращенія рубцовой ткани и ожидаютъ противодѣйствія выпаденію. Успѣхъ однако же не всегда бываетъ вѣрный, такъ что въ послѣднемъ, оперированномъ мною случаѣ я употребилъ раскаленное желѣзо болѣе для наведенія страха, какъ психическое средство противъ предположеннаго мужеложества.

d. ОПЕРАЦІЯ СВИЩА ЗАДНЯГО ПРОХОДА (FISTULA ANI).

Флегмонозное воспаленіе и *нарывы* въ области прямой кишки (въ *подкожной* и *подслизистой* клѣтчаткѣ) составляютъ нерѣдкое явленіе. Иногда они развиваются и въ *сѣдалищно-кишечной полости* (excavatio ischio-rectalis), гдѣ они отличаются особеннымъ характеромъ. Когда процессъ имѣетъ *острое* теченіе, какъ напр. у здоровыхъ, крѣпкихъ субъектовъ, тогда боли сильны, напряженіе значительно, а при быстро наступающемъ размягченіи абсцессъ скоро вскрывается или въ кишку или наружу, рѣже въ обѣ стороны.

У ослабленныхъ субъектовъ, изнуренныхъ уже другими болѣзнями, чаще образуются *хроническіе* абсцессы въ сѣдалищно-кишечной полости, при чемъ боли и реакція меньше, но зато тѣмъ обильнѣе нагноеніе. При этомъ кишка часто на большомъ протяженіи омывается гноемъ, а мѣстами образуются даже прободенія. Но случается также, что сначала образуются въ кишкѣ язвы отъ поврежденія кишечной стѣнки инородными тѣлами, а абсцессы въ подслизистой ткани составляютъ уже явленіе секундарное.

Оперативный способъ леченія есть единственный, посредствомъ котораго можно предупредить, при существующемъ уже нагноеніи, образованіе фистулы со всѣми ея непріятными послѣдствіями. Гнойная полость должна быть заблаговременно вскрыта разрѣзомъ или даже глубокимъ проколомъ возлѣ задняго прохода, иначе абсцессъ увеличивается все болѣе и болѣе, прорываетъ стѣнку кишки и образуетъ гнойные ходы, простирающіеся далеко за щеки задницы.

Гной имѣетъ проницательный запахъ, напоминающій запахъ кала даже тогда, когда кишка еще не прободена, а существуетъ только утоненіе слизистой оболочки, отдѣляющей полость абсцесса отъ просвѣта кишки. По вскрытіи гнойной полости изчезаютъ всѣ боли, полость уменьшается мало-по-малу, но весьма рѣдко происходитъ совершенное ея зараженіе. Большею частью остается *свищъ задняго прохода* (Fistula ani), въ которомъ поступающій туда калъ часто вызываетъ новое раздраженіе и новые воспалительные процессы, такъ что заживленіе безъ вмѣшательства оператора дѣлается невозможнымъ.

Различаютъ *полный свищъ* (Fistula ani completa) отъ *неполнаго* (F. ani incompleta), открывающагося или въ кишку или наружу. На этомъ основаніи неполный свищъ раздѣляютъ еще на *внутренній* и *наружный*.

Рядомъ съ фистулёзнымъ ходомъ обыкновенно встрѣчаются еще слѣпые его отростки—остатки прежней гнойной полости. Фистула лежитъ большею частью кнаружи отъ сфинктера и доходитъ по крайней мѣрѣ до верхняго его края. Когда фистулезные ходы открываются наружу на далекомъ разстояніи отъ сфинктера, при чемъ они могутъ иногда простираться до большаго вертела и сращенія лобковыхъ костей, тогда и нарывъ у кишечной стѣнки занималъ большее протяженіе и образовавшійся послѣ него рубецъ повлекъ за собой суженіе задняго прохода.

Чаще всего встрѣчаются полные свищи, имѣющіе наружное и внутреннее отверстія. Самый ходъ обыкновенно узокъ, отверстіе едва замѣтно, втянуто воронкообразно или усажено грануляціями. Окружность отверстія обыкновенно увлажена постоянно отдѣляющеюся прозрачною жидкостью. Указательный палецъ, введенный черезъ задній проходъ, облегчаетъ отыскиваніе внутренняго отверстія помощію зонда, проводимаго черезъ наружное отверстіе, хотя внутри, рядомъ съ фистулезнымъ ходомъ, часто существуютъ еще слѣпые мѣшки, въ которыхъ можетъ задерживаться зондъ.

При *наружномъ слѣпомъ свищѣ* можно легче всего обойтись еще безъ операціи и ожидать успѣха отъ впрыскиванія Tincturae jodi, Argenti nitrici въ растворѣ и одновременнаго общаго леченія.

При *полномъ свищѣ* самый вѣрный и вмѣстѣ единственный способъ есть *разрѣзываніе мостика*, находящагося между свищемъ и заднимъ проходомъ, при чемъ перерѣзывается и запирательная мышца. Черезъ это уничтожается дѣятельность послѣдней и рана можетъ зажить *изъ глубины*, что *Биллротъ* называетъ заживленіемъ per tertiam intentionem.

Вопросъ, въ какихъ случаяхъ можно предпринимать операцію, имѣетъ здѣсь важное значеніе. Тамъ, гдѣ свищъ происходитъ отъ рака, никто не станетъ дѣлать операціи. Если имѣемъ дѣло съ значительно ослабленными больными, то прежде слѣдуетъ имъ назначать укрѣпляющее леченіе. Въ острыхъ случаяхъ операцію должно откладывать до тѣхъ поръ, пока не убѣдимся въ совершенномъ прекращеніи воспалительныхъ явленій, которыя бы только мѣшали заживленію операціонной раны. При чахоткѣ въ первомъ періодѣ нѣкоторые отваживаются еще на операцію, а такъ какъ застарѣлая фистула служитъ также отвлекающимъ средствомъ, которое въ состояніи замедлить теченіе чахотки, то вмѣсто нея открываютъ фонтанели на рукѣ. Въ дальнѣйшихъ періодахъ однако операція не можетъ быть допущена, ибо отдѣленіе еще увеличивается и дѣлаетъ заживленіе невозможнымъ. Осторожность при рѣшеніи вопроса объ операціи весьма важна и ее никогда не слѣдуетъ предпринимать безъ тщательнаго изслѣдованія легкихъ.

Приготовленія къ операціи состоятъ въ очищеніи кишечнаго канала, для чего наканунѣ назначаютъ Ol. ricini, а передъ самой операціей промывательное.

Больному дается боковое положеніе, щеки задницы раздвигаютъ и еще разъ производятъ тщательное изслѣдованіе.

Самый нѣжный способъ при этой операціи состоитъ въ томъ, что въ задній проходъ вводятъ вогнутую роговую пластинку (gorgerette), вогнутостью обращенную къ свищу, затѣмъ черезъ фистулу проводятъ желобоватый зондъ, конецъ котораго упирается ассистентомъ въ горжеретъ, между тѣмъ какъ послѣдній удерживается самымъ операторомъ, который входитъ болѣе остроконечнымъ бистуреемъ по желобоватому зонду и дѣлаетъ разрѣзъ извнутри кнаружи на горжеретѣ. Болѣе простой способъ, особенно при короткихъ свищахъ, состоитъ въ томъ, что тупоконечный ножикъ или тенотомъ вводится въ фистулу на подобіе зонда, затѣмъ конецъ ножа упирается въ указательный палецъ, введенный предварительно въ прямую кишку, послѣ чего стараются конецъ указательнаго пальца загнуть нѣсколько за спинку клинка и такимъ образомъ разрѣзъ производится какъ бы обѣими руками вмѣстѣ извнутри кнаружи.

Эти способы могутъ быть употреблены и при *наружныхъ слѣпыхъ фистулахъ*, если вышеприведенныя впрыскиванія не ведутъ къ

цѣли. Вводя желобоватый зондъ, стараются отыскать въ слѣпомъ мѣшкѣ то мѣсто, въ которомъ перегородка, отдѣляющая его отъ просвѣта кишки, наитоньше; затѣмъ, уперши конецъ зонда въ горжеретъ, находящійся въ заднемъ проходѣ, прокалываютъ верхушку ножа черезъ кишечную стѣнку, и такимъ образомъ слѣпой мѣшокъ превращается въ полную фистулу, которая разрѣзывается какъ сказано.

Точно также можно оперировать и при *внутреннихъ слѣпыхъ фистулахъ*, которыя проколомъ черезъ кожу превращаются предварительно въ полныя и затѣмъ разрѣзываются.

Если свищъ задняго прохода осложняется длинными гнойными ходами, лежащими подъ кожею, то вскрытіе этихъ длинныхъ гнойныхъ каналовъ одновременно съ перерѣзываніемъ сфинктера можетъ сдѣлаться опаснымъ, ибо при этомъ слишкомъ большая поверхность раны приходитъ въ соприкосновеніе съ разложившимся отъ кала гноемъ. Въ подобныхъ случаяхъ полезно дѣлать операцію въ два сеанса. Сначала вскрываютъ подкожный гнойный ходъ, и только по его зарощеніи приступаютъ къ перерѣзыванію сфинктера. Въ случаяхъ, требующихъ особенной осмотрительности, я стараюсь зондомъ опредѣлить въ подкожномъ гнойномъ каналѣ то мѣсто, которое поверхностнѣе и ближе всего къ заднему проходу; на этомъ мѣстѣ я дѣлаю проколъ, затѣмъ помощію ушковатаго зонда провожу черезъ наружный ходъ двойную шолковую нитку въ видѣ заволоки и перерѣзываю сфинктеръ, начиная разрѣзъ отъ отверстія только что сдѣланнаго прокола. Такимъ образомъ мнѣ удавалось сначала достигнуть зарощенія разрѣза сфинктера, а по истеченіи нѣкотораго времени, при достаточной длинѣ заволоки и безъ разрѣза наружныхъ покрововъ, заживить наружный каналъ, не имѣвшій болѣе никакой связи съ просвѣтомъ кишки. Въ одномъ случаѣ, гдѣ нельзя было достигнуть закрытія хода, не смотря на іодныя впрыскиванія, я сдѣлалъ внутри его насѣчки помощію маленькаго тенотома и вводилъ іодную настойку въ ранки, полученныя этимъ способомъ въ гнойномъ каналѣ, послѣ чего послѣдовало полное его зарощеніе.

Если на внутренней стѣнкѣ прямой кишки, возлѣ внутренняго отверстія фистулы, находятся еще слѣпые гнойные мѣшки, то ихъ можно оставить нетронутыми, разсчитывая на то, что послѣ разрѣза сфинктера лежащіе выше его слѣпые мѣшки закроются сами собою, лишь бы только гной вытекалъ свободно. Если же они не закрываются и застаивающійся въ нихъ гной вызываетъ непріятныя явленія, то часто нужно бываетъ помощію узкаго тенотома разрѣзать и эти внутренніе мѣшки, что однакоже не безопасно, потому что при этомъ легко могутъ произойти внутреннія кровотеченія. Когда холода недостаточно для остановленія по-

добныхъ кровотеченій, тогда нужно прибѣгать къ механическимъ средствамъ, а именно, къ тампонаціи помощію смоченныхъ масломъ, мягкихъ холщевыхъ полосокъ, которыя нужно ввести высоко въ прямую кишку посредствомъ заднепроходнаго зеркала.

Тамъ, гдѣ разрѣзываемый мостикъ шире и вскрытіе свища заставляетъ опасаться сильнаго кровотеченія, которое у ослабленныхъ субъектовъ можетъ даже сдѣлаться опаснымъ, вводятъ черезъ фистулу цѣпь экразера и отдавливаютъ ею сфинктеръ вмѣстѣ со смежными тканями. Не раздѣляя мнѣнія *Шассеньяка*, часто черезчуръ уже выхваляющаго это средство, можемъ однакоже сказать, что есть безспорно случаи, гдѣ и при этой операціи отдавливающей цѣпи должно быть отдано предпочтеніе передъ ножемъ.

Послѣ операціи главное—заботиться о чистомъ содержаніи раны. Особенно важное значеніе имѣютъ здѣсь продолжительныя, теплыя поясныя ванны, если только уже нечего опасаться кровотеченія. Для задержанія испражненій въ первое время послѣ операціи назначаютъ опій, а для того, чтобы предупредить заживленіе поверхностей разрѣза первымъ сращеніемъ, вкладываютъ маленькій пучокъ корпіи, удаляющій ихъ другъ отъ друга до тѣхъ поръ, пока рана не выполнится выростающею изъ глубины рубцовою тканью. Если до выростанія грануляцій на днѣ раны образуется мостообразное слипаніе поверхностей разрѣза, то онѣ должны быть оторваны другъ отъ друга.

Непроизвольное отдѣленіе кишечныхъ газовъ или даже кала, нерѣдко безпокоющее больнаго въ первое время послѣ операціи, составляетъ обыкновенно явленіе скоропреходящее. Функція перерѣзанной запирательной мышцы сначала исполняется внутреннимъ сфинктеромъ, который обыкновенно не перерѣзывается; впослѣдствіи же, послѣ сокращенія рубцовой ткани въ выемкѣ, оставшейся на оперированномъ мѣстѣ, возобновляется также дѣятельность наружной запирательной мышцы.

До сихъ поръ мы разсматривали такія дерматопластическія операціи на туловищѣ и конечностяхъ, которыя имѣютъ цѣлью или закрытіе противоестественныхъ отверстій или открытіе заросшихъ отверстій, при чемъ мы изложили также всѣ операціи на половыхъ частяхъ, примыкающія къ этимъ группамъ. Намъ остается еще говорить объ операціяхъ, предпринимаемыхъ для закрыванія дефектовъ, напр. при *язвахъ* и *рубцахъ*.

15. Операціи при язвахъ.

Съ тѣхъ поръ, какъ внесенъ болѣе яркій свѣтъ въ ученіе о рожденіи гноя (pyogenesis) и развитіи соединительной ткани, критическій разборъ пластическихъ операцій для закрытія злокачественныхъ и упорныхъ язвенныхъ поверхностей сдѣлался для насъ значительно легче. Въ такихъ случаяхъ мы не станемъ болѣе возлагать на трансплантацію кожи прежнихъ надеждъ, которыя противорѣчатъ фактамъ современной физіологіи и патологической анатоміи. Въ настоящее время, когда мы вмѣстѣ съ *Розеромъ* подъ язвою разумѣемъ не что иное, какъ *молекулярную гангрену*, старая Helcologia *Pycma* сложила съ себя свой искусственный, строго-систематическій покровъ. Мы убѣдились въ неосновательности мнѣнія, будто особеннаго рода поврежденія, напр. ожоги, вызываютъ образованіе рубцовой ткани съ особенно сильною сократительностью. Мы убѣдились, что существуетъ простой законъ, по которому *сокращеніе рубцовой ткани* находится въ прямомъ отношеніи къ *массѣ рубца*. Вѣроятно все равно, лежитъ ли рубцовая масса болѣе поверхностно, при чемъ верхній слой ея превращается въ клѣточки кожицы, или же рубецъ находится подъ кожею. Точно также мысль *Martinet de la Creuse'a* пересаживать кожу послѣ вырѣзыванія рака и тѣмъ предотвращать рецидивъ до сихъ поръ остается только pium desiderium. Мы смотримъ теперь на дѣло болѣе трезвыми глазами и подобно тому какъ оказалось нужнымъ предать забвенію многозначительныя слова *ларингопластика*, *торакопластика* и т. д., такъ и здѣсь мы должны скромно сознаться, что пластическая хирургія перестала пожинать новые лавры на этомъ поприщѣ. Настоящіе успѣхи въ хирургіи идутъ и здѣсь рука объ руку съ упрощеніемъ. Тамъ, гдѣ еще не образовалось рубца, задача наша будетъ состоять въ томъ, чтобы вызвать его развитіе лишь въ возможно малыхъ размѣрахъ и тѣмъ по возможности предупредить нарушеніе функціи. Въ самомъ дѣлѣ, если мыслящій врачъ не теряетъ терпѣнія при уходѣ за процессомъ заживленія, не упускаетъ изъ виду общаго состоянія больнаго, не пренебрегаетъ необходимыми иногда внутренними средствами, внимательно слѣдитъ за характеромъ язвенной поверхности, измѣняющимся часто въ короткіе промежутки времени, и согласно съ каждой перемѣной въ ней видоизмѣняетъ и леченіе ея, то онъ, подобно опытному садовнику, заставляющему по своему произволу молодое дерево расти то выше, то ниже, можетъ во-время обрѣзывать рубецъ, здѣсь легкимъ прижиганіемъ и влажною теплотою способствовать образованію клѣточекъ, тамъ задерживать грануляціи металлическимъ давленіемъ, или, когда грануляціи

уже слишкомъ разрослись—уничтожать ихъ энергическими прижиганіями. Не знаю, на сколько искусство садовника помогаетъ послѣднему давать растенію желанную форму, но что касается рубца, то форма его и толщина, а вмѣстѣ съ этимъ и сила его сократительности, большею частію находятся во власти мыслящаго и внимательнаго хирурга. Пусть не думаетъ онъ, что приготовить повязку—это такая фельдшерская работа, которою не прилично заниматься его свѣтлому уму и его художественнымъ рукамъ. Безкровныя операціи помощію липкаго пластыря, эластическихъ бинтовъ, папки, гипсовыхъ шинъ заслуживаютъ не менѣе уваженія, чѣмъ кровавый разрѣзъ ножемъ. Отъ дурной перевязки, конечно, пострадало болѣе больныхъ, чѣмъ отъ дурнаго разрѣза! Разрѣзъ этотъ, большею частію, дѣлается подъ вліяніемъ хлороформа; если вышелъ онъ не такъ, то все таки сростется, если только повязка его правильно охватитъ и удержитъ. Но если повязка сдѣлана неопытною рукою, то часто боли и дурныя послѣдствія бываютъ гораздо продолжительнѣе, чѣмъ отъ кровавой операціи. И такъ мы рѣшимся лучше предупреждать дурныя послѣдствія чрезмѣрнаго развитія рубцовой ткани хорошимъ положеніемъ и опрятностью, *своевременнымъ погруженіемъ* въ воду или *Присницскими*, нагрѣвающимися *ледяными компрессами*, *искусно разсчитанною давящею повязкою* изъ нераздражающаго липкаго пластыря, *искуснымъ прижиганіями и правильнымъ фиксированіемъ сочлененія съ послѣдовательными пассивными движеніями*, а не будемъ спокойно дожидаться до тѣхъ поръ, пока рубецъ, благодаря стараніямъ фельдшера, не пріметъ значительныхъ размѣровъ и не сократится,—чтобы тогда примѣнить наше высшее искусство—операцію рубца.

Говоря съ такой увѣренностью объ успѣхахъ, которыхъ можно достигнуть посредствомъ правильнаго леченія образующагося рубца, мы естественнымъ образомъ исключили тѣ случаи, гдѣ имѣемъ передъ собою болѣзненное разращеніе грануляцій, потому что иногда сосочковые, обильные сосудами, гипертрофированные рубцы возобновлялись даже послѣ самой тщательной и совершенной ихъ экстирпаціи. Тогда мы имѣемъ дѣло, нѣкоторымъ образомъ, съ злокачественными новообразованіями, которыя по *Эрихсену* не должны даже быть подвергаемы операціи, по причинѣ опаснаго кровотеченія.

И такъ въ наибольшемъ числѣ случаевъ, гдѣ имѣемъ передъ собой свѣжій дефектъ кожи или язву на *туловищѣ* или *конечностяхъ*, мы, при правильномъ уходѣ за процессомъ образованія рубца, оставимъ покамѣстъ пластическую операцію въ сторонѣ. Если однако представятся такія обстоятельства, подъ вліяніемъ которыхъ рубецъ, какъ бы тонокъ и ограниченъ онъ ни былъ, можетъ имѣть дурныя послѣдствія,

какъ напр. на выдающейся кости, на ампутаціонной культѣ, служащей тѣлу подпорой, или на ключицѣ солдата, у котораго ранцевые ремни трутся именно объ это мѣсто, или наконецъ на складкахъ между пальцами, гдѣ нужно бояться сращенія,—тогда начинающій можетъ пользоваться шематическими рисунками для передвиженія и трансплантаціи кожи, представленными на таблицахъ 7—26, при чемъ, смотря по мѣсту кожнаго дефекта и функціи органа, онъ можетъ избрать оперативную идею, наиболѣе соотвѣтствующую данному случаю. Въ такихъ-то случаяхъ мы и узнаемъ цѣну подобнаго сборника и сравнительнаго сопоставленія употребленныхъ до сихъ поръ формъ разрѣзовъ. Однако, какъ сказано выше, только въ рѣдкихъ случаяхъ придется намъ прибѣгнуть къ этимъ кровавымъ вспомогательнымъ средствамъ для частей тѣла, обыкновенно покрытыхъ одеждой.

Не слѣдуетъ считать слишкомъ маловажной опасность послѣдовательнаго сокращенія рубцовой ткани, но не слѣдуетъ также, изъ слѣпаго страха передъ этимъ послѣднимъ, рѣшаться на такія операціи, которыя иногда оставляютъ за собой еще большія безобразія.

Что касается трансплантаціи кожи при упорныхъ язвахъ, то здѣсь имѣютъ полную силу слова *Адельманна*, увѣрявшаго однажды, что онъ ни въ одномъ случаѣ не нашелъ для нея показанія, по причинѣ дурнаго свойства подлежащихъ частей. Впослѣдствіи въ его клиникѣ встрѣтился случай, въ которомъ можно было надѣяться на возможность довольно глубокой экстирпаціи язвенной поверхности. Онъ поручилъ мнѣ сдѣлать трансплантацію, въ надеждѣ сократить этимъ время заживленія. Послѣдствіями этой операціи были омертвѣніе значительной части лоскута, потеря времени и большій рубецъ. Только положеніе послѣдняго сдѣлалось нѣсколько выгоднѣе.

Въ другомъ случаѣ, у арестанта, у котораго уже нѣсколько лѣтъ существовала обширная рубцовая масса на ногѣ, съ язвой по срединѣ, и у котораго уже зашла рѣчь объ ампутаціи, я попробовалъ по примѣру операцій, сдѣланныхъ въ Боннѣ (Таб. 6, *A*) и Вѣнѣ, пересадить кожный лоскутъ съ икры здоровой ноги на больную (Таб. 6, *B*). Но и эта попытка неудалась точно также, какъ и обѣ предыдущія операціи. Спустя полтора года пришлось таки приступить къ ампутаціи голени, потому что рубецъ неоднократно раскрывался, сдѣлался шире и такъ охватилъ всю голень, что искривленная и отекшая нога служила только помѣхой для больнаго, тѣмъ болѣе, что посреди широкой рубцовой поверхности все еще находилась круглая, сухая язва, не показывавшая положительно никакой склонности къ заживленію, по причинѣ недостаточнаго количества сосудовъ въ рубцовой массѣ. Что препятствіе къ заживленію

было чисто мѣстное, въ этомъ убѣдило меня то обстоятельство, что почти вся наружная ампутаціонная рана зажила первымъ сраженіемъ, хотя больной лежалъ въ казематѣ, наполненномъ арестантами и дурно вентилированномъ.

Какъ ни мало утѣшительны результаты, полученные доселѣ отъ пересаживанія кожи изъ близлежащихъ частей или съ другой конечности, все таки не слѣдуетъ совершенно отвергнуть эту мысль. Я полагаю, что могутъ встрѣтиться случаи, хотя и рѣдкіе, въ которыхъ хирургъ все таки вынужденъ обратиться къ этому способу. Мало того, даже мысль *Дельпеша* замѣстить кожный дефектъ на груди одной женщины кускомъ кожи отъ ея мужа—не совсѣмъ несбыточная мечта. Трудность укрѣпленія двухъ людей между собою на болѣе продолжительное время все таки могла бы быть преодолѣна при извѣстныхъ условіяхъ. Я полагаю, что всегда найдутся люди съ значительнымъ запасомъ самопожертвованія, еслибы того требовала настоятельная необходимость, только, разумѣется, такая необходимость рѣдко настоитъ.

Когда ампутація сдѣлана неопытною рукою и лоскутъ вышелъ слишкомъ короткимъ, немедленная трансплантація кожи можетъ часто имѣть блистательный успѣхъ. Обыкновенное средство—отпиливать кость выше—все таки есть новое и не безопасное насиліе, не говоря уже объ уменьшеніи длины культи, имѣющемъ свои невыгоды для больнаго. Но часто нельзя бываетъ такимъ образомъ поправить ошибку безъ значительнаго вреда для больнаго. Такъ *Адельманнъ* поручилъ одному изъ своихъ учениковъ ампутацію голени въ верхней трети, при чемъ кожа, пораженная проказой (Lepra), заставляла нѣкоторымъ образомъ быть разсчетливымъ при образованіи двухъ боковыхъ лоскутовъ. Когда кости были перепилены подъ самою головкою берца, то при сгибаніи колѣна лоскутовъ не хватало даже для закрытія половины поверхности раны, такъ что концы обѣихъ костей оставались обнаженными. Выше нельзя было пилить, не раскрывъ въ тоже время колѣннаго состава. *Адельманнъ*, взявшій для поправленія ошибки ножъ изъ рукъ ученика, сдѣлалъ по моему предложенію два дугообразныхъ разрѣза, которые начинались у верхушки, находившейся на spina tibiae между боковыми лоскутами, и образовали такимъ образомъ два круглыхъ лоскута, послѣ поворота напередъ совершенно покрывшихъ культю, не оставляя существенно важнаго дефекта на томъ мѣстѣ, откуда они были взяты. Эти дугообразные разрѣзы были сходны съ показанными на Таб. 8 фиг. 17 *ce* и *df*, или точнѣе на Таб. 21 фиг. 109 *kmh* и *ilg*.

Такое перемѣщеніе кожи чаще показано на культѣ, покрытой уже рубцомъ, именно, при ампутаціяхъ на ногѣ, при вылущеніи пальцевъ ноги и т. д., гдѣ рубецъ на выстоящихъ концахъ кости постоянно подверженъ новымъ поврежденіямъ отъ ходьбы и надѣванія обуви. Если на этомъ мѣстѣ былъ каріозный процессъ, то я всегда предпочиталъ экстирпировать цѣлый рубецъ, затѣмъ, исходя изъ этой раны, обнажать кость и узкой пилой (Элем. операціи, стр. 132 фиг. 113) или долотообразными щипцами (тамъ же, стр. 122, фиг. 94) укорачивать ее такъ, чтобы можно было соединить опять края кожи. Однако бываютъ случаи, при которыхъ укороченіе культи не показано, именно, когда язва только поверхностная и концы кости здоровы. На стопѣ *Диффенбахъ* употреблялъ при этомъ мостообразное передвиженіе кожи, дѣлая поперечный разрѣзъ на тылѣ стопы и надвигая кожный мостикъ на культю (послѣ предварительной экстирпаціи рубца). Если кожа подвижна, то вмѣсто прямаго разрѣза на тылѣ стопы выгоднѣе дѣлать тупоугольный разрѣзъ и затѣмъ поступать какъ показано на Таб. 23 фиг. 122—124 или на Таб. 25 фиг. 142 и 143. Здѣсь главное—дѣлать операцію такъ, чтобы на тылѣ стопы, гдѣ можно ожидать давленія и тренія отъ обуви, не образовался новый рубецъ. Но и отъ подошвы ничего не слѣдуетъ брать, и рубецъ на нижнемъ краю культи, на который больной принужденъ опираться на каждомъ шагу, долженъ быть только линейный. При выборѣ способа операціи нужно имѣть въ виду преимущественно эти пункты, и только тогда, когда нельзя уже найти матеріяла для трансплантаціи, позволительно думать о произведеніи новой ампутаціи, выше предыдущей.

16. Операціи рубцовъ.

Операціи рубцовъ въ тѣсномъ смыслѣ преимущественно направлены противъ наступившихъ уже искривленій или сведеній, причина которыхъ заключается въ сокращеніи рубца. Это сокращеніе повидимому чисто механическаго свойства. Когда изъ клѣточекъ соединительной ткани, изъ первоначально рыхлыхъ грануляцій образовались рубцовыя волокна и когда послѣднія потеряли свою влажность, тогда ткань дѣлается крѣпче и тверже, такъ какъ волокна тѣснѣе прилегаютъ другъ къ другу. Рубецъ при этомъ значительно уменьшается въ объемѣ и дѣлается гораздо плотнѣе. Если же поддерживать влажность рубца, то онъ не будетъ такъ твердъ. Когда рубецъ лежитъ поверхностно, тогда верхніе слои соединительной ткани превращаются въ клѣточки кожицы и твердость его увеличивается при этомъ быстрѣе, чѣмъ при подкожномъ рубцѣ, окруженномъ со всѣхъ сторонъ кровоносными и лимфатическими сосудами, которые скоро развѣтвляются внутри рубца и увлажаютъ его.

Открытая рубцовая поверхность легче теряетъ свою влагу черезъ тонкій слой эпидермоидальныхъ клѣточекъ и только снизу и съ боковъ питается обращающимися въ ткани соками.

Свѣжій рубецъ сокращается еще во время образованія, и эта способность сокращаться продолжается еще нѣкоторое время и послѣ окончательнаго заживленія.

Впослѣдствіи происходитъ размягченіе рубца, но не удлиненіе его. Это размягченіе происходитъ, вѣроятно, оттого, что въ рубцѣ развиваются новые сосуды и нервныя волокна, вростающіе въ него изъ сосѣднихъ частей, и что вообще рубцовая ткань дѣлается если не такою же, то по крайней мѣрѣ похожею на окружающія ткани.

Если отъ сокращенія рубцовой ткани происходитъ нарушеніе функціи, или, что случается чаще, безобразіе, то противъ этого можно дѣйствовать только оперативнымъ путемъ.

Рубецъ можно *срѣзывать*, *перерѣзывать* и *вырѣзывать*, иногда этотъ актъ соединяется съ передвиженіемъ или трансплантаціею кожи.

1) *Срѣзываніе* рубца производится помощію остраго, узкаго тенотома, прямаго или серпообразнаго, который проводится подъ кожу черезъ маленькій проколъ. Этотъ способъ показанъ особенно тамъ, гдѣ рубецъ глубоко втянутъ и фиксированъ на глубоко лежащемъ сухожиліи или кости, и гдѣ окружность представляетъ достаточно развитый жирноклѣтчатый слой подъ нормальной, растяжимой кожей, какъ напр. на щекѣ полнаго лица. Для вкола выбирается въ сосѣдней здоровой кожѣ такое мѣсто, гдѣ новое раненіе не такъ замѣтно и производится безъ особеннаго кровотеченія. Затѣмъ остріе ножа подвигаютъ къ рубцу вѣрной, не дрожащей рукой, дабы не произвести новыхъ раненій, и такимъ образомъ срѣзываютъ рубецъ отъ лежащей подъ нимъ ткани. Здѣсь главное, чтобы подкожный разрѣзъ былъ чистъ и гладокъ, дабы выступающая кровь не задерживалась въ маленькихъ выемкахъ, сдѣланныхъ ножемъ, что обыкновенно бываетъ причиною нагноенія.

Если рубецъ очень обширный, то можно производить подкожное срѣзываніе при помощи двухъ или нѣсколькихъ вколовъ. Иногда предпочтительнѣе бываетъ сдѣлать надрѣзъ въ одномъ только мѣстѣ и оттуда уже произвести болѣе обширную операцію посредствомъ длиннаго тенотома. Такъ можно напр. удобно сдѣлать подкожный разрѣзъ со стороны рта для отдѣленія рубца, фиксированнаго на скуловой кости, и заставить больнаго высосать кровь прежде, чѣмъ наложимъ давящую повязку. Тщательное выдавливаніе или высасываніе крови полезно, такъ какъ желательно, чтобы глубоколежащія поверхности разрѣзовъ зажили безъ нагноенія. Давящую повязку нужно наложить такъ, чтобы

въ случаѣ безобразія, напр. вслѣдствіе сведенія, его можно было исправить передвиженіемъ частей послѣ операціи и удерживаніемъ ихъ въ данномъ положеніи посредствомъ повязки.

2) *Перерѣзываніе* рубца производится снаружи внутрь. Въ новѣйшее время *косому* разрѣзу отдаютъ преимущество передъ *поперечнымъ*; но иногда приходится дѣлать болѣе одного разрѣза.

Для этого можетъ служить каждый брюшистый ножъ (Элем. операціи, стр. 63, фиг. 10). Оперируемой части дается такое положеніе, чтобы рубецъ по возможности былъ натянутъ, и тогда дѣлается на самомъ выдающемся и наисильнѣе натянутомъ мѣстѣ одинъ, или, если нужно, нѣсколько разрѣзовъ. Для маленькаго рубца, который на сгибающей сторонѣ какого нибудь сочлененія произвелъ напр. контрактуру, но не образовалъ плотнаго сращенія съ глубже лежащими тканями, достаточно одного поперечнаго разрѣза, чтобы возвратить конечности нормальное ея положеніе. Только при этомъ нужно употребить надлежащее время и трудъ на цѣлесообразное наложеніе неподвижной повязки (изъ гипса), на тщательный присмотръ за заживленіемъ, а позже на пассивныя движенія, поддерживаемыя, когда нужно, фарадизаціею, чтобы такимъ образомъ обезпечить успѣхъ операціи. Когда такая операція производится отчасти противъ воли больнаго, какъ это мнѣ случалось съ солдатами, которые надѣялись вслѣдствіе искривленія или контрактуры освободиться отъ службы и у которыхъ возвращенная способность функціонировать влечетъ за собою годность ихъ къ службѣ, тогда нельзя многаго ожидать отъ такихъ операцій, потому что однихъ только пассивныхъ движеній недостаточно, а предѣлы обязанностей врача здѣсь не опредѣлены: не такъ-то легко *помочь* больному *насильно* и противъ его воли! Когда рубецъ сросся съ нижележащими частями, содержащими въ себѣ сосуды и нервы, съ которыми нужно обращаться осторожно, тогда, вмѣсто одного глубокаго разрѣза, лучше дѣлать нѣсколько поверхностныхъ и затѣмъ уже приступать къ разгибанію.

Косое перерѣзываніе Диффенбаха, которое также производится брюшистымъ ножомъ снаружи внутрь, приводитъ къ хорошимъ результатамъ, особенно при контрактурахъ сочлененій, если поверхность рубца имѣетъ значительное протяженіе. Если послѣ такого разрѣза приступаютъ къ разгибанію, то края раны на немъ сдвигаются и разгибаніе удается произвести, не образуя новой зіяющей раны. Хорошая повязка изъ липкаго пластыря удерживаетъ края раны въ новомъ положеніи, а послѣдовательное ортопедическое леченіе приводитъ къ желанному результату.

3) ***Вырѣзываніе*** **(Excisio)** рубца служитъ къ устраненію безобразій и нарушеній функціи, преимущественно же къ тому, чтобы удаленіемъ рубца уничтожить вмѣстѣ съ тѣмъ и почву, на которой могли бы развиваться патологическіе процессы, напр. гипертрофіи. Твердые рубцы, остающіеся отъ Гунтеровскаго шанкра, требуютъ внутренняго противосифилитическаго леченія. Всѣ другія сосочковыя, рубцовыя опухоли и фиброзныя новообразованія, которыя часто сопровождаются болью и зудомъ, а иногда и большимъ содержаніемъ крови, нужно заблаговременно экстирпировать, потому что онѣ склонны къ злокачественнымъ перерожденіямъ и возвратамъ. Оперируютъ обыкновенно маленькимъ брюшистымъ ножикомъ и крючковатымъ пинцетомъ. Въ мѣстахъ, гдѣ нечего бояться опасныхъ поврежденій и гдѣ рубецъ узокъ, приподнимаютъ натянутый рубецъ, прокалываютъ здоровую кожу подъ рубцомъ острымъ узкимъ ножемъ (Элем. операціи, стр. 78, фиг. 45) и вырѣзываютъ рубецъ извнутри кнаружи, сперва кверху, потомъ книзу. Но въ большей части случаевъ нужно сперва обвести рубецъ разрѣзомъ и затѣмъ при экстирпаціи вести разрѣзы въ нормальной ткани. Тамъ, гдѣ находятся большія подкожныя вены, требуется большая осторожность. При экстирпаціи рубца на шеѣ у одной молодой дѣвушки я долженъ былъ обнажить наружную яремную вену **(v. jugularis externa)**. Для производства экстирпаціи нужно натянуть обрѣзанный лоскутъ рубца, чтобы этимъ болѣе устранить опасность вхожденія воздуха въ случаѣ поврежденія венъ. Посредствомъ давленія пальцемъ, которое я заставилъ ассистента производить ниже мѣста операціи, я предупредилъ эту опасность для жизни, но затруднилъ операцію, такъ какъ и безъ того уже разширенная вена еще болѣе растянулась напоромъ крови. Въ такъ называемыхъ опасныхъ областяхъ тѣла должно оперировать съ величайшею осторожностію, при хорошемъ освѣщеніи, постоянномъ очищеніи раны и, если можно, при наркотизаціи хлороформомъ.

Если рубецъ *на сгибающей сторонѣ* сочлененія *проникаетъ вглубь* черезъ фасцію, то вырѣзываніе рубца не возвращаетъ еще движенія суставу, а необходимо для выпрямленія конечности прибѣгать къ ортопедическимъ аппаратамъ и растягивающимъ машинамъ. Но и при употребленіи этихъ снарядовъ слѣдуетъ быть чрезвычайно осторожнымъ, ибо случается, что въ рубцѣ заключены сосуды и нервы, сократившіеся вмѣстѣ съ нимъ, такъ что даже при постепенномъ и осторожномъ увеличеніи силы они, вмѣсто растяженія, могутъ подвергаться опаснымъ разрывамъ. Если же рубецъ имѣетъ большее протяженіе *по поверхности*, то вырѣзываніе лучше производить въ нѣсколько пріемовъ, а не въ одинъ сеансъ, т. е. дѣлать по *Диффенбаху* нѣсколько частныхъ

вырѣзываній черезъ болѣе или менѣе длинные промежутки времени. Можно сперва изъ средины рубца удалить эллипсъ, а края раны стараться соединить посредствомъ обвивнаго шва. Когда достигнуто первое сращеніе и заживленіе на этомъ мѣстѣ сдѣлалось достаточно прочнымъ, то вырѣзываютъ другой эллипсъ и продолжаютъ такимъ образомъ до тѣхъ поръ, пока не представится возможность соединить края кожи. Смотря по обстоятельствамъ, можно иногда удалять и клинообразные отрѣзки изъ краевъ рубца и уменьшать такимъ образомъ рубецъ, начиная съ периферіи.

Часто послѣ такой экстирпаціи рубца невозможно бываетъ соединить противоположные края раны швами, вслѣдствіе большаго натяженія сосѣдней кожи; въ такомъ случаѣ оставляютъ поверхность раны открытою, въ надеждѣ, что при надлежащемъ уходѣ и употребленіи надлежащихъ перевязочныхъ аппаратовъ, образующійся рубецъ не дастъ уже развиться прежнимъ безобразіямъ и сведеніямъ и другимъ болѣзненнымъ явленіямъ. Если при хорошемъ положеніи способствовать образованію тонкаго рубца, то менѣе слѣдуетъ бояться его сокращенія. При рубцахъ на шеѣ *James* употреблялъ нашейникъ съ винтами, чтобы удержать подбородокъ въ надлежащемъ удаленіи отъ грудины, что конечно должно дѣйствовать вѣрнѣе, нежели употребленная мною въ такихъ случаяхъ **Fascia pro retentione capitis** или головной вѣнецъ *Рихтера*, грудной поясъ котораго я соединялъ съ ремнями, проводимыми вокругъ промежности. Часто, несмотря на всѣ старанія, прилагаемыя при наложеніи повязки послѣ подобныхъ операцій надъ рубцами, находящимися на шеѣ, все таки нужно бываетъ повторить операцію, т. е. возникающій впослѣдствіи маленькій рубецъ опять удалить помощію V-образнаго разрѣза, чтобы такимъ образомъ все болѣе и болѣе сближать между собою сосѣдніе края кожи.

4) ***Вырѣзываніе рубца съ послѣдовательнымъ перенесеніемъ кожи*** основывается на томъ, что подкожный рубецъ, которымъ кожный лоскутъ при чистыхъ разрѣзахъ и легкой давящей повязкѣ срастается съ свѣжимъ дефектомъ, бываетъ гораздо тоньше и менѣе склоненъ къ сокращенію, нежели когда рубецъ образуется подъ вліяніемъ внѣшнихъ вредностей и когда поверхность его превращается въ болѣе плотный слой кожицы. Степень влажности подкожной клѣтчатки также значительнѣе, чѣмъ влажность открытаго рубца, подверженнаго испаренію; кромѣ того и кровообращеніе образуется здѣсь ранѣе, такъ какъ здѣсь сосуды и нервы могутъ *со всѣхъ сторонъ* посылать свои отростки въ новый слой соединительной ткани.

На этомъ основаны успѣхи пластичекихъ операцій при вырѣзываніи рубцовъ, о правилахъ которыхъ намъ не много остается прибавить послѣ сказаннаго въ общей части. Конечно, всякій будетъ избѣгать выкраиванія большихъ лоскутовъ съ узкими мостиками, а постарается скорѣе цѣлесообразными вспомогательными разрѣзами облегчить передвиженіе кожи. Такъ V-образный разрѣзъ *Диффенбаха* или W-образный *Guerin*'а (Таб. 23, фиг. 122-127) кажется намъ весьма хорошимъ методомъ для передвиженія кожи напр. при безобразящихъ рубцахъ на шеѣ, вслѣдствіе которыхъ подбородокъ больнаго какъ бы приросъ къ груди, а ротъ сведенъ внизъ. Самый удачный результатъ подобной операціи показалъ мнѣ *Б. Лангенбекъ*, впрочемъ подобные случаи встрѣчалось мнѣ наблюдать и въ другихъ клиникахъ, и я самъ здѣсь въ Кіевѣ дѣлалъ подобныя операціи. Разъ я долженъ былъ провести по V-образному разрѣзу надъ кивающимъ мускуломъ каждой стороны, ибо происшедшій отъ ожоги рубецъ пересѣкался въ срединѣ шеи здоровою кожею, подбородокъ же былъ сильно оттянутъ къ груди. Часто дѣло не оканчивается одною операціею, а необходимо отдѣлять еще нѣсколько разъ верхушку V-образнаго лоскута, вновь вырѣзывать образовавшійся подъ нею рубецъ и чрезъ продолженіе боковыхъ косыхъ разрѣзовъ вторично образовать V, который подвигается выше, нежели въ первый разъ.

Способъ наложенія швовъ при вторичныхъ операціяхъ зависитъ отъ степени натяженія кожи въ окружности. Вмѣсто того, чтобы накладывать швы на болѣе или менѣе тупой уголъ *d* (Таб. 23, фиг. 123), я въ двухъ случаяхъ предпочелъ лоскутъ *cfe* (фиг. 123) растянуть на одной сторонѣ и прикрѣпить къ краю раны *ed* или *cd*, такъ что косоугольный треугольникъ остался не покрытымъ и былъ предоставленъ заживленію грануляціями. Обыкновенно нѣтъ надобности при подобныхъ операціяхъ надъ рубцами подвигать V-образный лоскутъ вверхъ, ибо онъ самъ часто оттягивается кверху въ видѣ маленькой сморщенной опухоли, какъ скоро перерѣзываются натягивающіе его пучки соединительной ткани.

Но экстирпаціею и перенесеніемъ кожи еще не устраняется безобразіе или контрактура. Многое зависитъ еще отъ дальнѣйшаго леченія и отъ доброй воли самаго больнаго.

При одной весьма интересной операціи рубца въ подкрыльцовой впадинѣ у солдата, у котораго я отчасти перерѣзалъ, отчасти экстирпировалъ рубецъ и на его мѣсто пересадилъ кожный лоскутъ съ плеча, мнѣ удалось во время операціи возстановить подвижность руки, послѣ чего лоскутъ зажилъ весьма удачно. Въ искусственномъ снѣ отъ хлороформа можно было на первыхъ порахъ производить и пассивныя движенія, которымъ больной противился, когда онъ не спалъ, ибо ему

хотѣлось остаться неспособнымъ къ службѣ; и дѣйствительно, ему удалось, не смотря на трансплантацію кожи, возстановить неподвижность руки.

Касательно способа вправленія кожнаго лоскута въ дефектъ существуютъ различныя мнѣнія. *Жоберъ*, утверждавшій, что ему всегда удавалось произвести сращеніе краевъ рубца съ кожнымъ лоскутомъ, совѣтовалъ разрѣзывать рубецъ только по срединѣ, чтобы такимъ образомъ уничтожить его сокращеніе, и затѣмъ вшивать кожный лоскутъ, который должно поворачивать на его мостикѣ. Лоскутъ по *Жоберу* долженъ поэтому входить совершенно плотно въ мѣсто, приготовленное ему въ рубцѣ, узловатые швы должны прикрѣплять сперва верхушку, а потомъ бока лоскута; на оперированное мѣсто слѣдуетъ класть пластырь, намазанный спускомъ, и холодныя примочки. Мостикъ по заживленіи лоскута долженъ быть вырѣзанъ. *Седильо* справедливо замѣчаетъ, что заживленіе лоскута безъ грануляцій на его краяхъ составляетъ величайшую рѣдкость, а поэтому онъ совѣтуетъ накладывать поменьше швовъ на лоскутъ, зато онъ придаетъ больше важности вырѣзыванію рубца вплоть до нормальной ткани и образованію возможно-широкаго стебелька въ лоскутѣ, такъ однако, чтобы онъ гладко приставалъ и тѣмъ исключалъ необходимость позднѣйшей его экстирпаціи. Я въ этомъ съ нимъ согласенъ; но полагаю, что предпочтительнѣе вмѣсто лоскута, питаемаго только посредствомъ мостика, какъ напр. на Таб. 27, фиг. 154 *e*, провести, если можно, такіе вспомогательные разрѣзы, чтобы перемѣщенная кожа (напр. на Таб. 25, фиг. 142) удерживалась въ извѣстномъ натяженіи, потому что, какъ извѣстно, подкожный рубецъ можетъ, по заживленіи стебельчатаго, круглаго или эллиптическаго лоскута, вызвать такъ называемое шарообразное выпучиваніе лоскута, что вовсе невыгодно при операціяхъ напр. на шеѣ у особъ женскаго пола.

Воронкообразный рубецъ на щекѣ молодой дѣвушки, при которомъ подкожное срѣзываніе было непримѣнимо, навелъ меня однажды на мысль обвести рубецъ двумя эллиптическими разрѣзами, но не вырѣзать его, а оставить въ видѣ подстилки или подпоры для боковыхъ краевъ раны. Такимъ образомъ, по легкомъ отсепарованіи послѣднихъ, я получилъ посредствомъ тонкихъ серебряныхъ швовъ линейный рубецъ безъ всякихъ втягиваній на полной щекѣ (Таб. 23, фиг. 120). Тамъ, гдѣ подкожная клѣтчатка въ щекѣ сильно развита и подлѣ физіологической ямки образовалась другая, несимметрическая, патологическая ямка, нельзя вообще многаго ожидать отъ подкожнаго срѣзыванія, потому что, хотя подвижность ямки и достигается имъ, но не удается выров-

ниваніе воронки. Въ такихъ случаяхъ показано *покрываніе рубца* по только что описанному способу, разумѣется, по удаленіи кожицы рубца.

17. Операціи при сращеніяхъ пальцевъ (Syndactylia).

Сращеніе пальцевъ, по большей части прирожденное, можетъ быть *кожистое* и *костяное*. Перепонка между пальцами бываетъ часто похожа на плавательную перепонку водяныхъ птицъ, и устраненіе этого безобразія не представляетъ никакого затрудненія. *Берарь* рѣшается оперировать даже костяныя сращенія, а *Блазіусъ* совѣтуетъ ихъ перепиливать. *Verneuil* справедливо сомнѣвается въ счастливыхъ результатахъ такихъ операцій, хотя нельзя, подобно ему, отвергать ихъ безусловно во всѣхъ случаяхъ.

Операціи такихъ сращеній не слѣдуетъ дѣлать слишкомъ рано, по крайней мѣрѣ раньше четырехлѣтняго возраста, и притомъ не болѣе какъ на двухъ пальцахъ въ одинъ сеансъ. Если она не удалась, то нужно отложить повтореніе операціи, пока раздраженіе не исчезнетъ и рубецъ не сдѣлается мягкимъ. До операціи нужно совѣтовать пассивныя движенія и нѣкоторую гимнастику, чтобы какъ можно больше разрыхлить эти соединенія. Если это сращеніе пріобрѣтенное, то по *Дельпешу* выгодно дожидаться, пока не окончится сокращеніе рубцовой ткани и наступитъ размягченіе рубца, но и въ это время не слѣдуетъ пренебрегать движеніями. *Verneuil* увѣряетъ, что онъ достигъ лучшихъ результатовъ, оперируя раньше.

Главное здѣсь—вѣрный способъ противъ вторичнаго сращенія раздѣленныхъ пальцевъ; съ этой цѣлью были испробованы самые разнообразные способы раздѣленія вмѣсто операціи ножемъ. *Fab. Hildanus* производилъ эту операцію посредствомъ *прижиганія*, а гальванокаустическая петля (Элем. операціи, стр. 98, фиг. 75) составляетъ теперь весьма употребительное орудіе. *Примеръ* перерѣзывалъ эти сращенія *медленно дѣйствующей* проволочной лигатурой, а *Диффенбахъ*—шнуркомъ,—способъ, напоминающій теперешнее Ecrasement linéaire.

Мезоннёвъ совѣтуетъ, вмѣсто медленно дѣйствующей лигатуры, употреблять двѣ призматическихъ серебряныхъ палочки, свинчивая ихъ постепенно до полнаго раздѣленія перепонки. Онъ приводитъ удавшійся ему случай подобной операціи. Этотъ аппаратъ напоминаетъ энтеротомъ *Дюпюитрена* или щипцы *Брешета* для Varicocoele.

Раздѣленіе ножемъ и *обматываніе раздѣленныхъ пальцевъ (Цельзъ)* составляетъ самый простой способъ; въ случаяхъ большей ширины перепонки можно удалить эту послѣднюю *двойнымъ разсѣченіемъ (Boyer, Delpech)*, или же оставить ее какъ препятствіе вторичному сращенію омертвѣлъ, отчасти же, оставаясь на междуперстной спайкѣ, приросъ къ послѣдней.

Didot предлагаетъ, какъ нѣчто новое, *Диффенбаховское косое перерѣзываніе перепонки*, и этотъ способъ представляетъ много удобствъ. *Диффенбахъ*, при сращеніяхъ болѣе кожистыхъ, предпринималъ простое раздѣленіе перепонки, за тѣмъ боковыми разрѣзами въ спайкѣ придавалъ краямъ раны нужную подвижность для удобнаго наложенія швовъ, а мѣста раны, лежащія ближе къ концамъ пальцевъ, онъ предоставлялъ заживленію грануляціями, прибѣгая съ этой цѣлью къ давленію посредствомъ липкаго пластыря. При сращеніяхъ, имѣющихъ толщину пальца, онъ совѣтовалъ образовать одинъ или два клинообразныхъ или четыреугольныхъ лоскута и пересаживать ихъ между пальцевъ для закрытія спайки. Если кожи на одной поверхности руки больше и она тамъ подвижнѣе, тогда вырѣзывается одинъ длинный лоскутъ только изъ нея (см. Таб. 14, фиг. 59—61, или Таб. 15, фиг. 66—68 или Таб. 17, фиг. 86—89); вообще же лучше лоскуты вырѣзывать съ обѣихъ сторонъ, какъ это предложилъ *Блазіусъ* (см. Таб. 16, фиг. 71—73). Я предпочитаю давать имъ клинообразную форму и, подвинувъ одну верхушку мимо другой, сшивать между собою двѣ стороны этихъ треугольниковъ (см. образованіе верхней губы, Таб. 69, фиг. 94 и 95).

Эти пластическія операціи гораздо вѣрнѣе предотвращаютъ вторичное сращеніе, нежели помѣщеніе между пальцами инородныхъ тѣлъ *(Цельзъ)*, наложеніе бандажей *(Hildanus)*, давленіе липкимъ пластыремъ *(Дюпюитренъ)*, металлическія пластинки *(Кримеръ, Бландень)*, многократное вырѣзываніе свѣжаго рубца *(Амюсса)* или наконецъ преформированное вырѣзываніе свѣжаго рубца *(Амюсса)* или наконецъ преформированное въ спайкѣ зарубченнаго отверстія посредствомъ ношенія свинцоваго кольца *(Rudtorffer)*.

Вмѣсто закрытія однѣхъ только спаекъ помощію трансплантаціи, *Диффенбахъ*, *Дидо* и *Б. Лангенбекъ* примѣнили родъ трансплантаціи кожи для закрытія поверхности раны, образуемой вдоль всего пальца. Чтобы отдѣлить напр. средній палецъ отъ указательнаго, *Дидо* проводилъ разрѣзъ на ладонной поверхности средняго пальца по самой срединѣ его, затѣмъ такой же разрѣзъ на тыльной поверхности указательнаго пальца, потомъ начиная отъ разрѣза на ладонной поверхности отсепаровывалъ кожный лоскутъ кнаружи до самой промежуточной перепонки, эту послѣднюю перерѣзывалъ косвенно до указательнаго пальца такъ, что, продолжая отдѣленіе на тыльной поверхности, попадалъ въ разрѣзъ,

сдѣланный въ началѣ операціи въ срединѣ указательнаго пальца. Такимъ образомъ средній палецъ снабжался тыльнымъ лоскутомъ для покрытія поверхности раны, лежащей на его наружномъ краѣ, а указательный палецъ—ладоннымъ лоскутомъ для поверхности раны, лежащей на его внутреннемъ краѣ. Прикрѣпленіе этихъ лоскутовъ можетъ быть сдѣлано посредствомъ тонкихъ швовъ или, если полоски кожи слишкомъ узки, посредствомъ липкаго пластыря. *Б. Лангенбекъ* при разъединеніи этихъ двухъ пальцевъ поступалъ такимъ образомъ, что онъ для закрытія одного изъ нихъ бралъ *два* лоскута отъ другаго, эти лоскуты по перерѣзываніи промежуточной перепонки сгибалъ вмѣстѣ и прикрѣплялъ другъ къ другу, между тѣмъ какъ поверхность раны на другомъ пальцѣ заживала нагноеніемъ, при содѣйствіи правильно наложенной давящей повязки. Послѣ образованія рубца и его размягченія, онъ такимъ точно образомъ приступалъ къ отдѣленію двухъ ближайшихъ пальцевъ. Этому методу должно отдать преимущество во всѣхъ случаяхъ, гдѣ сращеніе не кожистаго свойства.

Если имѣемъ дѣло съ костянымъ сращеніемъ, то мы должны изслѣдовать, на сколько развиты сочлененія пальцевъ, и отъ этого будетъ зависѣть, приступать ли къ разъединенію костей посредствомъ тонкой пилы, или нѣтъ. Разрѣзы чрезъ мягкіе покровы въ такомъ случаѣ лучше всего производить по способу *Дидо*.

И при этой операціи ортопедія играетъ важную роль; начинаютъ съ того, что стараются посредствомъ пассивныхъ движеній освободить суставы, а потомъ стараются при помощи гимнастики пальцевъ и фарадизаціи возвратить имъ способность функціонировать. На нижнихъ конечностяхъ также встрѣчается сращеніе пальцевъ, но оно не имѣетъ здѣсь особенно важнаго значенія, такъ что операція, которая притомъ на ногахъ труднѣе, едва ли можетъ быть показана въ подобныхъ случаяхъ.

ОПЕРАЦІИ ВЪ ПОДКОЖНОЙ КЛѢТЧАТКѢ.

Къ операціямъ, производимымъ на поверхости тѣла, относится еще группа хирургическихъ пособій, имѣющихъ цѣлью уничтожить патологическія новообразованія въ подкожной клѣтчаткѣ, или же удалить инородныя тѣла, проникшія черезъ кожу или засѣвшія въ полостяхъ тѣла.

1. Операціи нарывовъ.

Образовавшаяся вслѣдствіе нагноенія гнойная полость, лишь только зыбленіе сдѣлалось замѣтнымъ, требуетъ въ большей части случаевъ вскрытія для предоставленія гною свободнаго выхода.

Мы здѣсь будемъ говорить только о самыхъ употребительныхъ операціяхъ, служащихъ для вскрытія абсцесса, т. е. о *проколѣ* и *разрѣзѣ*.

1) ***Проколъ*** **(Punctio)** производится или посредствомъ *троакара* (Элем. операціи, стр. 79, фиг. 47—49), или посредствомъ *ланцета* (стр. 113, фиг. 80 представляетъ маленькій ланцетъ, употребляемый при оспопрививаніи), или же посредствомъ остраго *бистурея*.

Нѣкоторые менѣе опытные хирурги въ опасныхъ мѣстахъ тѣла отдаютъ троакару преимущество передъ ножемъ. Употребленіе его однако же показано только въ тѣхъ немногихъ случаяхъ, когда вслѣдъ за вскрытіемъ абсцесса необходимо впрыскивать какую нибудь ѣдкую жидкость, напр. разведенную іодную тинктуру.

Ланцетъ для вскрытія абсцессовъ, сдѣланный въ Лондонѣ *Вейсомъ*, по порученію ***Fergusson***'а, въ большемъ видѣ и съ изогнутой верхушкой, въ послѣднее время справедливо употребляется рѣже; ему предпочитаютъ *бистурей* или *скальпель*, котораго болѣе удобная рукоятка позволяетъ болѣе вѣрное и болѣе надежное дѣйствіе имъ. Между ними такая же разница, какъ между стальнымъ перомъ съ ручкой и безъ ручки. Ланцетомъ, какъ и стальнымъ перомъ безъ ручки, трудно производить вѣрныя движенія.

Бистурей держится въ рукѣ какъ перо (Элем. операціи, стр. 66, фиг. 19) лезвеемъ къ себѣ, или, что обыкновенно выгоднѣе, отъ себя.

Мизинецъ оперирующей руки упирается возлѣ того мѣста, на которое явственная флюктуація, самое большое выстояніе, или какое нибудь другое обстоятельство указываетъ какъ на самое лучшее для прокола. Когда конецъ бистурея проникъ въ гнойную полость, тогда его обращаютъ лезвеемъ къ наружной стѣнкѣ и дѣлаютъ извнутри кнаружи разрѣзъ, расширяющій отверстіе прокола, смотря по надобности. По отнятіи ножа обыкновенно тотчасъ же выступаетъ гной. Если гной не является, то часто бываетъ достаточно опустить зондъ въ сдѣланный проколъ, чтобы открыть дорогу для гноя. Если оказывается, что на опасномъ мѣстѣ тѣла проколъ изъ предосторожности сдѣланъ недостаточно глубокимъ, тогда нужно бываетъ ввести конецъ бистурея еще разъ въ рану, какъ можно болѣе раздвигаемую лѣвой рукой, и затѣмъ провести разрѣзъ глубже, держась при этомъ первоначальнаго направленія. Если гной не вытекаетъ оттого, что отверстіе въ глубинѣ колотой раны слишкомъ мало, тогда лучше ввести въ нее желобоватый зондъ (Элем. операціи, стр. 65, фиг. 18) и на немъ произвести нужное расширеніе отверстія, избѣгая такимъ образомъ лишнихъ поврежденій. Для мѣстъ, гдѣ нельзя смѣло проникать бистуреемъ вглубь, изъ опасенія повредить большой кровоносный сосудъ, я вмѣсто зонда держу всегда на готовѣ, кромѣ бистурея, еще маленькій тупоконечный, серпообразный тенотомъ, похожій на ножикъ, представленный на фиг. 15 (тамъ же, стр. 64), только онъ еще меньше и еще уже. Этотъ тенотомъ такъ узокъ, что если больной сдѣлается нетерпѣливымъ и боязливымъ вслѣдствіе безуспѣшности перваго разрѣза, я его могу обмануть и успокоить тѣмъ, что показываю ему только спинку тенотома и, играя пальцемъ лѣвой руки на тупомъ концѣ его, выдаю этотъ ножъ за *тупой* зондъ и прошу больнаго позволить мнѣ изслѣдовать имъ уже *готовую* операціонную рану, обѣщаясь ему сдѣлать это безъ боли. Больной, чувствуя еще боль отъ перваго разрѣза и не видя отъ него ни какой пользы (такъ какъ обѣщанное выведеніе гноя не послѣдовало), обыкновенно соглашается на это гораздо легче, чѣмъ на вторичный кровавый разрѣзъ, который по его мнѣнію будетъ столь же болѣзненъ и столь же безуспѣшенъ. Если я такимъ обманомъ проникъ тенотомомъ въ полость, тогда произвести разрѣзъ извнутри кнаружи дѣло мгновенное и больной тутъ же увидитъ гной и знаетъ, какое его ожидаетъ облегченіе. За такой невинный обманъ больной бываетъ благодарнѣе, чѣмъ за грубое требованіе держаться смирно, когда, послѣ неудавшагося перваго разрѣза, необходимо сдѣлать другой. Тенотомъ имѣетъ еще ту выгоду передъ желобоватымъ зондомъ, что имъ, безъ лишнихъ поврежденій въ каналѣ прокола, можно придавать внутреннему отверстію раны въ стѣнкѣ

гнойной полости такую же точно ширину, какъ и наружному, и что при этомъ предотвращается опасность вреднаго раненія при неожиданномъ движеніи больнаго. Если операція производится въ госпиталѣ, то тамъ есть помощники, которые держатъ руки больнаго и не даютъ двигаться той части тѣла, гдѣ нужно сдѣлать проколъ. Въ частной практикѣ вскрытіе абсцессовъ есть одна изъ самыхъ частыхъ операцій, которою хирургъ можетъ пріобрѣсть у публики славу искуснаго, деликатнаго и «чувствительнаго» оператора; но здѣсь всегда нужно ожидать, что ассистентъ, обыкновенно кто нибудь изъ родственниковъ, опуститъ руки въ самую критическую минуту и больной сдѣлаетъ быстрое движеніе или схватится за то мѣсто, гдѣ ножъ долженъ дѣйствовать, вслѣдствіе чего могутъ произойти опасныя поврежденія.

Я обыкновенно предоставляю гною вытекать самому, не производя на стѣнки полости никакого давленія, и кладу въ рану маленькій бурдонетъ, чтобы не допустить въ ней сращенія. Гдѣ нѣтъ наклонности къ такому первичному сращенію, тамъ я и этого не дѣлаю, а предписываю лишь мягчительныя припарки. Только спустя 1—3 дня я вспрыскиваю полость водою и въ случаѣ надобности дѣлаю инъекцію іода. Чрезъ высасываніе гноя посредствомъ банки или всасывательнаго насоса, а также чрезъ простое выдавливаніе, въ полости образуется пустое пространство, въ которое при обыкновенной уплотнѣлости стѣнокъ абсцесса входитъ воздухъ, способствующій болѣе быстрому разложенію гноя.

Гдѣ нечего бояться этого обстоятельства и возможно въ случаѣ нужды тотчасъ сдѣлать впрыскиваніе іода, и гдѣ самое важное для насъ узнать, какъ глубока гнойная полость, тамъ можно поступать наоборотъ, гной высосать посредствомъ шприца и потомъ впустить воздухъ, чтобы опредѣлить посредствомъ постукиванія объемъ полости абсцесса.

Если гной не вытекаетъ свободно, то этому иногда причиной то, что жидкость задерживается въ полости, окруженной твердыми стѣнками, потому что недостаетъ давленія воздуха, необходимаго для вытѣсненія гноя. Въ такихъ случаяхъ *противуотверстіе* легко устраняетъ это препятствіе.

Для произведенія *противуотверстія* самый лучшій способъ—вводить черезъ отверстіе вкола довольно длинный серебряный зондъ, которымъ опредѣляется либо та точка, гдѣ стѣнка полости наближе къ наружнымъ покровамъ, либо вообще та точка, которая выше и отдаленнѣе всего отъ перваго отверстія, но во всякомъ случаѣ нужно стараться, чтобы разрѣзъ былъ здѣсь проведенъ самымъ безопаснымъ образомъ.

Именно, на этомъ мѣстѣ придавливаютъ конецъ зонда извнутри къ наружнымъ покровамъ и убѣдившись, что здѣсь нѣтъ важныхъ органовъ, брюшистымъ бистуреемъ дѣлаютъ легкій надрѣзъ на зондѣ, пока послѣдній не выступитъ наружу.

Тамъ, гдѣ нельзя разсчитывать на достаточную ассистентскую помощь, легче для хирурга, хотя нѣсколько мучительнѣе для больнаго, отыскивать извнутри удобное мѣсто для противоотверстія не зондомъ, а помощію трубочки дренажнаго троакара *Шассеньяка* (Элем. операціи, стр. 109, фиг. 79), въ которой спрятано остріе копья, и затѣмъ, придавливая трубочку къ этому мѣсту, продѣть сквозь него остріе. Что касается до показаній для употребленія дренажа, то объ этомъ было уже говорено на своемъ мѣстѣ (тамъ же, стр. 109), и съ тѣхъ поръ, какъ *Розеръ* написалъ свою „Abscessmechanik," онъ врядъ-ли будетъ употребляться въ такихъ размѣрахъ, какъ это предлагалъ его изобрѣтатель. Точно также уже было говорено и о подкожномъ орошеніи, которое выгодно соединять съ дренажемъ (тамъ же, стр. 111).

Я большею частію употребляю *заволоку*, часто состоящую только изъ тонкой *шелковинки* или *серебряной проволоки*, которая преимущественно служитъ мнѣ для того, чтобы удержать оба отверстія открытыми до тѣхъ поръ, пока гнойная полость не наполнится свѣжею соединительною тканью при содѣйствіи очищающихъ и слегка ѣдкихъ впрыскиваній. Заволока, также какъ и дренажъ, употребляется при хроническихъ, не воспалительныхъ, такъ называемыхъ *холодныхъ нарывахъ*. Заволочная игла (Элем. операціи, стр. 106, фиг. 76) при этомъ рѣдко употребляется. Я пользуюсь при этомъ бистуреемъ и ушковатымъ зондомъ (тамъ же, стр. 106, фиг. 77), что во всякомъ случаѣ менѣе болѣзненно для больнаго. *C. F. M. Langenbeck* предлагалъ завязываніемъ обоихъ концовъ нитки произвести медленное перерѣзываніе кожнаго мостика, соединяющаго оба отверстія. Если это уже необходимо, то цѣль эта легче и съ меньшею болью достигается употребленіемъ ножа.

Во многихъ случаяхъ, особенно при острыхъ нарывахъ, достаточно одного прокола; при его помощи, если только удерживать отверстіе достаточно открытымъ, гной выдавливается силою молодой соединительной ткани, которою начинаетъ наполняться полость и которая, превращаясь въ рубецъ, все болѣе и болѣе сокращается.

2) *Разрѣзъ* (Incisio) обыкновенно разсматривается какъ особенный методъ вскрытія абсцесса, но въ главныхъ чертахъ не отличается отъ пункціи, особенно теперь, когда мы и для нея употребляемъ бистурей. При этомъ обыкновенно прокалываютъ концемъ ножа верхнюю часть гнойной полости и, держа ножъ косо къ себѣ (1. c. стр. 66, фиг. 21),

разрѣзываютъ извнутри кнаружи внѣшнюю стѣнку полости. Величина разрѣза зависитъ отъ объема полости; далѣе ⅔ этого объема разрѣзъ никогда не доходитъ. Для вскрытія выбираютъ самую покатую часть нарыва, чтобы этимъ облегчить стокъ гноя. Если абсцессъ очень большой, то обыкновенно предпочитаютъ сдѣлать маленькое отверстіе и затѣмъ поступаютъ такъ, какъ сказано выше при описаніи пункціи.

Если гной занимаетъ болѣе глубокіе слои, то необходимо сдѣлать бо́льшій разрѣзъ, однако нужно при этомъ быть осторожнымъ. Въ тѣхъ мѣстахъ, гдѣ можно встрѣтить болѣе крупныя вѣтви сосудовъ или нервовъ, нужно рѣзать снаружи внутрь брюшистымъ бистуреемъ *послойно* (1. c. стр. 66, фиг. 20).

3) *Обнаженіе* абсцесса есть тотъ осторожный способъ, къ которому нужно прибѣгать, когда гной находится глубоко и въ опасныхъ мѣстахъ тѣла. По *Begin*'у и *Розеру* слѣдуетъ проникать до стѣнки абсцесса послойно, при чемъ фасціи, если нужно, разрѣзываются на ушковатомъ зондѣ и затѣмъ въ рану кладутъ корпію. Спустя нѣкоторое время гной прорывается сквозь самое тонкое мѣсто и вытекаетъ наружу по приготовленной для него безопасной дорогѣ. У больныхъ, боящихся ножа, а также, если врачъ не хорошо владѣетъ ножемъ, нарывъ вскрывается *ѣдкими средствами* и *раскаленнымъ желѣзомъ*.

Ѣдкимъ средствомъ для *вскрытія абсцесса* особенно служитъ *ѣдкое кали*, которое прикладывается къ вскрываемому мѣсту по описанному способу (1. c. стр. 93, *b*). Боль продолжается долго, и послѣ отпаденія струпа часто необходимо бываетъ прибѣгнуть къ бистурею, чтобы открыть выходъ гною. Еще рѣже ѣдкихъ средствъ употребляется теперь раскаленное желѣзо для вскрытія нарывовъ.

2. Операціи опухолей.

Экстирпація или вообще всякій другой способъ устраненія *опухолей* принадлежитъ по большей части къ группѣ операцій, производимыхъ на поверхности тѣла.

(Объ удаленіи опухолей изъ полостей тѣла рѣчь будетъ въ другомъ мѣстѣ).

Для точнѣйшаго распознаванія опухолей, операціямъ надъ ними въ тѣсномъ смыслѣ предшествуютъ часто *пробные проколы* или *надрѣзы*.

Тамъ, гдѣ встрѣчаютъ плотныя новообразованія, употребляютъ *акупунктурную иглу* (1. c. стр. 81, фиг. 50—51) или *акидопейрастику Миддельдорпфа*. Если хотятъ получить часть ткани изъ твердой опухоли для микроскопическаго изслѣдованія, то употребляютъ *пробаторы*

ный троакаръ Винтриха, снабженный выше острія выемкой, къ которой при вынимании инструмента изъ опухоли пристаютъ частицы, могущія служить для изслѣдованія. Если предполагаютъ, что опухоль содержитъ жидкость, то можно пользоваться узкимъ бистуреемъ и жолобоватымъ зондомъ съ цѣлью получить жидкость для изслѣдованія, или для того, чтобы удостовѣриться, можетъ ли зондъ свободно двигаться въ полости опухоли. Въ случаѣ, если жидкость не вытекаетъ сама собой, къ трубочкѣ пробаторнаго троакара можно прикрѣпить всасывательный аппаратъ, сжатый гуттаперчевый шарикъ или шприцъ. Такіе «зонды для жидкостей» или троакары съ всасывающими аппаратами изобрѣтены въ Парижѣ и Вѣнѣ, но въ практикѣ не имѣютъ вообще особеннаго значенія.

1) *Проколъ* (Punctio), какъ радикальная операція при опухоляхъ, мало пріобрѣлъ себѣ довѣрія. Вообще его можно употреблять только при мѣшетчатыхъ опухоляхъ съ жидкимъ содержимымъ, но и тутъ успѣхъ только кратковременный, ибо остающійся мѣшокъ наполняется снова.

Проколъ можно дѣлать остроконечнымъ бистуреемъ или троакаромъ.

Для прочнаго результата операціи проколъ долженъ быть или двойной, при чемъ черезъ оба отверстія проводится инородное тѣло, напр. заволока, или же простой, при чемъ по опорожненіи содержимаго слѣдуетъ дѣлать раздражающее впрыскиваніе.

a) *Заволока* обыкновенно употребляется при большихъ кистахъ, гдѣ вырѣзываніе мѣшка влекло бы за собою большія опасности, вслѣдствіе положенія послѣдняго, напримѣръ при большихъ кистахъ на шеѣ, при извѣстныхъ формахъ ranulae и т. д.

b) *Впрыскиваніе* посредствомъ трубочки троакара показано въ тѣхъ случаяхъ, гдѣ больной не соглашается на вырѣзываніе, какъ операцію слишкомъ кровавую, и гдѣ по совершенномъ опорожненіи содержимаго черезъ отверстіе прокола стѣнки полости оказываются столь мягкими и уступчивыми, что даже отъ умѣреннаго давленія приходятъ во взаимное соприкосновеніе. Для впрыскиванія употребляютъ обыкновенно разведенную іодную настойку, но можно брать также и растворъ азотнокислаго серебра, красное вино или горячую воду. Однакоже успѣхъ не вѣренъ, ибо если стѣнки кисты не срастаются, то нужно ожидать возврата.

2) *Разрѣзъ* (Incisio) также показанъ только при кистообразныхъ опухоляхъ.

a) *Простое вскрытіе* мѣшетчатой опухоли посредствомъ разрѣза бистуреемъ снаружи внутрь, или совокупно съ предшествующимъ проколомъ извнутри кнаружи, даетъ тѣ же результаты, какъ и пункція, съ тою только разницей, что посредствомъ разрѣза можно опоражнивать болѣе

густыя и зернистыя массы, какъ напр. при атеромахъ или студенистыхъ опухоляхъ; далѣе разрѣзомъ легче уничтожить встрѣчающіяся иногда въ кистахъ перегородки; наконецъ при его употребленіи можно тщательнѣе прижигать внутреннюю поверхность полости, или, вкладывая корпію, вызывать въ ней воспаленіе и образованіе грануляцій. Но и при этомъ способѣ, который я употребляю тамъ, гдѣ стѣнка кисты повидимому тѣсно срослась съ сочленовной капсулой или съ большимъ кровоноснымъ сосудомъ, мнѣ случалось наблюдать возвраты и однажды даже фунгозное разращеніе грануляцій, такъ что я былъ принужденъ приступить къ послѣдовательной экстирпаціи мѣшетчатой опухоли.

b) *Разрѣзъ съ вырѣзываніемъ части мѣшка* и послѣдовательнымъ наполненіемъ полости корпіей былъ рекомендованъ *Шопаромъ*. Этотъ способъ, по его словамъ, выгоденъ особенно при большихъ опухоляхъ, которыя нужно вскрывать такимъ образомъ на нижней части.

c) *Подкожный разрѣзъ* былъ производимъ *Bonnet*'омъ при жировыхъ опухоляхъ и при томъ такимъ же точно образомъ, какъ поступалъ *Малгень* при синовіальныхъ кистахъ. Онъ сдавливалъ опухоль какъ можно сильнѣе большимъ и указательнымъ пальцемъ лѣвой руки, затѣмъ узкимъ и длиннымъ бистуреемъ проникалъ въ основаніе опухоли, подвигая клинокъ впередъ, параллельно поверхности кожи, до тѣхъ поръ, пока конецъ его не прокалывалъ противоположной стѣнки кисты, не повреждая однакоже наружныхъ покрововъ; потомъ поворачивалъ клинокъ на тупое ребро, отчего отверстіе прокола становилось зіяющимъ и содержимое кисты могло свободно вытекать. Обращая затѣмъ ножъ въ отверстіи прокола какъ бы вокругъ неподвижной точки (какъ двуплечій рычагъ около его точки опоры), онъ описывалъ на основаніи кисты полукружные разрѣзы направо, а потомъ налѣво, и поворачивая ножъ сначала кверху, а потомъ книзу, дѣлалъ и въ этомъ направленіи два разрѣза, такъ что киста разрѣзывалась подъ кожею какъ бы на четыре части. Хорошая сжимающая повязка способствовала взаимному соприкосновенію и сращенію стѣнокъ полости безъ нагноенія. Тамъ гдѣ нѣтъ показанія къ такимъ подкожнымъ разрѣзамъ, болѣе радикальнымъ способомъ для удаленія опухоли можетъ служить

3) *Вырѣзываніе* или *вылущеніе* (Exstirpatio). Этотъ способъ самый употребительный и можетъ быть примѣняемъ какъ при кистахъ, такъ и при разлитыхъ, злокачественныхъ органическихъ новообразованіяхъ.

Для этой операціи кромѣ бистурея необходимы еще крючковатый пинцетъ, тупые и острые крючки (1. с. стр. 77, фиг. 42—44, стр. 74, фиг. 36 и 37) и затѣмъ все нужное для закрытія раны.

Вылущеніе опухоли, если она киста, можно производить a) *безъ ея вскрытія*, что часто предпочитается, или b) *по опорожненіи* ея содержимаго, для чего требуется меньшій разрѣзъ кожи. Но при этомъ полость раны все таки не меньше и всегда менѣе чиста, нежели когда твердый, напряженный мѣшокъ отдѣляется чистыми разрѣзами.

Если хотятъ, чтобы вылущеніе было чисто и чтобы при этомъ опухоль была обнажена, то *разрѣзъ въ кожѣ* долженъ быть проведенъ черезъ большой поперечникъ опухоли. При этомъ должно также сообразоваться съ мѣстомъ тѣла, напр. по срединѣ спины и на конечностяхъ мы проведемъ разрѣзъ вертикально и параллельно длинной оси этихъ частей, на m. pectoralis major—косо, дабы рана не зіяла и процессъ заживленія не нарушался отъ подергиваній. Посреди лба разрѣзъ долженъ быть вертикальный или же горизонтальный, по тому направленію, въ которомъ обыкновенно образуются здѣсь морщины. Если опухоль сидитъ на наружномъ углѣ глазницы, то я дѣлаю слегка дугообразный разрѣзъ по направленію бровей, такъ что впослѣдствіи рубецъ представляется какъ бы слабымъ продолженіемъ послѣднихъ и не безобразитъ лица.

Если опухоль велика, особенно же если часть покрывающей ее кожи также вовлечена въ страданіе, то можно посредствомъ двухъ эллиптическихъ разрѣзовъ удалить кусокъ отъ нея вмѣстѣ съ опухолью. Если кожа еще здорова, то нужно принимать въ соображеніе сильную сократительность, наступающую вслѣдъ за прекращеніемъ напряженія по удаленіи опухоли, и лучше отложить вырѣзываніе кожнаго эллипса до окончанія экстирпаціи; иначе легко теряется слишкомъ много кожи и рана становится впослѣдствіи зіяющею. L-T-V-Y-+-и ☽—образные разрѣзы бываютъ нужны въ весьма рѣдкихъ случаяхъ; обыкновенно достаточно простаго, продольнаго разрѣза надлежащей длины.

Если кожа, покрывающая опухоль, не очень сильно натянута и если имѣется въ виду щадить мѣшокъ, то можно оттянуть отъ послѣдняго кожу въ поперечную складку и при помощи прокола провести первый разрѣзъ извнутри кнаружи (1. c. стр. 70, фиг. 28). Затѣмъ ассистентъ растягиваетъ кожную рану, а операторъ дѣлаетъ бистуреемъ *поверхностные надрѣзы подъ прямымъ угломъ къ мѣшку опухоли.* Какъ скоро край кожи можетъ быть приподнятъ, подъ него подводится тупой крючекъ и обнаженная уже часть опухоли захватывается крючковатымъ пинцетомъ или Мюзеевскими щипцами и напрягается черезъ вытягиваніе ея впередъ. Наилегче идетъ дѣло тогда, когда лѣвая рука оператора сама держитъ щипцы, видоизмѣняя силу натяженія, смотря по надобности. Если капсула легко отдѣляется отъ клѣтчатки, что и бываетъ

обыкновенно, какъ скоро всѣ слои послѣдней разрѣзаны вплоть до капсулы, то вылущеніе опухоли рукояткою скальпеля, шпаделемъ или пальцемъ, при умѣренномъ увеличеніи натяженія крючковатыми щипцами, часто можетъ быть скорѣе окончено, нежели ножемъ. Только къ концу экстирпаціи опять должно дѣйствовать лезвеемъ ножа, такъ какъ на основаніи опухоли иногда встрѣчается стебель съ большимъ кровоноснымъ сосудомъ.

Если можно ожидать перерѣзки какой нибудь центральной артеріи, то слѣдуетъ запастись крючкообразнымъ пинцетомъ и лигатурою.

Если часть кожи, вслѣдствіе разрыва или нагноенія, плотно срастается съ опухолью, то она должна быть или *срѣзана* посредствомъ ножа, поставленнаго *плашмя*, или же *вырѣзана* эллиптически, какъ это дѣлается напр. съ черной точкой на ложной кистѣ (tumor sebaceus), гдѣ этимъ способомъ удаляется засоренный протокъ сальной желѣзки.

Многіе предпочитаютъ при первомъ же разрѣзѣ черезъ кожу вскрыть и мѣшетчатую опухоль, выдавить ея содержимое и, захватывая пинцетомъ мѣшокъ, вылущить его изъ клѣтчатки. Хотя *Куперъ*, *Рустъ*, *Брунсъ*, *Дюпюитренъ* и другіе рекомендуютъ этотъ способъ, но я все таки полагаю, что лучше предпринимать помощію чистыхъ разрѣзовъ, а еще удобнѣе рукояткой скальпеля или шпаделемъ, вылущеніе наполненнаго еще мѣшка. Впрочемъ вопросъ о преимуществѣ одного способа передъ другимъ не имѣетъ здѣсь особеннаго значенія.

Отъ объема полости будетъ зависѣть, накладывать ли потомъ швы или просто соединять края кожи липкимъ пластыремъ. Во всякомъ случаѣ нужно заботиться о свободномъ истеченіи гноя. Если совершенно закрыть рану, то присоединяется то неудобство, что въ первые дни въ полости накопляется кровяная сыворотка, что сопровождается сильными болями, позднѣе же въ ней можетъ застаиваться гной. Такъ какъ края раны уже сами по себѣ имѣютъ большую склонность къ сращенію, то въ большинствѣ случаевъ шовъ не нуженъ.

Подобное вылущеніе кистъ, атеромъ и липомъ гораздо легче, нежели вырѣзываніе разлитыхъ, такъ называемыхъ злокачественныхъ новообразованій, гдѣ часто приходится имѣть дѣло съ значительными кровотеченіями и гдѣ мы обыкновенно не останавливаемся на подкожной клѣтчаткѣ, а должны проникать глубже, часто перевязывая заранѣе болѣе крупныя вены и артеріи, и въ заключеніе оканчивать операцію резекціею костей. Главное правило—разрѣзывать послойно и никогда не вскрывать большихъ сосудовъ, не приготовившись къ этому заранѣе. При операціяхъ на шеѣ или другихъ мѣстахъ, опасныхъ относительно

вхожденія воздуха въ вены *), слѣдуетъ сначала большія изъ послѣднихъ обнажать и перевязывать въ двухъ мѣстахъ, а затѣмъ вести разрѣзъ между обѣими лигатурами.

При операціи фиброзной опухоли на шеѣ (бывшей почти вдвое больше головы взрослаго человѣка), операціи, при которой проф. *Караваевъ* пригласилъ меня ассистировать, нужно было перевязать такое большое количество венныхъ стволовъ, иногда толщиною въ палецъ, что послѣ этой утомительной операціи ихъ нельзя было и сосчитать. Навѣрно было наложено до 20 лигатуръ, ибо потребовалось перевязать вдвойнѣ каждый изъ этихъ венныхъ стволовъ, сопутствуемыхъ иногда и артеріями, толщиною съ art. brachialis. Проф. *Караваевъ* не отважился бы на операцію, еслибъ могъ предвидѣть всю ея опасность. По перевязываніи самыхъ большихъ сосудовъ и въ полной увѣренности, что не придется болѣе накладывать лигатуръ, операторъ съ каждымъ разрѣзомъ наталкивался въ глубинѣ на новые сосуды. Большіе сосуды были съ величайшею осторожностью обнажаемы и перевязываемы въ двухъ мѣстахъ и ни одинъ изъ нихъ не былъ надрѣзанъ; потеря крови была при этомъ незначительна и, что весьма замѣчательно, выздоровленіе послѣдовало весьма скоро, по истеченіи 3 недѣль, и притомъ безъ всякихъ дурныхъ случайностей, безъ воспаленія венъ, не взирая на многочисленныя лигатуры.

Чтобы кровь не мѣшала оператору при экстирпаціи, должно вокругъ удаляемой больной ткани провести предварительно поверхностный разрѣзъ черезъ кожу и потомъ начать экстирпацію снизу. Если приближаются къ большимъ сосудамъ и если есть причина предполагать, что стѣнки ихъ подверглись тому же патологическому процессу, то поступаютъ такъ, какъ дѣлалъ *Б. Лангенбекъ* въ своихъ многочисленныхъ экстирпаціяхъ опухолей въ шейной области, т. е. сперва обнажаютъ центральный конецъ сосуда и на всякій случай проводятъ подъ него лигатуру и образуютъ узелъ, не затягивая его до тѣхъ поръ, пока не убѣдятся, что сосудъ дѣйствительно неразрывно связанъ съ опухолью. Если имѣемъ дѣло съ веною, то узелъ слѣдуетъ затянуть ранѣе, если же съ артеріею, то можно это затягиваніе отложить до послѣдняго момента и даже до начала кровотеченія.

Если ограниченная, но тѣмъ не менѣе тѣсно сросшаяся съ фасціями опухоль проникаетъ вглубь между мускулами и сосудами, такъ что нельзя слѣдить глазомъ за дѣйствіями инструмента,

*) Введеніе въ оперативную хирургію, стр. 52—58.

то слѣдуетъ прибѣгать къ тупоконечному, серповидному теногому и подъ руководствомъ лѣваго указательнаго пальца перерѣзать имъ держащіе еще пучки соединительной ткани.

Когда опухоль удалена, должно тщательно изслѣдовать, вся ли патологическая ткань вырѣзана, и очистить рану отъ оставшихся въ ней частей опухоли помощію крючковатаго пинцета и изогнутыхъ ножницъ, иначе рецидивъ неизбѣженъ.

Есть еще одинъ, теперь впрочемъ оставленный, способъ вырѣзыванія опухоли, состоящій въ такъ называемой *ампутаціи* ея, при которой подвижная опухоль (какъ напр. перерожденныя женскія груди), хотя скорѣе, но зато не совсѣмъ нѣжно, вырѣзывается вмѣстѣ съ находящеюся надъ нею кожею. Но послѣ такой операціи заживленіе длится болѣе долгое время и поэтому всегда слѣдуетъ предпочитать по возможности сохранять здоровую кожу хоть на основаніи опухоли для того, чтобы хоть сколько нибудь закрывать поверхность раны. Я дѣлаю эту ампутацію только при липомахъ и кистахъ, имѣющихъ явственную ножку, какъ это случалось мнѣ наблюдать на большихъ дѣтородныхъ губахъ.

4) *Отдавливаніе* опухолей *медленно* или *быстро дѣйствующею лигатурою*, также какъ и *гальванокаустической петлей*, примѣнимо только въ исключительныхъ случаяхъ. Если опухоль стебельчатая, то слѣдуетъ предпочесть экразеръ. При опухоляхъ съ широкимъ основаніемъ этотъ инструментъ слѣдуетъ употреблять только тогда, когда окружающая кожа столь подвижна, что можно образовать искусственную ножку для отдавливающей цѣпи. Правила для образованія стебля, для продѣванія прямыхъ иглъ и пр. объяснены уже въ другомъ мѣстѣ (l. c. стр. 85). Если желаютъ удалить опухоль съ широкимъ основаніемъ посредствомъ медленно дѣйствующей лигатуры, что не представляетъ особыхъ выгодъ, то могутъ быть примѣнены показанные въ «Элем. операціяхъ» (стр. 83 и 84) способы дѣленія основанія на двѣ, на четыре и болѣе частей. Рядомъ съ лигатурой стоятъ еще петля раскаленной платины и «Cautérisation en flèches» *Мезоннёва* (тамъ же, стр. 93). Въ большинствѣ случаевъ однако *ножъ* въ осторожной, опытной рукѣ есть все таки самое лучшее средство.

3. Операція болѣзненно-перерожденныхъ лимфатическихъ желѣзъ.

Вылущеніе лимфатической желѣзы предпринимается обыкновенно тогда, когда есть причина предполагать, что инфильтрація ея произошла

вслѣдствіе раковаго процесса въ сосѣдствѣ. Если же есть основаніе принимать, что воспалительное раздраженіе, вызванное ракомъ, причинило только скоропреходящее разбуханіе лимфатической желѣзы, то слѣдуетъ отложить операцію до того времени, пока не окажется, что и по удаленіи рака вмѣстѣ съ воспалительнымъ фокусомъ опухоль желѣзы все таки остается или даже еще увеличивается. Во многихъ случаяхъ, какъ при вырѣзываніи эпителіяльныхъ раковъ на лицѣ или экстирпаціи патологическихъ новообразованій въ женскихъ грудяхъ, желѣзы безъ всякихъ острыхъ процессовъ представляются отвердѣлыми и увеличенными, въ первомъ случаѣ—въ шейной области, а во второмъ—въ подкрыльцовой впадинѣ, такъ что вопросъ о вылущеніи ихъ легко рѣшается и производится обыкновенно въ одно время съ главною операціею.

Часто экстирпація желѣзы есть операція болѣе опасная, нежели удаленіе самаго рака, ибо случается, что желѣзы, кажущіяся при наружномъ изслѣдованіи маленькими и подвижными, по разрѣзываніи кожи являются гораздо большими и проникающими гораздо глубже, чѣмъ можно было ожидать.

Если приходится удалять золотушную опухоль желѣзы, то операція обыкновенно менѣе трудна, нежели тогда, когда имѣемъ дѣло съ ракообразнымъ затвердѣніемъ желѣзы, ибо въ послѣднемъ случаѣ сращенія между желѣзою и окружающею тканью бываютъ гораздо обширнѣе.

Самое важное правило предосторожности — послѣ разрѣза кожи дѣйствовать ножемъ такъ, чтобы лезвіе по возможности находилось подъ прямымъ угломъ къ желѣзѣ, при чемъ послѣднюю должно захватывать крючковатыми щипцами и слегка натягивать. Если приходится проникать въ глубину, а слѣдить за дѣйствіями ножа глазомъ не возможно, то нужно прибѣгать къ маленькому тупоконечному тенотому, который держится такимъ же образомъ, какъ и ножъ, только лѣвый указательный палецъ долженъ ясно ощупывать пучки соединительной ткани, имѣющіе быть перерѣзанными посредствомъ тенотома. Лишь благодаря этой предосторожности мнѣ удалось, конечно не безъ внутренняго волненія, при экстирпаціи желѣзъ подкрыльцовой впадины, подвергнувшихся раковому перерожденію, проникнуть изъ этой впадины подъ m. pectoralis major и minor вверхъ, въ пространство между ключицей и первымъ ребромъ. Палецъ долженъ быть одаренъ тонкимъ осязаніемъ и быть пріученъ различать то, что осязаетъ.

Въ органѣ осязанія тонкость чувства можетъ быть доведена до высокой степени *) не менѣе, какъ въ органѣ зрѣнія.

*) Я самъ того не подозрѣвалъ, что мой лѣвый указательный палецъ умнѣе средняго. Узналъ я это тогда только, когда вслѣдствіе заболѣванія перваго,

Часто предпочтительнѣе осторожно оторвать желѣзу отъ соединительной ткани, связывающей ее съ кровоноснымъ сосудомъ,—произвести какъ бы вылущеніе желѣзы помощію ногтя. Отъ артеріяльной стѣнки подобное отдѣленіе можетъ быть произведено безъ особенной опасности; вены же имѣютъ слишкомъ тонкія стѣнки, чтобы допускать такой способъ экстирпаціи. Поэтому въ послѣднемъ случаѣ надрѣзываютъ желѣзу тенотомомъ, вскрывая такимъ образомъ капсулу, и вылущиваютъ ее кусками, если уже нельзя ее вылущить въ цѣлости.

Врядъ ли кто отважится, хотя бы тупоконечнымъ ножемъ, проникнуть черезъ подкрыльцовую впадину подъ ключицу, не имѣвши наперед случая убѣдиться на трупѣ, что палецъ, при упражненіяхъ въ перевязкѣ артерій, въ состояніи безъ помощи глаза безошибочно отличать артерію отъ вены, а ту и другую отъ нерва. Я предлагаю всегда своимъ слушателямъ упражняться въ распознаваніи того и другаго посредствомъ органа осязанія и беречь концы пальцевъ какъ глаза, такъ чтобы они оставались нѣжными и чувствительными. Когда при вырѣзываніи желѣзы въ подкрыльцовой впадинѣ приближаемся къ большимъ сосудамъ, тогда часто полезно, кромѣ давленія выше и ниже мѣста операціи, окружить сосуды временною лигатурою, легко снимаемою въ случаѣ неповрежденія сосудовъ. Я разъ употребилъ этотъ способъ съ большимъ успѣхомъ.

Рана покрывается корпіею и придавливается слегка липкимъ пластыремъ.

4. Экстирпація или прежняя ампутація женской груди.

При этой операціи важнѣе всего вѣрная діагностика, но она не легка, такъ что даже самые опытные хирурги иногда ошибаются.

Хотя нельзя придавать большаго значенія статистическимъ работамъ по этому предмету *), все таки вопросъ, можетъ ли эта операція

я принужденъ былъ, при резекціи n. ischiadici, производить изслѣдованіе глубокой раны среднимъ пальцемъ; хотя я могъ различать мягкую и твердую ткань, но вообще я дѣйствовалъ болѣе на удачу и какъ бы въ потьмахъ, что сопровождалось такимъ непріятнымъ чувствомъ и волненіемъ, какого я обыкновенно не испытывалъ при подкожныхъ операціяхъ. Съ тѣхъ поръ я называю мой лѣвый указательный палецъ моимъ третьимъ глазомъ и очень сожалѣю, что на немъ, вслѣдствіе дифтеритической язвы на внутренней сторонѣ его конца, образовалась своего рода маленькая „Leucoma“

*) Изъ достовѣрныхъ статистическихъ таблицъ *Paget*'а (приведенныхъ въ сочиненіи *Эйхсена*) видно, что изъ числа 139 паціентокъ 75 не были оперированы; продолжительность жизни послѣднихъ составляла среднимъ числомъ 48 мѣ-

быть допущена при грудномъ ракѣ, рѣшенъ теперь въ такомъ смыслѣ, что она не увеличиваетъ продолжительности жизни, но что нельзя отказать въ ней больной женщинѣ. Операція дѣйствительно улучшаетъ состояніе больной. Нужно видѣть глубокое горе несчастной, когда врачъ ей объявляетъ, что операція невозможна, но зато какимъ лучемъ надежды оживляется лицо отчаявшейся уже больной при обѣщаніи врача устранить операціей ея мучительныя боли и зловонную язву, которая исключаетъ ее изъ общества. Этимъ не рѣдко возвращаемъ такой больной спокойную и часто безболѣзненную жизнь; если даже и являются во внутреннихъ органахъ вторичныя отложенія, которыя иногда совсѣмъ не наступаютъ или по крайней мѣрѣ не такъ скоро, то эти страданія все таки несравненно меньше, чѣмъ при наружномъ ракѣ. При возвращающихся ракахъ иногда не бываетъ ни боли, ни зловонія, и до появленія рецидива оперированная живетъ счастливою жизнью, полною надеждъ, которыя она при внутреннемъ ракѣ сохраняетъ иногда до самой смерти, тогда какъ наружный, открывшійся ракъ есть для нея понятное, неизлечимое, страшное страданіе. По этой причинѣ я часто оперировалъ и тогда, когда другіе мои товарищи отказывались отъ этой, хотя бы только временной помощи. Я совершенно согласенъ съ мнѣніемъ *Brodie*, утверждающаго, что эта операція отчасти лишилась довѣрія по милости тѣхъ боязливыхъ хирурговъ, которые, часто только по небрежности, не удаляли всѣхъ пораженныхъ частей. Но бываютъ случаи, въ которыхъ *нѣтъ уже возможности удалить все больное; тогда вообще не слѣдуетъ приступать къ операціи.*

Если уже существуютъ отложенія во внутреннихъ органахъ, если обѣ груди поражены, раковое худосочіе выказалось вполнѣ, желѣзы ниже и особенно выше ключицы инфильтрованы, опухоль неподвижно срослась съ ребрами и межреберными мышцами, кожа грязнаго, красновато-бураго цвѣта, блестяща, тверда, инфильтрована и на ощупь похожа на дубленую кожу, если наконецъ являются обширныя язвы съ потерею вещества или съ быстро развивающимися фунгозными новообразованіями,—тогда уже не слѣдуетъ приступать къ операціи.

Однако, гдѣ нѣтъ такихъ противопоказаній, тамъ слѣдуетъ оперировать какъ можно скорѣе, потому что сначала страданіе еще только

сяцевъ, тогда какъ оперированныя женщины, коихъ было 64, жили среднимъ числомъ 52 мѣсяца. По *Sibley* продолжительность жизни неоперированныхъ составляли 32 мѣсяца, а оперированныхъ 54 мѣсяца. Смертность въ первые два года была меньше у оперированныхъ (11%), чѣмъ у неоперированныхъ (30%). Самая значительная продолжительность жизни неоперированныхъ была 18 лѣтъ, а оперированныхъ женщинъ 12 лѣтъ съ небольшимъ.

мѣстное и мы не имѣемъ причины не испытать или даже отложить единственное средство, которое намъ дано для устраненія опасности.

Лишь только является подозрѣніе насчетъ рака, самое вѣрное—удалить не только опухоль, но и всю молочную желѣзу. Нужно строго смотрѣть за тѣмъ, чтобы не осталось ни клочка инфильтрованной ткани гдѣ нибудь въ жирной клѣтчаткѣ, а если гдѣ нибудь ощущается даже легкая затвердѣлость, то лучше удалить и клѣтчатую ткань на большемъ протяженіи.

Даже въ томъ случаѣ, когда раковая опухоль по видимому прилегаетъ только къ грудной желѣзѣ и не соединена тѣсно съ нею, нужно изъ предосторожности вырѣзать по крайней мѣрѣ ту половину желѣзы, которая прикасается къ опухоли. Но если молочная желѣза мала и какъ будто сморщена, тогда не безполезно удалить ее вмѣстѣ съ опухолью. Операція черезъ это не дѣлается опаснѣе, но вѣрнѣе обезпечиваетъ отъ рецидива.

Если сосѣднія желѣзы инфильтрованы, что бываетъ обыкновенно въ подкрыльцовой впадинѣ, то лучше всего вылущить ихъ въ тотъ же сеансъ.

Какъ скоро явится мѣстный рецидивъ, который иногда обнаруживается на мѣстѣ операціи еще до окончанія процесса заживленія, необходимо тотчасъ удалить это затвердѣніе, и если рецидивъ былъ слѣдствіемъ инфильтрованной части ткани, которую нельзя было узнать при первой операціи, то такая дополнительная операція можетъ увѣнчаться прочнымъ успѣхомъ.

Такъ называемая *ампутація*, лучше *экстирпація женской груди* производится слѣдующимъ образомъ.

Если женщина, подвергающаяся операціи, очень боязлива, то сперва ее хлороформируютъ, а потомъ кладутъ на операціонный столъ. Въ частной практикѣ обыкновенно просятъ избѣгать укладыванія на столѣ; тогда я оперирую на кровати, садясь или на край ея, или же на стулъ наискось впереди больной. Рука, соотвѣтствующая больной сторонѣ, отводится кнаружи, и если передъ нами та форма рака, которая отличается избыткомъ крови, напр. мозговикъ, то art. subclavia придавливается къ первому ребру. Кровотеченіе при болѣе ограниченныхъ опухоляхъ часто очень незначительно, но сильно расширенныя кожныя вены иногда могутъ подавать поводъ къ вхожденію воздуха, и самое кровотеченіе можетъ, какъ въ одномъ случаѣ у *South*'а, быть причиною смерти во время самой операціи. Однако, если ассистенты надлежащимъ образомъ прижимаютъ поверхностныя вены до ихъ перерѣзыванія, то я не прибѣгаю ни къ лигатурѣ, часто заранѣе приго-

*

товленной, ни къ обкалыванію венъ. Каждую же артерію лучше всего тотчасъ перевязать, какъ только изъ нея брызнетъ кровь, и затѣмъ продолжать операцію. Если ее вначалѣ прижать пальцемъ, какъ это обыкновенно дѣлается, то иногда трудно ее послѣ отыскать, если же оставить ее открытою, то могутъ случиться непріятныя вторичныя кровотеченія. Но при вырѣзываніи большихъ опухолей, кровь можетъ разомъ брызнуть изъ столькихъ артерій, что у ассистента не хватитъ свободныхъ пальцевъ для ихъ сдавливанія. Въ такомъ случаѣ кровоточащіе сосуды запираются нѣсколькими торсіонными пинцетами или серфинами, послѣ чего накладываніе лигатуръ можно отложить до окончанія операціи. Только тогда, когда больная крѣпка, такъ что небольшое кровотеченіе для нея не важно, и когда предвидится, что число артерій не можетъ быть значительно, только тогда мы имѣемъ право сперва кончить всю операцію быстрыми и большими размахами ножа и затѣмъ приступить къ перевязкѣ кровоточащихъ сосудовъ. Но такъ какъ мы въ настоящее время употребляемъ хлороформъ, то лучше дѣйствовать немного медленнѣе, но зато вырѣзать всю опухоль чистыми разрѣзами и безъ значительнаго кровотеченія.

Если кожа здорова, то проводятъ черезъ нее косвенный разрѣзъ (напр. по линіи, идущей отъ крыльцовой впадины до верхушки грудины), такъ что тогда нечего бояться ни дерганія, ни зіянія раны вслѣдствіе сокращенія большаго груднаго мускула (m. pectoralis major), а въ случаѣ необходимости удалить разомъ и подкрыльцовыя желѣзы, достаточно продолжить разрѣзъ до подкрыльцовой впадины.

Сосокъ обводится эллипсомъ изъ двухъ слегка дугообразныхъ разрѣзовъ и экстирпируется вмѣстѣ съ молочною желѣзою. Если кожа уже приняла участіе въ патологическомъ процессѣ, то нужно окружить заболѣвшую часть разрѣзомъ, не жертвуя ни клочкомъ здоровой кожи, но не оставляя и ничего больнаго. Форма разрѣзовъ зависитъ здѣсь совершенно отъ границъ заболѣвшей кожи и строго опредѣляется законами бережливости, потому что каждый кусочекъ здоровой кожи можетъ пригодиться послѣ для закрытія потери вещества, сокращаетъ время заживленія и, быть можетъ, уменьшаетъ опасность рецидива. По разграниченіи патологическаго новообразованія ножомъ, проникаютъ сверху и со стороны подкрыльцовой впадины вглубь и удаляютъ по возможности разомъ все, что только представляетъ подозрительную твердость.

Объ экстирпаціи лимфатическихъ желѣзъ, которую часто приходится соединять съ этой операціей, и о необходимыхъ мѣрахъ предосторожности при этомъ, сказано уже выше.

Употребленіе экразера вмѣсто операціи ножомъ, какъ это дѣлаетъ *Шассеньякъ*, проводящій крестообразный разрѣзъ черезъ грудь и затѣмъ оканчивающій операцію четырьмя отдавливающими цѣпями, а также употребленіе гальванокаустической петли для отдѣленія вмѣстѣ съ опухолью и покрывающей ее здоровой еще кожи—все это напоминаетъ собою вышедшую уже изъ употребленія, благодаря хлороформу, *ампутацію груди* въ строгомъ смыслѣ слова, т. е. отнятіе ея посредствомъ ампутаціоннаго ножа или рода гильотины. Подобно жестокимъ операціямъ помощію экразера, точно также и cautérisation en flèches *Мезоннёва* заслуживаетъ порицанія. Такіе способы, какъ вообще всѣ ѣдкія средства, только тогда извинительны, когда больная, боясь ножа, рѣшается лучше перенести болѣе мучительныя боли и настаиваетъ на томъ, чтобы съ большею тратой времени пріобрѣсть и большую рубцовую поверхность.

Послѣ экстирпаціи ножомъ, этого единственнаго способа, оправдываемаго наукою, повязка должна быть наложена такъ, чтобы по крайней мѣрѣ большая часть раны, которая можетъ быть закрыта кожею, зажила первымъ сращеніемъ. Поэтому накладывается нѣсколько швовъ и производится легкое давленіе на кожные лоскуты посредствомъ полосокъ липкаго пластыря для того, чтобы подъ ними не могла собраться кровь, а позже гной. Въ мѣстахъ, лежащихъ ниже, рана оставляется открытою и закладывается корпіею, пропитанною масломъ, чтобы приготовить свободное истеченіе отдѣляемаго раны.

Мужескія молочныя желѣзы рѣдко заболѣваютъ, но иногда случается у мужчинъ отдѣленіе молока, образованіе кистъ и ракъ на этихъ органахъ. Оперативная помощь производится здѣсь такимъ же образомъ, какъ это было изложено выше при описаніи операціи больной женской груди.

5. Операція сосудистыхъ опухолей (Telangiectasiae).

Телангіектазія имѣетъ собственно свое мѣстопребываніе въ *слизистой оболочкѣ* или чаще еще въ *самой кожѣ*, но такъ какъ при операціи ея мы часто имѣемъ дѣло съ значительнымъ кровотеченіемъ, то присоединяю эту главу къ операціямъ надъ опухолями въ подкожной клѣтчаткѣ и желѣзами.

При леченіи телангіектазіи у еще малыхъ дѣтей любимое, хотя и невѣрное средство составляетъ прививаніе коровьей оспы къ заболѣвшему мѣсту. Впрочемъ пользы можно ожидать отъ этой операціи только тогда, когда заболѣвшее мѣсто ограничено и не идетъ вглубь. Тамъ, гдѣ этого не встрѣчаемъ, показано прижиганіе *раскаленнымъ желѣзомъ* или *раскален-*

ною платиною. Образуемый такимъ образомъ рубецъ обыкновенно успѣшно противодѣйствуетъ дальнѣйшему развитію новообразованія; только большею частію приходится повторять эту операцію черезъ 2—3 недѣли до тѣхъ поръ, пока всѣ части телангіектазіи не будутъ подвергнуты такому прижиганію и выполнены рубцовою тканью. Въ частной практикѣ, особенно тогда, когда телангіектазія прилегаетъ къ слизистой оболочкѣ, я, для меньшей траты времени, предпочитаю обыкновенно, безъ помощи ассистента, провесть черезъ опухоль не очень толстую иглу съ двойною лигатурой, которая однако должна быть толще самой иглы. Если телангіектазія большаго объема, то я провожу по различнымъ направленіямъ нѣсколько такихъ толстыхъ нитокъ и оставляю ихъ на нѣкоторое время, завязавъ концы узломъ. Эти толстыя нити, лежащія въ узкихъ каналахъ проколовъ, дѣлаютъ кровотеченіе незначительнымъ и содѣйствуютъ скорому остановленію его холодомъ. Я такимъ образомъ нѣсколько разъ получалъ хорошіе результаты. *Линхартъ* справедливо совѣтуетъ употребленіе раскаленной проволоки, которою онъ неоднократно дѣлалъ прижиганія по направленію различныхъ діаметровъ и такимъ образомъ, мало по малу, часто по истеченіи нѣсколькихъ мѣсяцевъ, достигалъ облитераціи патологически образовавшихся сосудовъ. Тамъ, гдѣ предвидится, что послѣ *экстирпаціи телангіектазіи* рана хорошо закроется или удобоисполнима надежная пластическая операція, можно, не смотря на ожидаемое значительное кровотеченіе, приступить къ вырѣзыванію опухоли ножемъ. Если заболѣвшее мѣсто небольшое, то можно сдѣлать экстирпацію двумя эллиптическими разрѣзами, проведенными однако черезъ здоровую еще ткань. Тамъ, гдѣ у ослабленнаго субъекта можно опасаться болѣе значительнаго кровотеченія, я предпочелъ бы сперва *облитерировать сосуды прижиганіемъ*, а потомъ *устранить безобразящій рубецъ перетлѣваніемъ или трансплантаціей кожи.*

Полагали, что перевязка главнаго сосуда, идущаго къ телангіектазіи, произведетъ сморщиваніе новообразованія. Однако опытъ этого не подтверждаетъ, такъ какъ даже въ тѣхъ случаяхъ, въ которыхъ сначала все шло успѣшно, впослѣдствіи успѣхъ этотъ оказывался кратковременнымъ, ибо телангіектазія возобновлялась вслѣдствіе анастомозъ.

6. Операція слизистыхъ сумокъ (Bursae mucosae).

Чаще всего заболѣваютъ слизистыя сумки, лежащія *подъ самою кожею* или *вблизи ея.* Здѣсь рѣчь будетъ лишь объ оперативномъ пособіи при страданіи только что означенныхъ сумокъ.

Операція *водянки слизистой сумки* (Hydropsia bursae) предпринимается въ *невоспалительномъ* періодѣ, когда *серозное выпотѣніе сдѣлалось уже постояннымъ.* Когда давящая повязка, покой, средства, раздражающія кожу и пр., остаются безуспѣшными, наступаетъ показаніе для *прокола* и *опорожненія* сумки. Часто послѣ опорожненія сумки достаточно наложенія неподвижной давящей повязки. Въ нѣкоторыхъ случаяхъ, когда слизистая сумка болѣе растянута, можно впрыскивать въ небольшомъ количествѣ разведенную іодную тинктуру для того, чтобы вызвать слипчивое воспаленіе, которое однако слѣдуетъ нѣсколько ограничить легко давящею, удерживающею повязкою и, если нужно, мѣстными противовоспалительными средствами. Гораздо опаснѣе *разрѣзываніе* растянутой сумки, чего не должно предпринимать, когда мы имѣемъ основаніе предполагать сообщеніе ея съ сосѣднимъ сочлененіемъ. Особенно нужно это имѣть въ виду относительно сумокъ, окружающихъ колѣнное сочлененіе, какъ напр. слизистой сумки, лежащей подъ сухожиліемъ четырехглаваго разгибателя, а также сумокъ, лежащихъ на внутренней сторонѣ колѣна между сухожиліями полуперепончатой (m. semimembranosus) и внутренней головки икроножной мышцы (m. gastrocnemius).

Другое дѣло—оперативное пособіе, подаваемое при *гнойномъ выпотѣніи.* Въ подобныхъ случаяхъ слѣдуетъ часто заблаговременно дѣлать разрѣзъ, дабы тѣмъ уменьшить опасность, угрожающую сосѣднему сочлененію. Такимъ образомъ можно съ хорошимъ успѣхомъ вскрывать на подобіе нарыва сумку, лежащую впереди надколѣнника (bursa praepatellaris), при чемъ имѣемъ ту выгоду, что можемъ пальцемъ изслѣдовать маленькую полость и удалить, если нужно, находящіяся тамъ *синовіальныя ворсинки*—продукты предшествовавшихъ воспаленій. Другимъ путемъ эти ворсинки обыкновенно не исчезаютъ, и только однажды я видѣлъ, какъ у одного католическаго священника *) онѣ развились до такой степени, что по 20-лѣтнемъ существованіи и постепенномъ увеличеніи опухоли перешли въ гангрену, вслѣдствіе незначительнаго травматическаго поврежденія, и такимъ образомъ произошелъ родъ естественнаго излеченія.

Введеніемъ напитаннаго масломъ пучка корпіи, дѣйствующаго какъ инородное тѣло, или прижиганіемъ стѣнокъ полости посредствомъ азот-

*) Заболѣваніе сумки на надколѣнникѣ, какъ и на локтевомъ отросткѣ, встрѣчается чаще. Первое бываетъ у монахинь и другихъ людей, которые часто становятся на колѣна; второе у праздныхъ людей, которые съ утра до вечера зѣваютъ съ окна на улицу, при чемъ опираются локтями о подоконникъ.

нокислаго серебра вызывается, какъ и по вскрытіи полости нарыва, постепенное сращеніе путемъ грануляцій.

Повторяющіяся разстройства питанія въ поверхностно лежащей сумкѣ, подвергнутой частымъ насиліямъ, подаютъ также поводъ къ происхожденію *фиброзныхъ опухолей*, достигающихъ иногда значительнаго объема и прободающихъ фасціи. Такія разращенія соединительной ткани въ существѣ и на поверхности капсулы слизистой сумки требуютъ *экстирпаціи*, которую однакоже должно производить съ величайшею осторожностію, чтобы не прободать сочлененія. Эта опасность увеличивается еще тѣмъ, что такого рода опухоль не имѣетъ рѣзкихъ границъ снаружи, не можетъ быть вылущена какъ мѣшетчатая опухоль, но должна быть вырѣзана и отдѣлена отъ сросшейся съ нею фасціи.

Въ одномъ подобномъ случаѣ, по разрѣзѣ мягкой еще опухоли и вылущеніи свѣжей соединительной ткани, представлявшей какъ бы содержимое слизистой сумки, я ограничился энергическимъ прижиганіемъ полости, такъ какъ на днѣ ея палецъ чувствовалъ тонкую сочленовную сумку. Не смотря на повторенныя прижиганія и методическое давленіе посредствомъ повязки, нельзя было пріостановить разращенія новой, кровоточивой соединительной ткани. Наконецъ образовался фунгозный наростъ, величиною съ яблоко, до того кровоточивый, что для его удаленія нужно было наложить цѣпь экразера на болѣе узкое его основаніе. Ткань его, однакоже, оказалась весьма рыхлою, такъ что уже при замыканіи отдавливающей цѣпи она была перерѣзана ею. Чтобы разомъ уничтожить почву для новыхъ кровотеченій и разращенія новой соединительной ткани, я вторично вскрылъ линейный отчасти рубецъ, образовавшійся послѣ первой операціи, отпрепаровалъ кожу и крючковатымъ пинцетомъ и бистуреемъ осторожно вырѣзалъ въ видѣ отдѣльныхъ кусковъ всю плотную соединительную ткань, составлявшую какъ бы сумку прежняго слизистаго мѣшка. Рана была по возможности закрыта швами, на сколько это позволяло натяженіе кожи, а мѣсто, оставшееся открытымъ, превратилось въ плоскій рубецъ при помощи давящей повязки и тщательныхъ прижиганій.

7. Операція шишковатыхъ опухолей на сухожиліяхъ (Ganglia).

Шишковатая опухоль на сухожиліяхъ (желвакъ), по нынѣшнимъ понятіямъ, есть не что иное какъ киста, образующаяся въ фиброзной ткани на тылѣ руки, рѣже стопы. Опухоль эта можетъ развиваться

какъ во влагалищахъ сухожилій, такъ и въ самыхъ фиброзныхъ связкахъ и часто является какъ мѣстное расширеніе сочленовной или слизистой сумки, которое протѣсняется наружу, раздвигая пучки фиброзной ткани. Сообщеніе этой кисты съ синовіяльной полостью или влагалищемъ сухожилія не можетъ однакоже быть доказано.

Часто поверхъ кисты тянутся отдѣльные пучки соединительной ткани, ущемляющіе ее мѣстами, иногда же бугристый видъ опухоли происходитъ отъ внѣшнихъ контуръ нѣсколькихъ, скученныхъ въ одномъ мѣстѣ, кистъ, вокругъ которыхъ нерѣдко расположены другія, меньшія новообразованія подобнаго рода—обстоятельство, доказывающее всю ошибочность существовавшаго прежде мнѣнія, будто всѣ подобныя гангліозныя опухоли происходятъ отъ разрыва или расширенія синовіяльной сумки и представляютъ нѣчто въ родѣ грыжи.

Такъ какъ есть старинныя наблюденія о лопаніи подобныхъ опухолей вслѣдствіе паденія или случайнаго удара, о всасываніи выступающей въ клѣтчатку жидкости и наступленіи затѣмъ такъ называемаго самопроизвольнаго заживленія, то самымъ любимымъ средствомъ противъ этого страданія издавна служитъ

1) *Раздавливаніе* или *разбиваніе*. Для раздавливанія опухоли кладутъ большіе пальцы обѣихъ рукъ по бокамъ ея и производятъ сильное давленіе то на одну, то на другую сторону. Если киста имѣетъ тонкія стѣнки, то членъ, на которомъ сидитъ опухоль, кладется на твердую подставку, напр. на столъ, и затѣмъ производится легкое прижатіе, посредствомъ котораго нерѣдко удается раздавить кисту и выжать содержимое въ клѣтчатку.

Если же этимъ способомъ не удается раздавливаніе, то можно положить руку на твердую подставку, а поверхъ опухоли компрессъ, сложенный 6—8 разъ, и затѣмъ произвести умѣренное постукиваніе деревяннымъ молоткомъ, кускомъ дерева или книгой. При не слишкомъ большой чувствительности можно употреблять болѣе сильные удары, пока опухоль не лопнетъ.

При употребленіи этого не совсѣмъ нѣжнаго способа не слѣдуетъ упускать изъ виду, что онъ можетъ имѣть вредное вліяніе на кости, составляющія ручную кисть.

2) *Подкожное разрѣзываніе* кисты есть способъ, гораздо болѣе соотвѣтствующій современнымъ требованіямъ и въ тоже время гораздо нѣжнѣйшій и вѣрнѣе ведущій къ цѣли. Эта нѣжная, подкожная операція, умѣстная особенно у раздражительныхъ женщинъ и при малой величинѣ кисты, производится катарактной иглой, которую вкалываютъ

въ опухоль, послѣ чего дѣлаютъ извнутри кнаружи нѣсколько проколовъ и насѣчекъ въ стѣнкѣ кисты. Гораздо болѣе успѣха можно ожидать, если, притянувъ нѣсколько кожу къ опухоли, сдѣлать въ окружности ея проколъ помощію узкаго, остроконечнаго, слегка серпообразнаго тенотома и затѣмъ, подвинувъ клинокъ надъ кистой, между нею и кожей, провести при вынимании тенотома подкожный разрѣзъ черезъ опухоль сверху внизъ. Послѣ этого стараются посредствомъ сдавленія сдѣлать опухоль болѣе плоскою, а постояннымъ употребленіемъ эластической давящей повязки произвести всасываніе жидкости, проникнувшей въ клѣтчатку.

Когда первый проколъ дѣлается послѣ предварительнаго притягиванія кожи, полезно, до принятія ею своего первоначальнаго положенія, выдавить черезъ отверстіе прокола часть содержимаго кисты и затѣмъ обезпечить успѣхъ операціи продолжительнымъ употребленіемъ давящей повязки, лучше всего хорошаго турникета.

Самый невѣрный способъ составляетъ *исключительное давленіе* помощію свинцовой пластинки или другихъ аппаратовъ, безъ предварительнаго разрыва или разрѣза кисты. Даже долголѣтнее употребленіе этого средства, хотя бы въ соединеніи со средствами, раздражающими кожу, съ іодными помазываніями, не ведетъ обыкновенно къ желанному всасыванію содержимаго и сращенію стѣнокъ полости. Гдѣ кожа срослась съ кистой, а опухоль большая и лежитъ поверхностно, тамъ скорѣе всего ведетъ къ цѣли *разрѣзъ*, производство и послѣдовательное леченіе котораго такое же, какъ при вскрытіи нарывовъ.

8. Извлеченіе инородныхъ тѣлъ.

Мы будемъ говорить объ извлеченіи инородныхъ тѣлъ изъ полостей тѣла при изложеніи операцій на дыхательныхъ, пищеварительныхъ и мочевыхъ органахъ. Здѣсь мы будемъ заниматься тѣми инородными тѣлами, которыя, какъ это особенно случается на войнѣ, попадаютъ въ организмъ послѣ предварительнаго поврежденія кожи.

Инородныя тѣла, которыя проникаютъ чрезъ кожу и вслѣдствіе давленія становятся вредными организму, можно дѣлить, какъ это дѣлаетъ *Пироговъ*, на двѣ группы: 1) вещества металлическія или минеральныя, какъ напр. пули, осколки ядеръ, пистоны, дробь, порохъ, песокъ, куски стекла, металлическія пуговицы, монеты, камни, цѣпочки часовъ, иголки и проч.; 2) органическія вещества, какъ пыжъ, куски платья, отломки костей, зубы, куски хрящей или сухожилій, гангренозные струпья, къ которымъ могутъ также быть причислены и продукты молекулярной гангрены (при язвенномъ процессѣ), такъ какъ эта послѣдняя только степенью отличается отъ другихъ родовъ гангрены.

Металлическія инородныя тѣла, кромѣ окисленія на поверхности своей, другаго измѣненія въ организмѣ не претерпѣваютъ, но зато вслѣдствіе тяжести они дѣйствуютъ вреднымъ образомъ на организмъ своимъ давленіемъ. *Пироговъ* различаетъ *первичное*, *вторичное* и *третичное* дѣйствія давленія.

Первичное дѣйствіе инороднаго тѣла зависитъ главнымъ образомъ отъ его формы, величины и положенія. Дѣйствіе это заключается въ *сплющиваніи*, *смѣщеніи*, *разрываніи* органическихъ тканей и наконецъ въ воспалительномъ раздраженіи послѣднихъ.

Вторичныя явленія начинаются *опуханіемъ* тканей и происходящимъ вслѣдствіе этого суженіемъ канала, представляемаго раною; затѣмъ слѣдуетъ отдѣленіе гангренозныхъ струпьевъ посредствомъ *нагноенія* и образованія *грануляцій*. Выраженій *«эксудативное раздраженіе»*, *«язвенное всасываніе* (exulcerative Resorption)», введенныя *Hunter*'омъ при процессахъ, которые влекутъ за собою скоротечное размягченіе и омертвѣніе сдавленныхъ тканей (см. „Kriegschirurgie“ Пирогова 1864 года стр. 247), я не хочу удерживать, потому что чрезъ нихъ процессы, обусловливающіе вторичныя явленія, только затемняются. Я полагаю, что существенныя измѣненія, которыя вызываются давленіемъ инородныхъ тѣлъ, суть тѣже самыя, какія мы видимъ при процессахъ, обусловливающихъ пролежни (Decubitus).

Если представить себѣ язвенный процессъ какъ молекулярную гангрену, а всякое омертвѣніе мягкой или твердой органической ткани—какъ *Necrosis*, то незамѣтные для глазъ процессы, которые развиваются при этихъ ранахъ подъ кожею, обусловливаясь давленіемъ, легче и проще могутъ быть поняты, если мы ихъ назовемъ *гангреною отъ давленія*—Decubitus.

Къ *третичнымъ* явленіямъ *Пироговъ* причисляетъ *опущеніе* инороднаго тѣла при образованіи конгестивныхъ нарывовъ и фистулезныхъ ходовъ, *лопаніе* стѣнокъ абсцесса, когда гной пролагаетъ себѣ путь въ близлежащія полости, и наконецъ страданія внутреннихъ органовъ, относящіяся большею частью къ *пізмическимъ* процессамъ. Кромѣ этихъ измѣненій мы иногда встрѣчаемъ еще рядъ другихъ явленій, а именно тогда, когда инородныя тѣла имѣютъ незначительную величину и гладкую поверхность, какъ это бываетъ при дроби и оставшихся круглыми маленькихъ пуляхъ. Здѣсь не бываетъ сильной реакціи, нѣтъ такихъ явленій, которыя бы напоминали отдѣленіе струпа, какъ при пролежнѣ; сдавленныя

органическія ткани напротивъ тутъ оправляются отъ нанесеннаго имъ насилія, привыкаютъ къ давленію инороднаго тѣла, рана заживаетъ, такъ что процессы, совершающіеся въ ранѣ, получаютъ характеръ консервативный.

Пироговъ различаетъ *образованіе капсулы* вокругъ пули отъ того состоянія, гдѣ около пули образовалась *сухая полость безъ всякаго отдѣленія (секрета)*. Я однако не вижу существенной разницы между этими обоими состояніями. Если оба эти процесса свести, по нынѣшнему понятію о нихъ въ наукѣ, на образованіе соединительной ткани и гноя (pyogenesis), то мы должны принимать, что тамъ, гдѣ нѣтъ омертвѣнія сдавленныхъ тканей и гдѣ инородное тѣло не выходитъ, а остается на долго или на всю жизнь въ организмѣ, мы имѣемъ дѣло съ большимъ или меньшимъ разростаніемъ соединительной ткани. Чѣмъ меньше раздраженіе и поврежденіе, тѣмъ меньше мѣстное разстройство питанія (воспаленіе) и развитіе соединительной ткани: тогда-то и образуется вокругъ инороднаго тѣла то, что *Пироговъ* называетъ *сухою полостью*. Если воспалительный процессъ сильнѣе, мѣстная реакція болѣе развита, то сосочки окружены болѣе обильнымъ количествомъ клѣтокъ соединительной ткани (гнойныхъ клѣтокъ); часть этихъ клѣтокъ, которая не можетъ дойти до отверстія раны, остается въ капсулѣ и претерпѣваетъ извѣстную намъ метаморфозу. Однако образованіе мѣшка вокругъ пули вообще очень рѣдко, быть можетъ потому, что въ легкихъ случаяхъ извлеченіе пули не трудно, отчего она своевременно извлекается хирургомъ. Когда поврежденіе ткани еще сильнѣе, субъектъ жирный, ткани его болѣе сочны, воздухъ не хорошъ, а мѣсто раны такое, что невозможно удерживать ее въ покоѣ, то дѣло обыкновенно доходитъ до образованія *полости вслѣдствіе изъязвленія* и омертвѣнія нѣкоторыхъ частицъ ткани (exulcerative Resorption *Hunter*'а); вмѣсто доброкачественнаго гноя мы имѣемъ ихоръ, къ которому примѣшаны частицы, происшедшія отъ молекулярной гангрены. Ихоръ и гангренозные струпья, дѣйствуя какъ инородныя и химически-вредныя тѣла, преимущественно вызываютъ тотъ рядъ явленій, которыя были обозначены выше подъ именемъ вторичныхъ и третичныхъ.

Случается также, что послѣ отдѣленія бо́льшихъ или меньшихъ гангренозныхъ струпьевъ рана очищается, но вмѣстѣ съ тѣмъ начинается разростаніе сосочковъ, которые выполняютъ образовавшуюся во время изъязвленія полость. Пуля часто сосочками подымается, вопреки законамъ тяжести, къ каналу раны, отчасти уже заживленному, такъ что для удаленія напр. пули мало требуется содѣйствія со стороны искусства.

Кромѣ этихъ трехъ исходовъ ранъ, осложненныхъ присутствіемъ

инородныхъ тѣлъ, важно еще одновременное поврежденіе сосудовъ, нервовъ и костей, отчего требуется перевязка артерій, вырѣзываніе куска нерва (при столбнякѣ), резекція или ампутація.

Мы считали нужнымъ входить въ эти подробности, такъ какъ отъ нихъ зависятъ показанія для операціи. И здѣсь до назначенія операціи необходимо вѣрное распознаваніе. Часто очень трудно опредѣлить, есть ли въ ранѣ инородное тѣло; изслѣдованіе раны зондомъ, а при огнестрѣльныхъ ранахъ пальцемъ, должно быть предпринимаемо только въ крайнихъ случаяхъ. *Пироговъ* отличаетъ изслѣдованіе, которое хирургъ предпринимаетъ изъ любопытства, отъ изслѣдованія, имѣющаго практическую важность и необходимаго для леченія. Онъ оправдываетъ только то изслѣдованіе, которое есть вмѣстѣ съ тѣмъ актъ, предшествующій самой операціи извлеченія.

Нѣтъ надобности всегда зондировать рану. Зондированіе абсолютно противупоказано, когда при первомъ взглядѣ видно, что извлеченіе инороднаго тѣла будетъ невозможно, что по извлеченіи его жизнь больнаго будетъ еще въ большей опасности; оно излишне когда предвидится показаніе для ампутаціи или вылущенія члена, когда поврежденіе находится на головѣ, шеѣ, груди или животѣ и оно осложнено раненіемъ внутреннихъ органовъ. *Пироговъ* не совѣтуетъ искать пули даже тамъ, гдѣ есть свѣжая, сквозная рана сустава и гдѣ ясно, что пуля находится тамъ; только въ исключительныхъ случаяхъ, на полѣ сраженія, онъ иногда допускаетъ извлеченіе ущемленной въ составѣ пули. Изслѣдованія зондомъ онъ здѣсь вовсе не допускаетъ, и только когда каналъ узкій или сократился, а палецъ хирурга слишкомъ толстый, онъ позволяетъ расширить каналъ на столько, чтобы можно было войти туда пальцемъ.

Когда при свѣжихъ ранахъ мы предполагаемъ, какъ выражается *Пироговъ, изъ объективно-логическихъ причинъ*, присутствіе пули и когда ея извлеченіе мы признаемъ показаннымъ, то тщательное изслѣдованіе необходимо. Вообще изслѣдованіе нужно тамъ, гдѣ повреждены только мягкія части или тѣло (діафизъ) большихъ трубчатыхъ костей. Изслѣдованіе дѣлается пальцемъ, или, если нужно, опредѣляютъ положеніе инороднаго тѣла эластичеткимъ зондомъ, мягкими бужами или металлическимъ зондомъ. Не должно полагаться на слова больнаго, если онъ напримѣръ утвердомъ. Не должно полагаться на слова больнаго, если онъ напримѣръ утверждаетъ, что пуля вышла изъ тѣла чрезъ выходное отверстіе, или даже если онъ держитъ ее въ рукахъ; ибо бываетъ, что пуля раздробляется на части, или что куски платья или другія инородныя тѣла, которыя были въ карманѣ больнаго, проникли вмѣстѣ въ рану.

Исключенія, гдѣ и при упомянутыхъ условіяхъ изслѣдованіе раны противупоказано, суть: 1) когда пуля засѣла очень близко отъ боль-

шихъ сосудовъ, особенно когда можно ощущать, какъ пуля пульсируетъ, или 2) когда ниже раны пульса нѣтъ. Послѣднее обстоятельство можетъ также зависѣть и отъ аномаліи артеріи; случалось также, что артерія, поврежденная пулею, все таки пульсировала ниже. Но на эти исключенія не надо разсчитывать, и тамъ, гдѣ нѣтъ пульса ниже раны, нужно отказаться отъ зондированія раны и въ особенности отъ извлеченія пули.

Если имѣемъ предъ собою огнестрѣльную рану, то нужно рукою изслѣдовать всю область кругомъ нея; надобно также освѣдомляться о направленіи выстрѣла и въ какомъ положеніи пуля застигла раненнаго. Послѣднее обстоятельство не всегда возможно узнать, а старое правило— привести членъ въ такое положеніе, въ какомъ онъ былъ во время раненія, не имѣетъ большаго практическаго значенія. Такого же малаго успѣха можно ожидать отъ задаваемаго больному вопроса, гдѣ онъ ощущаетъ пулю. Само собою разумѣется, что это больному не вредитъ, и если время позволяетъ и раненный достаточно понятливъ, то нѣтъ причины не пользоваться этими двумя вспомогательными средствами.

Гарибальди тотчасъ послѣ раненія утверждалъ, что онъ ощущаетъ, гдѣ у него засѣла пуля, и по этому ощущенію предпринятъ былъ разрѣзъ у наружной лодыжки. Разрѣзъ кожи не открылъ однако пули, которая проникла вглубь по направленію, указанному Гарибальди, но не вошла въ наружную лодыжку. Извѣстно, что присутствіе пули послѣ было оспариваемо и лучшіе военные хирурги ошибались въ діагностикѣ этого случая. Придуманы были особенные зонды, которые находились въ соединеніи съ гальванизмомъ. Этимъ думали рѣшить, дошли ли въ ранѣ до свинца или кости. Дѣлали также зонды съ жесткими головками изъ фарфора и изслѣдывали химически матерію, которая была получена посредствомъ тренія изъ глубины раны и въ которой старались отыскать слѣды свинца *Пироговъ*, который опытностью въ настоящее время превосходитъ всѣхъ другихъ военныхъ хирурговъ, безъ всякаго зондированія опредѣлилъ, что есть пуля въ ранѣ и что она находится ближе къ наружной лодыжкѣ. Онъ совѣтовалъ больному избрать себѣ другое мѣсто жительства и ничего не предпринимать, пока нѣкоторые явленія не покажутъ, что наступило благопріятное время для извлеченія пули. Нельзя допустить, что *Пироговъ* изъ одного только каприза не хотѣлъ предпринимать изслѣдованія раны у Гарибальди: для его опытнаго глаза это былъ типическій случай, гдѣ присутствіе пули легко можно было узнать по однимъ наружнымъ явленіямъ и объективно-логическимъ причинамъ. Зондированіе не было показано потому, что рана находилась во второмъ періодѣ и не было явленій, которыя бы требовали насильственнаго извлеченія пули.

Въ послѣднее польское возстаніе я имѣлъ въ моемъ леченіи случай съ казакомъ, весьма близко подходившій къ случаю Гарибальди. Пуля находилась у внутренней лодыжки, но не у передняго ея края, какъ у Гарибальди, а у задней ея границы. Каналъ раны былъ сильно распухшій, боли значительны и вся нога отечна. Раненіе произошло 3 дня назадъ. Это было поздно вечеромъ, привезено было много раненныхъ, и я поэтому отложилъ діагностику этого случая до другаго дня, тѣмъ болѣе, что больной еще былъ утомленъ транспортомъ въ госпиталь. Приличное положеніе и мѣстное противовоспалительное леченіе почти уничтожили на другой день лихорадочное состояніе и опухоль ноги. Казакъ разсказывалъ, что онъ былъ застигнутъ въ лѣсу, когда бѣжалъ пѣшкомъ; онъ утверждалъ, что чувствуетъ пулю подъ внутреннимъ краемъ пяточной кости. Зондъ, введенный съ осторожностію, дѣйствительно открылъ каналъ въ этомъ направленіи, но попалъ не въ пулю, а въ мягкія части. Такъ какъ реакція начала уже уменьшаться, то я отложилъ покамѣстъ расширеніе раны, которое одно только дѣлало возможнымъ насильственное изслѣдованіе и извлеченіе пули. Чрезъ нѣсколько дней снова показались опухоль и напряженіе поврежденныхъ частей. Тогда я расширилъ наружную рану, имѣя въ виду анатомическое отношеніе частей, и палецъ, введенный въ каналъ по направленію, указанному раненнымъ, не открылъ никакой пули. Между тѣмъ у задняго края лодыжки истекала капля гноя; тамъ тонкимъ пальцемъ можно было открыть нѣсколько маленькихъ, острыхъ осколковъ кости, вблизи которыхъ и найдена была мало измѣненная, круглая пуля. Я ее легко извлекъ корнцангомъ. Задній край надпяточной кости (talus) былъ поврежденъ, суставъ же, не смотря на то, что по отвѣтамъ больнаго этого нельзя было предполагать, былъ вскрытъ. При употребленіи погруженія въ воду (Immersio) и неподвижной, окошеточатой, гипсовой повязки, рана зажила въ 2—3 недѣли. Два раза появлялись потрясающіе ознобы и затѣмъ показывалась опухоль въ сторонѣ рубца, послѣ чего стали отходить оставшіеся осколки кости. Подобныя явленія обыкновенно встрѣчаются при огнестрѣльныхъ ранахъ; *Пироговъ* ихъ удачно сравниваетъ со вспышками вулкана.

На сколько простирается собственная моя опытность въ огнестрѣльныхъ ранахъ, я могу сказать, что *больной только тогда въ состояніи вѣрно опредѣлить намъ мѣсто пули, если послѣдняя первоначально засѣла подъ кожею*, или если она проникла какую-нибудь часть тѣла и опять остановилась *вблизи кожи* на другой сторонѣ. Казакъ, который нѣкоторыми врачами у насъ названъ „Гарибальди на Дову“, ввелъ насъ въ заблужденіе потому, что поверхностный каналъ раны, происшедшій вѣроятно отъ ворвавшагося туда куска кожи

изъ сапога, раненный яснѣе ощущалъ, чѣмъ самую пулю. На одной дуэли между студентами пуля раздробила правую лопатку поперегъ при поднятомъ плечѣ; сама же она раздвоилась вилообразно и лежала, какъ будто наполненная маленькими костными осколками, возлѣ спинныхъ отростковъ позвоночнаго столба. Раненный тотчасъ опредѣлилъ мѣсто пули, надъ которой возвышалась кожа. Но при вылущеніи пули я долженъ былъ разрѣзать кожу, фасціи и средній слой спинныхъ мускуловъ. Заживленіе семидюймоваго канала происходило медленно, но безъ существенныхъ измѣненій въ отправленіяхъ.

При отыскиваніи пули, если мы ея не находимъ вблизи раны, надо помнить, что извѣстныя мѣста въ тѣлѣ болѣе благопріятствуютъ тому, чтобы пуля открывалась на концѣ извилистаго хода. Эти мѣста, по *Пирогову*, суть: *подкрыльцовая впадина*, *лопаточная сторона*, *надлопаточная сторона* и *подколѣнная ямка*. Часто пуля только въ третьемъ періодѣ попадаетъ въ одну изъ этихъ областей. Такъ севастопольскую пулю, попавшую вначалѣ въ бедро, я по истеченіи 5 лѣтъ нашелъ въ подколѣнной ямѣ, гдѣ раненный солдатъ, не хотѣвшій подвергнуться операціи, желалъ ее удерживать, такъ какъ она никакихъ припадковъ ему не причиняла. Въ 1863 году я пользовалъ поляка, раненнаго на австрійской границѣ возлѣ Галиціи; коническая пуля пробила у него правую щеку, раздробила нижнюю челюсть и засѣла сзади и снаружи отъ лѣваго кивающаго мускула (m. sternocleidomastoideus), гдѣ и образовался нарывъ. Но не смотря на это, хирургъ, даже послѣ глубокихъ разрѣзовъ, не могъ ее отыскать. Чрезъ 3 мѣсяца, въ теченіе которыхъ больной большею частью оставался въ постели, я нашелъ пулю въ надхребетной ямкѣ (fossa supraspinata) и такъ какъ боли были сильныя, а движенія щеки нарушены, то я рѣшился ее извлечь. Операція имѣла хорошій успѣхъ.

Лучшее время для изслѣдованія огнестрѣльныхъ ранъ—это *непосредственно послѣ ранѣнія*. Если время позволяетъ и больной довольно понятливъ, чтобы описать положеніе, въ какомъ находился членъ во время раненія, то нѣкоторымъ образомъ полезно давать члену опять это положеніе и эластическимъ зондомъ изслѣдовать каналъ раны. Но тамъ, гдѣ для больнаго болѣзненно и даже опасно двигать его туда и сюда, чтобы находить надлежащее положеніе, лучше отказаться отъ стараго правила и стараться достигнуть цѣли посредствомъ изслѣдованія пальцемъ и, если нужно, послѣ предварительнаго расширенія ножомъ.

Какъ скоро показались *симптомы давленія*, свойственные *первому періоду*, то по причинѣ сильныхъ болей, большой раздражительности и напряженія ткани, лучше не предпринимать изслѣдованія раны. Расширеніе раны и изслѣдованіе ея подъ вліяніемъ хлороформа съ цѣлью удалить инородное тѣло составляетъ тогда лучшее пособіе. При этомъ образѣ дѣйствія и предсказаніе гораздо благопріятнѣе. Мои немногочисленныя наблюденія относительно извлеченія инородныхъ тѣлъ въ періодѣ перваго реактивнаго воспаленія вполнѣ подтвердились правилами, изложенными въ сочиненіи *Пирогова*. Онъ не совѣтуетъ на полѣ сраженія, когда времени такъ мало, предпринимать извлеченія пуль; онъ находитъ, что въ трудныхъ случаяхъ лучше откладывать операцію до того времени, когда можно дѣйствовать спокойно и осторожно, при помощи хлороформа, хотя бы уже тогда наступили симптомы давленія.

Изслѣдованіе во второмъ періодѣ, когда уже наступило нагноеніе, обыкновенно совершается металлическимъ зондомъ. При изслѣдованіи надо обращать вниманіе на звукъ, который происходитъ при ударѣ зонда объ пулю, и на ощущеніе, которое получаемъ при придавливаніи зонда. Если каналъ не очень длинный и если зондъ безпрепятственно можетъ двигаться на пулѣ, можно еще по ощущенію отличать твердую кость отъ мягкаго свинца. Если же зондъ двигается не свободно и только на маломъ пространствѣ, то звуки и ощущенія неясны и допускаютъ различныя толкованія. *Пироговъ* придаетъ много значенія *органическимъ измѣненіямъ*, которыя всегда правильно наступаютъ въ извѣстное время во второмъ періодѣ; онъ ставитъ ихъ въ діагностическомъ отношеніи выше, чѣмъ зондированіе. Однако *палецъ*, если онъ тонокъ и достаточно длиненъ, составляетъ естественный нѣжнѣйшій зондъ, почему въ этомъ періодѣ изслѣдованіе пальцемъ есть самое индифферентное. *Пироговъ* дѣлитъ тѣ обстоятельства, которыя запрещаютъ изслѣдованіе раны въ этомъ періодѣ, на слѣдующія группы: 1) *поврежденія головы*, когда инородное тѣло находится подъ сводомъ черепа и раненный при полномъ сознаніи. 2) *Проникающія раны груди*, когда онѣ осложнены явленіями давленія. Даже когда пуля ущемилась между ребрами, не слѣдуетъ ее извлечь въ этомъ періодѣ, потому что легко можно обнажить изъязвленную или омертвѣвшую часть грудной плевы и подать поводъ къ острымъ плевритическимъ явленіямъ. 3) Когда видно или можно догадываться, что инородное тѣло засѣло *вблизи большихъ сосудовъ*. 4) Когда пуля засѣла *въ эпифизѣ, вблизи сустава или въ самомъ суставѣ* и нѣтъ никакихъ опасныхъ при томъ явленій (инфильтрація, изліянія). Въ этихъ случаяхъ изслѣдованіе не только инструментами, но и пальцами можетъ имѣть худыя послѣдствія. Надобно тогда ждать до тѣхъ поръ, пока не наступятъ явленія, которыя говорятъ, что пуля уже подвижна; расширивъ рану, входятъ въ нее пальцемъ и затѣмъ извлекаютъ пулю.

Отыскиваніе инороднаго тѣла, когда наступилъ уже *третій періодъ*, представляетъ иногда особенныя затрудненія. Пули, засѣдающія въ мягкихъ частяхъ, рѣдко достигаютъ третьяго періода, потому что онѣ оттуда легко могутъ быть удаляемы и слѣдовательно извлекаются раньше. *Опущеніе* пули при одновременномъ образованіи полости и кармана—явленіе весьма важное; оно отличается отъ *поднятія* пули, которое происходитъ отъ разростанія подъ нею сосочковъ. Посредствомъ поднятія инородное тѣло (пуля) можетъ даже быть извержено, если соединительная ткань сокращается сильно: оно тогда подымается даже вопреки законамъ тяжести. *Hunter* первый обратилъ вниманіе на эту способность рубцовой ткани, вслѣдствіе своего сокращенія, выжимать гной изъ абсцесса чрезъ отверстіе, которое даже не находится на самомъ низкомъ мѣстѣ, и такимъ образомъ вести къ заживленію полости абсцесса.

Общія правила для извлеченія инородныхъ тѣлъ.

А. *При свѣжихъ ранахъ.* Если инородное тѣло не проникло глубоко и видно въ ранѣ, то его захватываютъ, смотря по величинѣ, пинцетомъ, корнцангомъ или острыми костными щипцами (Элем. операціи, стр. 156, фиг. 130) и затѣмъ стараются извлечь. Если ощущаютъ препятствіе, то надобно расширить отверстіе, лучше всего тупоконечнымъ (не пуговчатымъ), полулуннымъ тенотомомъ, который вводится вдоль инороднаго тѣла на подобіе зонда. Когда можно полагать, что достигли большаго діаметра инороднаго тѣла, дѣлаютъ разрѣзъ извнутри кнаружи въ томъ направленіи, гдѣ менѣе всего можно опасаться поврежденія большаго кровоноснаго сосуда или нерва. На конечностяхъ разрѣзъ обыкновенно дѣлается параллельно продольной ихъ оси. Кровавое расширеніе особенно необходимо тогда, когда инородное тѣло лежитъ въ глубокомъ каналѣ. Хлороформированіе тогда очень полезно, потому что, какъ и при вправленіи вывиха, отъ этого уничтожаются сокращенія мускуловъ, отъ чего легче и съ большею осторожностію можно устранять всѣ препятствія, которыя мѣшаютъ извлеченію пули.

Когда при изслѣдованіи раненной части находятъ, что пуля засѣла на концѣ длиннаго, болѣе или менѣе извилистаго канала подъ кожею, то пуля обхватывается какъ для вылущенія лимфатической желѣзы и черезъ напряженную такимъ образомъ кожу проводятъ большой разрѣзъ въ одинъ пріемъ, пока не покажется пуля. Если подъ кожею слои мускуловъ, сухожильныя влагалища или другія ткани покрываютъ пулю, то разрѣзъ долженъ быть производимъ послойно; по разрѣзываніи этихъ органовъ, что должно дѣлать весьма осторожно, надобно приподнимать

пулю къ ранѣ и окончательный разрѣзъ дѣлать надъ пулею. Въ большей части случаевъ форма пули измѣняется: то она болѣе плоска, раздвоена, то представляетъ углубленія или же выпятившіеся углы. Сухожильныя ткани, сквозь которыя пуля проникла, представляются въ видѣ нитей, обхватывающихъ пулю, какъ плотная сѣтка, такъ что нужно рѣзать вплоть до неровнаго, мягкаго свинца, чтобы совершенно освободить пулю. Если же этого не дѣлать, то извлеченіе пули будетъ сопровождаться весьма вредными для раненнаго раздраженіями и поврежденіями.

Когда пуля проникла въ кость и ущемилась, тогда и здѣсь, если извлеченіе показано, расширеніе раны должно предшествовать операціи. Если половина пули выстоитъ надъ поверхностію кости, то можно ожидать пользы отъ *пулеваго винта* (Таб. 106, фиг. 35), заключеннаго во влагалищѣ, какъ копье въ троакарѣ, при чемъ витки должны быть двойные. Если ввинченная пуля все таки неподвижна, то надобно еще болѣе расширить мягкія части въ ранѣ, а потомъ выпиливать пулю кругообразно *остеотомомъ* или *вѣнчикомъ трепана*, только безъ копья (Элем. операціи стр. 128, фиг. 105). Если хотятъ менѣе жертвовать здоровыми частями кости и чище работать, то можно вырѣзать ущемленную пулю изъ кости крѣпкимъ, рѣжущимъ долотомъ (тамъ же, стр. 120, фиг. 90—93). Долото вводится въ пулю подъ косвеннымъ угломъ; оно дѣйствуетъ какъ двуплечій рычагъ, котораго точка опоры находится или въ рукахъ оператора, какъ при подниманіи корешка зуба козьей ножкою, или же на краю обнаженной кости. Если пуля пробила одну стѣнку тѣла трубчатой кости и діаметръ отверстія меньше діаметра пули, или если пуля засѣла въ костяной полости, то это такіе случаи, гдѣ должно часто рѣшаться на трепанацію кости или увеличивать отверстіе долотообразными щипцами *Люэра* (тамъ же, стр. 122 фиг. 94).

В. *Извлеченіе пули въ періодѣ нагноенія* не требуетъ никакого уклоненія отъ образа дѣйствія, который мы только что описали; только актъ, который долженъ предшествовать операціи,—опредѣленіе положенія пули и часто необходимое расширеніе раны—требуетъ, чтобы обращено было вниманіе на общее состояніе организма и на мѣстныя органическія измѣненія въ ранѣ. Въ большей части случаевъ должно предпочитать расширеніе гнойнаго хода, ведущаго къ инородному тѣлу, безъ разрѣза. Для этой цѣли расширеніе совершается безъ боли посредствомъ навощенной губки или размягчающагося корня, какъ Laminaria digitata. Недавно имѣлъ я въ своемъ леченіи огнестрѣльную рану, существовавшую 7½ мѣсяцевъ у ружейныхъ дѣлъ мастера. Желая прокалить старый ружейный стволъ и не подозрѣвая въ немъ заряда, онъ выстрѣ-

лилъ себѣ послѣднимъ въ паховую область. На разстояніи 5″ отъ вѣтви лобковой кости, въ ранѣ этой при зондированіи можно было ощущать твердыя инородныя тѣла. Опасность этого мѣста заставила меня сдѣлать разширеніе весьма узкаго канала помощію бужей изъ **Laminariae digitatae**, затѣмъ я ввелъ тонкіе щипцы, служащіе для извлеченія камней изъ мочеиспускательнаго канала и имѣющіе форму катетера, и проникъ ими до передней стѣнки сѣдалищнаго бугра, гдѣ я нашелъ цѣлое гнѣздо кусковъ чугуна, діаметромъ въ 1—3‴, покрытыхъ разроставшимися грануляціями. Съ величайшей осторожностью, безъ кровотеченія и безъ особенныхъ болей, извлекъ я втеченіе часа изъ 5-дюймоваго канала 46 кусковъ желѣза! Продолжительныя, теплыя поясныя ванны и частое промываніе раны повели къ заживленію послѣдней безъ особенныхъ случайностей.

Если фистулезные ходы глубоки, то я употребляю тонкія кишечныя струны, которыя складываю вмѣстѣ или скручиваю какъ веревки и ввожу по возможности до пули. При поверхностномъ положеніи пули я бы пользовался расширяющимъ аппаратомъ, какой я употребляю при суженіи влагалища (Таб. 100, фиг. 6), и затѣмъ прибѣгалъ бы къ погруженію въ воду (**Immersio**), размягчающее и разслабляющее дѣйствіе котораго весьма полезно тамъ, гдѣ опуханіе вслѣдствіе имбибиціи не очень сильно. Когда мы себѣ проложили дорогу къ пулѣ безъ кроваваго расширенія—что по мнѣнію лучшихъ военныхъ хирурговъ должно быть предпочитаемо—то извлеченіе пули корнцангомъ или полипными щипцами не всегда такъ легко, какъ въ тѣхъ случаяхъ, когда расширеніе сдѣлано ножемъ, когда мы по мѣрѣ надобности можемъ увеличивать разрѣзъ. Извлеченіе пули часто здѣсь такъ трудно вслѣдствіе многоразличныхъ обстоятельствъ, что нѣтъ возможности представить точныя правила, какъ поступать въ подобныхъ случаяхъ. Въ учебникахъ операцію эту обходятъ обыкновенно молчаніемъ, потому что, какъ удачно замѣчаетъ *Пирогов*ъ, «очень трудно ее описывать». Большое число инструментовъ для извлеченія пуль, которые изобрѣтены до настоящаго времени, доказываетъ уже, что при этой операціи нужно было бороться съ большими трудностями, отчего искали пополнить недостатокъ ловкой руки изобрѣтеніемъ слишкомъ сложныхъ для этой цѣли инструментовъ.

Въ высшей степени важно, что два великіе военные хирурга, какъ *Ларрей*-отецъ и *Пирогов*ъ не обращали вниманія на всѣ эти изобрѣтенія и вмѣсто всѣхъ сложныхъ пулеизвлекателей употребляли только корнцангъ.

Понятно, что всѣ старые пулеизвлекатели, снабженные ложкообразнымъ концомъ, какъ напр. пулеизвлекатель *Percy*, рекомендуемый *Франкомъ*, не выдерживаютъ строгой критики; это потому, что пули, проникая въ тѣло, измѣняютъ часто свою круглую форму и что въ новѣйшія войны мы встрѣчаемъ различныя формы пуль, особенно коническія. Я не понимаю, какъ *Лингартъ*, совѣтуя употребленіе новаго, ложкообразнаго пулеизвлекателя *Б. Лангенбека* (Таб. 106, фиг. 36), который устроенъ по образцу *Roy*'вой ложки для извлеченія камня изъ мочеваго канала, описываетъ довольно серьёзно отверстіе въ ложкѣ, какъ окошечко для воспринятія конца конической пули. Развѣ коническая пуля всегда обращена концомъ кпереди? Развѣ пуля не раздваивается иногда? Или коническая пуля не измѣняетъ часто своей формы и своего положенія? И если даже пуля стоитъ основаніемъ своимъ впередъ и уже удалось ввести острый конецъ въ окошко ложки, то развѣ она удержится въ этомъ положеніи параллельно рукояткѣ инструмента? Ложка подымается подъ прямымъ угломъ къ рукояткѣ инструмента только посредствомъ давленія пружиною; если въ узкомъ, темномъ каналѣ раны представляется какое нибудь препятствіе этому движенію ложки (а это должно случиться всякій разъ), то ложка становится подъ тупымъ угломъ, отчего полузахваченный конецъ пули можетъ выскользнуть. Если послѣдняго не бываетъ, то ось пули непремѣнно станетъ косвенно и при влеченіи за рукоятку инструмента одинъ край основанія пули упрется въ мягкія части, а ось ея станетъ поперегъ, отчего пулей будутъ повреждены и безъ того уже сдавленныя ткани. Самое удаленіе инструмента изъ канала раны сопровождается тогда вторичнымъ повреждѣніемъ тканей концемъ пули, и она вслѣдствіе этого насильственно поворачивается въ каналѣ вокругъ продольной своей оси.

Если можемъ допускать въ хирургіи какую нибудь пулевую ложку, то это ложка *Томасена* (Таб. 106, фиг. 37). Инструментъ представляетъ ложку, на прямой рукояткѣ которой движется вверхъ и внизъ косо отшлифованное долото. Когда пуля даже вполовину охвачена ложкою, то долото подвигается внизъ и пуля такимъ образомъ фиксируется въ ложкѣ. Но если каналъ предварительно не былъ расширенъ, то трудно этимъ инструментомъ удалить пулю, половина которой выдается изъ ложки; если же прежде уничтожено было ущемленіе пули, то извлеченіе возможно и простымъ корнцангомъ.

Когда нужно извлечь пулю изъ узкаго гнойнаго канала и когда хотимъ расширить рану не посредствомъ разрѣза, а желаемъ дѣйствовать нѣжно, щадя ткани, то мы должны отдать преимущество такимъ

щипцамъ, которые въ сложенномъ видѣ могли бы быть легко вводимы въ рану, подобно тупому зонду, послѣ же, когда пуля уже найдена, легко раздвигались бы для того, чтобы захватывать ее своими достаточно острыми или лучше зубчатыми вѣтвями. Чѣмъ тоньше инструментъ, тѣмъ яснѣе ощущеніе, когда онъ дѣйствуетъ на пулю какъ зондъ и можетъ свободно двигаться въ темномъ пространствѣ. Чѣмъ острѣе зубцы, которые входятъ въ какой нибудь отростокъ или гладкій отрѣзокъ пули, тѣмъ плотнѣе пуля захватывается, какую бы форму она не имѣла; если еще мы можемъ замыкать инструментъ такъ, чтобы не нужно было давленія пальцами для удержанія пули, то мы можемъ имъ и оканчивать извлеченіе легче и болѣе безопасно, чѣмъ корнцангомъ. Этою идеею я руководствовался еще въ 1857 году при устройствѣ моего пулеизвлекателя (Таб. 106, фиг. 38). Инструментъ состоитъ изъ металлическаго цилиндра *a*, имѣющаго 7‴ длины и 3‴ толщины и снабженнаго на нижнемъ концѣ двумя стальными пружинами *b* и *c*. Внутри цилиндра проходитъ металлическая палочка *d*, которая на этомъ же концѣ соединена посредствомъ шарнира съ двумя ложками *s*, имѣющими по краямъ зубчики. Ложки, назначенныя для захватыванія пули, соединены съ пружинами *b* и *c* посредствомъ двухъ штифтиковъ *h*; вслѣдствіе этого, когда конецъ металлической палочки *d* втягивается въ цилиндръ *a*, ложки замыкаются и концами обхватываютъ пулю *m*. Если палочка выдвигается изъ цилиндра, то дѣйствіемъ пружинъ *b* и *c* ложки разводятся. Чтобы можно было наблюдать за замыканіемъ и размыканіемъ ложекъ въ каналѣ огнестрѣльной раны и дѣйствовать вѣрно и съ надлежащею силою, я снабдилъ верхній конецъ цилиндра *a* маленькимъ циферблатомъ, стрѣлка котораго показываетъ, на сколько линій концы ложекъ расходятся другъ отъ друга въ каналѣ раны. Многократные опыты, которые я дѣлалъ на трупахъ и на анестезированномъ волѣ, убѣдили меня въ преимуществѣ этого инструмента надъ всѣми щипцами, ложками и винтами, устроенными для этой цѣли.

Болѣе простые щипцы для извлеченія инородныхъ тѣлъ (Таб. 106, фиг. 40), представляющіе такія же выгоды, какъ и предыдущіе, я устроилъ послѣ по образцу вновь изобрѣтеннаго пулеизвлекателя *Лютера* въ Берлинѣ (Таб. 106, фиг. 39).

Инструментъ *Лютера* усовершенствованъ мною въ четырехъ отношеніяхъ:

1. Главная часть инструмента *a* вмѣстѣ съ ложкою *b* тоньше и легче; она имѣетъ довольно глубокую выемку, въ которой помѣщается притягивающая пружина *c* второй ложки. Инструментъ поэтому глаже и, что весьма важно, между *a* и *c* нѣтъ расщелины,

какъ это видно въ инструментѣ *Лютера* между обѣими другъ къ другу прилегающими палочками. Если вспомнить, что всѣ пулеизвлекатели, которые раскрываются въ видѣ ножницъ или корнцанга, имѣютъ ту невыгоду, что при захватываніи пули ущемляются также мягкія части, лежащія выше ложекъ, то понятно будетъ, съ какою цѣлью я устроилъ пружину въ *выемкѣ*.

2. Рычагъ *e*, при нздавленіи котораго ложки замыкаются въ моемъ инструментѣ, длиннѣе, чѣмъ въ инструментѣ *Лютера*, отчего онъ дѣйствуетъ сильнѣе, при меньшемъ израсходованіи силы.

3. Рычагъ *e*, который вмѣстѣ съ тѣмъ есть вторая рукоятка щипцовъ, имѣетъ продолговатое окошечко *f*, чрезъ которое проходитъ палочка *g*; эта послѣдняя укрѣплена въ рукояткѣ *a* подвижно. Чрезъ это устройство захваченное ложками инородное тѣло тотчасъ же можетъ фиксироваться, потому что пружинка *h* придавливаетъ зубцы на палочкѣ *g* къ крючковатому краю окошечка *f*. Чрезъ это устройство актъ извлеченія пули можетъ совершаться съ большею осторожностію, не повреждая столько тканей.

Оперирующая рука не должна уже употреблять большой силы для удерживанія захваченнаго тѣла и инструментъ легкими движеніями выводится изъ канала раны. Большой и указательный пальцы кладутся подъ крючковатое возвышеніе *i* и въ уголъ *k*. При извлеченіи, какъ при дѣйствіи зондомъ, мы руководствуемся осязаніемъ руки. Кромѣ того введеніе инструмента и отыскиваніе инороднаго тѣла можно производить нѣжнѣе, какъ бы зондируя, потому что инструментъ чрезъ устройство рукоятокъ можетъ легко замыкаться. При употребленіи инструмента *Лютера* (фиг. 39) мы должны захватывать рукоятки полною рукою и давить постоянно большимъ пальцемъ на рычагъ палочки для того, чтобы замыкать ложки при введеніи ихъ въ каналъ и при извлеченіи пули, захваченной ложками. Естественно, что, дѣйствуя такъ и притомъ съ такою силою, мы уже не въ состояніи такъ нѣжно вводить инструментъ въ рану.

4. Когда я моимъ инструментомъ дошелъ до инороднаго тѣла, то я кладу большой палецъ на рычагъ *e*, такъ что конецъ его надавливаетъ на палочку *g*, остальные же пальцы той же руки обхватываютъ рукоятку *a* и крючекъ *i*. При давленіи большимъ пальцемъ ложки въ ранѣ размыкаются. Еще какъ объ усовершенствованіи инструмента *Лютера* надо упомянуть и объ дѣленіи на палочкѣ *g*, которое показываетъ оператору, на сколько центиметровъ инструментъ въ ранѣ раскрывается, отчего можно избѣгать сдавливанія мягкихъ частей безъ всякой надобности.

С. Если рана уже зажила и извлеченіе инороднаго тѣла показывается болями и нарушенными отправленіями, то при опредѣленіи мѣста, гдѣ отыскивать пулю, должно руководствоваться этими симптомами, мало обращая вниманія на рубецъ. Можно облегчить себѣ изслѣдованіе, если предварительно ослабить мускулы. По опредѣленіи мѣста пули, разрѣзъ дѣлается тамъ, гдѣ, имѣя въ виду анатомическое отношеніе частей, можно менѣе всего повреждать тканей. Общихъ правилъ для этого нельзя давать.

Лингартъ обращаетъ вниманіе на нѣкоторыя обстоятельства, встрѣчающіяся при извѣстныхъ инородныхъ тѣлахъ. Такъ, *осколки дерева* обыкновенно не проникаютъ глубоко, по причинѣ шероховатой поверхности и незначительнаго вѣса, вслѣдствіе чего сила, съ которою они входятъ, слабѣе. Но зато при извлеченіи ихъ мы встрѣчаемъ то неудобство, что они дѣлаются рыхлѣе отъ пропитыванія органическими жидкостями. Захватывая осколокъ пинцетомъ или щипцами, мы только отрываемъ отъ него кусочки, а не вытягиваемъ всего отломка. Поэтому здѣсь необходимо прежде уничтожить ущемленіе посредствомъ разрѣза и затѣмъ изслѣдовать тщательно рану. Оставшіеся куски дерева, равно какъ и куски навощенной губки, забытые въ фистулезныхъ каналахъ, куда они введены были съ цѣлью расширенія, могутъ подать поводъ къ продолжительнымъ нагноеніямъ. Тутъ обыкновенно повторяется тоже самое, что и при оставшихся въ огнестрѣльныхъ ранахъ кускахъ платья. Если хотятъ устранить постоянное раскрываніе подобной раны, то необходимо очищеніе ея и тщательное осматриваніе.

Куски стекла легче могутъ быть находимы въ ранѣ; но все таки необходимо и здѣсь дѣйствовать осторожно, потому что захваченная часть можетъ легко отламываться. Я приготовилъ себѣ корнцангъ, подбитый мягкимъ свинцомъ, чтобы употреблять его какъ иглодержатель, а въ особенности захватывать имъ острія иголокъ, не отламывая ихъ, при наложеніи швовъ во влагалищѣ и въ полости рта. Острые куски стекла также легко захватывать этимъ корнцангомъ. Важное правило при извлеченіи острыхъ инородныхъ тѣлъ заключается въ томъ, чтобы рана была предварительно разширена на столько, чтобы большій діаметръ инороднаго тѣла проходилъ безпрепятственно чрезъ рану. Если отломокъ все таки задерживается и упирается о что нибудь, то надо его захватить въ другомъ мѣстѣ и оборотить на бокъ, пытаясь медленнымъ влеченіемъ осторожно его вытягивать.

Отломленные куски иголокъ представляютъ особыя затрудненія при ихъ извлеченіи. Обыкновенно ихъ находятъ въ ладони или женскихъ грудяхъ; въ послѣднія онѣ попадаютъ изъ платья (куда онѣ вкалываются для сохраненія), если случайно происходитъ ударъ въ этой сторонѣ. Въ Дрезденѣ я изслѣдовалъ вмѣстѣ съ *Цейсомъ* портнаго, который во время драки иголку, находившуюся въ его жилетѣ, вонзилъ себѣ между реберъ, гдѣ она сломалась. Мы однако отложили разрѣзъ надъ концемъ иглы, потому что боли при дыхательныхъ движеніяхъ были не сильны, поэтому игла въ $^3/_4$″ длиною и осталась безъ вреда у него въ тѣлѣ. Если можно обхватить то мѣсто кожи и подлежащихъ частей, куда игла вошла, то слѣдуетъ слегка давить на него съ той стороны, куда обращенъ конецъ иглы, чтобы такимъ образомъ воспрепятствовать иглѣ входить глубже; разрѣзавъ потомъ кожу, стараются крѣпкимъ пинцетомъ захватить отломленный конецъ. Въ одномъ случаѣ эта легкая по видимому операція продолжалась такъ долго, что и я, и больной потеряли наконецъ терпѣніе и я долженъ былъ отказаться отъ извлеченія иглы. Боли, причиняемыя иглою, часто женщинами считаются менѣе сильными, чѣмъ боли отъ разрѣза, и такъ какъ при такой незначительной операціи хлороформированіе не показано, то часто оставляли операцію эту неоконченною.

Если игла проникла въ кость, то разрѣзъ долженъ быть сдѣланъ до кости; конецъ иглы тамъ захватываютъ корнцангомъ, подбитымъ мягкимъ свинцомъ, и вращательными движеніями дѣлаютъ иглу подвижною. Не надобно дѣлать рычагообразныхъ движеній, потому что игла можетъ сломаться возлѣ самой кости. Съ такою же осторожностію должны быть извлекаемы отломленные куски ножа, сабли или ножницъ, если они засѣли въ кости. Для того, чтобы сдѣлать эти тѣла подвижными, можно пожалуй употреблять рычагообразныя движенія; но эти послѣднія должны быть предпринимаемы въ направленіи реберъ этихъ тѣлъ, а не поверхностей, въ противномъ случаѣ концы ихъ отламываются близко подлѣ кости. Захватываніе такихъ отломленныхъ концевъ ножа и проч. также выгоднѣе корнцангомъ, подбитымъ мягкимъ свинцомъ. Впрочемъ и при захватываніи этихъ тѣлъ костными щипцами *Гейне-Люэра*, если только они хорошо захвачены зубцами, нечего бояться, чтобы они выскользнули.

Въ нѣкоторыхъ случаяхъ, нѣтъ надобности употреблять большіе разрѣзы и большія усилія для извлеченія инороднаго тѣла, а лучше, смотря по обстоятельствамъ, выжидать благопріятное время, пока вслѣдствіе органическихъ измѣненій въ окружности извлеченіе инороднаго тѣла не будетъ облегчено, или по крайней мѣрѣ пока ущемленіе его

не можетъ быть уничтожено съ большей безопасностію. Надобно руководствоваться при этомъ правилами, изложенными выше для зондированія ранъ. Если инородное тѣло произвело прободеніе грудной или брюшной полости и она засѣла въ ранѣ, то не должно спѣшить съ операціею. Внутреннее кровотеченіе здѣсь рѣдко, а пластическіе процессы вокругъ инороднаго тѣла могутъ вызывать благопріятныя сращенія, которыя уменьшаютъ опасность для жизни. Мнѣ извѣстенъ одинъ весьма замѣчательный случай, гдѣ, вслѣдствіе паденія съ садовой террассы, острая палка вонзилась въ грудь упавшаго и произвела прободеніе передней и задней стѣнки одной половины грудной полости. Призванный слишкомъ поздно хирургъ, отпиливъ концы палки, оставилъ среднюю часть въ ранѣ какъ тампонъ до тѣхъ поръ, пока, послѣ наступленія нагноенія и сращенія грудной плевы, извлеченіе этой части не могло быть предпринято съ безопасностію. Больной совершенно выздоровѣлъ.

ПРИБАВЛЕНІЕ.

Операціи въ системѣ кожицы.

1. Операціи затвердѣлостей или омозолѣлостей (Callositas, Tyloma).

Затвердѣлости кожицы представляютъ плоскія возвышенія съ широкимъ основаніемъ и безъ рѣзкихъ границъ. Онѣ встрѣчаются большею частію только на рукахъ и ногахъ. На рукахъ онѣ являются вслѣдствіе долговременнаго и однообразнаго употребленія одного и того же орудія.

Ученіе о различныхъ затвердѣлостяхъ у рабочихъ и ремесленниковъ важно для судебнаго врача. Для хирурга же дифференціальное распознаваніе того, происходитъ ли затвердѣлость отъ пера или отъ дратвы, отъ струга или отъ рѣзца, имѣетъ гораздо меньше значенія.

Хирургу часто приходится лечить затвердѣлость, которая образуется у внутренней стороны головки первой плюсенной кости и которой *Cooper* далъ названіе «экзостоза надкостной плевы». Эта затвердѣлость, послѣ несоотвѣтственнаго леченія, не столько отъ образованія остеофитовъ, сколько отъ встрѣчающейся подъ ней слизистой сумки, можетъ повести къ нагноенію и омертвѣнію и вслѣдствіе этого служить показаніемъ для резекціи кости (въ прежнее время дѣлали даже ампутацію).

Удаленіе затвердѣлостей кожицы производится механическимъ путемъ, обыкновенно *пемзировкой*. (Въ шведскихъ баняхъ рядомъ съ мыломъ лежитъ обыкновенно и кусокъ пемзы для стиранія затвердѣлостей пятки, и банщица услужливо стираетъ слѣды твердой обуви, оставшіеся на ногахъ посѣтителей).

При болѣе развитыхъ затвердѣлостяхъ употребляется и *напильникъ* или же, послѣ продолжительнаго размягченія ихъ въ теплой мѣстной ваннѣ, ихъ можно *снести ножемъ* или *сорвать острыми пинцетами.*

2. Операція мозолей (Clavus).

Мозоль есть ограниченное утолщеніе кожицы, внѣдряющееся въ кожу на подобіе клина. Этіологическій моментъ мозоли заключается въ несоотвѣтственной и несоразмѣрной обуви. Поводомъ къ ея образованію служитъ не столько давленіе, сколько треніе выдающихся суставовъ ножныхъ пальцевъ.

Какъ *предохранительное* средство можно рекомендовать мягкій сапогъ съ не слишкомъ высокимъ каблукомъ. Если каблукъ высокъ, то нога, каждый разъ какъ только ступитъ, подвигается впередъ. Если при этомъ сапогъ плотно обхватываетъ тылъ стопы, что обыкновенно считается средствомъ противъ этого неудобства, то чулокъ при надѣваніи сапога напрягается на тылѣ стопы, черезъ что ножные пальцы искривляются, какъ отъ слишкомъ короткаго чулка. Оттого на угловидно выстоящихъ костяхъ ножныхъ пальцевъ легче могутъ образоваться мозоли.

Средства, способствующія исчезанію мозоли, суть: устраненіе давленія, особенные *перевязочные аппараты*, уничтожающіе давленіе обуви, преимущественно же мягчительныя *мѣстныя ванны* и *мази*. Гораздо скорѣе мозоль отпадаетъ или слупливается по частямъ помощію *ѣдкихъ средствъ*, которыми только слѣдуетъ дѣйствовать осторожно и притрогиваться лишь къ центральной части мозоли.

Пока мозоль еще не имѣетъ верхушки, идущей вглубь, самый легкій способъ — послѣ теплой ванны *вырвать* ее посредствомъ иглы или пинцета, но къ этому способу не слѣдуетъ прибѣгать, какъ скоро верхушка мозоли укрѣпилась на сочленовной сумкѣ или когда подъ краемъ основанія мозоли уже образовалась слизистая сумка.

Вырѣзываніе или *вылущеніе*, по быстротѣ производства и безболѣзненности своей, заслуживаетъ предпочтенія. Операціи предпосылаютъ мягчительную ножную ванну. Больной сидитъ такъ, что можетъ удобно поднять ногу.

Узкимъ бистуреемъ, поставленнымъ плашмя, основаніе мозоли снимается рѣжущими движеніями послойно до тѣхъ поръ, пока розовый оттѣнокъ и чувствительность не покажутъ, что уже проникли до кожи. Тогда кончикомъ ножа вынимаютъ желтую верхушку мозоли, или же кладутъ на нее кусочекъ сала и оставляютъ на нѣсколько дней, по истеченіи которыхъ послѣдній актъ операціи можетъ быть произведенъ гораздо радикальнѣе.

Если при болѣе выдающейся мозоли, вслѣдствіе постояннаго движенія основанія въ ту и другую сторону, у верхушки образовалась *слизистая сумка*, то ее слѣдуетъ вскрыть. Раненіе ея считается непосвященными весьма опаснымъ, потому что отъ небрежнаго или несоотвѣтственнаго послѣдовательнаго леченія можетъ присоединиться воспаленіе, сходное съ воспаленіями суставовъ. Но если по вскрытіи слизистой сумки мозоли сдѣлаютъ прижиганіе раны и продолжительную ножную ванну съ цѣлью смягчить боль и уменьшить реакцію, то здѣсь не можетъ быть особенной опасности. Недовѣрчивость непосвященныхъ къ оперативному леченію мозоли основывается безъ сомнѣнія на томъ, что первыя боли при появленіи старческой гангрены смѣшивали съ болью отъ мозоли и когда при этомъ, вслѣдствіе неискуснаго вырѣзыванія, получалась гноящаяся язва, которая у стариковъ вела къ омертвѣнію, то говорили, что смерть была причиняема операціей мозоли.

3. Операція роговыхъ наростовъ (Cornua).

Они встрѣчаются рѣдко. Ихъ нужно *откусывать* щипцами, или, что заслуживаетъ предпочтенія, дѣлаютъ вокругъ нихъ *2 эллиптическихъ* разрѣза, удаляютъ ихъ вмѣстѣ съ кожей, на которой они сидятъ, и дефектъ закрываютъ кровавымъ или безкровнымъ швомъ, такъ чтобы получился линейный рубецъ.

4. Операція вросшаго ногтя (Incarnatio unguis).

Лингартъ считаетъ выраженіе «вросшій ноготь» неправильнымъ, потому что по его мнѣнію воспаленіе сперва начинается съ *жолобка* ногтя (matrix) и давленіе ногтя становится вреднымъ только тогда, когда въ жолобкѣ и ноготномъ ложѣ уже давно обнаружились воспаленіе и припухлость. Но это страданіе возникаетъ въ большомъ пальцѣ ноги преимущественно вслѣдствіе несообразнаго обрѣзыванія ногтя или тѣсной обуви,—два момента, могущіе обусловливать неравномѣрный ростъ ногтя.

Первоначальное появленіе и возвратъ болѣзни могутъ быть предотвращены цѣлесообразнымъ обрѣзываніемъ ногтя, что рекомендуетъ и *Лингартъ* и это доказывается уже тѣмъ, что если кожный жолобокъ слишкомъ выростаетъ надъ краемъ ногтя, то это не обходится безъ участія послѣдняго. Здоровый кожный жолобокъ ногтя часто воспаляется только вслѣдствіе давленія на него края ногтя, а потому я скорѣе въ пользу того, чтобы удержать названіе, принятое старыми хирургами.

Вростаніе ногтя въ мягкія части бываетъ обыкновенно съ одной стороны ножнаго пальца, иногда же съ обѣихъ сторонъ. Этотъ процессъ ведетъ къ сильному воспаленію, нагноенію, а иногда даже къ омертвѣнію.

Предохранительное леченіе состоитъ въ томъ, чтобы не обрѣзывать ногтя слишкомъ коротко, особенно при углахъ. Нужно напротивъ заботиться о томъ, чтобы свободный край ногтя большаго пальца ноги выдавался нѣсколько надъ мягкими частями.

Леченіе можетъ быть и неоперативное. Въ послѣднее время *Цейсъ* доказалъ, что при употребленіи *теплыхъ, продолжительныхъ ножныхъ ваннъ* изчезаетъ воспаленіе мягкихъ частей, ноготь растетъ быстрѣе и чрезъ двѣ недѣли покрываетъ выздоровѣвшія мягкія части.

Другой нѣжный, но не всегда удающійся способъ состоитъ въ употребленіи различныхъ *перевязочныхъ* средствъ. Край ногтя приподнимаютъ съ грануляцій или опухоли и закладываютъ подъ него *корпію, холстъ, листовое золото (Цейсъ), свинцовую пластинку (Dessault)* или *липкій пластырь (Richerand)*. Если же ноготь сдѣлался уже ломкимъ, то отъ подобнаго приподнятія края ногтя можетъ случиться, что онъ надломится и тогда полученные такимъ образомъ новые, острые концы ногтя могутъ еще болѣе вредить.

Разрушеніе грануляцій посредствомъ повтореннаго туширования ихъ *ѣдкими средствами* не всегда увѣнчивается полнымъ успѣхомъ. Хотя, послѣ прижиганія, я накладывалъ полоски липкаго пластыря такими турами, чтобы онѣ производили въ тоже время сильное давленіе на грануляціи, и сверхъ того покрывалъ ихъ еще слоемъ коллодія, мнѣ все таки только съ трудомъ удавалось предупреждать рецидивъ.

Въ послѣднее время прослыло надежнымъ средствомъ повторенное употребленіе *квасцовъ*, которые, въ сравненіи съ *азотнокислымъ серебромъ* или *ѣдкимъ поташемъ (Brachet* и др.), во всякомъ случаѣ заслуживаютъ предпочтенія. Отъ послѣднихъ ноготь можетъ сдѣлаться ломкимъ и перейти въ разложеніе, если онъ уже не сдѣлался такимъ вслѣдствіе размягченія отъ предшествовавшаго воспаленія.

При страданіи, достигшемъ уже значительныхъ размѣровъ, умѣстнѣе *срѣзываніе мягкихъ частей ножомъ*, которое было уже въ ходу у арабовъ и рекомендуется особенно *Paré* и *Лисфранкомъ*. Узкій, остроконечный скальпель втыкаютъ возлѣ ногтя и вдоль по его краю отрѣзываютъ всю опухшую часть въ видѣ лоскута, котораго основаніе, соотвѣтствующее корню ногтя, отрѣзывается, начиная отъ угла раны кнаружи. Ножъ должно вкалывать такъ, чтобы вмѣстѣ съ тѣмъ можно было удалить значительную часть кожи на ладонной поверхности. Являющіяся затѣмъ обильныя грануляціи нужно ежедневно тушировать азотнокислымъ серебромъ, иначе будетъ рецидивъ.

Lorinser доказалъ, что возвраты послѣ подобнаго отнятія кожнаго желобка ногтя происходятъ отъ распространенія воспаленія ноготнаго ложа болѣе квнутри, къ срединѣ ногтя, откуда болѣе всего выростаютъ мясные сосочки. Въ этомъ и я убѣдился опытомъ.

Упорство этого страданія подало поводъ къ изобрѣтенію жестокихъ оперативныхъ способовъ даже въ то время, когда хлороформъ еще не былъ извѣстенъ. Старались, хотя безуспѣшно, давать краю ногтя другое направленіе тѣмъ, что или *соскабливали стекломъ средину ногтя* и затѣмъ выгибали края кверху, или со стороны наружной поверхности ногтя продѣвали концы *свинцовой проволоки* черезъ оба края ногтя и затѣмъ, стягивали опять на его срединѣ. Послѣднимъ способомъ *Faye* поднималъ и сближалъ края ногтя между собою.

Гораздо радикальнѣе кажутся способы *Фабриція изъ Аквапенденте* и *Діониса*, которые разрѣзывали вросшія части ногтя и затѣмъ вырывали посредствомъ корнцанга. Но и тутъ были рецидивы. Поэтому *Дюпюитренъ* удалялъ половину ногтя тѣмъ, что подводилъ подъ средину его, до самаго корня, верхушку одной изъ вѣтвей ножницъ и отрывалъ затѣмъ отрѣзанную такимъ образомъ вредную половину, закручивая ее около самой себя свнутри кнаружи. Это вырываніе половины ногтя *Ларрей* и *Мальгень* соединяли съ отнятіемъ мягкихъ частей и употребленіемъ раскаленнаго желѣза.

Вырѣзываніе края ногтя съ принадлежащимъ сюда жолобкомъ (matrix) *Лингартъ* производитъ такъ: сначала онъ разсѣкаетъ ноготь, начиная отъ корня и вдоль по краю его, потомъ отрѣзанную такимъ образомъ часть ногтя онъ отпрепаровываетъ вмѣстѣ съ кожею. Эту операцію онъ дѣлаетъ съ обѣихъ сторонъ, оставляя въ срединѣ часть ногтя для защиты конца ножнаго пальца. Это трудное отпрепарованіе боковой части жолобка ногтя во всякомъ случаѣ оправдывается употребленіемъ хлороформа и, если вѣрить *Лингарту*, предотвращаетъ возвраты.

Тамъ, гдѣ страданіе значительно подвинулось впередъ и гдѣ ноготь пораженъ уже съ обѣихъ сторонъ, *Дюпюитренъ* дѣлалъ дугообразный разрѣзъ на разстояніи 3‴ выше корня ногтя и затѣмъ помощію пинцета и бистурея отдѣлялъ ноготь вмѣстѣ съ его кожнымъ жолобкомъ. Гораздо скорѣе и безболѣзненнѣе поступалъ *Baudens*. Онъ захватывалъ крѣпкій скальпель всею рукою и, разрѣзавъ предварительно части, лежащія позади корня, разомъ срѣзывалъ весь ноготь, словно деревянную стружку. Но широкій, легко повреждающійся рубецъ на концѣ ножнаго пальца составляетъ весьма непріятное обстоятельство послѣ этой операціи.

Если упорство страданія дѣлаетъ уже необходимымъ отнятіе всего ногтя, то *вырываніе* ногтя по способу *Лонга* заслуживаетъ конечно предпочтенія. Лѣвая рука удерживаетъ ногу. Правая помощію шпаделя

отодвигаетъ мягкія части у корня до тѣхъ поръ, пока инструментъ не проникнетъ до задняго края ногтя. Потомъ рычагообразными движеніями опускаютъ шпадель позади этого края и, придавивъ ноготь большимъ пальцемъ къ вогнутой поверхности шпаделя, захватываютъ и такимъ образомъ безъ труда удаляютъ отъ его кожнаго жолобка. Какъ удобоисполнимо и какъ мало усилій требуетъ подобное вылущеніе ногтя,— въ этомъ всякій легко можетъ убѣдиться на трупѣ. Эта операція, которую я всегда производилъ при помощи хлороформа, на живомъ нѣсколько труднѣе, такъ что иногда больной ноготь разрывался въ срединѣ. Особеннаго кровотеченія я при этомъ не замѣчалъ. Зато у одной еврейки, у которой я удалилъ этимъ способомъ два ногтя, я видѣлъ два года спустя рецидивъ. У нея въ самомъ дѣлѣ выросли новые ногти и прежнее страданіе возобновилось, отчего она отправилась въ Кіевъ испросить повторенія операціи, которою повидимому осталась очень довольна. Новые ногти были вылущены изъ жолобковъ по способу *Лонга* съ такою же легкостью, какъ и старые.

Такъ какъ мы кожный жолобокъ ногтя оставляемъ въ цѣлости, то упрекъ, дѣлаемый *Лингартомъ* отнятію всего ногтя и состоящій въ томъ, что впослѣдствіи образуется широкій рубецъ, очевидно не можетъ здѣсь имѣть мѣста.

Воспаленіе жолобка, будь оно первичное или вторичное, успѣваетъ проходить гораздо раньше выростанія новаго ногтя послѣ операціи *Лонга* и только въ исключительныхъ случаяхъ бываетъ рецидивъ.

И такъ изъ всѣхъ операцій, которыя могутъ быть предприняты на ногтѣ, способъ *Лонга* самый нѣжный и вмѣстѣ самый радикальный и ведущій къ излеченію вѣроятно гораздо скорѣе, нежели квасцовая повязка *(Brachet)* или теплыя, хотя еще нѣжнѣе дѣйствующія ванны, рекомендуемыя *Цейсомъ*.

5. Операція бородавокъ (Verrucae).

Бородавка есть наростъ, состоящій обыкновенно изъ вертикально расположенныхъ сосочковъ, окруженныхъ многослойными ячейками кожицы.

Если бородавка стебельчатая, то она легче всего удаляется ногтями или пинцетомъ, которымъ захватываютъ бородавку и затѣмъ *вырываютъ* или *выкручиваютъ*.

Другой, менѣе болѣзненный способъ состоитъ въ удаленіи стебельчатой бородавки посредствомъ медленно или быстро дѣйствующей *лигатуры*. Матеріаломъ для лигатуры можетъ служить шолкъ; лучше

тонкая желѣзная проволока. Но перевязываніе не совсѣмъ предохраняетъ отъ рецидивовъ.

Прижиганіе азотнокислымъ серебромъ или азотной кислотой пользуется у людей, боящихся ножа, гораздо большимъ уваженіемъ, нежели быстрое *срѣзываніе*, но оно оставляетъ послѣ продолжительнаго дѣйствія замѣтный рубецъ. Простое *срѣзываніе*, правда, обыкновенно безболѣзненно, однакоже не защищаетъ отъ возвратовъ. Самое надежное средство есть *вылущеніе*, вѣрнѣе всего предотвращающее возвраты и къ тому оставляющее лишь весьма незначительный рубецъ, если только разрѣзы были эллиптическіе и рана закрыта напр. помощію Зюльцеровской скобки. Бородавку захватываютъ крючковатымъ пинцетомъ и вылущиваютъ маленькими дугообразными разрѣзами, проникающими черезъ всю толщу кожи, что именно и предупреждаетъ рецидивъ. Края раны соединяются лишь послѣ того, какъ прекратилось кровотеченіе, которое въ подобныхъ случаяхъ обыкновенно незначительно.

КОНЕЦЪ.

АТЛАСЪ

КЪ СОЧИНЕНІЮ

ОПЕРАЦІИ НА ПОВЕРХНОСТИ ЧЕЛОВѢЧЕСКАГО ТѢЛА.

Ординарнаго профессора университета св. Владиміра.

Ю. ШИМАНОВСКАГО.

КІЕВЪ.
Въ типографіи И. и А. Давиденко,
1865.

КРАТКОЕ

ОБОЗРѢНІЕ АТЛАСА

СЪ УКАЗАНІЕМЪ

МѢСТЪ ТЕКСТА, КЪ КОТОРЫМЪ РИСУНКИ ОТНОСЯТСЯ.

Таб. 1.

Портретъ такъ названной «тыквенной головы» изъ частной практики *автора*. Стр. 19.

Перевязочные аппараты для укрѣпленія двухъ частей тѣла при перенесеніи куска кожи, отдаленнаго отъ потери вещества.

Таб. 2.

Фиг. A и B. Перевязочный аппаратъ при ринопластикѣ *(Taliacotius)*. Стр. 37.

Таб. 3.

Перевязочный аппаратъ при ринопластикѣ *(Грефе-отецъ)*. Стр. 38.

Таб. 4.

Перевязочный аппаратъ при ринопластикѣ *(Wutzer)*. Стр. 38.

Таб. 5.

A. Повязка при ринопластикѣ изъ платковъ *(Fabrizzi)*. Стр. 38.
B. Повязка при новообразованіи носовой перегородки *(Labat)*, стр. 38.

Таб. 6.

A. Кожаный перевязочный аппаратъ для укрѣпленія нижнихъ конечностей между собою при перенесеніи кожи съ голени здоровой ноги на пятку больной *(Wutzer)*. Стр. 39.
B. Перевязочный аппаратъ при перенесеніи лоскута съ икры одной ноги на переднюю поверхность другой *(авторъ)*. Стр. 39.

Шематическое изображеніе различныхъ формъ дефектовъ кожи и производимыхъ на нихъ операцій.

I. Закрываніе треугольныхъ дефектовъ.

Таб. 7.

Фиг. 1—3. Помощію прямаго вспомогательнаго разрѣза полученъ треугольный лоскутъ, который затѣмъ втянутъ въ дефектъ. Стр. 45.

Фиг. 4—6. Помощію двухъ прямыхъ, вспомогательныхъ разрѣзовъ получены для той же цѣли два треугольные лоскута *(Malgaigne)*. Стр. 45.

Фиг. 7—12. Таже цѣль достигнута помощію дугообразныхъ разрѣзовъ *(Iaesche)*. Стр. 45.

Таб. 8.

Фиг. 13—16. Прямые вспомогательные разрѣзы начинаются отъ одного изъ угловъ даннаго треугольнаго дефекта кожи. Стр. 46.

Фиг. 17—18. Такимъ же образомъ проведены два дугообразные разрѣза *(Syme)*. Стр. 46.

Фиг. 19—20. Кромѣ прямыхъ вспомогательныхъ разрѣзовъ (Таб. 7, фиг. 4), исходящихъ отъ даннаго дефекта, проведены еще, отдѣльно отъ послѣдняго, два *боковые* вспомогательные разрѣза, тоже прямые *(Диффенбахъ)*. Стр. 46.

Таб. 9.

Фиг. 21—23. Въ дефектъ вправленъ боковой четыреугольный лоскутъ, мостикъ котораго лежитъ внизу (*Диффенбахъ* при блефаропластикѣ). Стр. 46.

Фиг. 24. Тотъ же лоскутъ вырѣзанъ такимъ образомъ, что мостикъ его приходится вверху. Стр. 47.

Фиг. 25—27. Два четыреугольныхъ лоскута притянуты въ дефектъ съ обѣихъ сторонъ (*Диффенбахъ* при хилопластикѣ). Стр. 47.

Таб. 10.

Фиг. 28 и 33. Четыреугольные лоскуты вырѣзаны съ острымъ угломъ, обращеннымъ вверхъ, вслѣдствіе чего не остается искусственнаго дефекта *(авторъ)*. Стр. 48.

Таб. 11.

Фиг. 34 и 35. Острый уголъ лоскута лежитъ сбоку и книзу *(авторъ)*. Стр. 48.

Фиг. 36 и 37. Дугообразный разрѣзъ *Ieше* (Таб. 7, фиг. 7) въ соединеніи съ боковымъ лоскутомъ *Диффенбаха*. Стр. 48.

Фиг. 38 и 39. Два четыреугольныхъ лоскута притянуты снизу (*Гейфельдеръ* при хилопластикѣ). Вмѣсто нижнихъ прямыхъ угловъ выгоднѣе образовать острые углы *(авторъ)*. Стр. 49.

Таб. 12.

Фиг. 40—42. Внутренніе края лоскутовъ получены черезъ проведеніе *одного* только разрѣза, начинающагося отъ одного изъ угловъ треугольника (*Aubert* при хилопластикѣ). Стр. 49.

Фиг. 43—45. Въ тупоугольный равнобедренный треугольникъ притянуты изъ равныхъ бедеръ треугольника 4 лоскута, полученныхъ помощію двухъ боковыхъ дугообразныхъ разрѣзовъ и одного вертикальнаго, выходящаго изъ верхушки треугольника (*Blasius* при хилопластикѣ). Стр. 50.

Таб. 13.

Фиг. 46—48. Вырѣзываніемъ и удаленіемъ треугольника соотвѣтственной первоначальному дефекту величины достигнуто будто бы уменьшеніе натяженія въ перетянутомъ кожномъ лоскутѣ (*Буровъ* при мелопластикѣ). Стр. 50.

Фиг. 49 и 50. Жертвуемый треугольникъ и первоначальный дефектъ сходятся. Стр. 51.

Фиг. 51—53. Оба треугольника, отдѣленные другъ отъ друга, соединены между собою помощію дугообразнаго разрѣза. Стр. 51.

Таб. 14.

Фиг. 54 и 55. Изъ здоровой кожи удалены два боковыхъ треугольника, съ цѣлью достигнуть меньшаго ея натяженія при закрытіи

большаго треугольнаго дефекта помощію передвиженія кожи (*Буровъ* при хилопластикѣ). Стр. 58.

Фиг. 56—58. Изъ узкаго основанія равнобедреннаго треугольника вырѣзанъ треугольный кусокъ кожи для соединенія краевъ раны простымъ сближеніемъ ихъ между собою *(Аммонъ)*. Стр. 52.

Фиг. 59—61. Примѣненіе этого метода (фиг. 56) для закрытія искусственнаго дефекта, оставшагося послѣ трансплантаціи лоскута, подобнаго первоначальному дефекту *(Аммонъ)*. Стр. 52.

II. Закрываніе четыреугольныхъ дефектовъ.

Таб. 15.

Фиг. 62 и 63. Закрытіе узкаго, прямоугольнаго параллелограма, безъ вспомогательныхъ разрѣзовъ. Стр. 53.

иг. 64 и 65. Таже цѣль достигнута при передвиженіи параллелограма кожи. Стр. 53.

Фиг. 66—68. Закрытіе квадрата помощію двухъ вспомогательныхъ разрѣзовъ, образующихъ четыреугольный боковой лоскутъ. Стр. 83.

Фиг. 69 и 70. Тоже при параллелограмѣ, при чемъ лоскутъ взятъ снизу. Стр. 53.

Таб. 16.

Фиг. 71—73. Образованіе двухъ боковыхъ лоскутовъ помощію 4 вспомогательныхъ разрѣзовъ, для закрытія квадрата. Стр. 54.

Фиг. 74—76. Проведеніе вспомогательнаго разрѣза, проходящаго отдѣльно отъ дефекта, для уменьшенія натяженія въ перетягиваемомъ лоскутѣ. Стр. 54.

Фиг. 77—79. Проведеніе угловатаго разрѣза съ тою же цѣлью. Стр. 54.

Таб. 17.

Фиг. 80—82. Напряженіе уменьшающій угловатый разрѣзъ (фиг. 77) соединенъ съ верхнимъ краемъ лоскута, черезъ что образовался пятиугольный лоскутъ. Стр. 54.

Фиг. 83—85. Вмѣсто угловатаго разрѣза для уменьшенія напряженія въ лоскутѣ проведенъ косой разрѣзъ, отчего образовался неправильный четыреугольникъ. Стр. 55.

Фиг. 86—89. Перетягиваемый лоскутъ кожи вырѣзанъ съ острымъ угломъ вверху, чѣмъ уменьшается натяженіе, особенно въ питающемъ мостикѣ, и избѣгается искусственный дефектъ *(авторъ)*. Стр. 55.

Таб. 18.

Фиг. 90—92. Перетягиваемый лоскутъ выкроенъ на подобіе штановъ *(Цейсъ)*, Стр. 55.

Фиг. 93 и 94. Для закрытія большаго четыреугольнаго дефекта, одновременно проведены съ трехъ сторонъ вспомогательные разрѣзы, показанные на фиг. 77, 80 и 86 (*авторъ*). Стр. 56.

Таб. 19.

Фиг. 95 и 96. Для той же цѣли, какъ и на фиг. 93, проведены вспомогательные разрѣзы по фиг. 69 и 70 (*авторъ*). Стр. 56.

Фиг. 97 и 98. Для той же цѣли проведены разрѣзы, представленные на фиг. 66, такъ что четыре лоскута одинаковой величины сходятся въ срединѣ съ различныхъ сторонъ *(авторъ)*. Стр. 57.

Таб. 20.

Фиг. 99 и 100. Для уменьшенія натяженія лоскута (фиг. 66) вырѣзываются и удаляются два треугольныхъ куска здоровой кожи *(Буровъ)* Стр. 57.

Фиг. 101 и 102. Для той же цѣли пожертвовано четырьмя (!) треугольниками здоровой кожи *(Буровъ)*. Стр. 57.

Фиг. 103 и 104. При узкомъ параллелограмѣ изъ меньшихъ сторонъ дефекта вырѣзаны два маленькихъ кожныхъ треугольника *(Аммонъ)*. Стр. 57.

Таб. 21.

Фиг. 105—108. Закрытіе четыреугольнаго дефекта помощію трансплантаціи кожнаго лоскута такой же формы *(Letenneur* при хилопластикѣ). Стр. 58).

Фиг. 109—111. Перенесеніе двухъ лоскутовъ на подобный, но большій дефектъ *(авторъ)*. Стр. 58.

Таб. 22.

Фиг. 112 и 113. Трансплантація 4 лоскутовъ *Letenneur*'а *(авторъ)*. Стр. 58.

Фиг. 114—116. Перенесеніе двухъ боковыхъ лоскутовъ съ основаніемъ внизу на трапецію, въ которой болѣе короткая параллельная сторона лежитъ вверху (*Брунсъ* при хилопластикѣ). Стр. 59.

Фиг. 117—119. Образованіе такихъ же боковыхъ лоскутовъ съ верхнимъ основаніемъ при подобномъ же дефектѣ, въ которомъ на верху находится длинная параллельная сторона (*М. Ланіенбекъ* при хилопластикѣ). Стр. 59.

III. Закрываніе потерь вещества, имѣющихъ подобіе миртоваго листа, а также эллиптическихъ и полулунныхъ дефектовъ.

Таб. 23.

Фиг. 120. Закрытіе дефекта формы миртоваго листа помощію простаго перетягиванія кожи. Стр. 59.

Фиг. 121. Закрытіе полулуннаго дефекта тѣмъ же способомъ. Стр. 59.

Фег. 122—124. Закрытіе эллиптическаго дефекта помощію V-образнаго вспомогательнаго разрѣза (*Лиффенбахъ* при Ectropium) Стр. 59.

Фиг. 125—127. Закрытіе подобнаго же дефекта помощію W-образнаго разрѣза (*Alph. Guerin*). Стр. 60.

Таб. 24.

Фиг. 128—130. Закрытіе лежачаго эллиптическаго дефекта помощію вертикальнаго разрѣза (*Лисфранкъ* при хилопластикѣ). Стр. 60.

Фиг. 131—134. Та же цѣль достигнута двумя расходящимися дугообразными разрѣзами (см. фиг. 17). Стр. 60.

Фиг. 135 и 136. Та же цѣль достигнута двумя подобными же дугообразными разрѣзами, начинающимися отъ вертикальнаго разрѣза (*авторъ*). Стр. 61.

Таб. 25.

Фиг. 137—139. Закрытіе эллиптическаго дефекта помощію двухъ дугообразныхъ разрѣзовъ, образующихъ два остроугольныхъ лоскута *О. Веберъ* при хилопластикѣ). Стр. 61.

Фиг. 140 и 141. Съ тою же цѣлью образованы два такихъ же лоскута, притянутыхъ на дефектъ съ противоположныхъ сторонъ эллипса (*Hasner* при блефаропластикѣ). Стр. 61.

Фиг. 142 и 143. Закрываніе большой эллиптической потери вещества четыреугольнымъ лоскутомъ, снабженнымъ острымъ угломъ (*авторъ*). Стр. 62.

Таб. 26.

Фиг. 144 и 145. Закрытіе нѣсколько неправильнаго эллипса перемѣщеніемъ двухъ остроугольныхъ лоскутовъ (*Letenneur* при ринопластикѣ). Стр. 62.

Фиг. 146—148. Закрытіе эллипса помощію пожертвованія кожнаго треугольника (*Erichsen* при хилопластикѣ). Стр. 62.

Фиг. 149—151. Достиженіе той же цѣли пожертвованіемъ двухъ треугольниковъ здоровой кожи (*Лисфранкъ* при хилопластикѣ. Стр. 63.

Таб. 27.

Фиг. 152 и 153. Видоизмѣненіе предыдущей операціи прибавленіемъ двухъ дугообразныхъ разрѣзовъ, образующихъ лоскуты, притягиваемые съ боковъ (*авторъ*). Стр. 63.

Фиф. 154 и 155. Закрытіе эллипса перенесеніемъ лоскута, соотвѣтствующаго формѣ дефекта (*Fricke* при блефаропластикѣ). Стр. 64.

Фиг. 156 и 157. Закрытіе полулуннаго дефекта трансплантаціей лоскута соотвѣтственной формы (*Б. Лангенбекъ* при возстановленіи впалаго носа). Стр. 64.

IV. Закрываніе круглыхъ потерь вещества.

Таб. 28.

Фиг. 158 и 159. Закрытіе круглаго дефекта помощію двухъ Т-образныхъ вспомогательныхъ разрѣзовъ (*Müller*). Стр. 65.

Фиг. 160. Превращеніе круглой потери вещества въ треугольную для легчайшаго ея закрыванія (*авторъ*). Стр. 65.

Фиг. 161. Образованіе четыреугольнаго дефекта съ тою же цѣлью (*авторъ*). Стр. 66.

Фиг. 162. Образованіе эллипса съ тою же цѣлью (*авторъ*). Стр. 66.

Фиг. 163 и 164. Перенесеніе почти круглаго лоскута, вырѣзаннаго съ острымъ угломъ, для закрытія искусственной потери вещества и уменьшенія натяженія въ мостикѣ (*авторъ*). Стр. 66.

Фиг. 165—167. Закрытіе большаго круглаго дефекта посредствомъ сочетанія оперативныхъ методовъ, представленныхъ на фиг. 131—136 (*авторъ*). Стр. 67.

V. Закрываніе неправильныхъ дефектовъ.

Таб. 29.

Фиг. 168 и 169. Образованіе прямоугольнаго рубца простымъ сближеніемъ соотвѣтственныхъ краевъ раны. Стр. 67.

Фиг. 170 и 171. Образованіе Y-образнаго рубца по тому же способу. Стр. 67.

Фиг. 172 и 173. Образованіе +-образнаго рубца по тому же способу. Стр. 67.

Фиг. 174 и 175. Отъ прибавленія двухъ вспомогательныхъ разрѣзовъ облегчено образованіе рубца, представляющаго комбинацію T-образной и Y-образной формы. Стр. 67.

Фиг. 176 и 177. Примѣненіемъ дугообразнаго разрѣза *Ieше* сложный дефектъ превращенъ въ линейный рубецъ. Стр. 68.

Фиг. 178 и 179. Многоугольный дефектъ затянутъ линейнымъ рубцомъ безъ посредства вспомогательныхъ разрѣзовъ. Стр. 68.

Таб. 30.

Фиг. 180 и 181. Употребленіе прямаго вспомогательнаго разрѣза и образованіе лоскута по фиг. 80, для закрытія большой, неправильной потери вещества. Стр. 68.

Фиг. 182 и 183. Употребленіе одного прямаго и одного дугообразнаго вспомогательнаго разрѣза въ соединеніи съ методомъ *Бурова* (фиг. 99), для закрытія большаго, многоугольнаго дефекта. Стр. 68.

Таб. 31.

Фиг. 184—186. Употребленіе 3 дугообразныхъ вспомогательныхъ разрѣзовъ, изъ которыхъ два образуютъ четыреугольный лоскутъ, для закрытія неправильнаго дефекта. Стр. 69.

Фиг. 187—189. Употребленіе двухъ дугообразныхъ разрѣзовъ вмѣстѣ съ вырѣзываніемъ маленькаго треугольника кожи для закрытія неправильнаго дефекта, снабженнаго двумя острыми углами. Стр. 69.

Прикладная дерматопластика.

I. Мелопластика.

Таб. 32.

Фиг. 1 и 2. Случай, въ которомъ образованіе лоскута по способу *Диффенбаха* (при блефаропластикѣ) было примѣнено къ образованію щеки (*Брунсъ*). Стр. 73.

Фиг. 3. Модификація этого способа (*авторъ*). Стр. 74.

Фиг. 4 и 5. Способъ *Миддельдорпфа* при треугольномъ дефектѣ въ щекѣ. Стр. 75.

Фиг. 6. Способъ *автора* при подобномъ же случаѣ. Стр. 75.

Таб. 33.

Фиг. 7 и 8. Употребленіе отклоняющихся дугообразныхъ разрѣзовъ и остраго угла для избѣжанія выворота нижняго вѣка при образованіи щеки (операція *автора*). Стр. 75.

Фиг. 9 и 10. Клинообразный разрѣзъ съ боковыми лоскутами по *Бруну* при экстирпаціи рака. Модификація, сдѣланная въ этомъ способѣ *авторомъ*, состоящая въ образованіи остроугольнаго лоскута. Стр. 75.

Таб. 34.

Фиг. 11 и 12. Перетягиваніе четыреугольнаго лоскута, соотвѣтствующаго дефекту (операція *Адельманна*, *Брунса* и др.) Стр. 76.

Фиг. 13 и 14. Такая же операція *Серра*. Стр. 76.

Таб. 35.

Фиг. 15 и 16. Образованіе двухъ лоскутовъ (операція *Брунса*). Стр. 76.

Фиг. 17 и 18. Трансплантація лоскута по способу *Letenneur*'а. Стр. 76.

Таб. 36.

Фиг. 19 и 20. Операція *Брунса* и видоизмѣненіе *автора*. Стр. 76.

Фиг. 21 и 22. Операція *Брунса* съ одновременнымъ образованіемъ искусственнаго сочлененія въ нижней челюсти. Модификація *автора*. Стр. 77.

Таб. 37.

Фиг. 23 и 24. Операція *Klose* и *Paul*'я. Стр. 77.

Фиг. 25 и 26. Мелопластика съ одновременнымъ образованіемъ искусственнаго состава нижней челюсти (операція *автора*). Стр. 78.

Таб. 38.

Фиг. 27 и 28. Закрытіе двухъ отверстій въ щекѣ, происшедшихъ отъ частнаго омертвѣнія перенесеннаго лоскута кожи (см. предыдущую фиг. 26). Удвоеніе кожи въ дефектѣ по способу *Б. Лангенбека*, произведенное *авторомъ* Стр. 79.

Фиг. 29. Перенесеніе лоскута по *Аммону*. Стр. 79.

Фиг. 30. Модификація *автора*. Стр. 80.

Таб. 39.

Фиг. 31 и 32. Операція *Фридберга*. Стр. 80.

Фиг. 33 и 34. Операція *Грефе-отца*. Стр. 80.

Таб. 40.

Фиг. 35 и 36. Мелопластика и резекція нижней челюсти (*авторъ*) Стр. 80.

Таб. 41.

Фиг. 37 и 38. Обширная мелопластика при помощи 5 лоскутовъ (операція *Roos*'а). Стр. 82.

Фиг. 39 и 40 Примѣненіе *Фридбергомъ* расточенія кожи по способу *Бурова* при мелопластикѣ. Стр. 82.

II. Блефаропластика.

Таб. 42.

Фиг. 1 и 2. Произведенное *Диффенбахомъ* притяженіе кпереди четыре-

угольнаго кожнаго лоскута и заворачиваніе верхняго его края при Symblepharon, съ модификаціей *автора*. Стр. 87.

Фиг. 3. На лѣвомъ глазѣ—образованіе нижняго вѣка по *Диффенбаху* съ модификаціей *автора*. Стр. 89.

На правомъ глазѣ—операція *Бурова* и видоизмѣненіе ея *авторомъ*. Стр. 89.

Фиг. 4. Способъ *Аммона* для закрытія искусственнаго дефекта, остающагося послѣ блефаропластики *Диффенбаха*. Стр. 89.

Таб. 43.

Фиг. 5 и 6. Блефаропластическая операція, произведенная *Фридбергомъ*. Стр. 89.

Фиг. 7 и 8. Операція по способу *Гаснера*. Стр, 90.

Фиг. 9 и 10. Операція *автора*. Стр. 91.

Таб. 44.

Фиг. 11 и 12. Операція по способу *Фрикке*. Стр. 91.

Фиг. 13 и 14. Операція по способу *Letenneur*'а. Стр. 91.

Таб. 45.

Фиг. 15 и 16. Операція *автора*. Стр. 92.

Фиг. 17—19. Операція *автора*. Стр. 92.

Таб. 46.

Фиг. 20 и 21. Операція по способу *Бурова*. Стр. 93.

Фиг. 22 и 23. Операція *Диффенбаха* при потерѣ вещества на *верхнемъ* вѣкѣ. Стр. 93.

Фиг. 24 и 25. Видоизмѣненіе этой операціи *авторомъ*. Стр. 94.

Таб. 47.

Фиг. 26 и 27. Операція *Фрикке* на верхнемъ вѣкѣ. Стр. 94.

Фиг. 28 и 29. Методъ *Бурова*, примѣненный *Фридбергомъ* на верхнемъ вѣкѣ. Стр. 94.

Таб. 48.

Фиг. 30 и 31. Операція *Гаснера*. Стр. 96.

Фиг. 32 и 33, Тоже. Стр. 96.

Таб. 49.

Фиг. 34 и 35. Операція по способу *Гаснера*. Стр. 96.
Фиг. 36 и 37. Способъ *Гаснера*. Стр. 97.

Таб. 50.

Фиг. 38 и 39. Возстановленіе наружнаго угла глаза *(авторъ)*, въ соединеніи съ *кантопластикой Аммона*. Стр. 97.
Фиг. 40 и 41. Образованіе внутренняго угла праваго глаза по способу *Бурова*. На фиг. 40 представлена операція расщепленія нижняго вѣка лѣваго глаза и та же операція со слегка изогнутыми разрѣзами на верхнемъ вѣкѣ. Стр. 98.

Таб. 51.

Фиг. 42. Вырѣзываніе клина при операціи расщепленія въ случаѣ неодинаковой длины краевъ щели верхняго вѣка. Стр. 99.
Фиг. 43. Достиженіе той же цѣли помощію дугообразнаго разрѣза, безъ укороченія вѣка *(авторъ)*. Стр. 100.
Фиг. 44. Операція заячьяго глаза. Стр. 100.
Фиг. 45. Операція опаденія вѣкъ. Стр. 102.
Фиг. 46 и 47. Операція заворота вѣкъ (примѣнимая также и при Distichiasis и Trichiasis) по *Іеше*. Стр. 105.
Фиг. 48 и 49. Операція *Диффенбаха* при выворотѣ вѣкъ. Стр. 109.
Фиг. 50. Операція *Адамса* при томъ же. Стр. 109.
Фиг. 51 и 52. Операція *автора* при томъ же. Стр. 109.
Фиг. 53. Операція *Адамса-Диффенбаха* при выворотѣ верхняго вѣка. Стр. 110.
Фиг. 54. Tarsoraphia *Ф. Вальтера*, видоизмѣненная *Диффенбахомъ*. Стр. 111.
Фиг. 55. Rhinoraphia *Аммона* при Epicanthus. Ст. 115.

III. Хилопластика.

Таб. 52.

Фиг. 1 и 2. Операція на нижней губѣ по *Серру* или *Мальгеню*. Стр. 118.

Фиг. 3 и 4. Та же операція по *Іеше*. Стр. 118.
Фиг. 5 и 6. Тоже по *Блазіусу* или *Вельпо*, съ модификаціей *автора*. Стр. 118. (Подобнымъ же образомъ поступали *Roux*, *Wutzer* и *Auvert*. *Syme* образуетъ два такихъ лоскута, начиная съ верхушки дефекта). Стр. 118.

Таб. 53.

Фиг. 7—9. Способъ *Дегранжа* въ соединеніи съ *Диффенбаховымъ* окайменіемъ нижней губы *(авторъ)*. Стр. 119.
Фиг. 10 и 11. Образованіе нижней губы по методу *Бурова*. Стр. 119.
Фиг. 12 и 13. Образованіе нижней губы по *Диффенбаху*. Стр. 120.

Таб. 54.

Фиг. 14 и 15. Методъ *Диффенбаха*, видоизмѣненный *Адельманномъ*. Стр. 121.
Фиг. 16 и 17. Модификація этой же операціи, придуманная *авторомъ*. Стр. 121.

Въ атласѣ *Брунса* (выпускъ 1860 г.) на Таб. XIII, фиг. 33, изображена произведенная имъ въ 1843 г. операція, представляющая совершенно такія же формы разрѣзовъ, какія приведены мною на фиг. 16. Такое примѣненіе остроугольныхъ лоскутовъ при хилопластикѣ *Диффенбаха* было однако обнародовано мною еще въ 1858 году. Изъ текста же къ рисунку *Брунса* (стр. 753) видно, что острые углы въ Диффенбаховыхъ лоскутахъ были примѣнены имъ при операціи, не касавшейся красной губной каймы, что онъ только случайно сдѣлалъ эти углы острѣе, не подозрѣвая тѣхъ выгодъ, какія можно было извлечь отсюда, именно, боковые дефекты не были имъ закрыты, а оставлены въ видѣ сквозныхъ отверстій до выполненія ихъ грануляціями при обильномъ нагноеніи. Хотя *Брунсъ* въ своемъ гигантскомъ трудѣ посвящаетъ отдѣлу о губахъ 586 страницъ, тѣмъ не менѣе здѣсь нѣтъ и помину о мысли—закрыть боковые искусственные дефекты помощію образованія острыхъ угловъ.

Фиг. 18 и 19. Окайменіе новой нижней губы красною каймою верхней губы—по способу *Б. Лангенбека* или правильнѣе *Диффенбаха*. Стр. 123.

Таб. 55.

Фиг. 20 и 21. Образованіе *одного* лоскута, заостреннаго у края нижней челюсти. Операція *автора*, напоминающая «модификацію *Диффенбаховской* операціи» *Рида*. Стр. 124.

Фиг. 22 и 23. Операція *Auvert*'а, съ модификаціей *Рида* и *автора*. Стр. 124.

Фиг. 24 и 25. Способъ *Блазіуса*. Стр. 125.

Когда дефектъ не слишкомъ распространенъ внизъ къ подбородку, *Блазіусъ* проводитъ дугообразные разрѣзы боковыхъ лоскутовъ изъ средины, отчего получается способъ операціи, весьма сходный съ способомъ *Syme*'а (Таб. 52, фиг. 5).

Фиг. 26 и 27. Операція *Цельза*. Стр. 125.

Таб. 56.

Фиг. 28 и 29. Операція *Цельза*, видоизмѣненная *авторомъ*. Стр. 125.
(Она напоминаетъ способъ *Roux de St. Maximin*'а на верхней губѣ).

Фиг. 30 и 31. Операція *Chopart*'а. Стр. 125.

Фиг. 32 и 33. Таже операція, видоизмѣненная *авторомъ*. Стр. 126.

Таб. 57.

Фиг. 34 и 35. Операція *Chopart*'а, видоизмѣненная *Цейсомъ*. Стр. 127.

Фиг. 36 и 37. Операція *автора*. Стр. 127.

Фиг. 38 и 39. Примѣненіе *Диффенбахова*, напряженіе уменьшающаго разрѣза при операціи *Chopart*'а *(Auvert)*. Стр. 128.

Таб. 58.

Фиг. 40 и 41. Операція *Брунса*, нѣсколько видоизмѣненная *авторомъ*. Стр. 128.

Фиг. 42 и 43. Операція *Седильо (Sedillot)*, нѣсколько видоизмѣненная *авторомъ*. Стр. 128.

Фиг. 44 и 45. Операція *Max Langenbeck*'а. Стр. 129.

Таб. 59.

Фиг. 46 и 47. Способъ *Roux de St. Maximin*'а при маленькихъ поверхностныхъ дефектахъ. Стр. 129.

Фиг. 48 и 49. Операція *Лисфранка*. Стр. 129.

Фиг. 50 и 51. Модификація этого способа, предложенная имъ же. Стр. 130.

Фиг. 52 и 53. Модификація, предложенная *авторомъ*. Стр. 130.

Таб. 60.

Фиг. 54 и 55. Операція *Erichsen*'а. Стр. 130.

Фиг. 56 и 57. Операція *автора*. Стр. 131.

(Способъ этотъ напоминаетъ подобную же операцію *Roux*).

Фиг. 58 и 59. Модификація *автора* при окаймленіи по способу *Диффенбаха-Лангенбека*. Стр. 131.

Таб. 61.

Фиг. 60 и 61. Операція *О. Вебера*. Стр. 131.

Фиг. 62 и 63. Операція *Chopart*'а и *Delpech*'а. Стр. 132.

Таб. 62.

Фиг. 64. Операція *Lallemand*'а. Стр. 132.

Фиг. 65 и 66. Операція *автора*. Стр. 133.

Таб. 63.

Фиг. 67 и 68. Операція *автора* (хило-мелопластика). Стр. 133.

Таб. 64.

Фиг. 69—72. Операція *автора* (хило-мелопластика съ резекціей тѣла нижней челюсти). Стр. 134.

Таб. 65.

Фиг. 73 и 74. Хило-мелопластика *автора* (ср. Таб. 72). Стр. 135.

Таб. 66.

Фиг. 75 и 76. Операція *автора*. Перенесеніе рта на нормальное мѣсто послѣ сведенія его вправо съ цѣлью мелопластическою. Стр. 137.

Фиг. 77 и 78. Операція *Диффенбаха* (на *верхней* губѣ). Стр. 138.

Фиг. 79 и 80. Операція *Бурова*. Стр. 139.

Таб. 67.

Фиг. 81 и 82. Операція *Pauli*. Стр. 139.

Фиг. 83 и 84. Оперативная идея *Бурова*. Стр. 139.

Фиг. 85 и 86. Оперативная идея *автора*. Стр. 140.

Таб. 68.

Фиг. 88 и 89. Примѣненіе способа *М. Лангенбека* при дефектѣ верхней губы (*авторъ*). Стр. 140.

Фиг. 90 и 91. Операція *автора*. Стр. 141.

(Ср. Таб. 93, фиг. 79, гдѣ представленъ фотографическій снимокъ того же больнаго послѣ произведенной на немъ ринопластики).

Фиг. 92 и 93. Оперативная идея *автора* при выворотѣ верхней губы (сходная съ хилопластикой *Брунса* на нижней губѣ). Стр. 142.

Таб. 69.

Фиг. 94 и 95. Операція *Teale*'я при выворотѣ верхней губы. Стр. 142.

Фиг. 96 и 97. Перетягиваніе кожи при дефектѣ, простиравшемся за верхнюю губу и занимавшемъ часть щеки и праваго крыла носа. Стр. 144.

Фиг. 98—101. Одновременное образованіе верхней и нижней губы (операція *Mackenzie*). Стр. 145.

Таб. 70.

Фиг. 101 и 102. Хило-мелопластика *Ванцетти*. Стр. 145.

(Три искусственныхъ дефекта должны заживать грануляціями).

Фиг. 103 и 104. Совершенно такой же случай, оперированный по указанію *автора*. Сплошное первое сращеніе краевъ раны, сближенныхъ между собою безъ всякаго натяженія. Стр. 146.

Таб. 71.

Фиг. 105 и 106. Операція *автора*, которую можно бы назвать *хило-мело-ринопластикой*. Стр. 146.

Таб. 72.

Фиг. 107 и 108. Операція *автора*. Стр. 147.

(Ср. Таб. 65. Собственно говоря, только носъ и лѣвый глазъ остались на своемъ мѣстѣ, прочія же части лица либо были поражены раковымъ процессомъ, либо должны были подвергнуться перемѣщенію для полученія нужнаго образовательнаго матеріяла).

Таб. 73.

Фиг. 109 и 110. Операція *Серра*. Стр. 149.

Фиг. 111 и 112. Тоже. Стр. 149.

Фиг. 113 и 114. Операція *Teale*'я при выворотѣ нижней губы. Стр. 149.

Фиг. 115 и 116. Операція *Серра*. Стр. 150.

Таб. 74.

Фиг. 117 и 118. Оперативная идея *автора*. Стр. 150.

Фиг. 119—122. Расширеніе рта по способу *Б. Лангенбека*. Стр. 152.

Фиг. 123 и 124. Расширеніе рта одновременно съ хилопластикой (*авторъ*). Стр. 152.

Эту же операцію авторъ видѣлъ въ клиникахъ *Брунса* и *Б. Лангенбека*, посѣщенныхъ имъ въ 1859 г., но она тогда еще не была обнародована и кажется, что она была изобрѣтена 3 раза: въ Дерптѣ, Тюбингенѣ и Берлинѣ.

Таб. 75.

Фиг. 125. Двойная заячья губа съ сильно выдающеюся междучелюстною костью. Стр. 154.

Фиг. 126. Сводообразный разрѣзъ по *Ватману* при простой заячьей губѣ съ дольками неодинаковой длины, стр 156, и образованіе губной каймы по *Clémot* и *Мальгеню*. Стр. 157.

Фиг. 127 и 128. Образованіе губнаго края по *Mirault* и *Б. Лангенбеку*. Стр. 158.

Фиг. 129 и 130. Операція простой заячьей губы при помощи вспомогательнаго разрѣза подъ носовымъ крыломъ и стягиванія черезчуръ сплющеннаго носа. Стр. 58.

Фиг. 131 и 132. Операція двойной заячьей губы. Средняя долька отчасти пощажена. Стр. 159.

Фиг. 133. Таже операція. Образованіе двухъ боковыхъ лоскутовъ помощію двухъ различныхъ дугообразныхъ разрѣзовъ. 159.

Фиг. 134. Двойная заячья губа съ выдающеюся междучелюстною костью. Резекція послѣдней. Образованіе носовой перегородки изъ кожи на междучелюстной кости (операція *автора*). Стр. 160.

IV. Отопластика.

Таб. 76.

Фиг. 1. Образованіе серёжки уха (*Диффенбахъ*). Стр. 164.
Фиг. 2. Образованіе верхней части ушной раковины (*Диффенбахъ*). Стр. 164.
Фиг. 3—6. Полная отопластика (оперативная идея *автора*). Стр. 165.

V. Ринопластика.

Таб. 77.

Фиг. 1 и 2. Образованіе носа при Arhinia. Операція *Мезоннёва*. Стр. 171.
Фиг. 3 и 4. Образованіе носа изъ кожи щеки по способу *Серра*. Стр. 172.
Фиг. 5 и 6. Видоизмѣненіе этого метода *авторомъ*. Стр. 172.

Таб. 78.

Фиг. 7. Оперативный методъ *Бурова*. Стр. 174.
Фиг. 8 и 9. Операція *автора*. Стр. 175.

Таб. 79.

Фиг. 10—12. Операція *автора*. Стр. 175.
Фиг. 13 и 14. Операція *Letenneur'a*. Стр. 176.

Таб. 80.

Фиг. 15 и 16. Образованіе носа изъ кожи лба по *Грефе*. Стр. 177. (*Индійскій* методъ).
Фиг. 17 и 18. Модификація *Диффенбаха* относительно мостика. Стр. 178.

Таб. 81.

Фиг. 19. Модификація *Аммона* относительно уменьшенія лобнаго дефекта. Стр. 179.
Фиг. 20 и 21. Модификація *Дельпеша* съ тою же цѣлью. Стр. 179.
Фиг. 22 и 23. Модификація *Блазіуса* относительно удвоенія кожи для образованія носовыхъ крыльевъ. Стр. 179.

Таб. 82.

Фиг. 24 и 25. Модификація относительно мостика—*Б. Лангенбека* и *Фридберга*. Стр. 180.
Фиг. 26—28. Модификація относительно носовой перегородки, носовыхъ крыльевъ и лобнаго дефекта. Стр. 180.

Таб. 83.

Фиг. 29 и 30. Операція *Блазіуса*. Стр. 183.
Фиг. 31 и 32. Оперативная идея *Кенигсфельда*. Стр. 183.
Фиг. 33 и 34. Оперативная идея *автора*. Комбинація идеи *Кенигсфельда* съ такъ называемымъ *французскимъ* образованіемъ носа изъ слизистой оболочки щекъ и возстановленіемъ костянаго остова по *Б. Лангенбеку* изъ перекладинообразно отпиленныхъ краевъ передняго носоваго отверстія. Стр. 184.

Таб. 84.

Фиг. 35—39. Трансплантація полулуннаго лобнаго лоскута при впаломъ носѣ (*Б. Лангенбекъ*). Стр. 184.

Таб. 85.

Фиг. 40—42. Операція *Лабà* (Labat). Стр. 185.

Таб. 86.

Фиг. 43. Операція *Фридберга*. Стр. 185.
Фиг. 44 и 45. Операція, произведенная сообща *Цейсомъ* и *авторомъ*. Стр. 186.

Таб. 87.

Фиг. 46 и 47. Операція *Буша* по идеѣ *Б. Лангенбека*. Стр. 186.
Фиг. 48. Предложеніе *Буша*—брать замѣщающій лоскутъ изъ самаго носа, а не изъ кожи, смежной съ первоначальнымъ дефектомъ. Стр. 187.
Фиг. 49 и 50. Операція *Буша* по этому методу. Стр. 187.

Таб. 88.

Фиг. 51. Употребленіе кожи корня носа для трансплантаціи. Стр. 187.
Фиг. 52. Оперативная идея *Буша*, успѣшно приведенная въ исполненіе *авторомъ*. Стр. 187.

Таб. 89.

Фиг. 53—56. Операція *Max Langenbeck*'а. Исправленіе впалаго носа повтореннымъ отрѣзываніемъ и спущеніемъ верхушки носа. Стр. 188.
Фиг. 57 и 58. Замѣщеніе крыла носа помощію перетягиванія кожи послѣдняго—по *Б. Лангенбеку*. Стр. 188.

Таб. 90.

Фиг. 59 и 60. Способъ операціи *Heusser*'а, неоднократно произведенной имъ самимъ. Стр. 189.
Фиг. 61 и 62. Операція *Неймана*. Стр. 189.
Фиг. 63 и 64. Операція *автора*. Стр. 189.

Таб. 91.

Фиг. 65 и 66. Операція *Rollet*'а. Стр. 190.
Фиг. 67 — 69. Оперативная идея *автора*. Стр. 190.

Таб. 92.

Фиг. 70 и 71. Операція *О. Вебера*. Стр. 191.
Фиг. 72 и 73. Операція по *Фритце* и *Рейху*. Стр. 101.
Фиг. 74 и 75. Предложеніе *Лабà*. Стр. 192.

Таб. 93.

Фиг. 76—78. Рино-хилопластика *Маццони*. Стр. 192.
Фиг. 79. Фотографическій снимокъ ринопластики изъ кожи лба, которой предшествовала хилопластика изъ щеки. Операція *автора*. Стр. 193.

Таб. 94.

Фиг. 80 и 81. Рино-хилопластика *Вутцера*. Стр. 193.

Таб. 95.

Фиг. 82—87. Исправительная операція послѣ полной ринопластики изъ кожи лба. Вырѣзываніе кусковъ кожи формы клинообразной и миртоваго листа. Операція, произведенная *авторомъ*. Стр. 193.

Таб. 96.

Фиг. 88 и 89. Исправительная операція *Диффенбаха* при косомъ стояніи носовыхъ крыльевъ. Стр. 194.
Фиг. 90—92. Суженіе слишкомъ широкаго и сплющеннаго носа (*авторъ*). Стр. 195.
Фиг. 93 и 94. Суженіе носовыхъ крыльевъ и одновременное образованіе носовыхъ отверстій (*авторъ*). Стр. 196.
Фиг. 95—97. Примѣненіе идеи *Диффенбаха* для той же цѣли (*авторъ*). Стр. 196.

Таб. 97.

Фиг. 98. Образованіе искусственнаго носа по *итальянскому* методу. Напередъ сформированный носъ изъ кожи руки, разсматриваемый сверху (*Taliacotius*). Стр. 197.
Фиг. 99. Тотъ же носъ, представленный снизу. Стр. 198.
Фиг. 100. Разрѣзы *Диффенбаха* для образованія лоскута на рукѣ. Стр. 198.
Фиг. 101. Удвоеніе этого лоскута по *Диффенбаху*. Стр. 198.
Фиг. 102. Лоскутъ въ томъ видѣ, въ какомъ его вырѣзывалъ *Грефе* и тотчасъ прикрѣплялъ къ лицу. Стр. 198.
Фиг. 103. Форма лоскута, позволяющаго въ тоже время удвоеніе кожи для образованія носовыхъ крыльевъ и носовой перегородки (*авторъ*). Стр. 198.

Образованіе носовой перегородки.

Фиг. 104 и 105. Перегородка, образованная перемѣщеніемъ кожи съ носа. Стр. 200.
Фиг. 106 и 107. Тоже, только помощію перетягиванія кожи. Стр. 201.

Таб. 98.

Фиг. 108 и 109. Горизонтально лежащій лоскутъ изъ верхней губы, употребленный на образованіе носовой перегородки. Стр. 201.
Фиг. 110 и 111. Вертикальный лоскутъ изъ средины верхней губы, перевернутый кверху. Стр. 201.

Фиг. 112 и 113. Слизистая оболочка вырѣзаннаго жолобка (philtrum) верхней губы выворочена наружу. Способъ *Фрикке*. Стр. 201.

Таб. 99.

Фиг. 114—117. Образованіе носовой перегородки по *Вутцеру*. Стр. 202.

Операціи на половыхъ органахъ и необходимые для того инструменты.

Таб. 100.

Фиг. 1. Операція Phimosis. Разрѣзываніе крайней плоти. Стр. 213.

Фиг. 2. Снесеніе боковыхъ лоскутовъ. Стр. 213.

Фиг. 3. Разширитель *автора*, служащій для удержанія оперированнаго суженія влагалища въ открытомъ состояніи. Стр. 231.

Фиг. 4. Заднепроходное зеркало по *Люэру*. Стр. 231.

Фиг. 5. Каучуковый наперстокъ, привязываемый къ сосательнымъ бутылкамъ для грудныхъ младенцевъ, натянутъ *авторомъ* на разширитель или заднепроходное зеркало для произведенія равномѣрнаго давленія на всѣ части суженнаго мѣста и плотнаго закупориванія влагалища, такъ чтобы оно не приходило въ соприкосновеніе съ воздухомъ. Стр. 231.

Фиг. 6. Разширитель влагалища при увеличенномъ уже просвѣтѣ послѣдняго, по *автору*. Стр. 231.

Фиг. 7. Шпадель для боковаго разширенія влагалища, по *Гюнтеру*. Стр. 238.

Фиг. 8. Деревянный шпадель для разширенія влагалища въ сторону прямой кишки, по *Жоберу*. Стр. 238.

Таб. 101.

Фиг. 9. Операція Fistulae vesico-vaginalis, при которой больной дано такое же положеніе, какъ и при камнесѣченіи. Отверстіе фистулы закрыто помощію серебрянаго обвивнаго шва (*авторъ*). Стр. 240.

Фиг. 10. Часть влагалища вмѣстѣ съ высоколежащей фистулой вытянута сквозь срамную щель. Стр. 240.

Фиг. 11. Шовъ со свинцовою пластинкой по *Симсу*. Стр. 240.

Фиг. 12. Узловатый шовъ *Bozeman*'а. Стр. 241.

Фиг. 13. Короткій серебряный катетеръ *Симса*, оставляемый послѣ операціи въ мочеиспускательномъ каналѣ. Стр. 241.

Таб. 102.

Фиг. 14. Двойная пузырно-влагалищная фистула, оперированная *Геппнеромъ* въ колѣнно-локтевомъ положеніи. Стр. 242.

Фиг. 15 и 16. Шематическое изображеніе частей въ разрѣзѣ до и послѣ операціи. Стр. 242.

Таб. 103.

Фиг. 17. Аппаратъ иглъ *автора* для шва въ глубоко-лежащихъ частяхъ тѣла (въ глубинѣ влагалища или зѣва). Стр. 246.

Фиг. 18. Аппаратъ *автора* для искусственнаго внѣдренія прямой кишки, съ цѣлью закрыть влагалищно-кишечную фистулу кишечною складкою (операція *автора*). Стр. 247.

Фиг. 19—22. Различной формы ножи *автора*, устроенные по идеѣ инструментальнаго мастера *Rooch*'а съ рукоятками, снабженными кускомъ нейзильбера для измѣненія положенія ножа. Стр. 249.

Таб. 104.

Фиг. 23. Образованіе промежности по *Б. Лангенбеку*. Стр. 256.

Фиг. 24 и 25. Перевязочный аппаратъ *автора* при неоперируемомъ выпаденіи влагалища, равно какъ и при выпаденіи прямой кишки. Стр. 261.

Таб. 105.

Фиг. 26. Операція фистулы мочеиспускательнаго канала по *Нелатону*. Стр. 269.

Фиг. 27. Таже операція по *Диффенбаху* при поперечно-налагаемомъ швѣ. Стр. 269.

Фиг. 28. Таже операція, когда швы должны быть наложены въ продольной оси члена. Стр. 269.

Фиг. 29. Операція *Эрихсена*. Стр. 269.

Фиг. 30. Операція *Б. Лангенбека*. Стр. 270.

Фиг. 31—34. Оперативная идея *автора*. Стр. 270.

Таб. 106.

Фиг. 35. Пулевой винтъ по *Люэру*. Стр. 355.

Фиг. 36 Пулевая ложка *Б. Лангенбека*, измѣняющая свое положеніе посредствомъ винта. Стр. 357.

Фиг. 37. Пулевая ложка *Томасена*. Стр. 357.

Фиг. 38. Пулевые щипцы *автора*. Стр. 358.

Фиг. 39. Пулевые щипцы *Лютера*. Стр. 358.

Фиг. 40. Видоизмѣненіе, сдѣланное *авторомъ* въ пулевыхъ щипцахъ *Лютера*. Стр. 358.

Таб. 107.

Прибавленіе къ хилопластикѣ.

Фиг. 1 и 2. Улучшеніе формы рта и возстановленіе подвижности нижней челюсти. Операція *автора*. Стр. 161.

Фиг. 3 и 4. Улучшеніе формы рта у солдата, у котораго былъ уже дважды вырѣзанъ эпителіяльный ракъ. Операція *автора*. Стр. 162.

Таб. 108.

Прибавленіе къ ринопластикѣ.

Фиг. 1 и 2. Образованіе перегородки изъ частей ввалившагося носа. Операція *автора*. Стр. 203.

Фиг. 3 и 4. Образованіе перегородки изъ кожи ввалившагося носа. Операція автора. Стр. 204.

Фиг. 5 и 6. Отдѣленіе искусственнаго носа, утолщеннаго и укороченнаго вслѣдствіе гангрены и сокращенія рубцовой ткани, для того, чтобы сдѣлать его длиннѣе и площе и снова пришить. Операція *автора*. Стр. 205.

Фиг. 7 и 8. Возстановленіе половины носа безъ оставленія искусственнаго дефекта, влекущаго за собой нагноеніе. Операція *автора*. Стр. 205.



Лит. И. и А. Давиденко въ Кіевѣ.

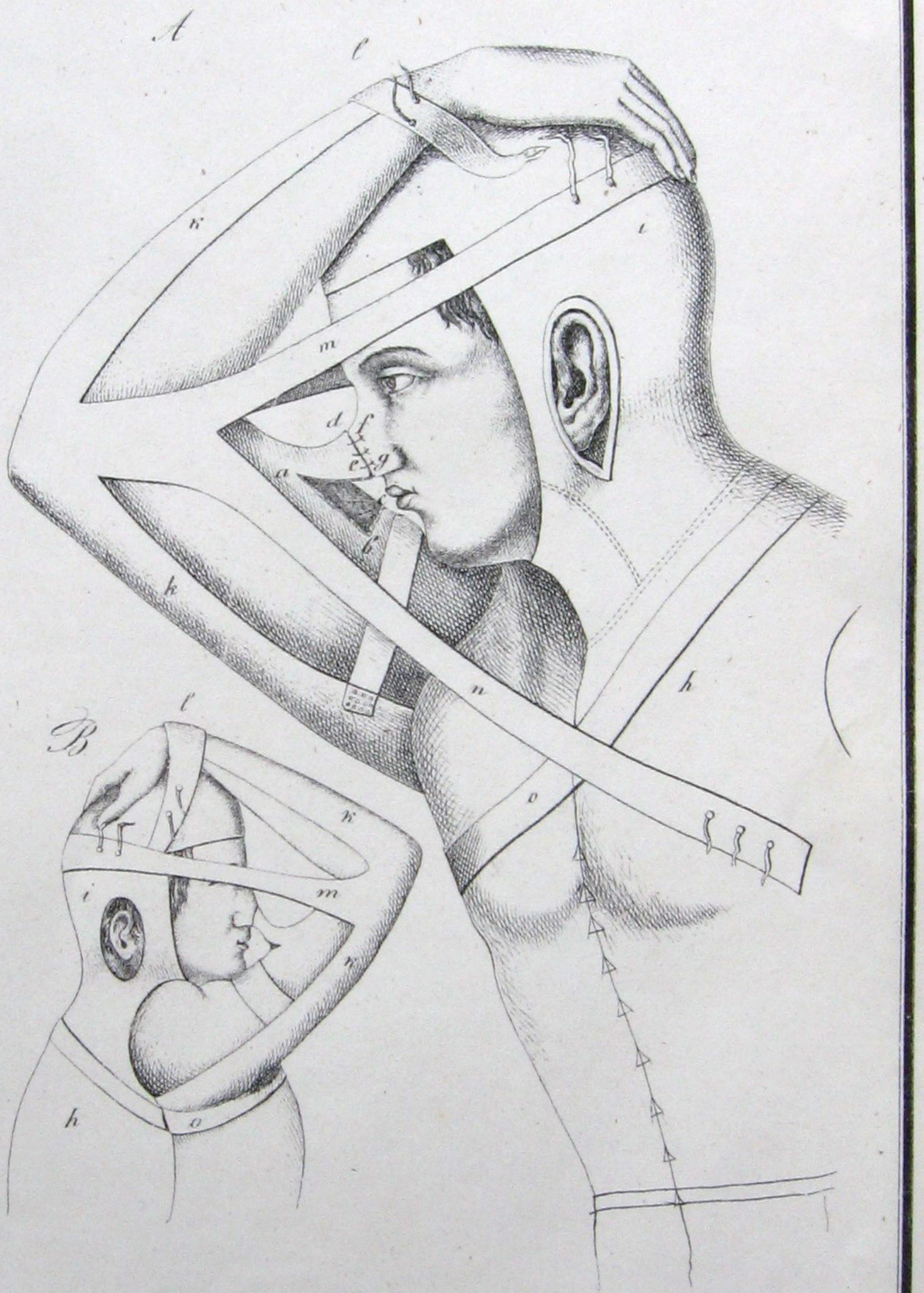
A
c
n
m
d
f
e
g
a
b
k
l
B
h
i
m
n
o
h
o

d
c
e
f
g
l
a
k
h
b

e
d
c
g
f
h
i
k
b
a

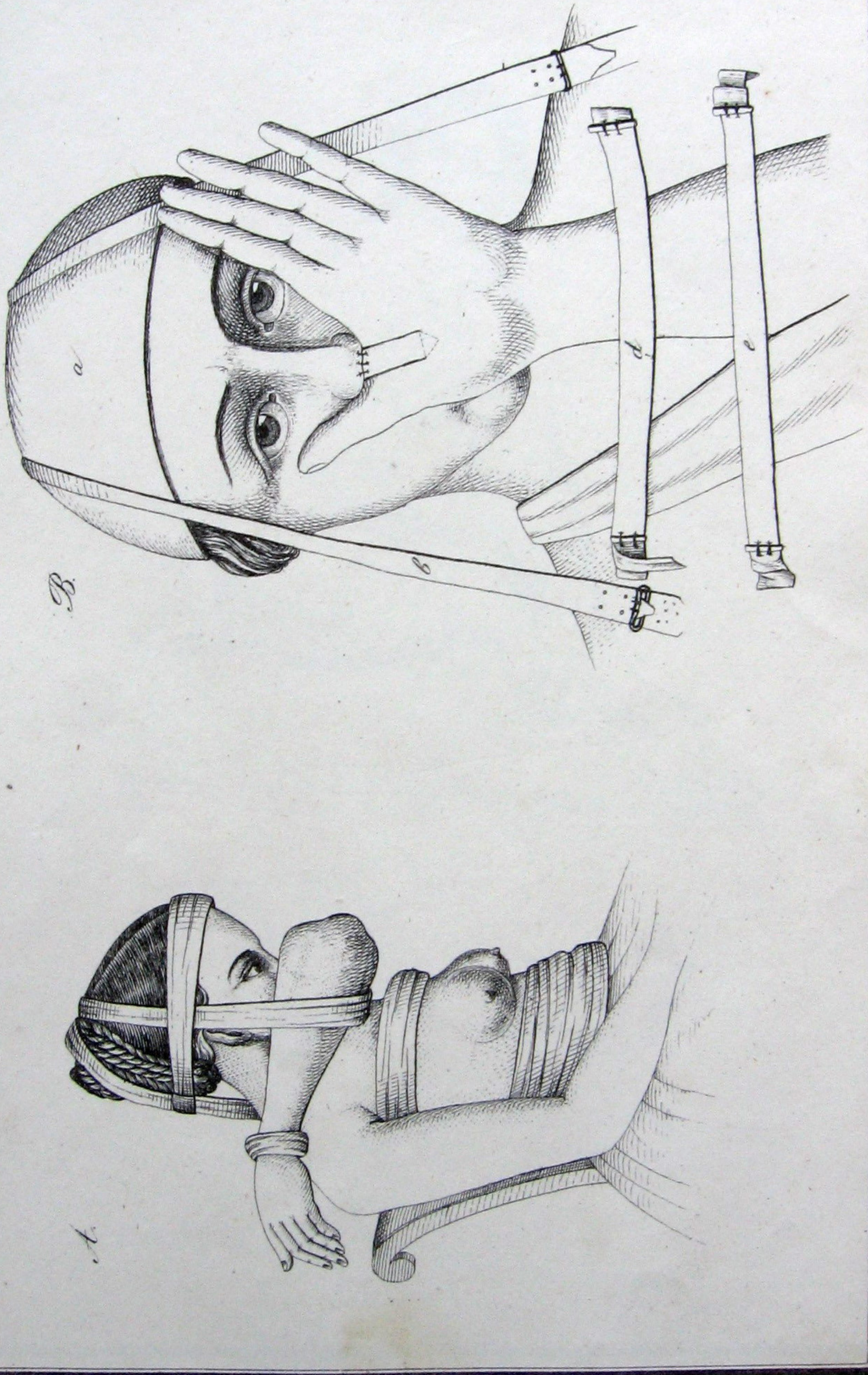
a
b
c
c
d
e
f


A.
f
a
e
b
c
d
B.

Tab. 7.

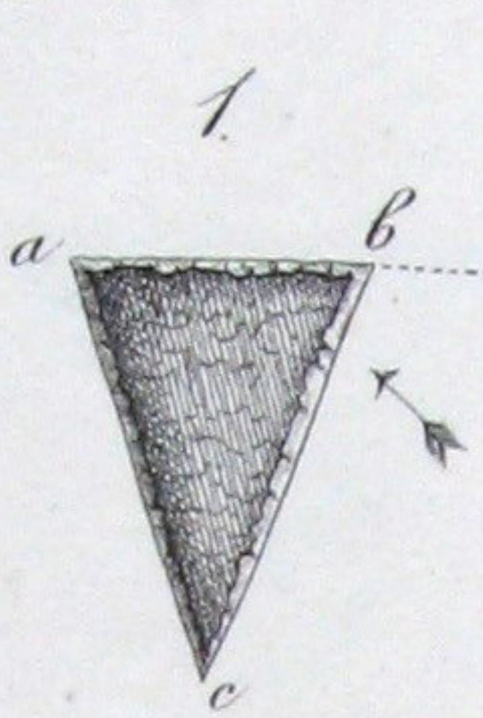
1.
a
b
d
c

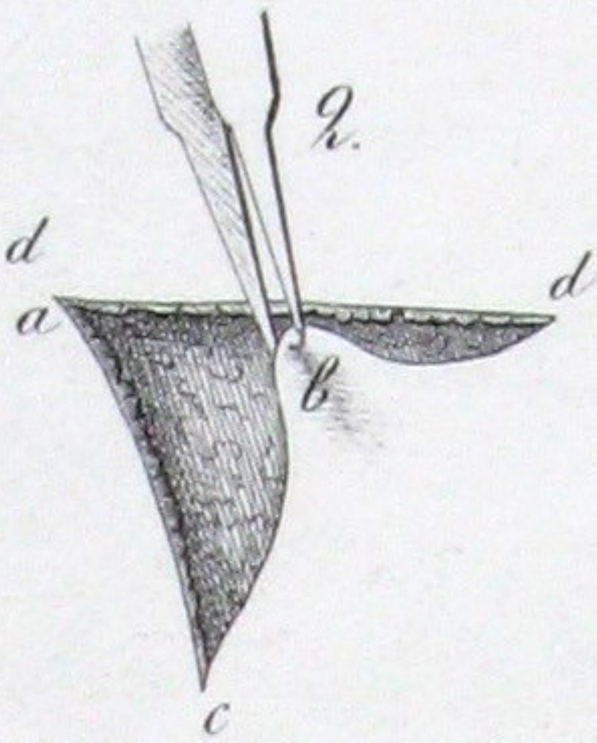
2.
d
a
b
c

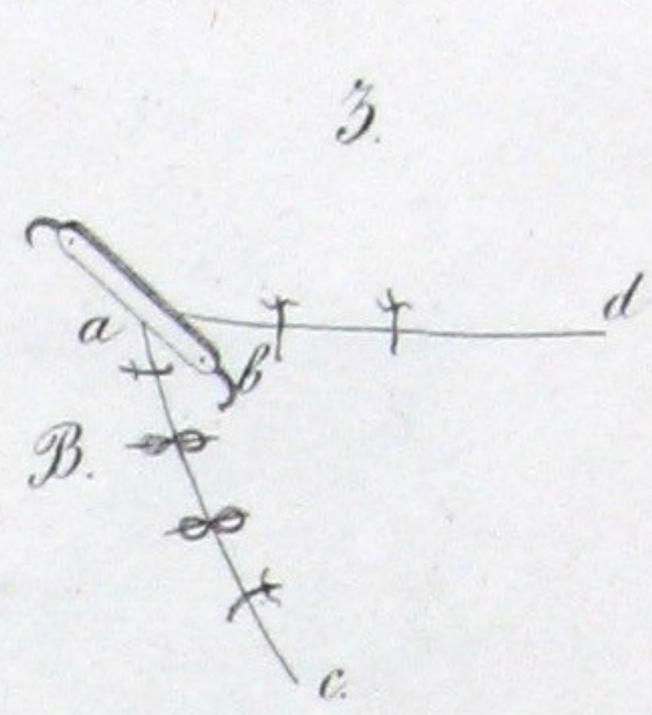
3.
a
d
B.
c.

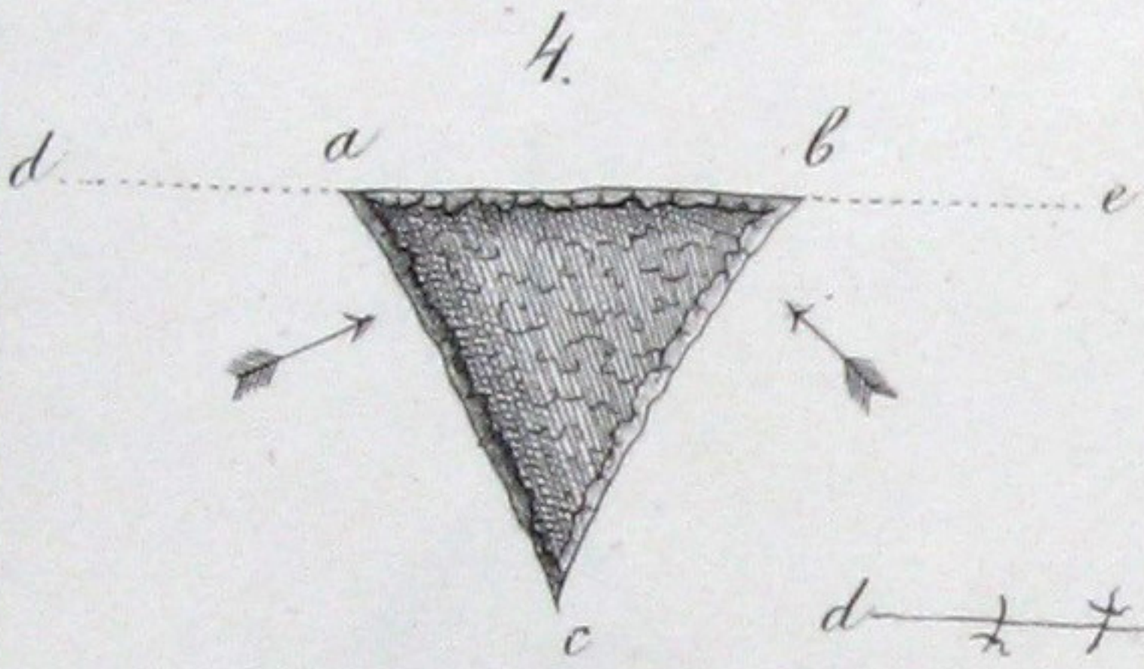
4.
d
a
b
e
c

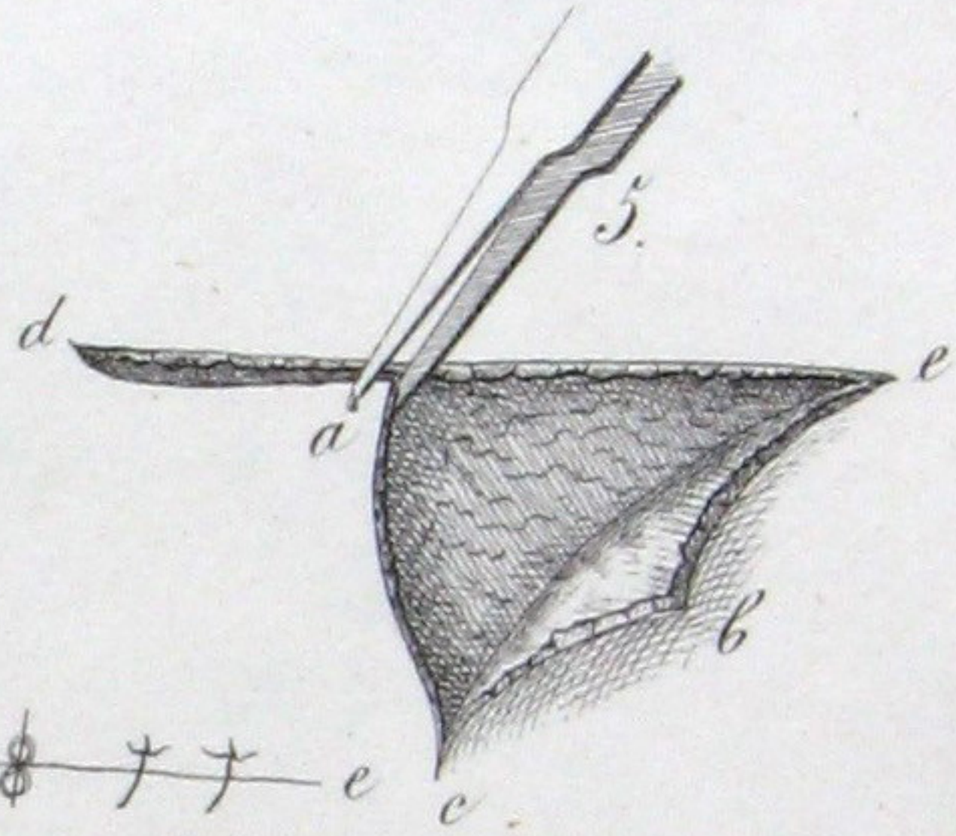
5.
d
e
a
b
c


6.
d
e
c

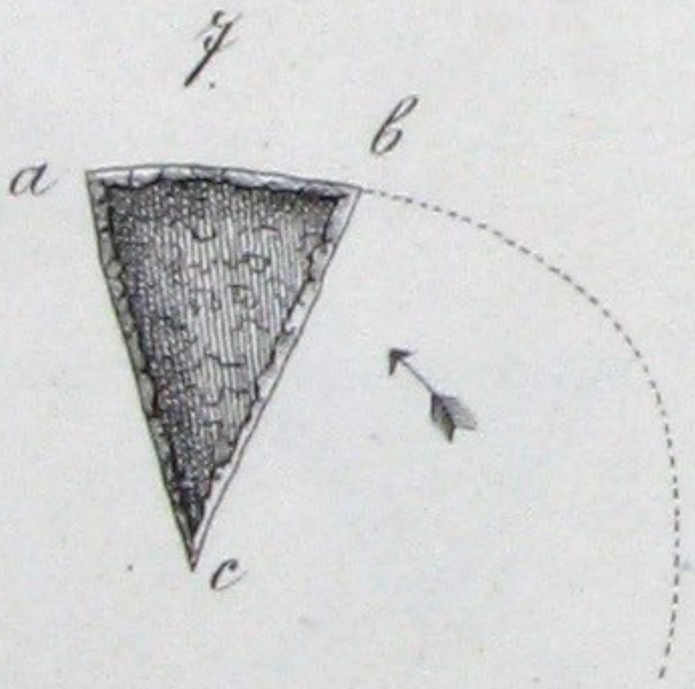
7.
a
b
c
d

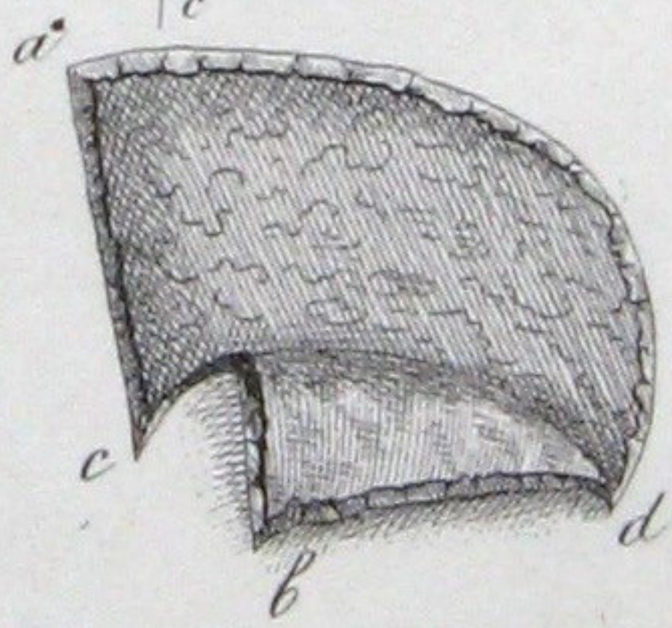
8.
a
c
b
d


9.
a
b
c
d

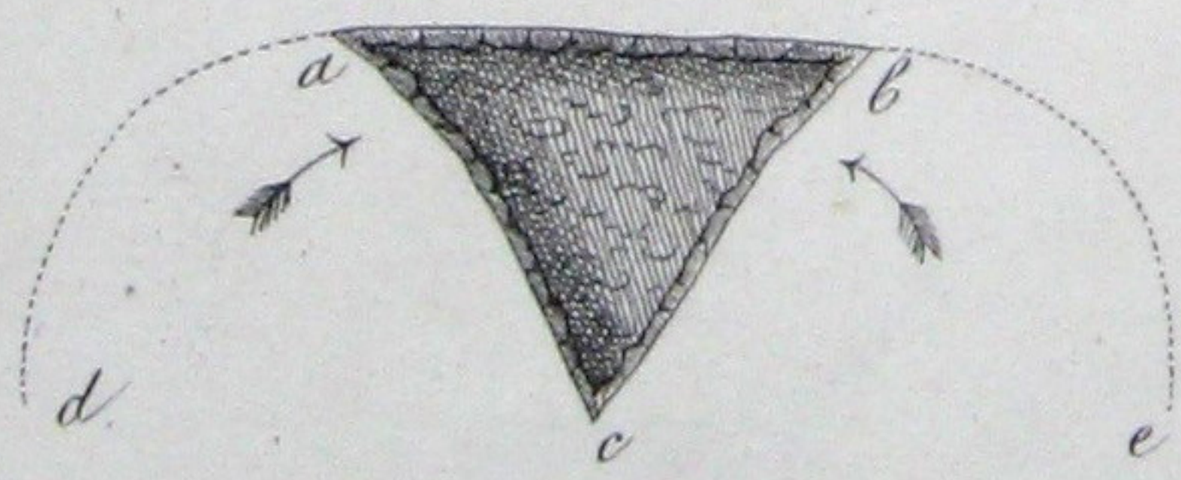
10.
a
b
d
c
e

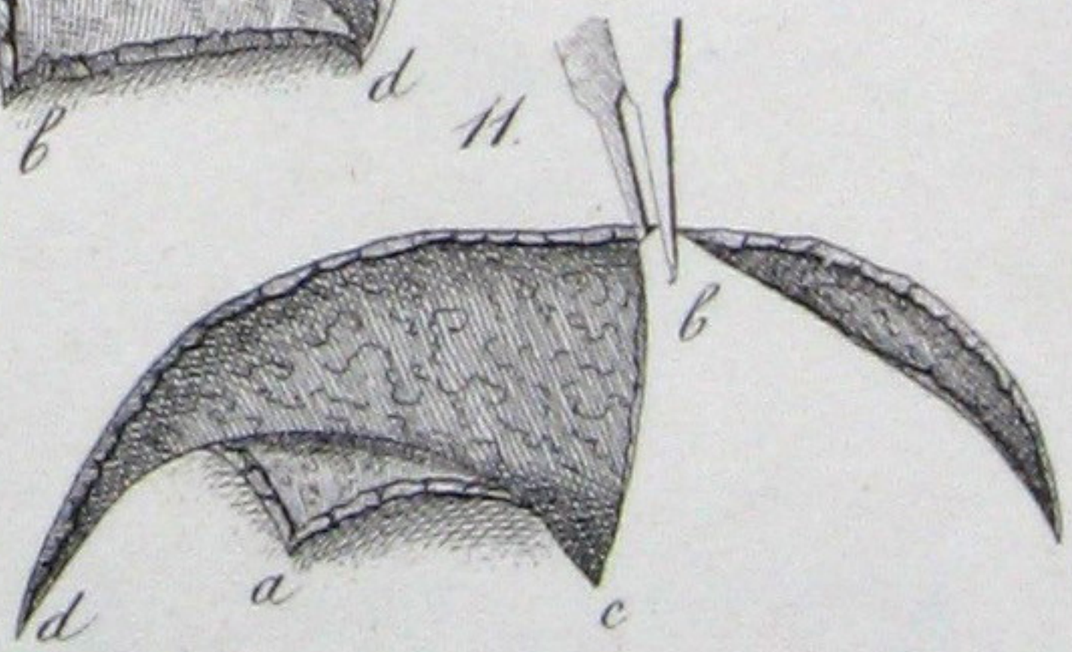
11.
b
d
a
c
e


a
b
d
e
c

12.

Tab. 8.

13.

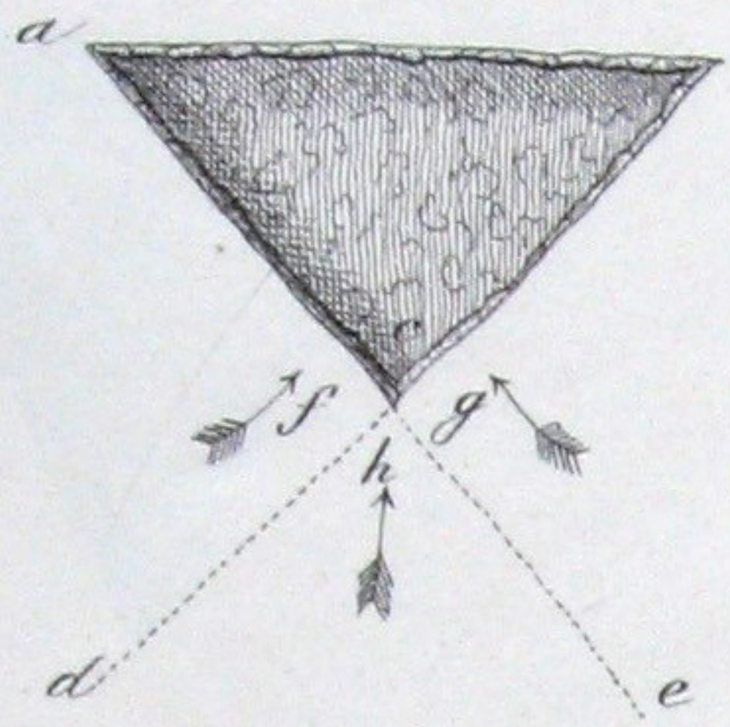

14.

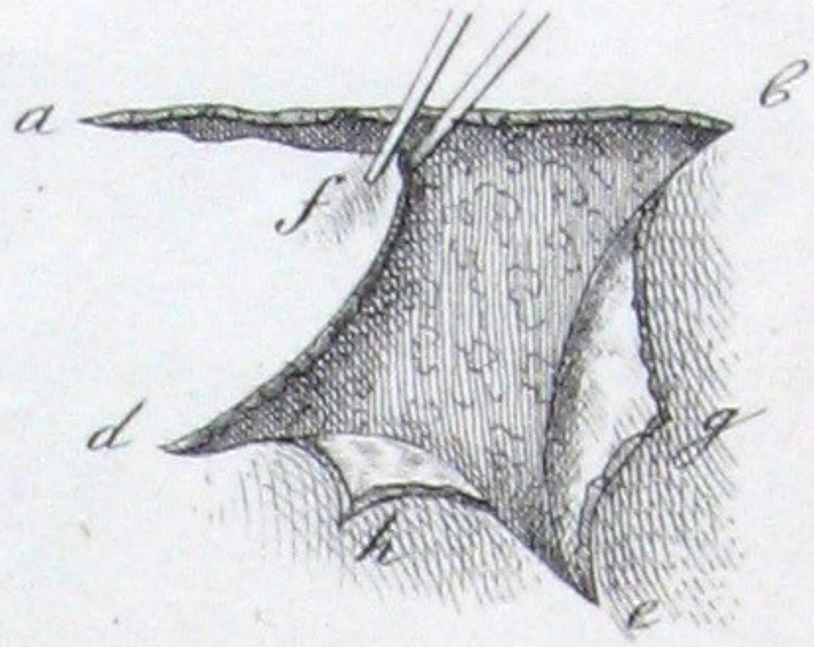

16.

15.

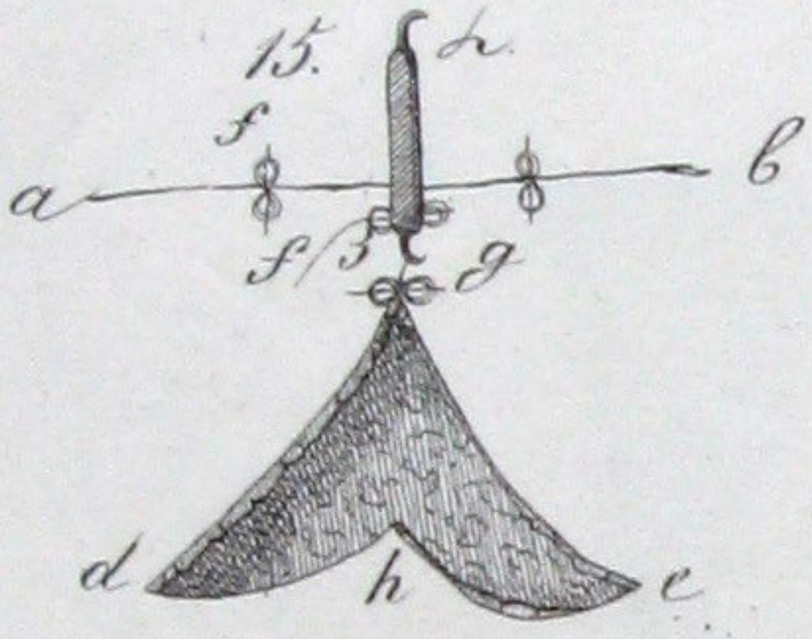

17.

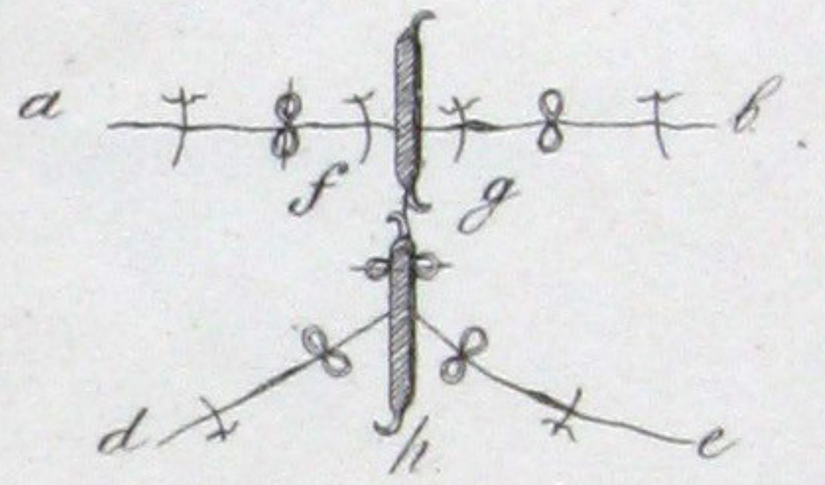

18.

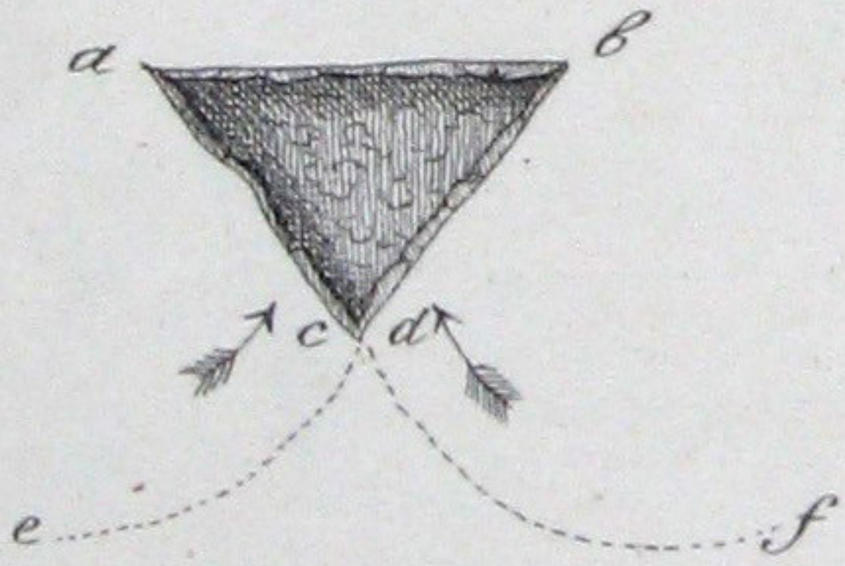

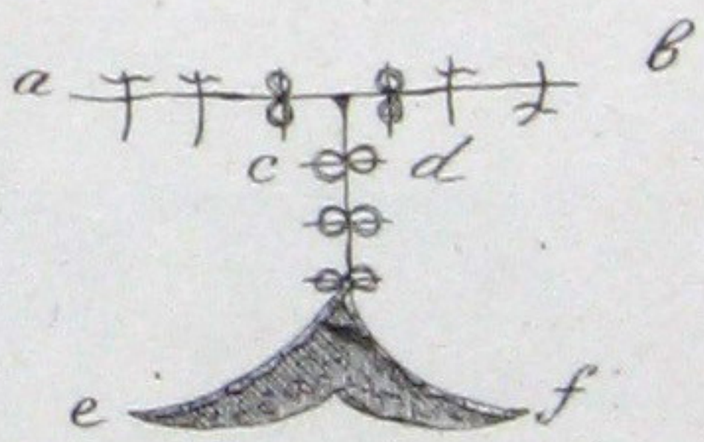

20.

19.

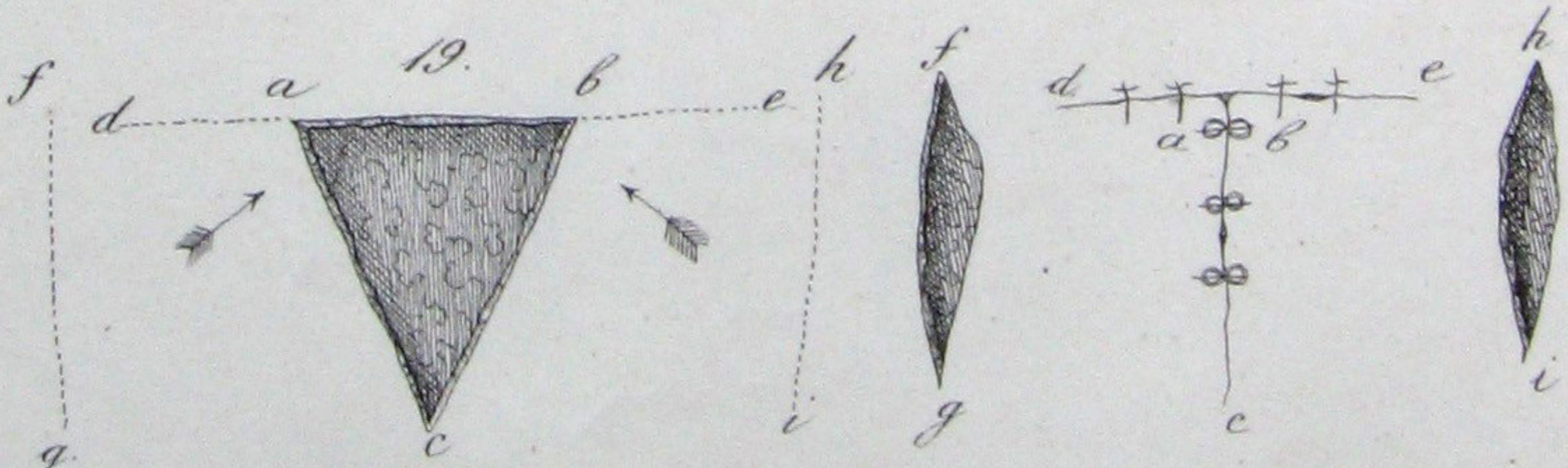

21

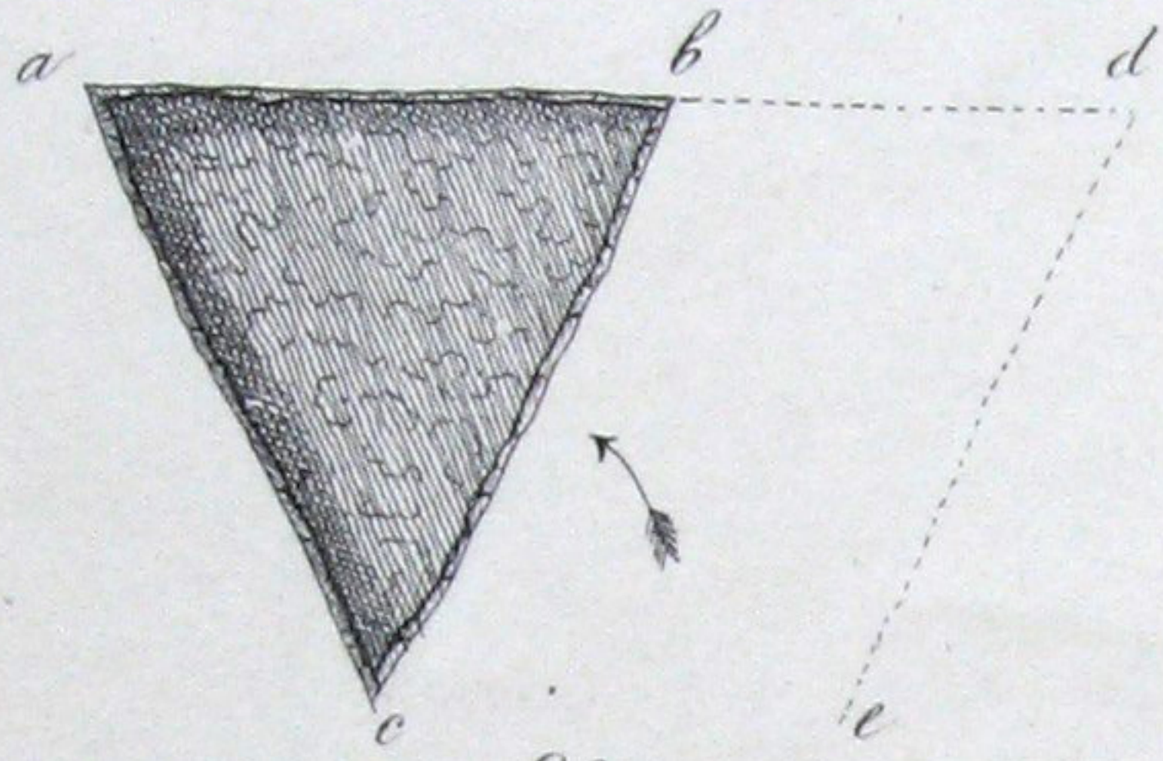

22

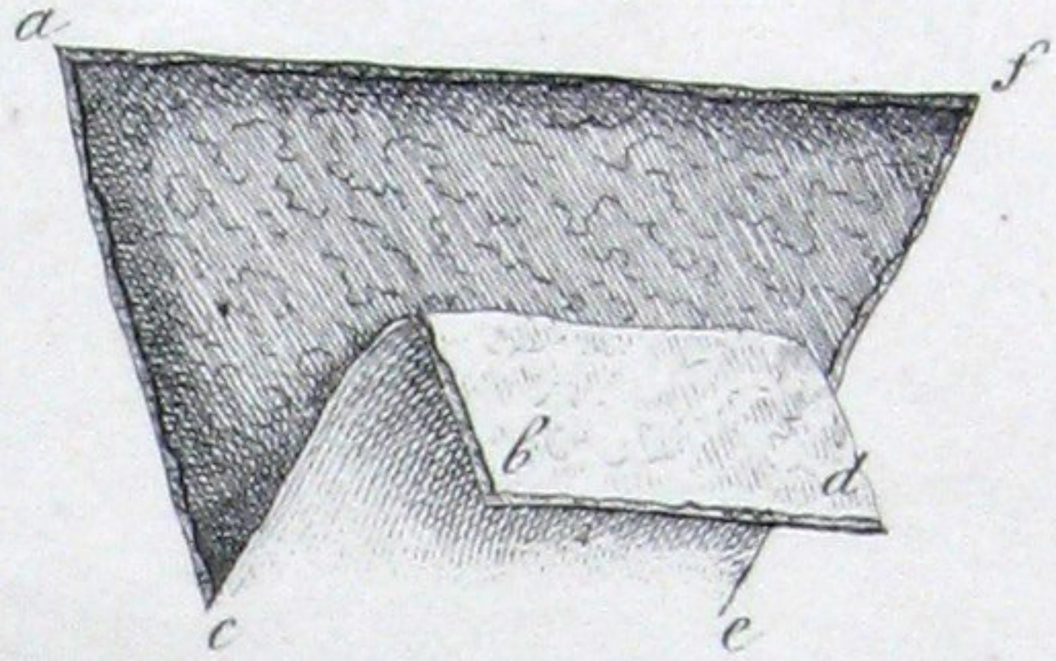

23

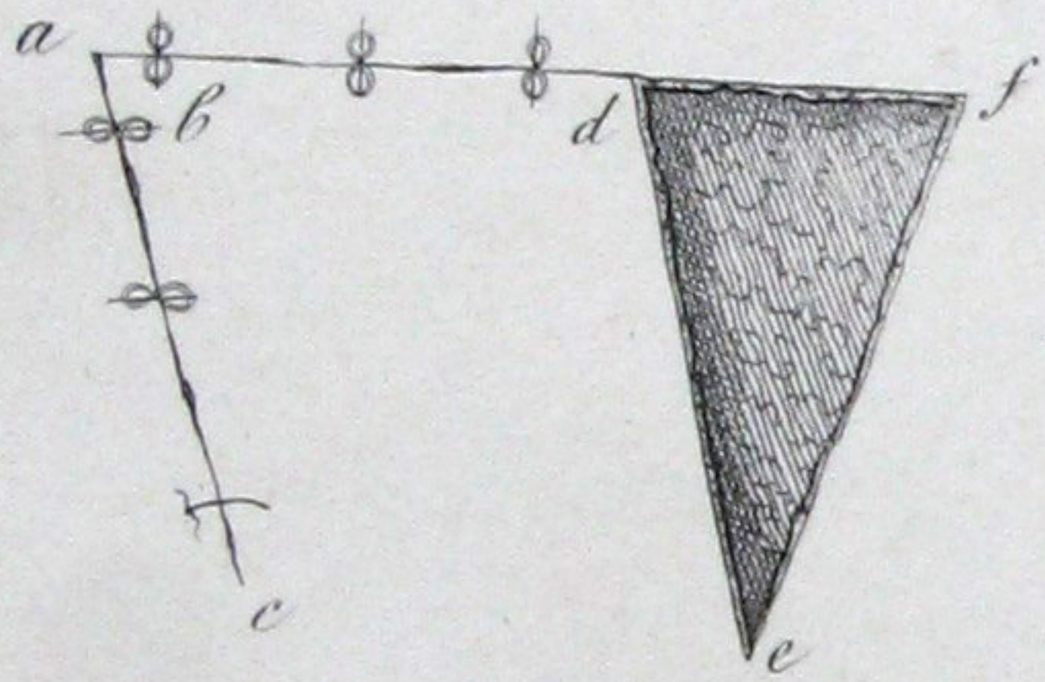

24

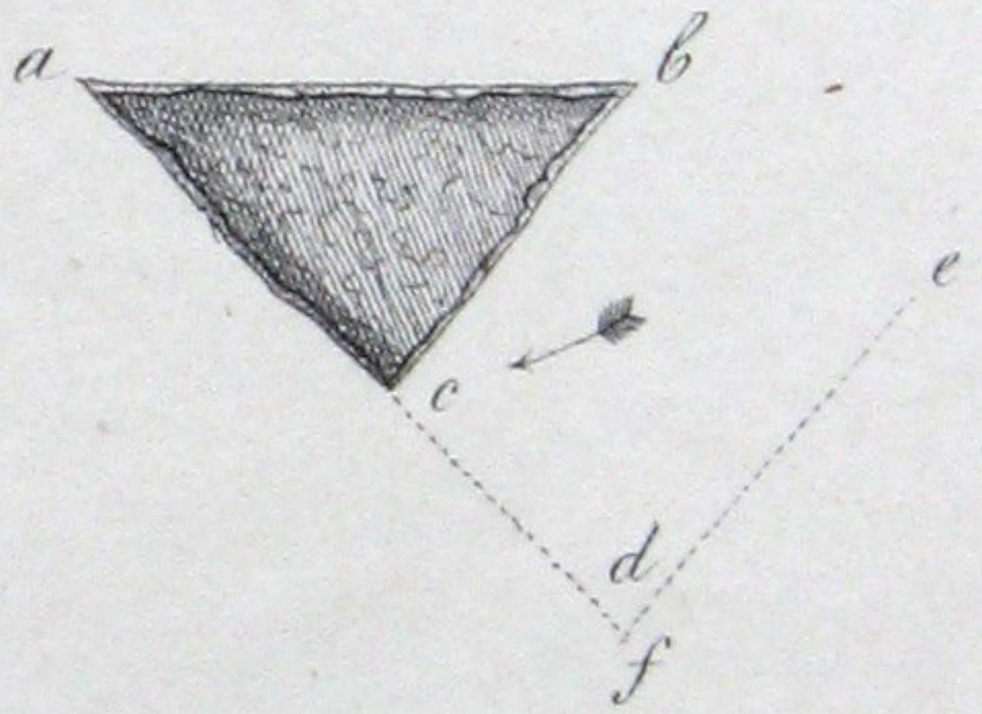

25

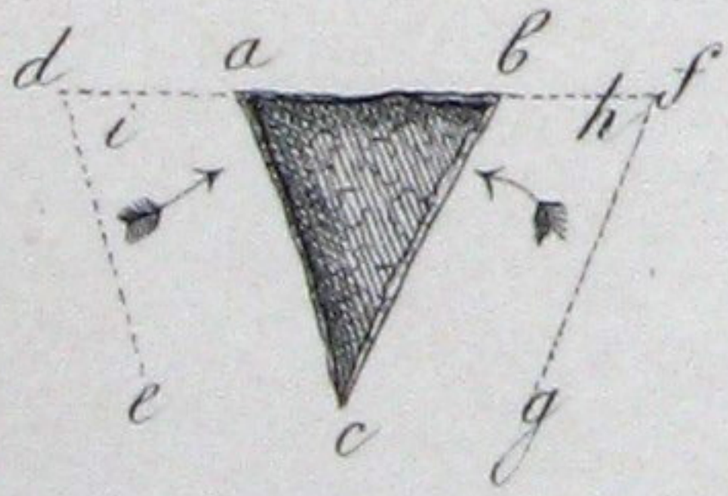

26

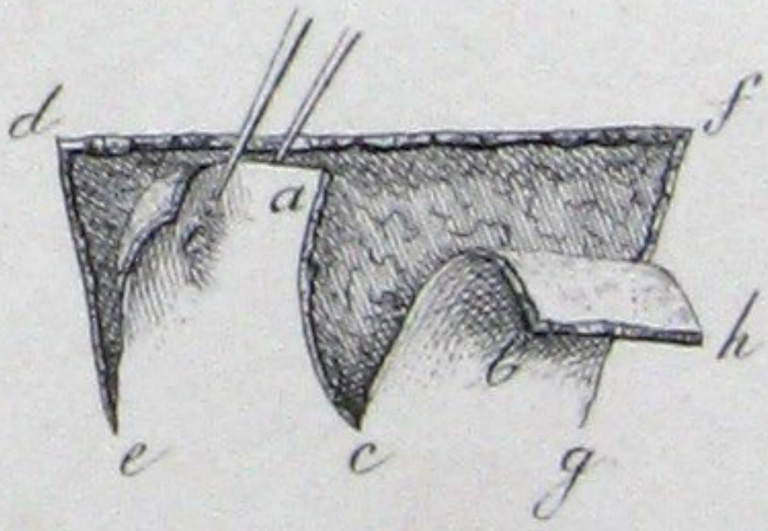

27

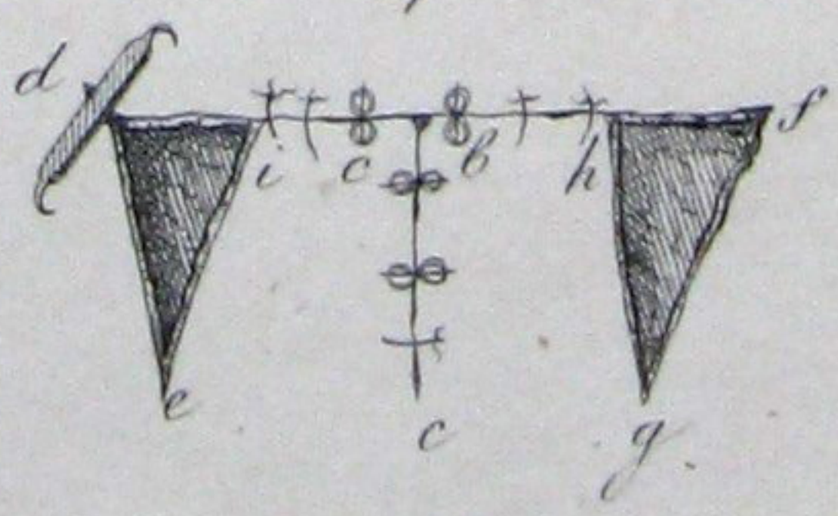

Лит. И. и А. Давиденко въ Кіевѣ.

28.

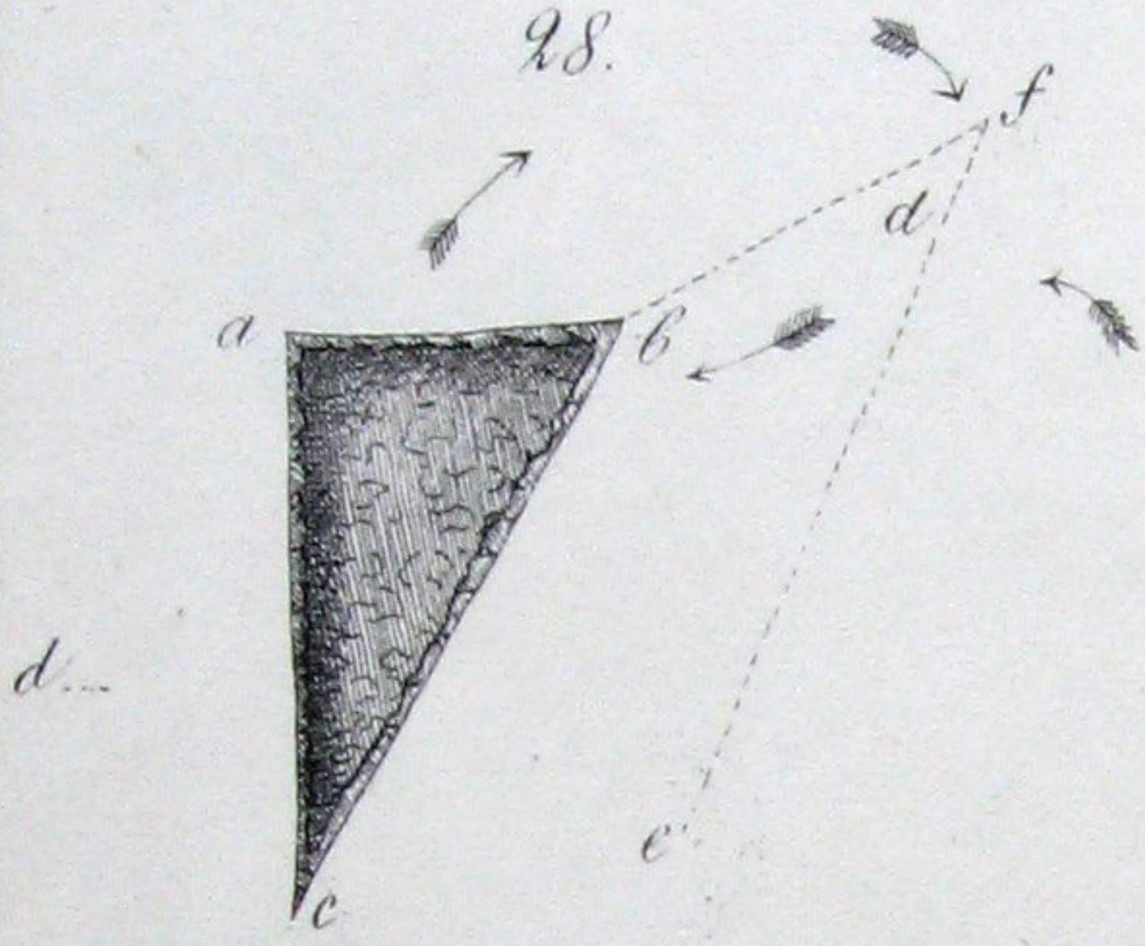

29.

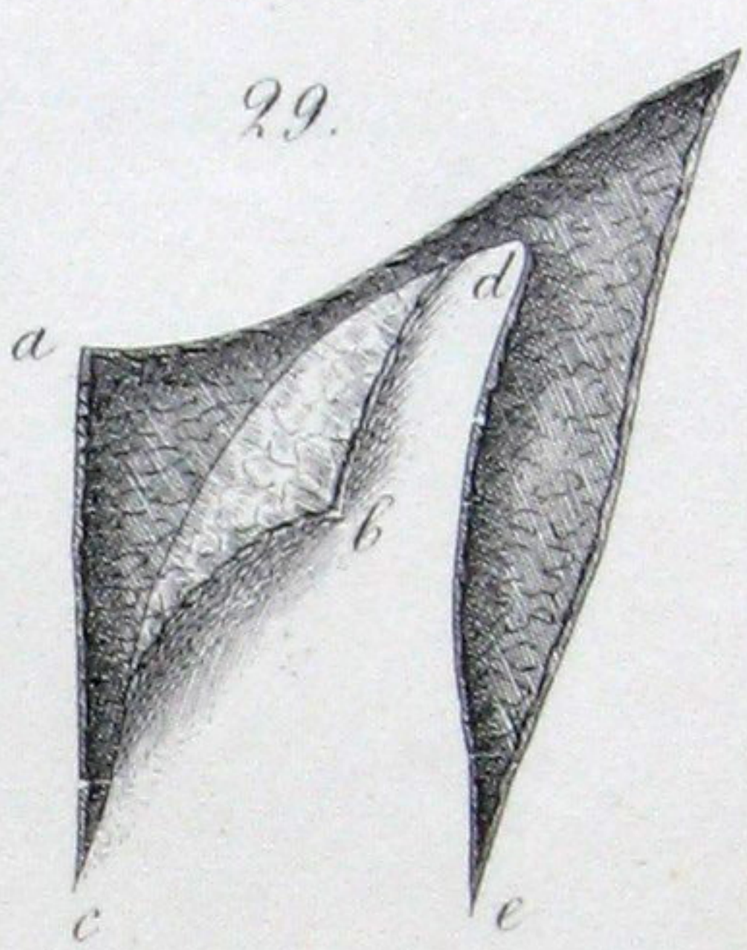

30.

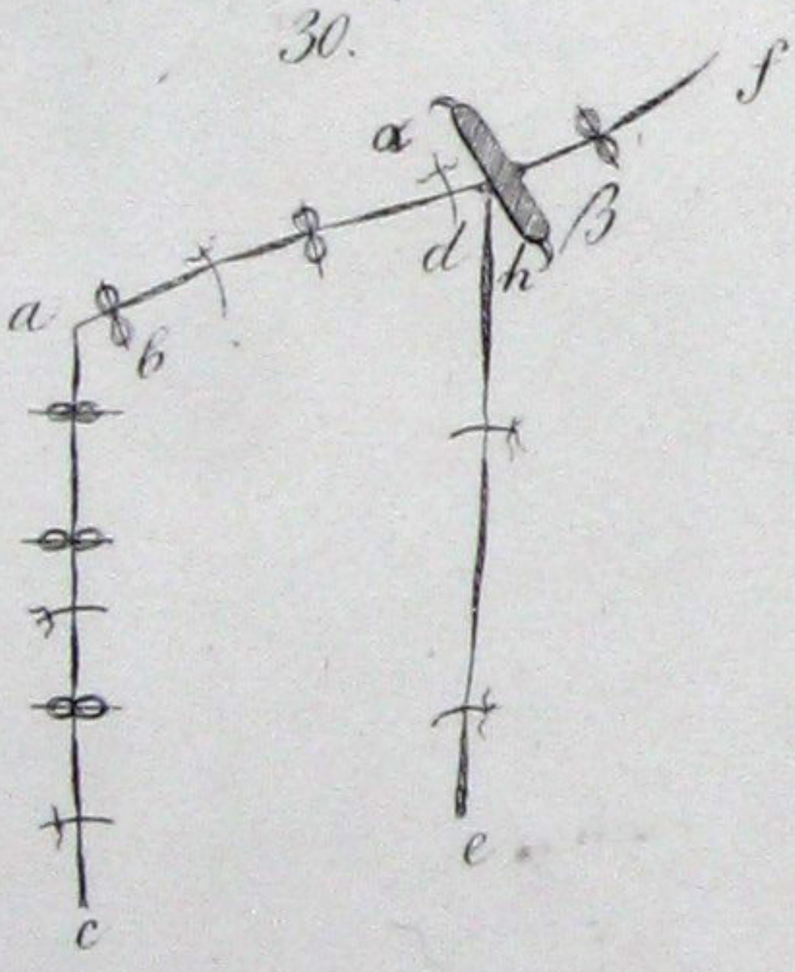

31.

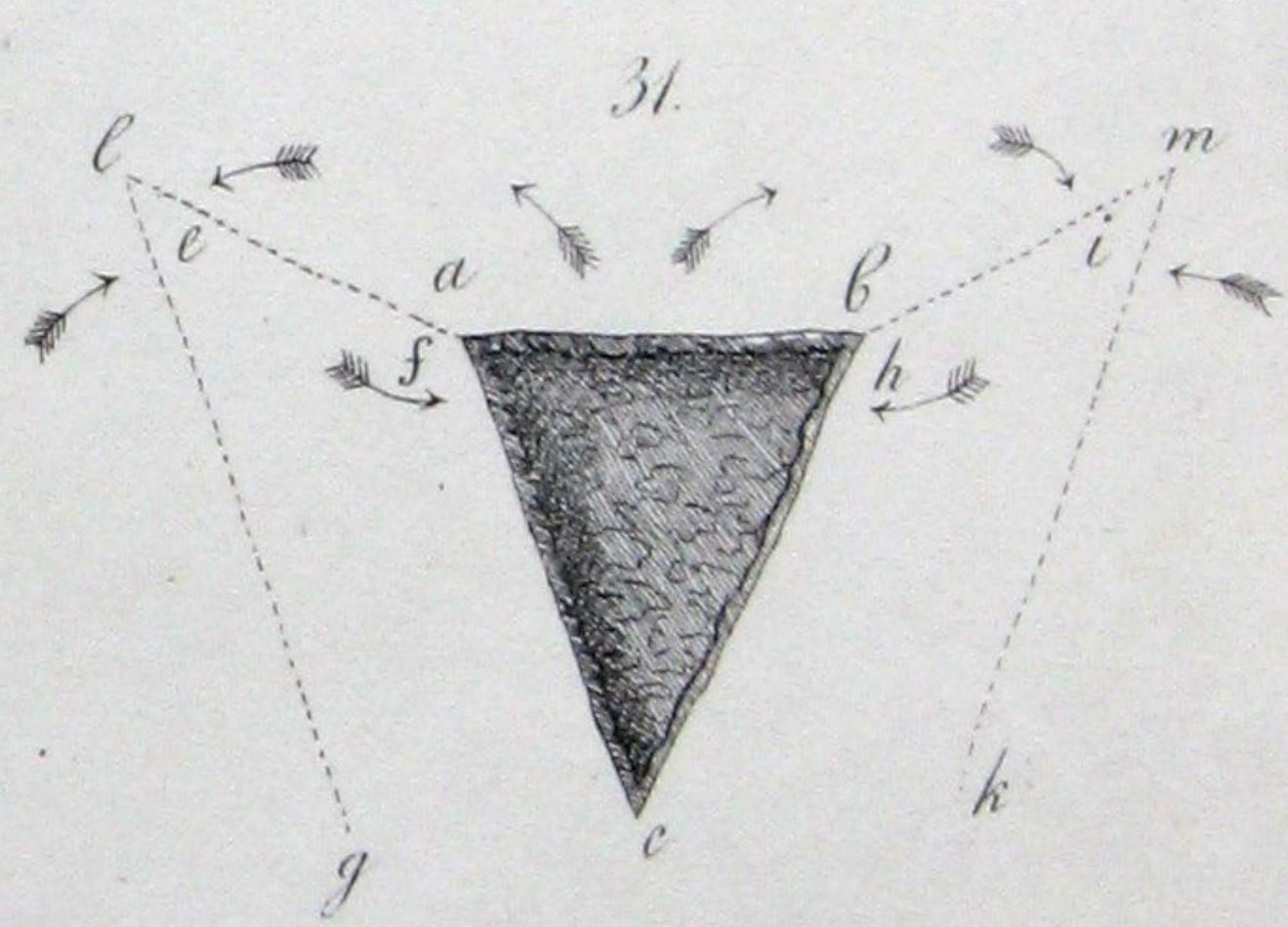

32.

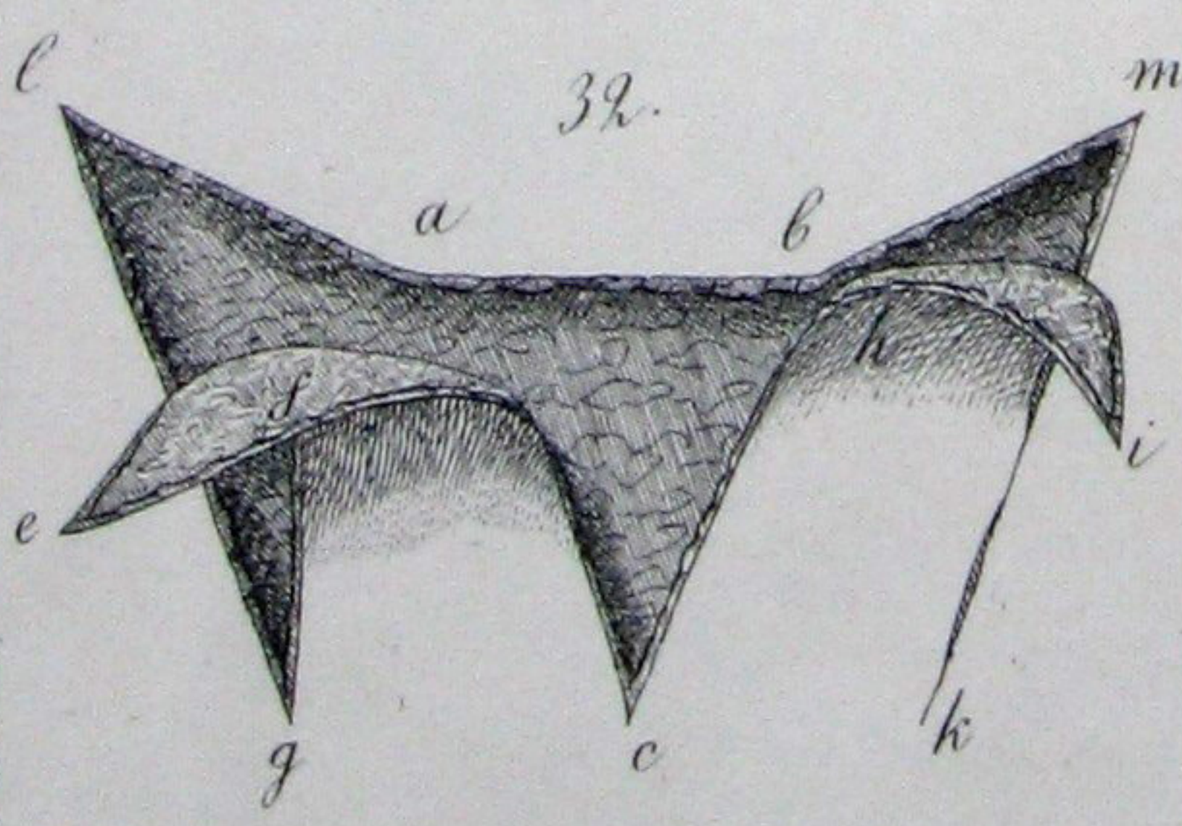

33.

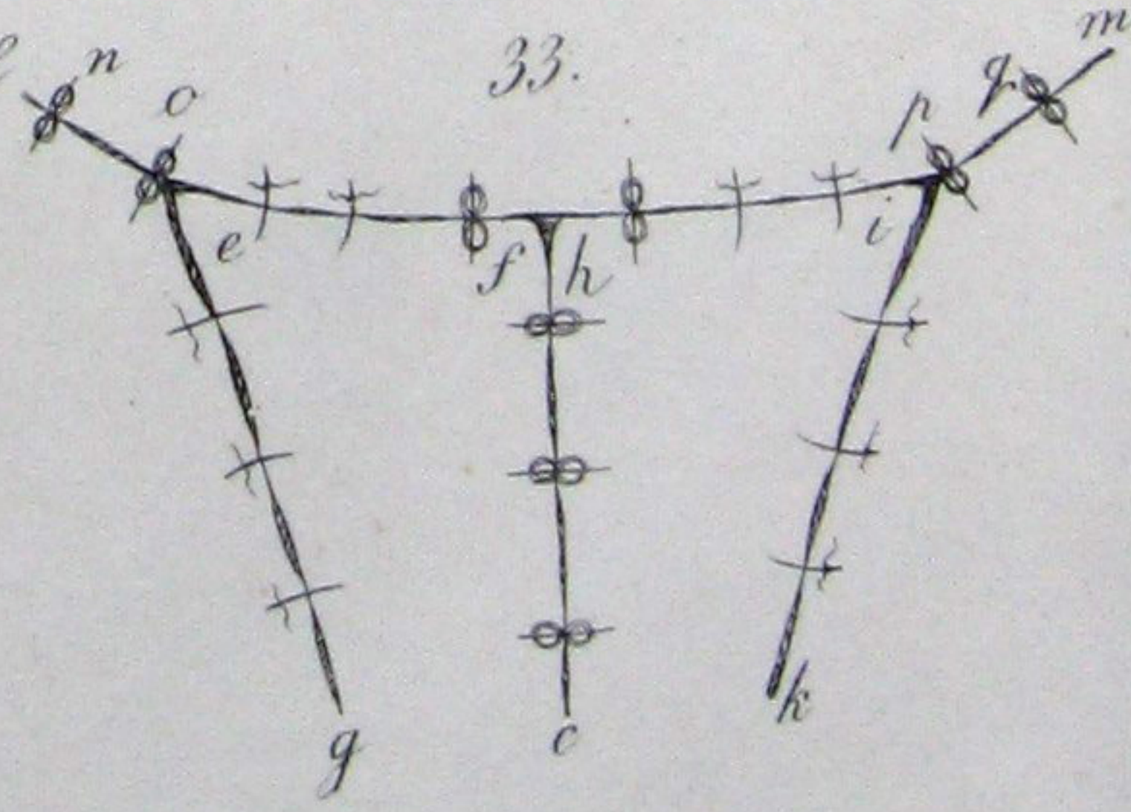

34.

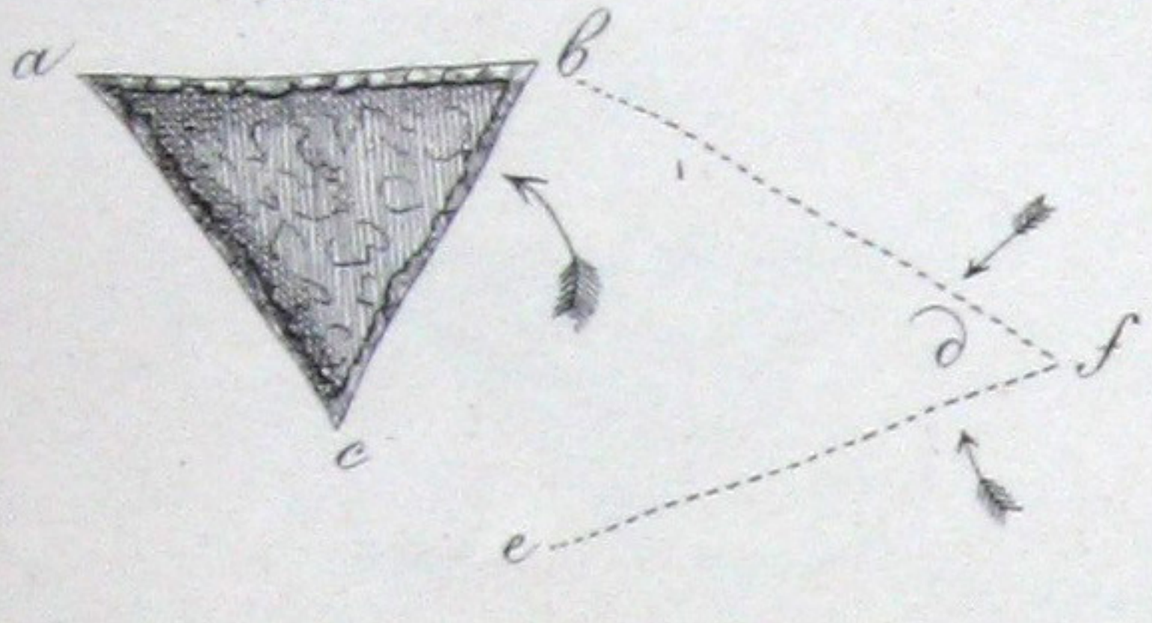

35.

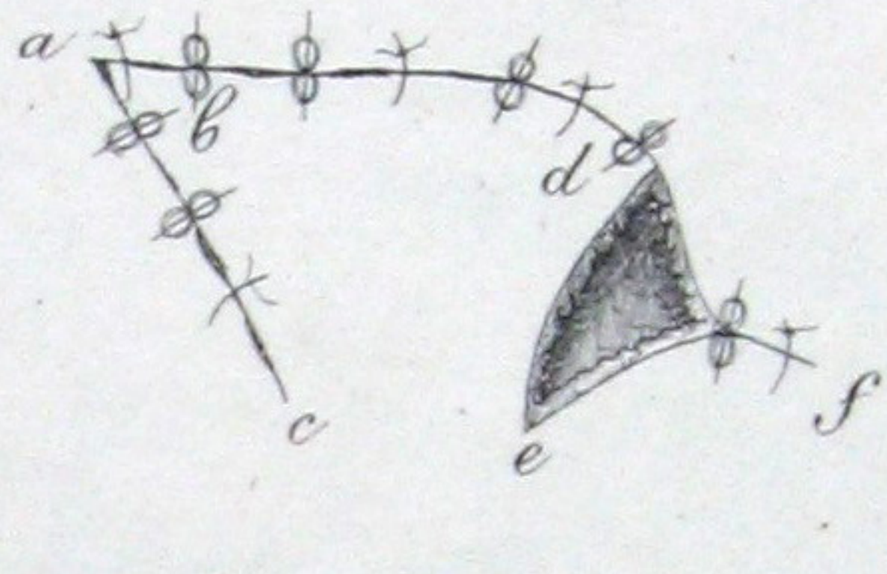

36.

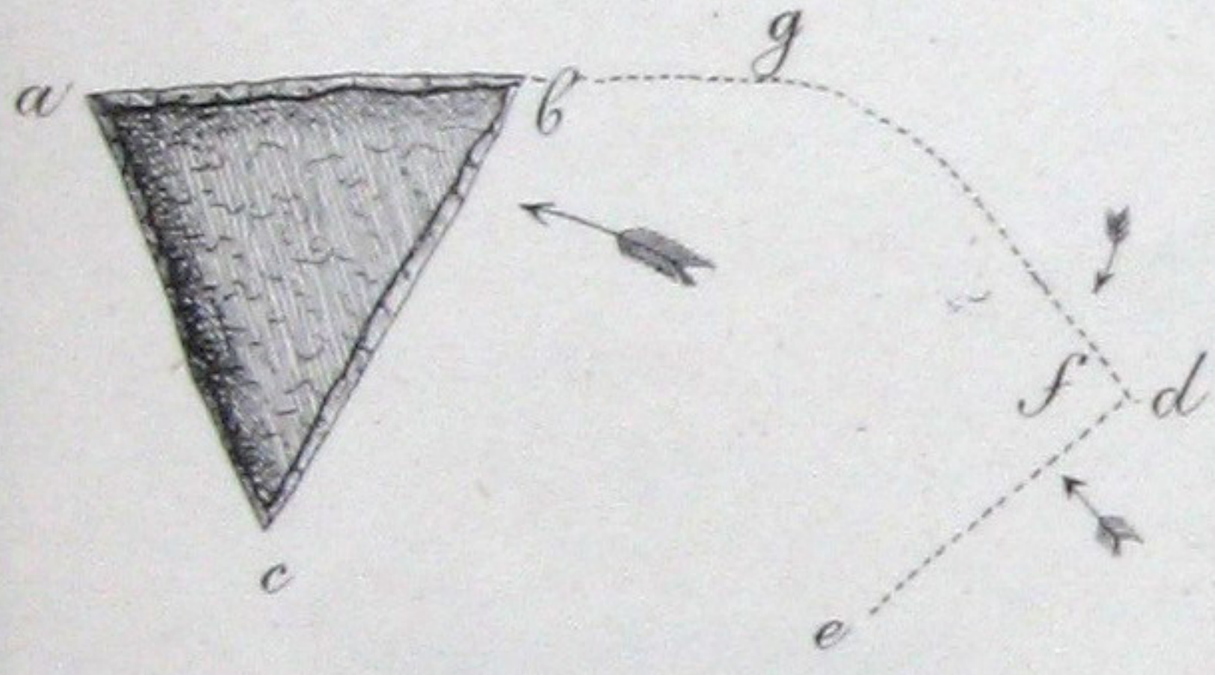

37.



38.

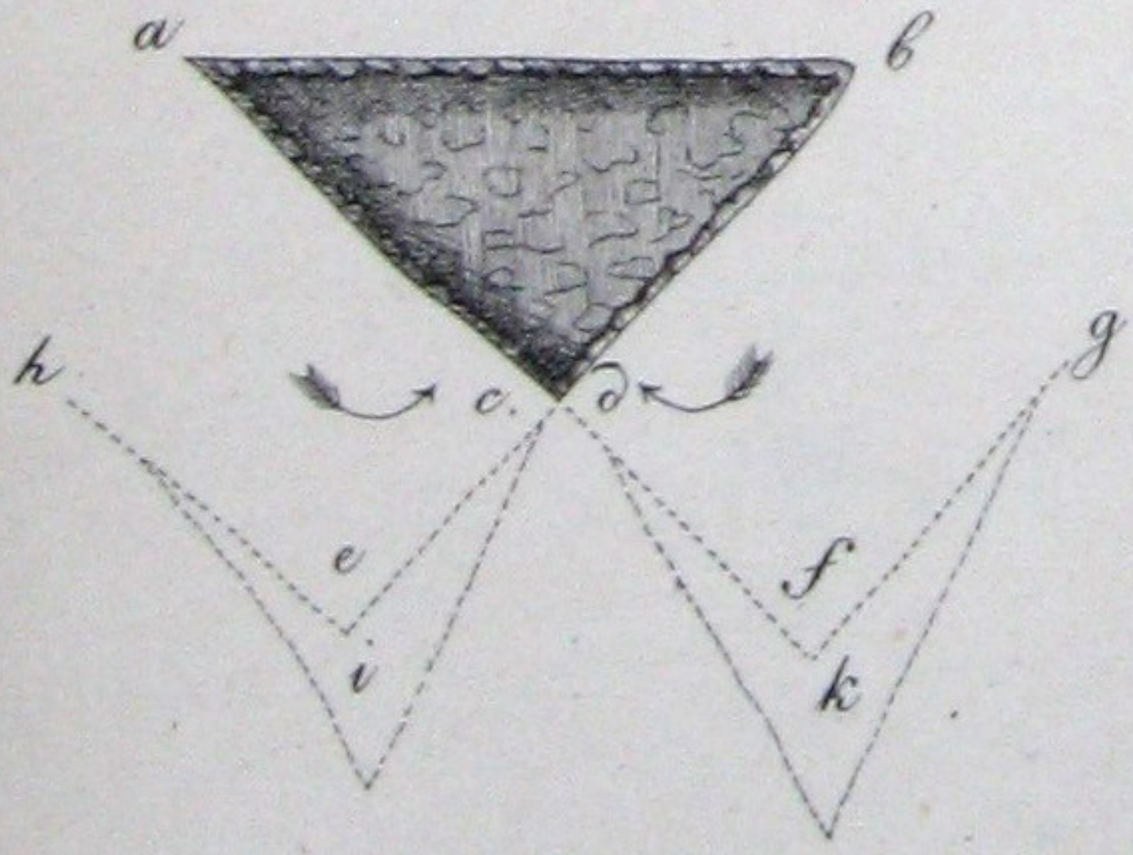

39.

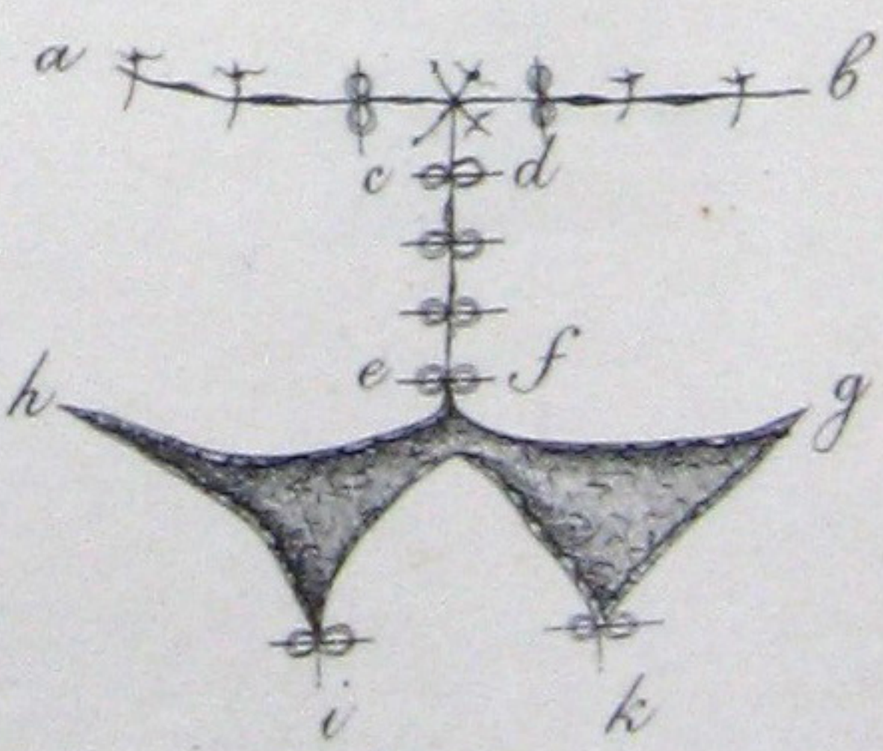

40.

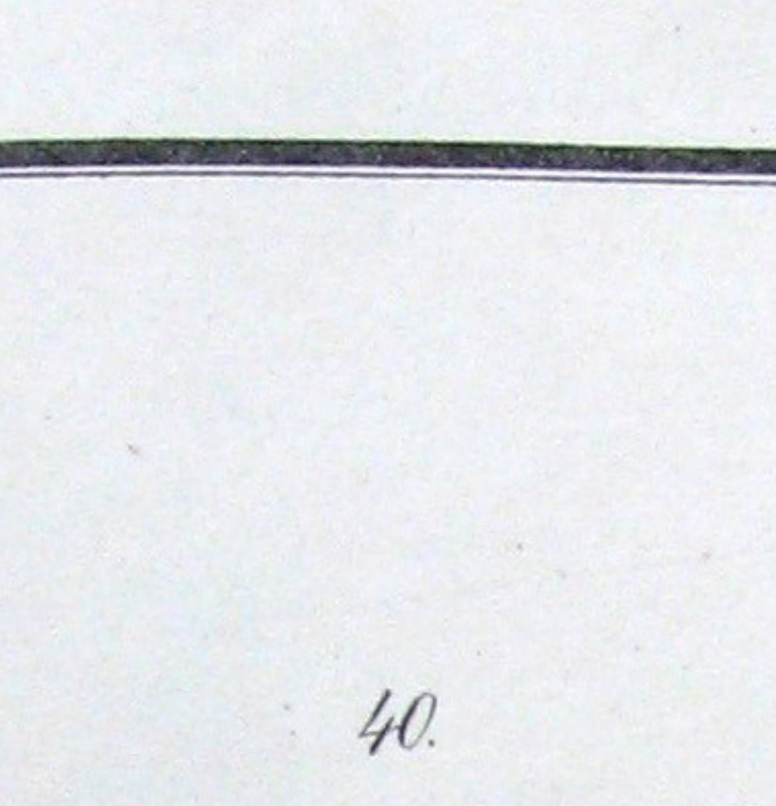

41.

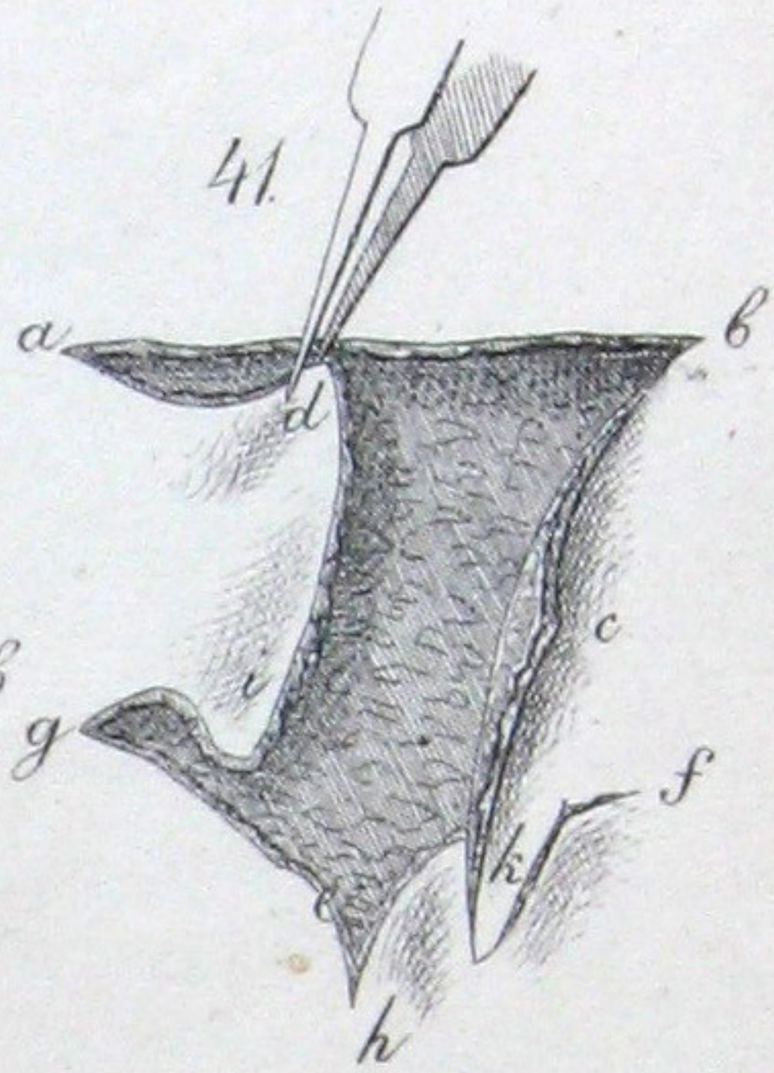

42.

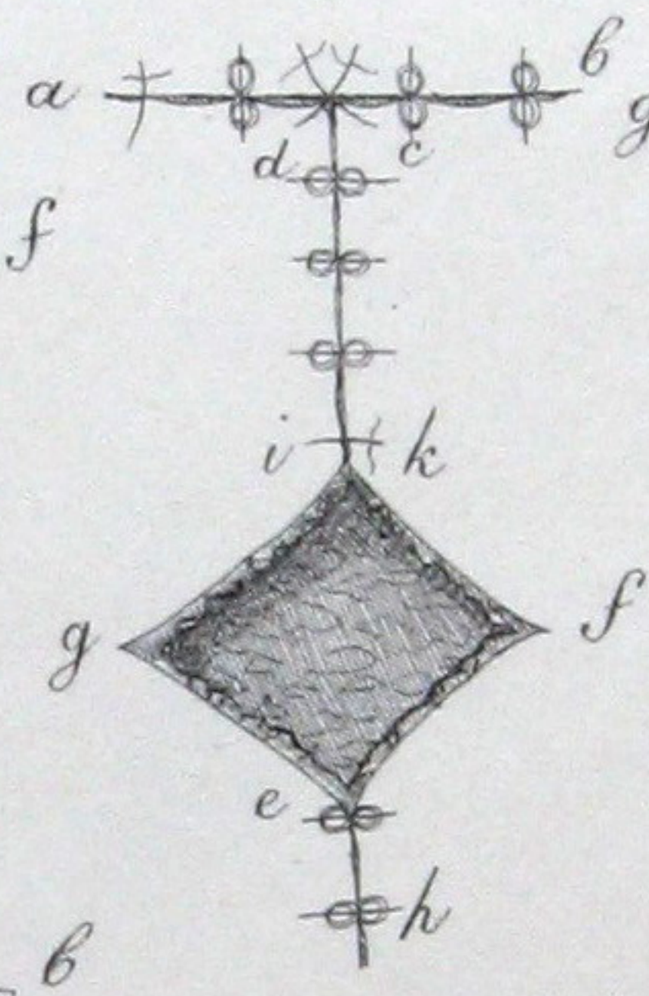

43.

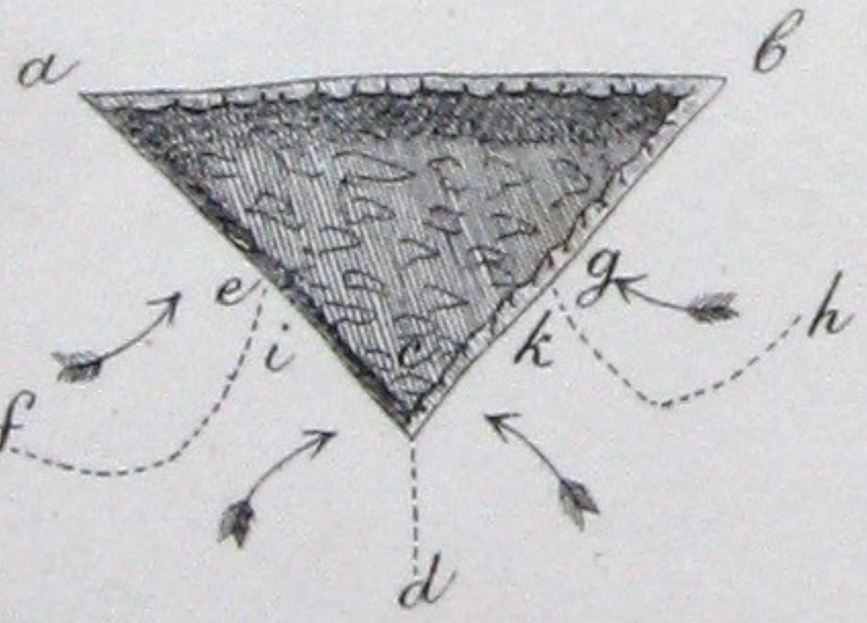

44.

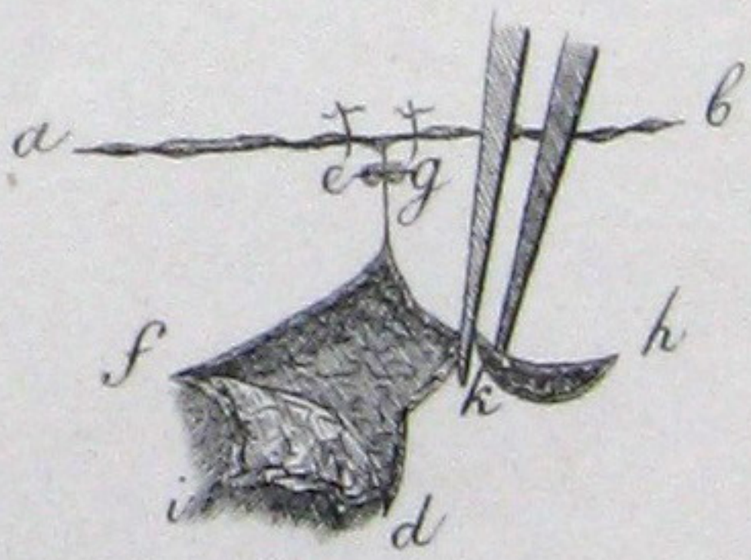

45.

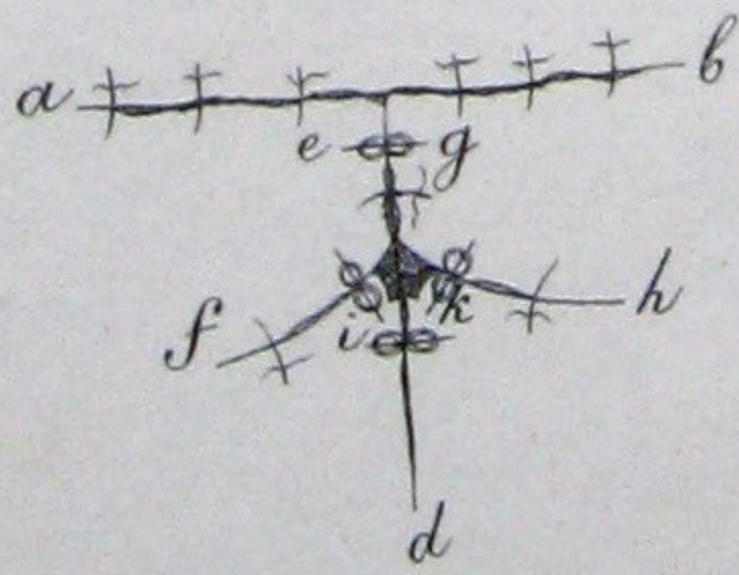

46.

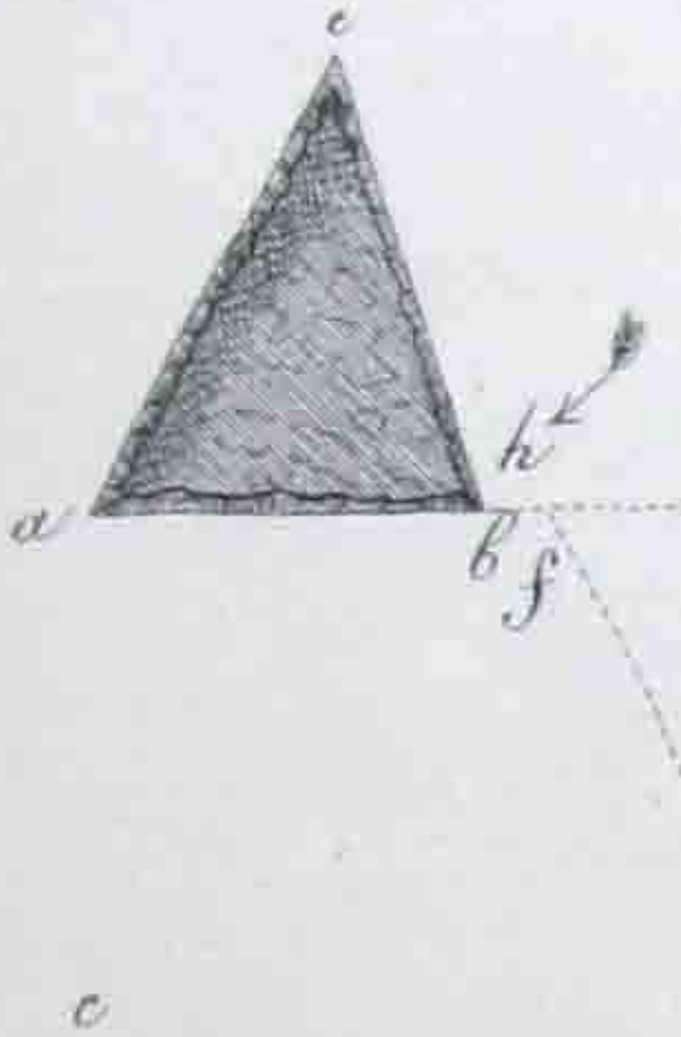

47.

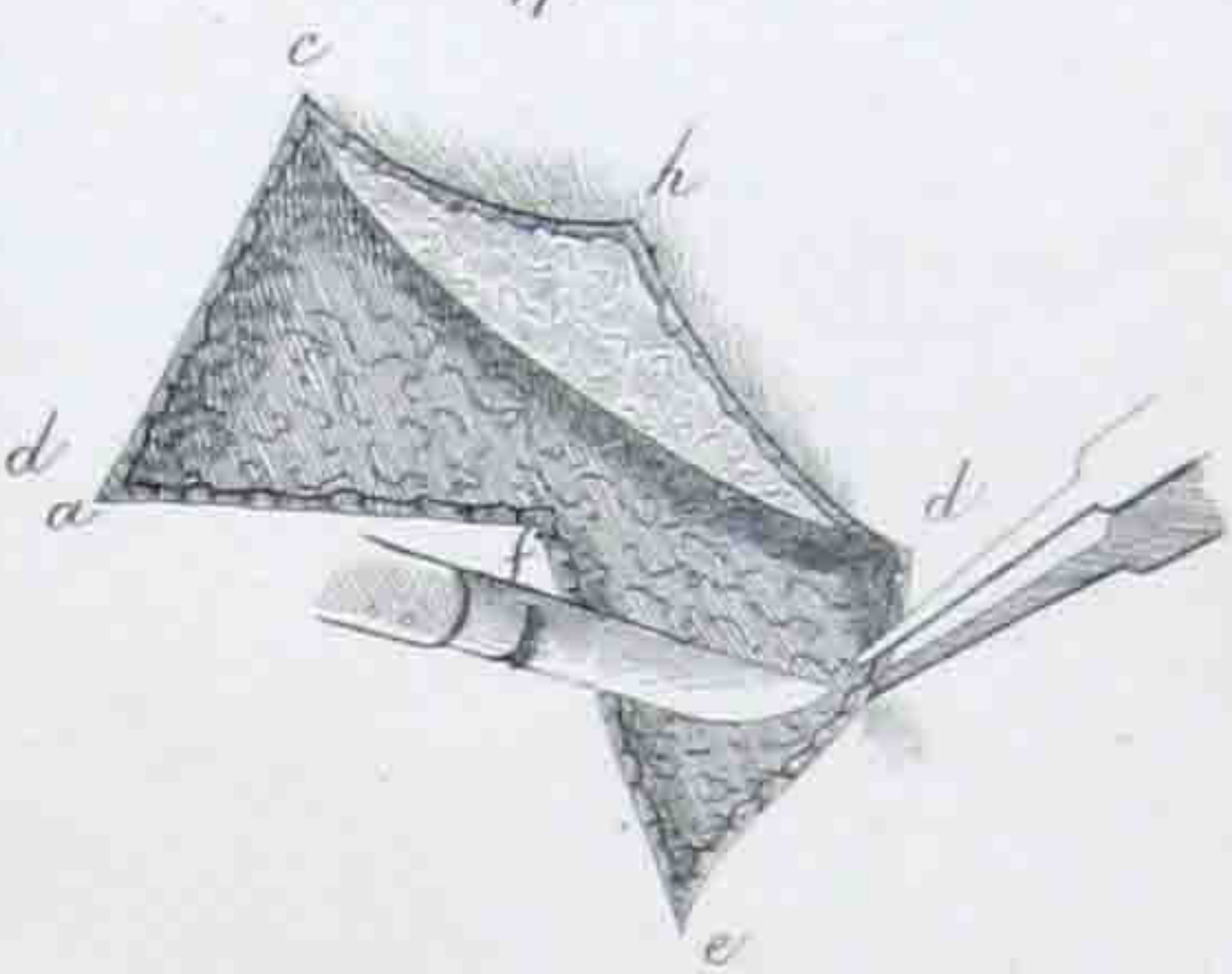

48.

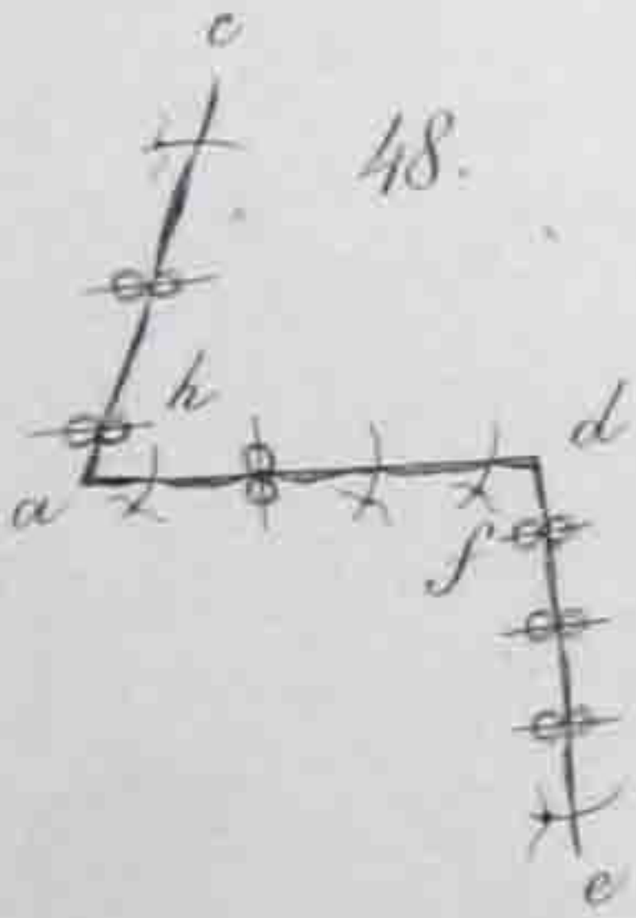

49.

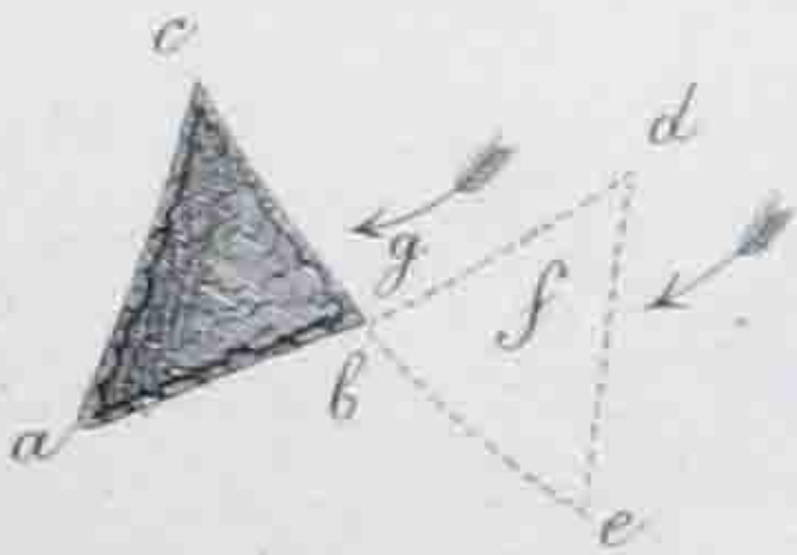

50.



51.

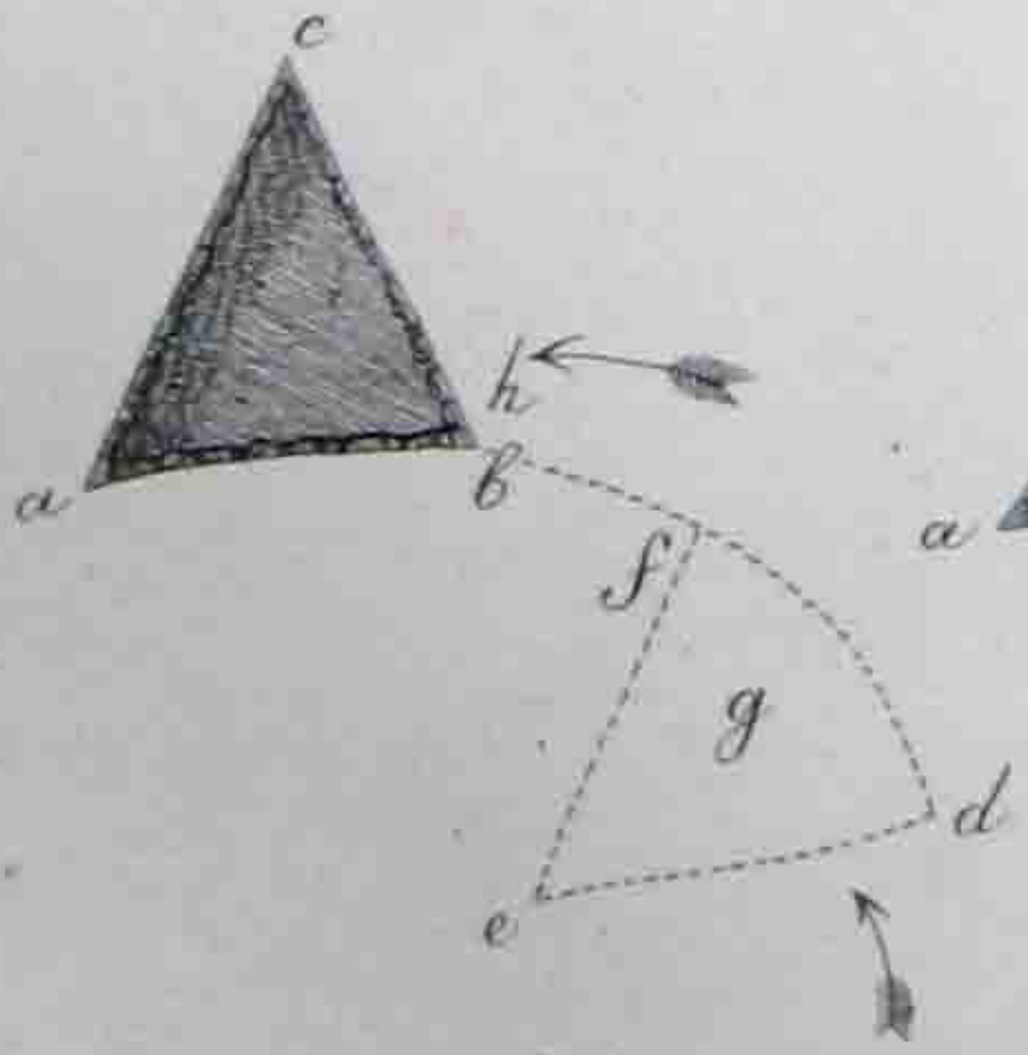

52.

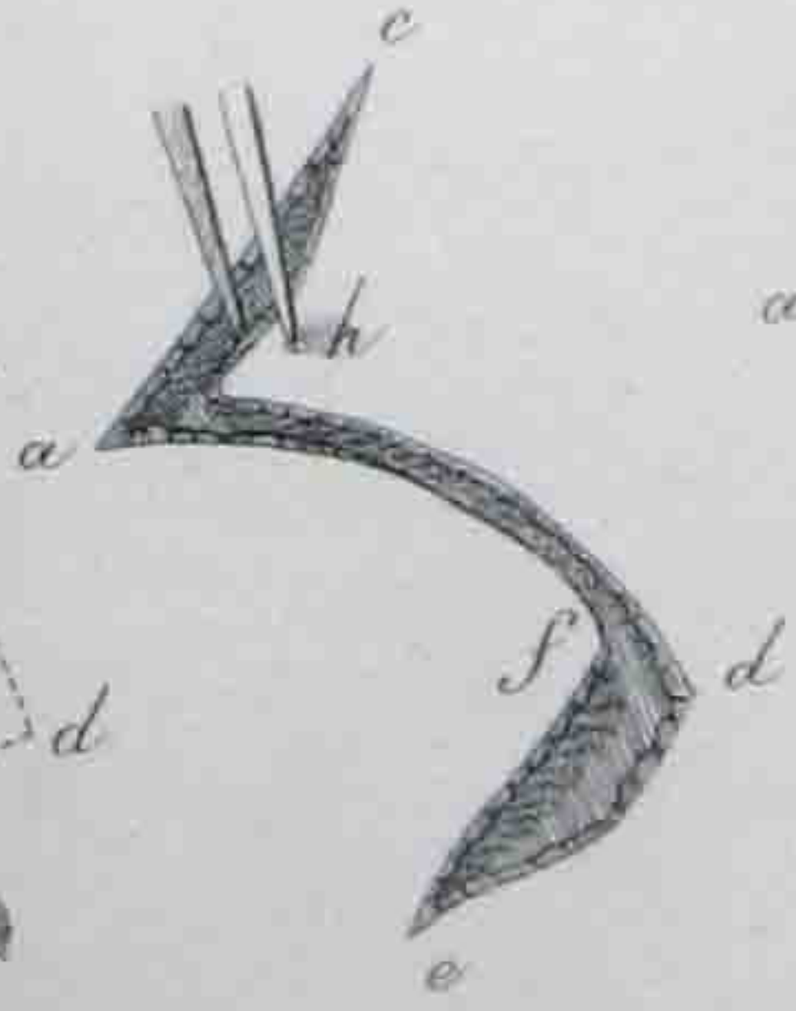

53.



Лит. И. и А. Давиденко въ Кіевѣ.

Tab. 14.

54.

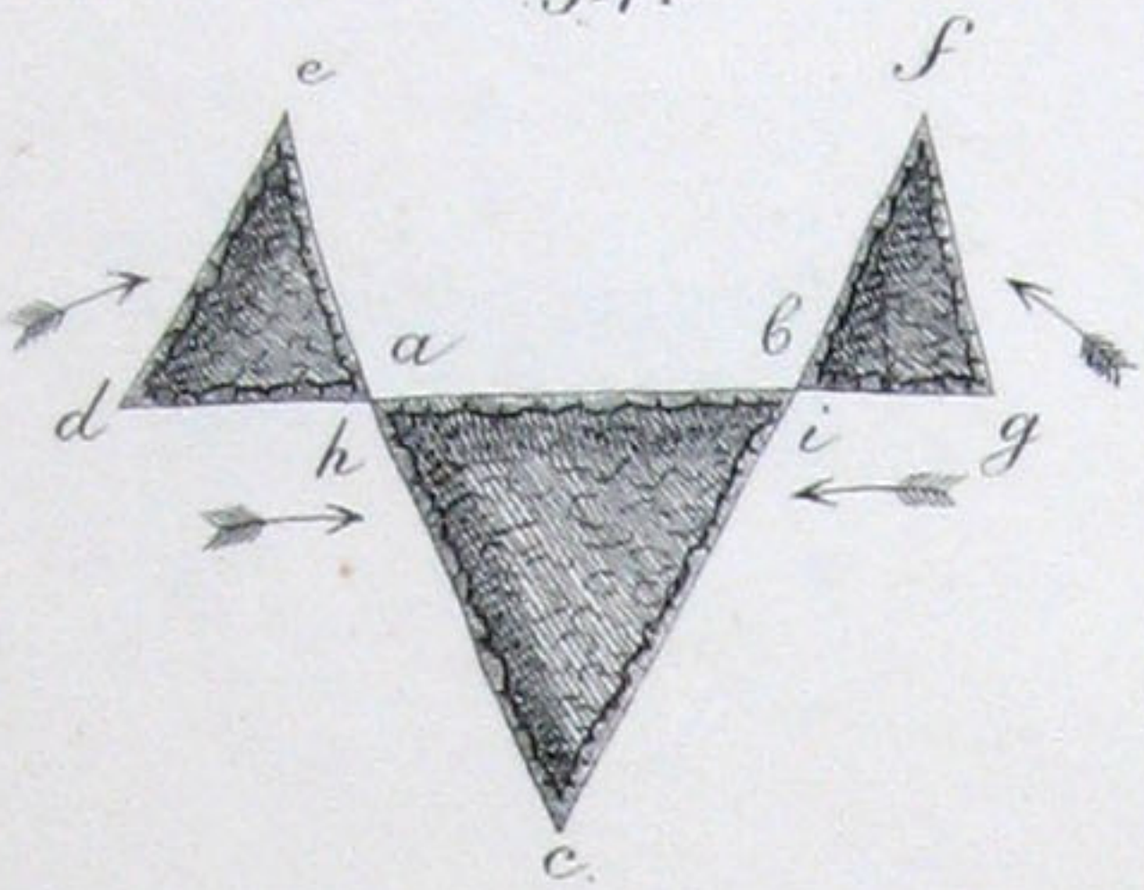

55.

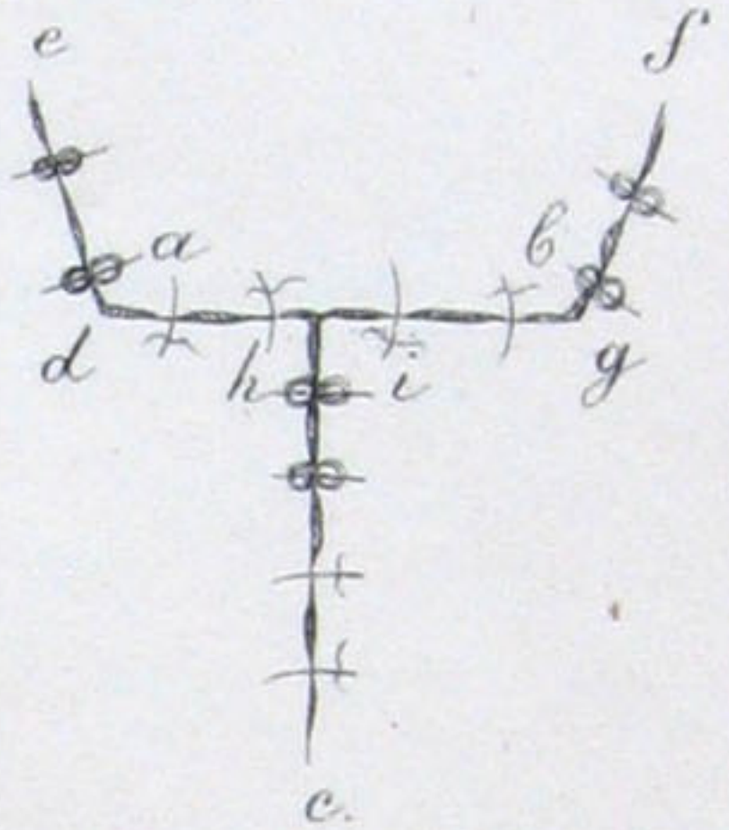

56.

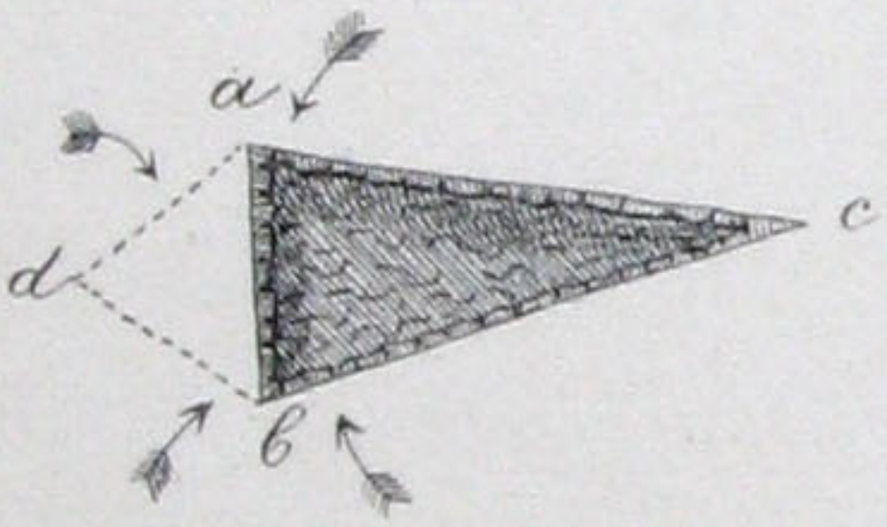

57.

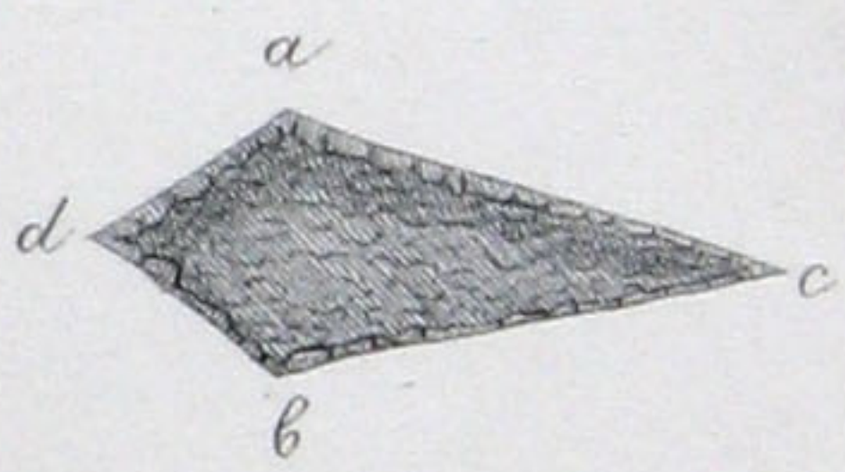

58.



59.

60.

61.

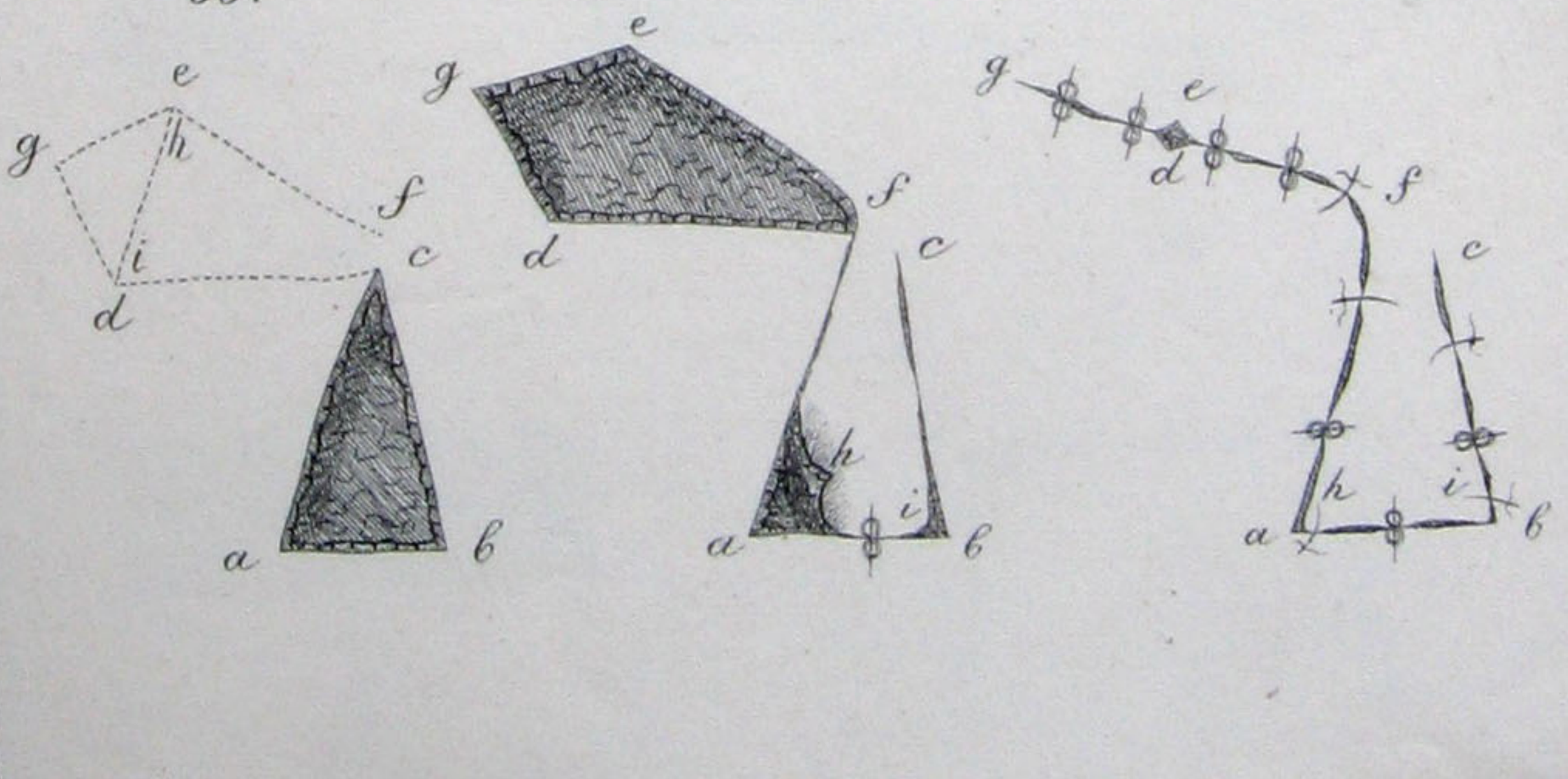

62.

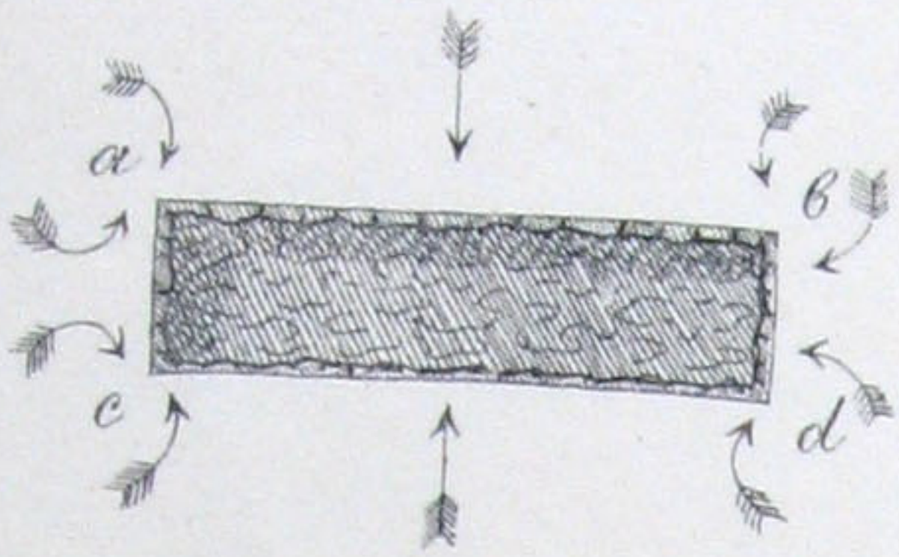

63.



64.



65.

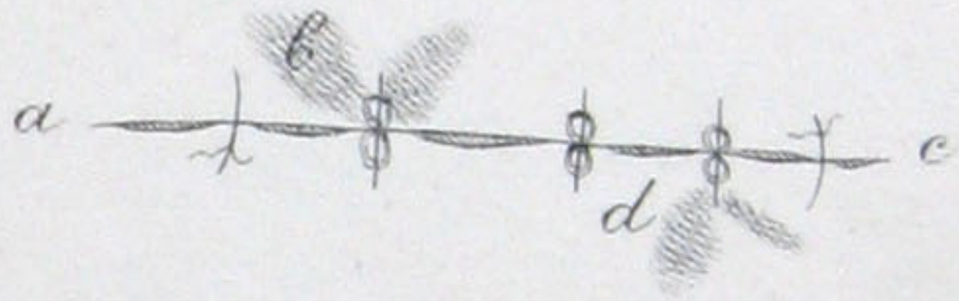

66.

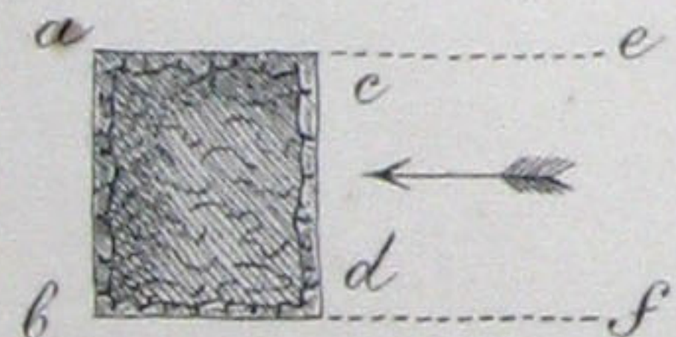

67.

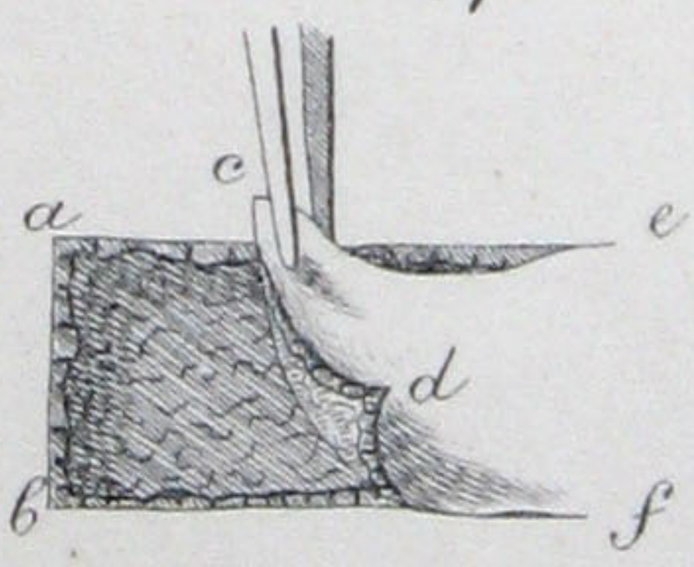

68.



69.

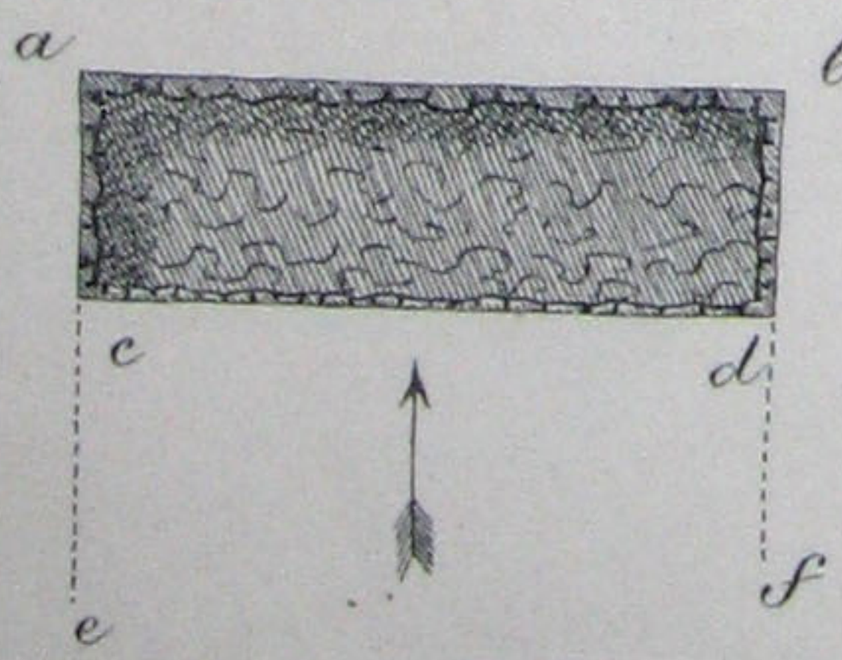

70.



71.

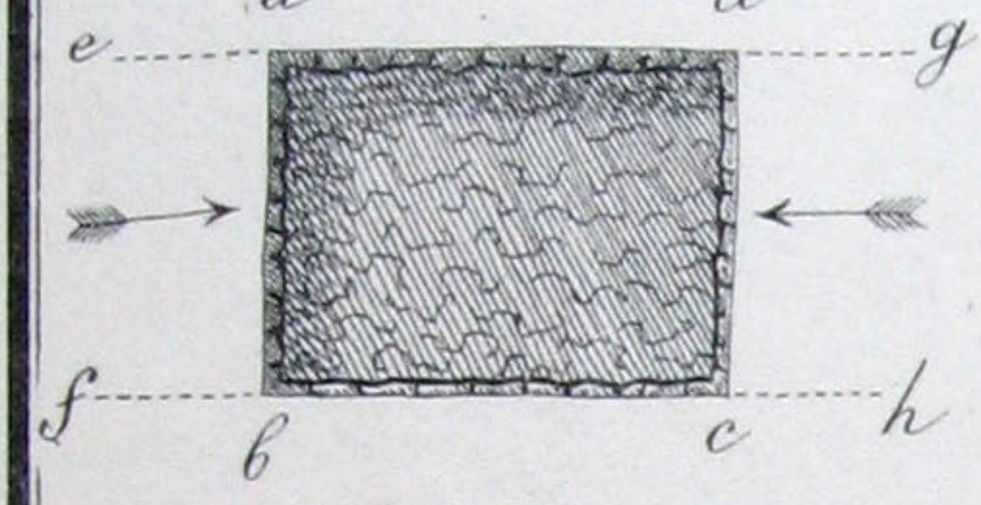

72.

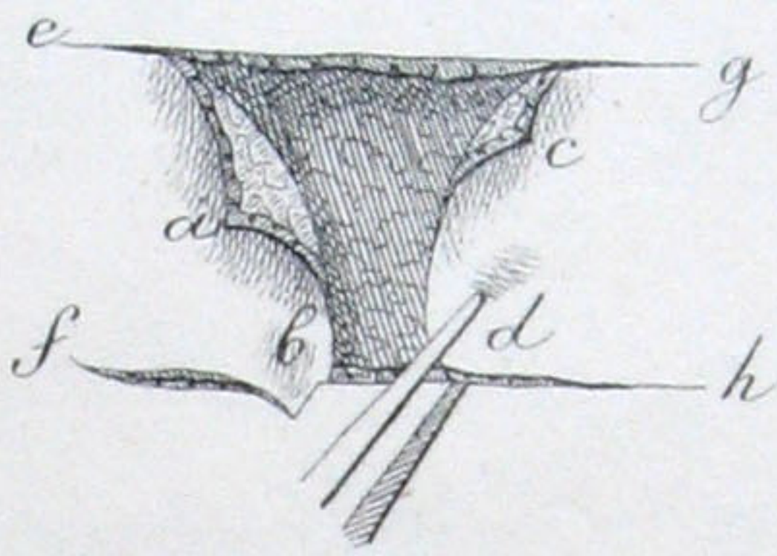

73.



74.

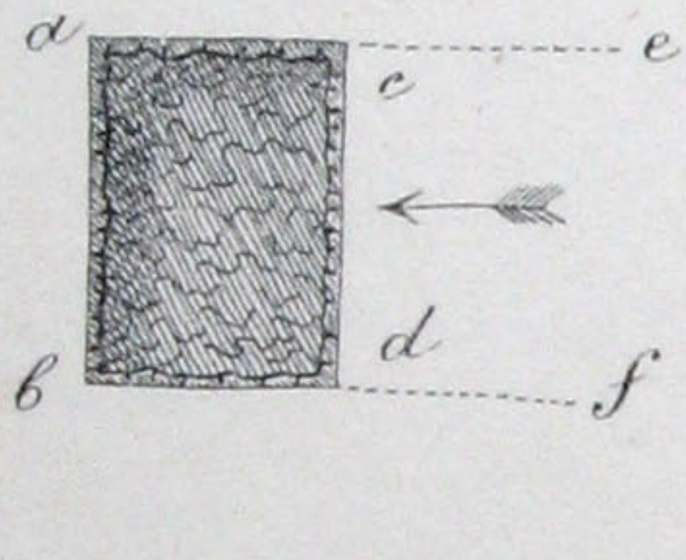

75.



76.

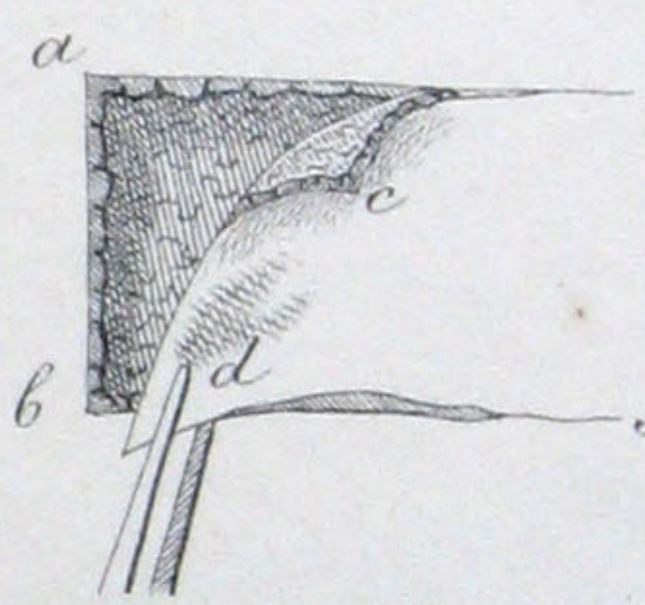

77.



78.

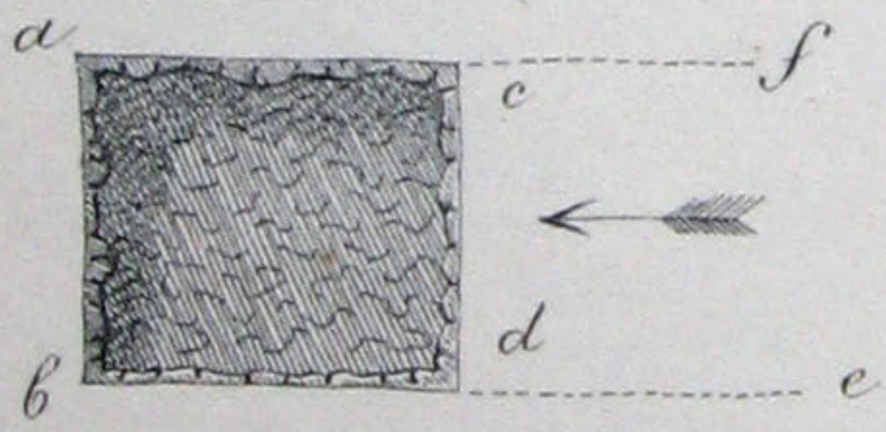



79.





80.

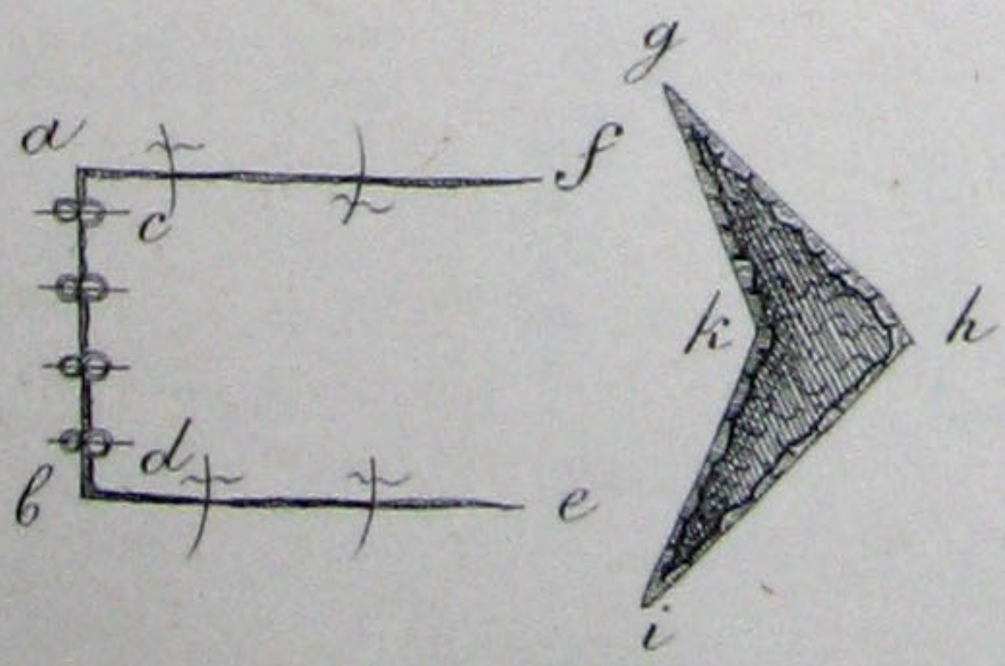

81.

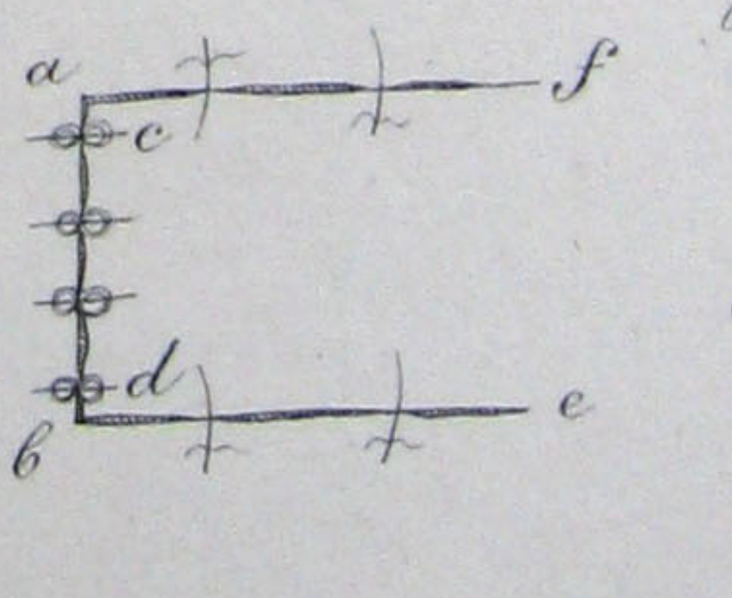



Tab. 17.

80.

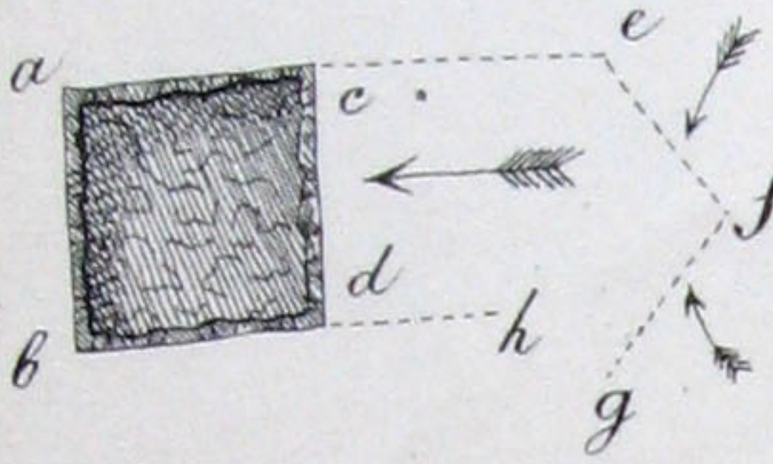

81.

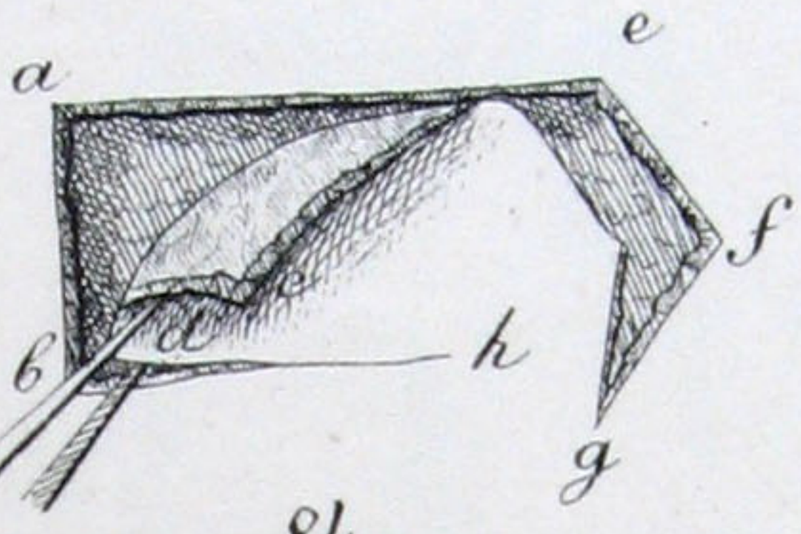

82



83.

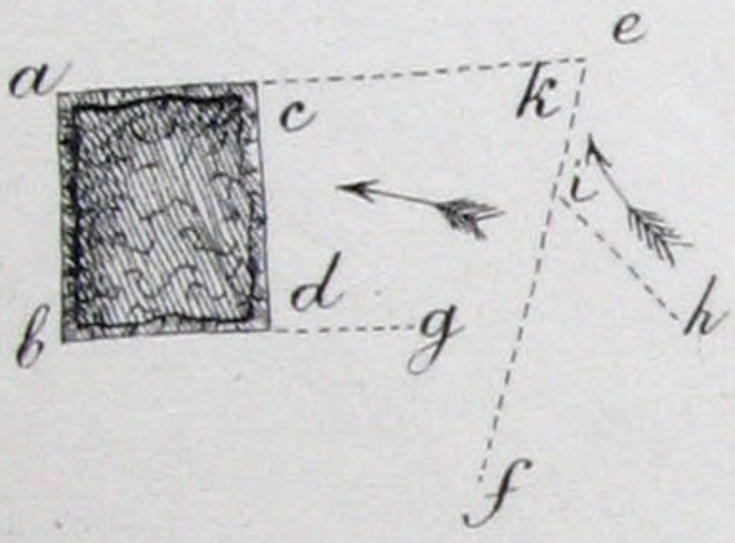

84.

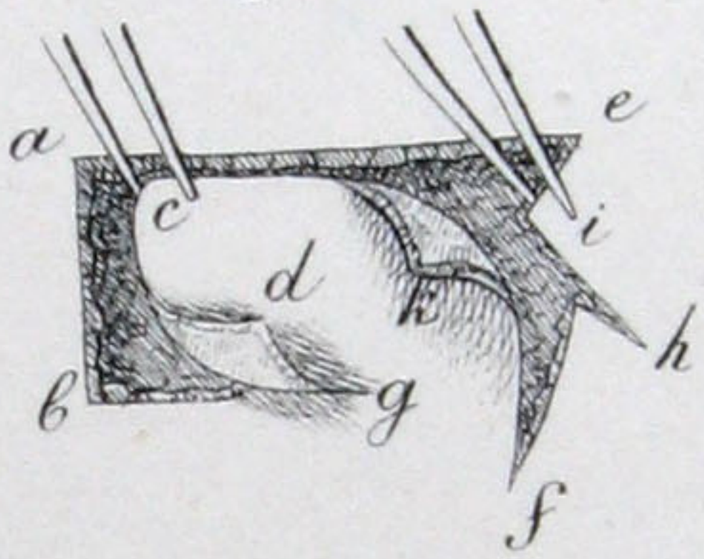

85.



86.

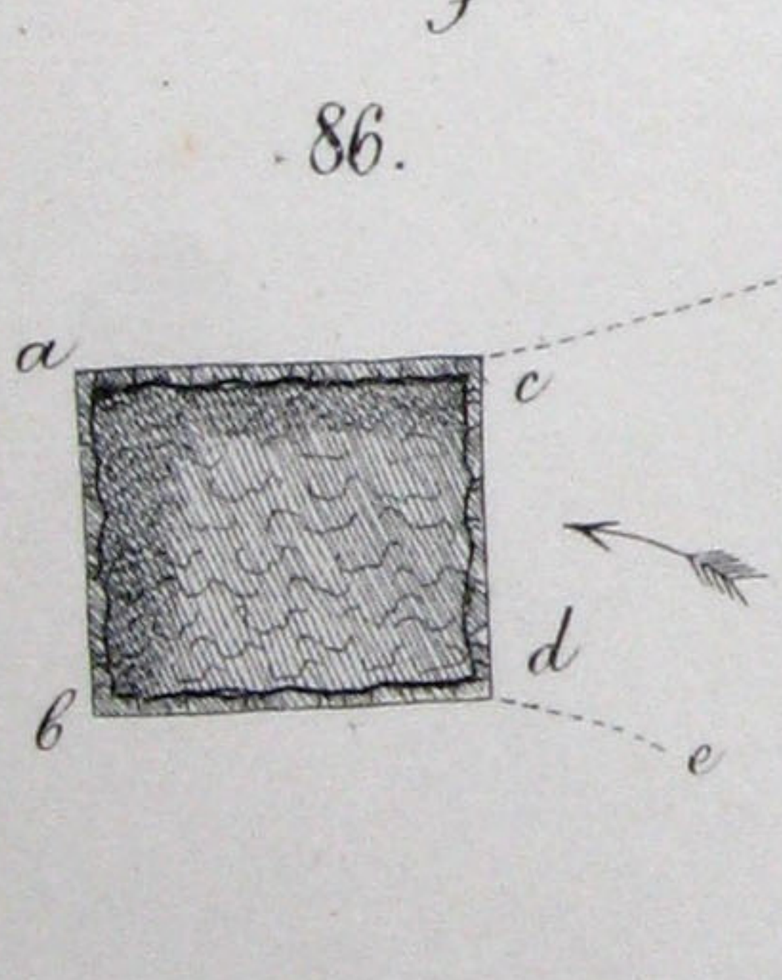

87

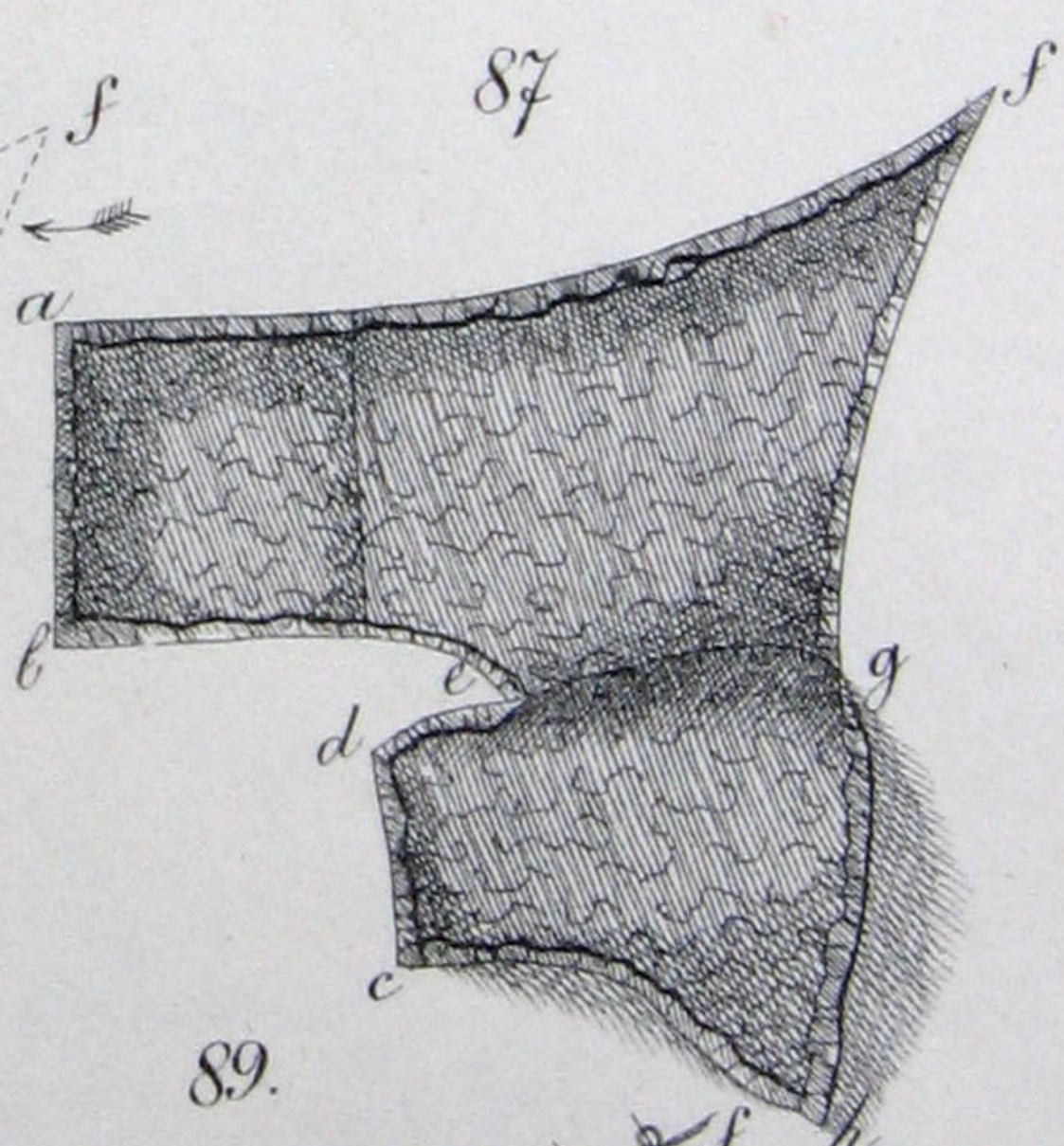

88.

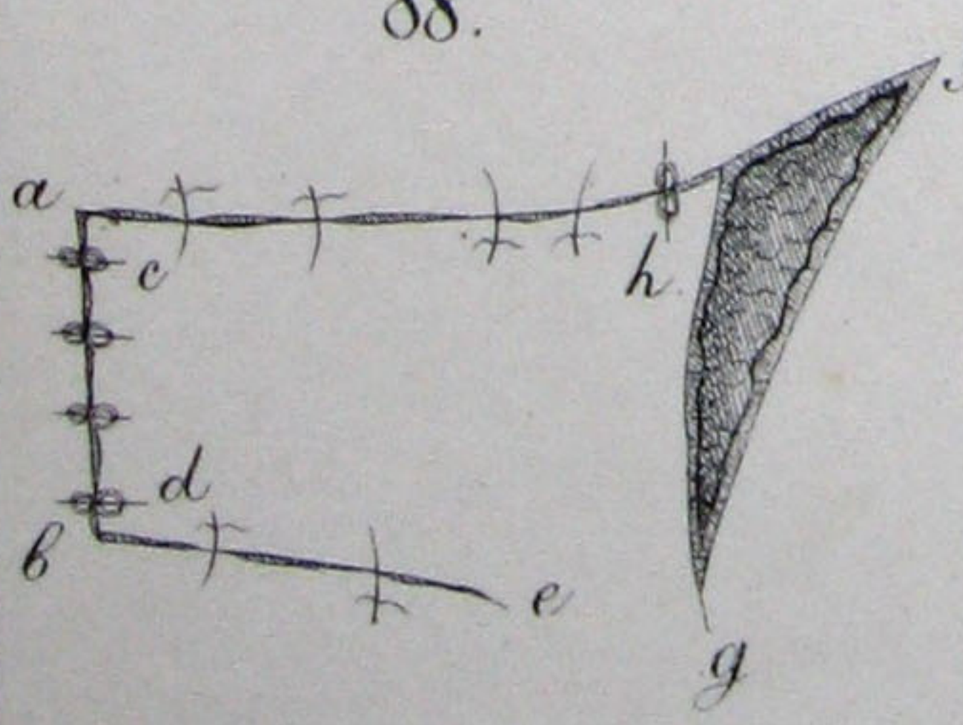

89.

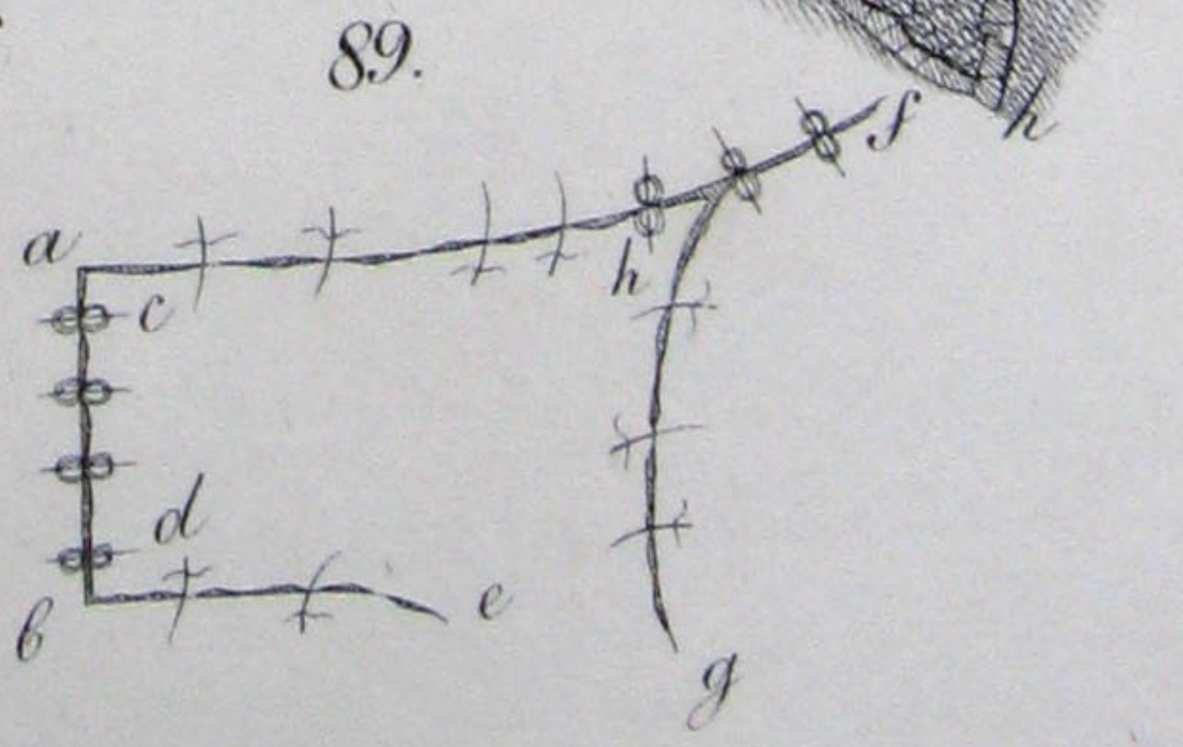

90.

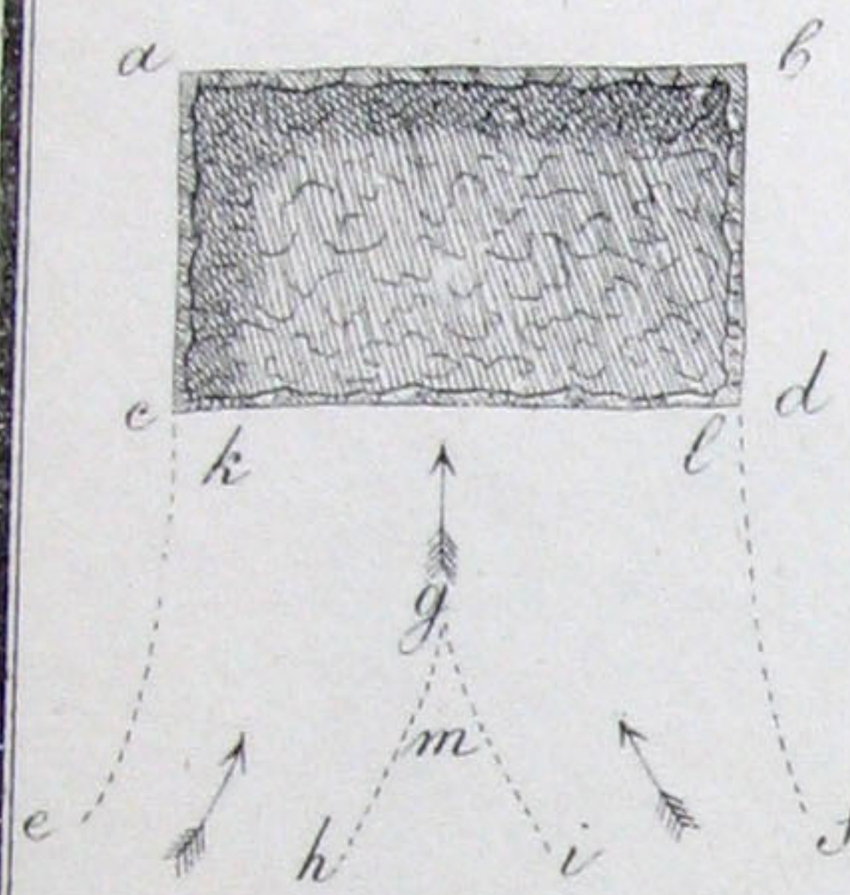
a
b
c
d
k
l
g
e
m
h
i
f

91.

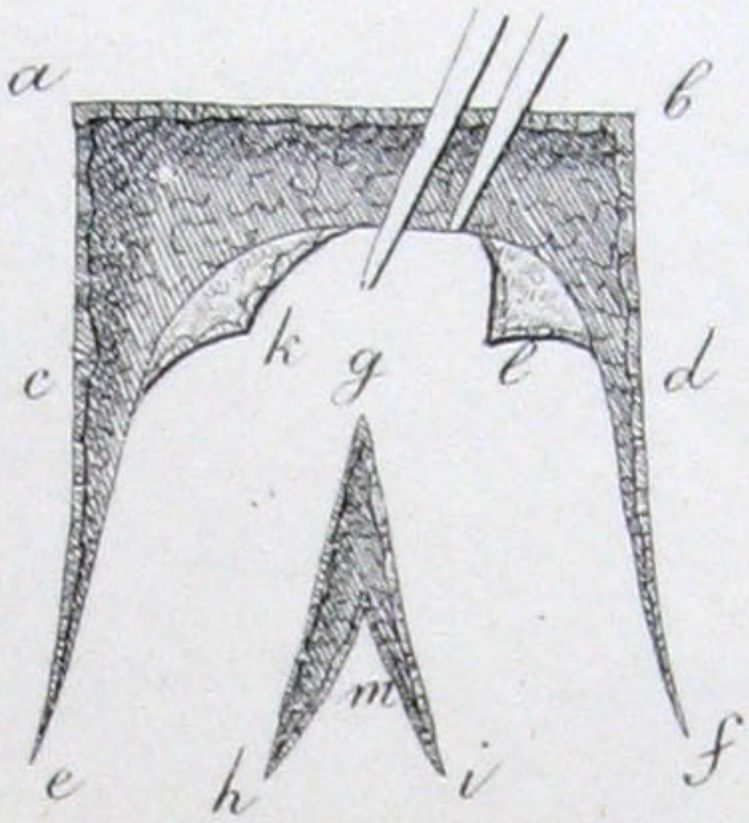
a
b
c
d
k
g
l
m
e
h
i
f

92.

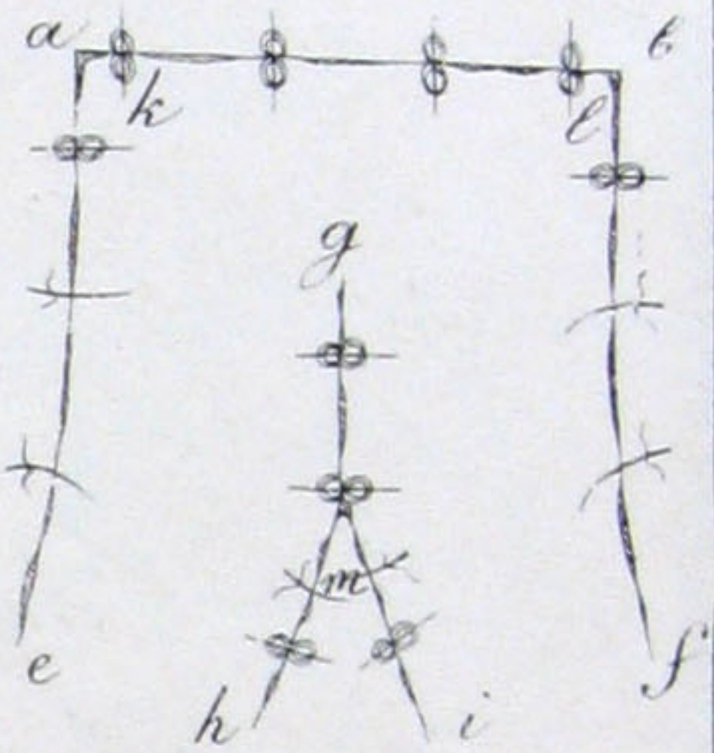
a
b
k
l
g
m
e
h
i
f

93.

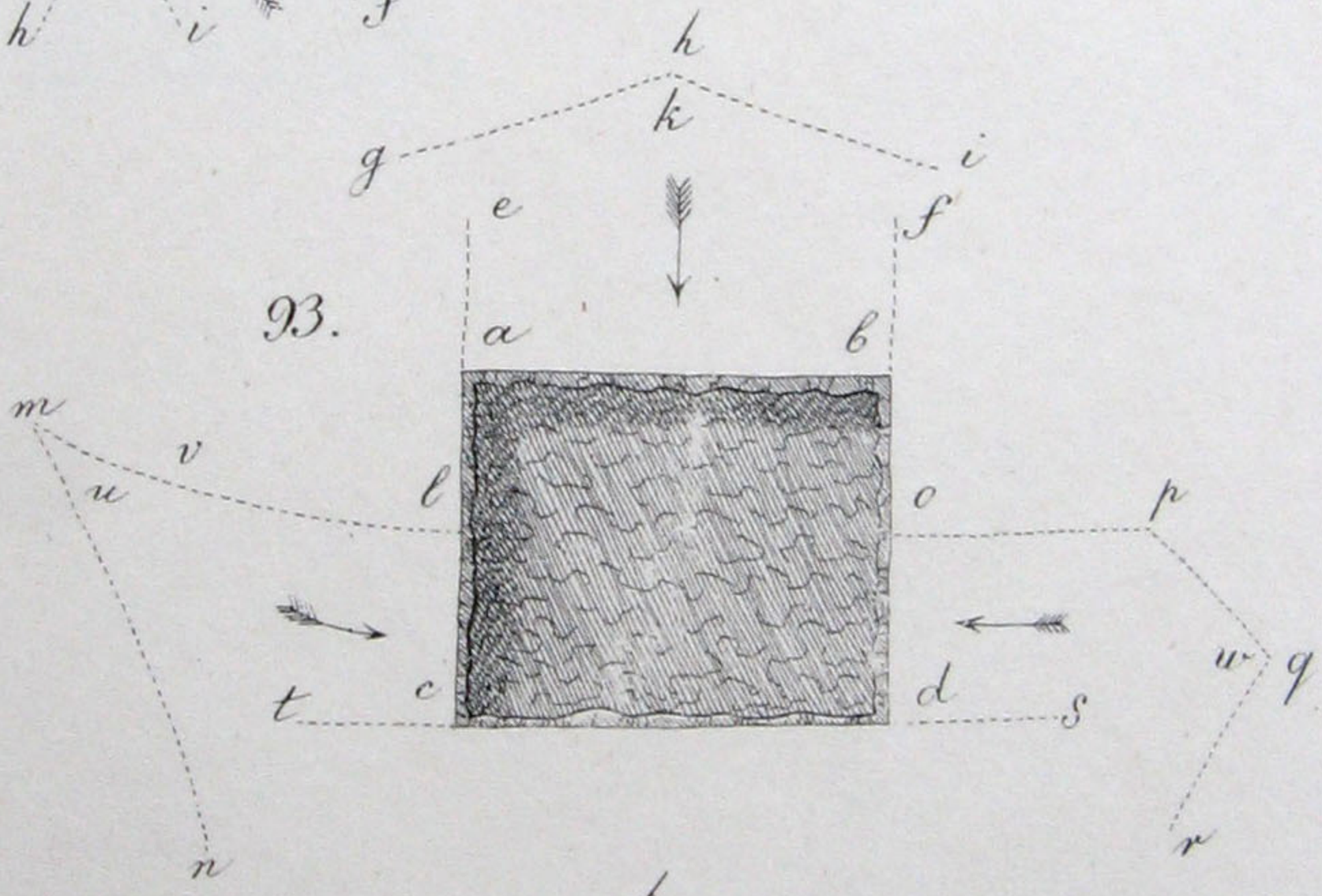
h
k
g
i
e
f
a
b
m
v
u
l
o
p
t
c
d
s
w
q
n
r

94.

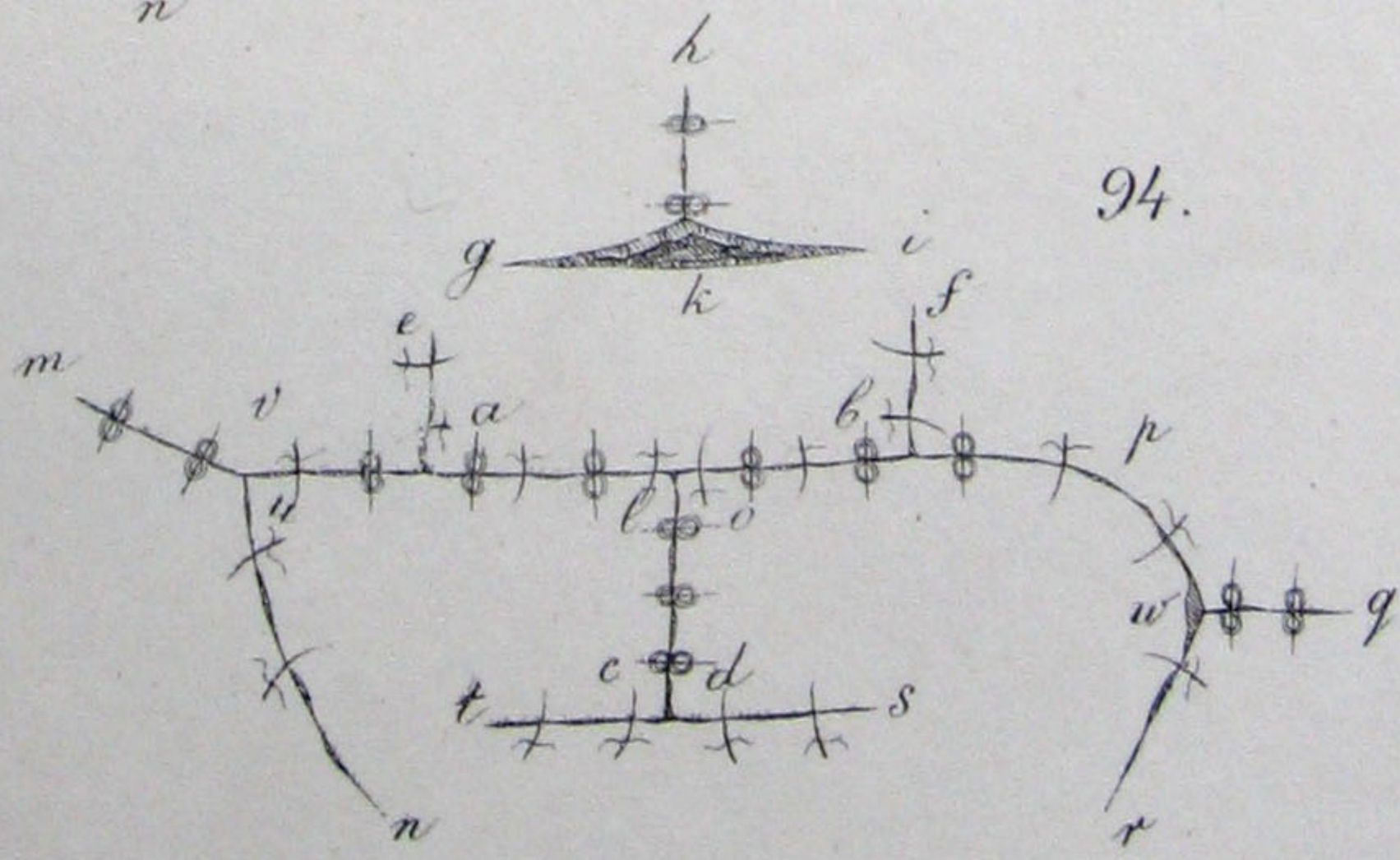
h
g
i
k
e
f
a
b
m
v
u
l
o
p
t
c
d
s
w
q
n
r

95.

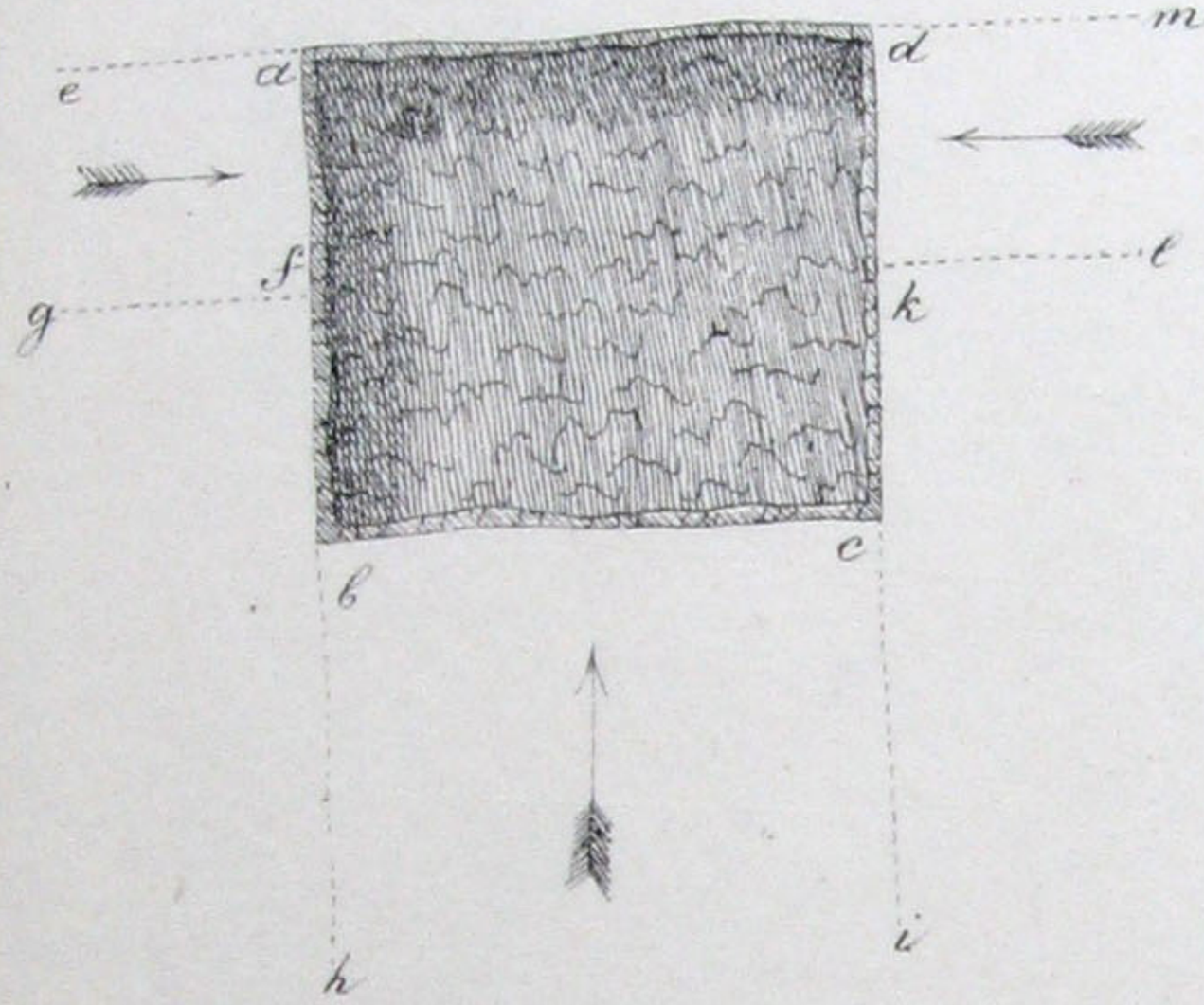

96.

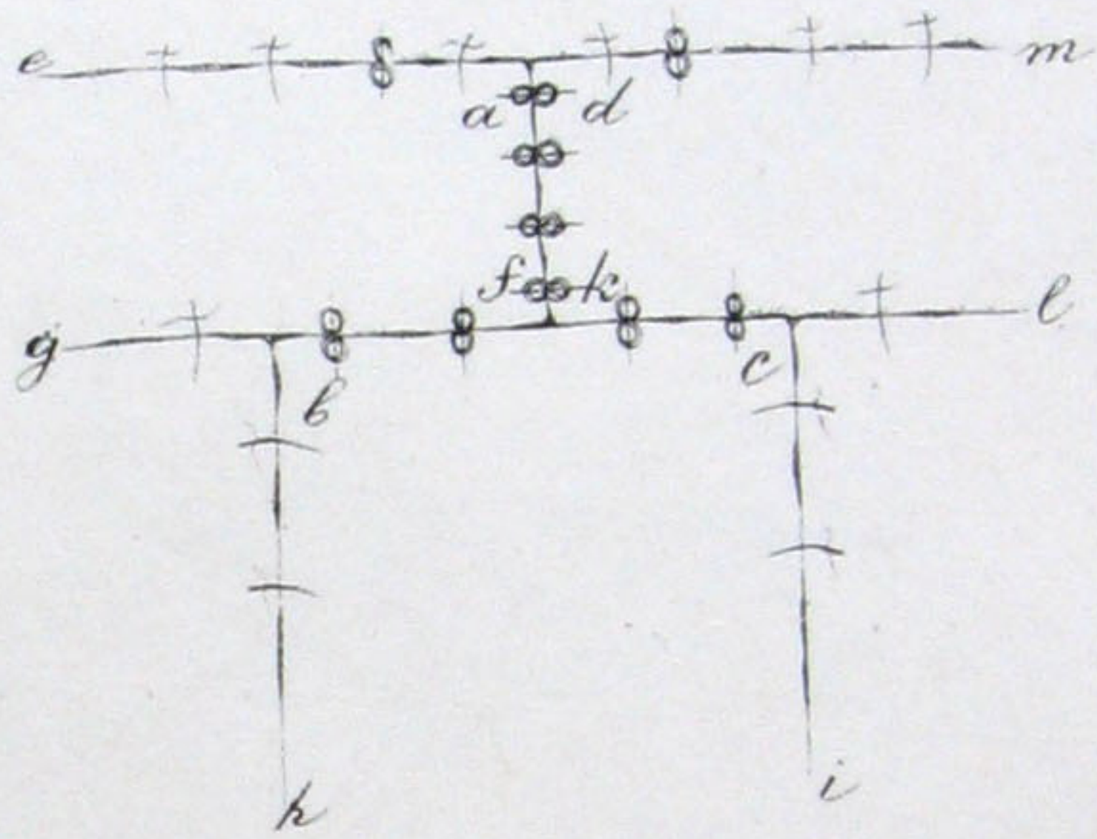

97.

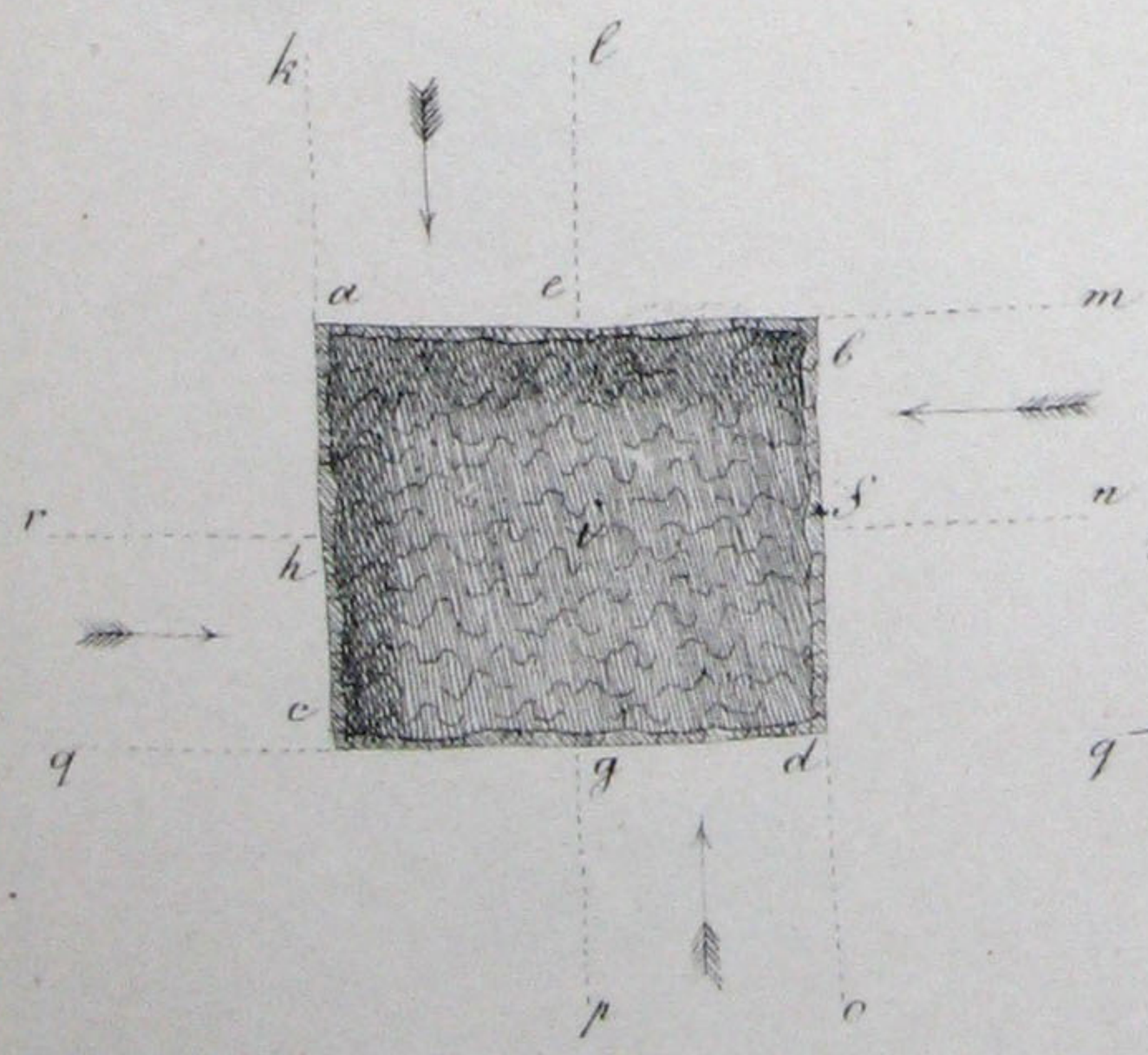

98.

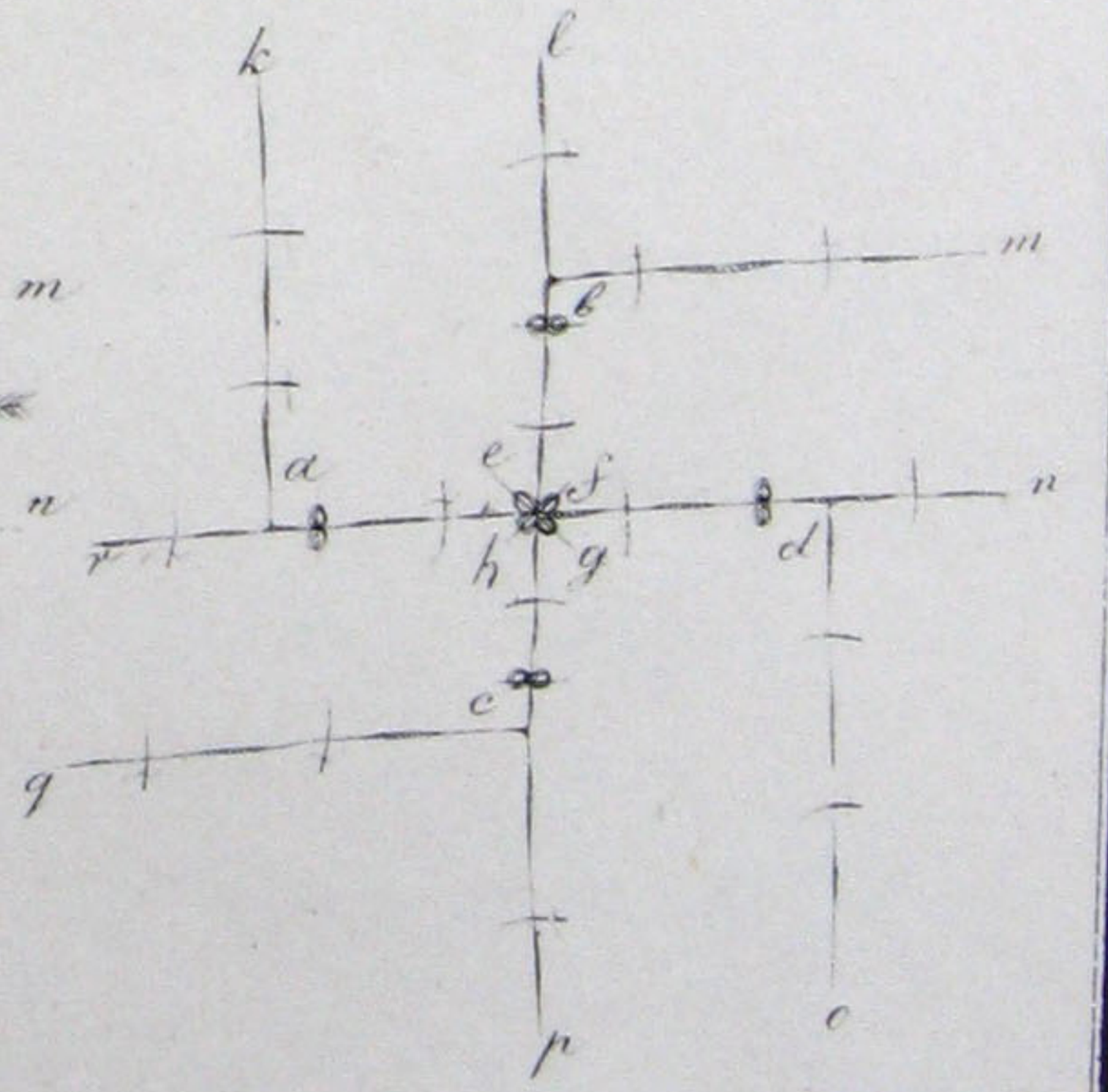

Лит. И. и А. А.

99.

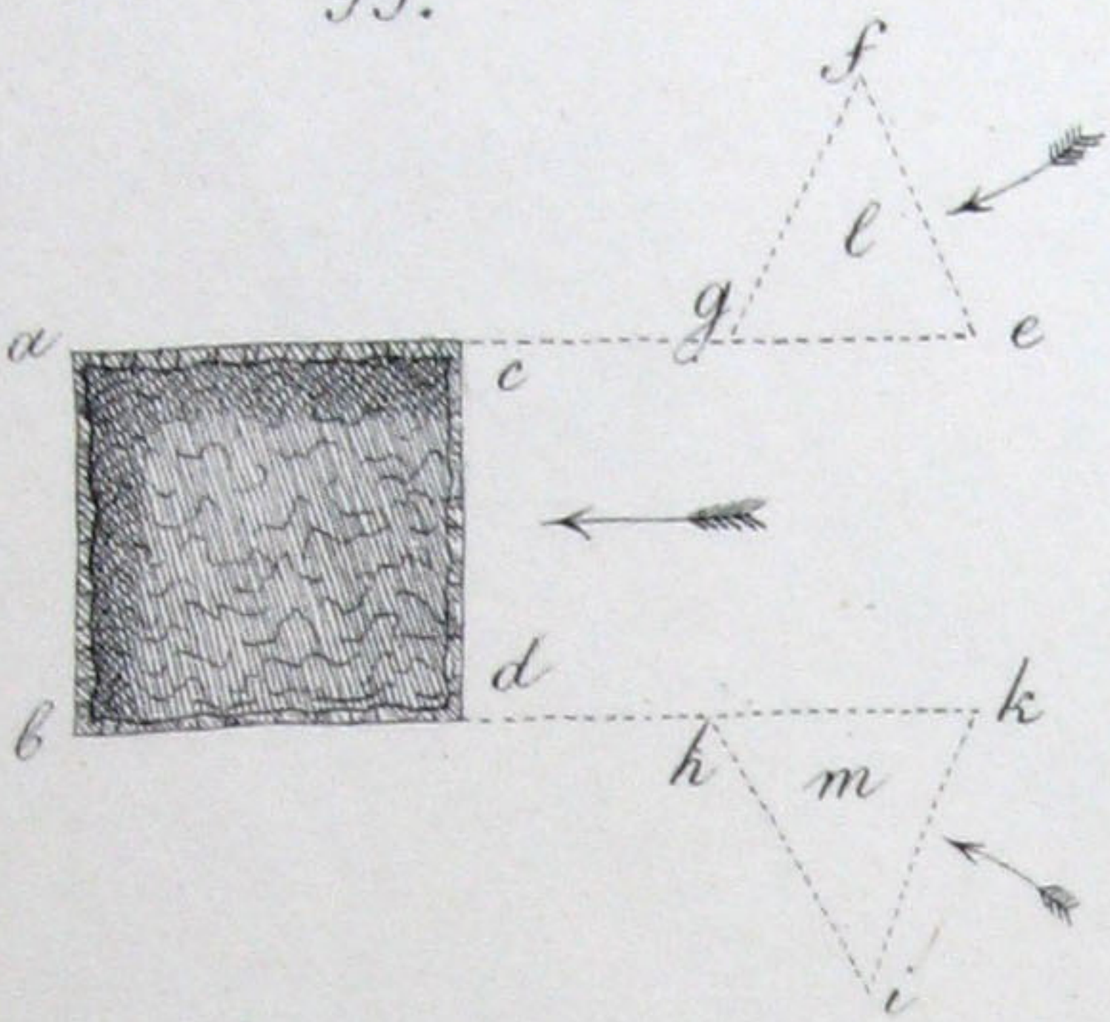

100.

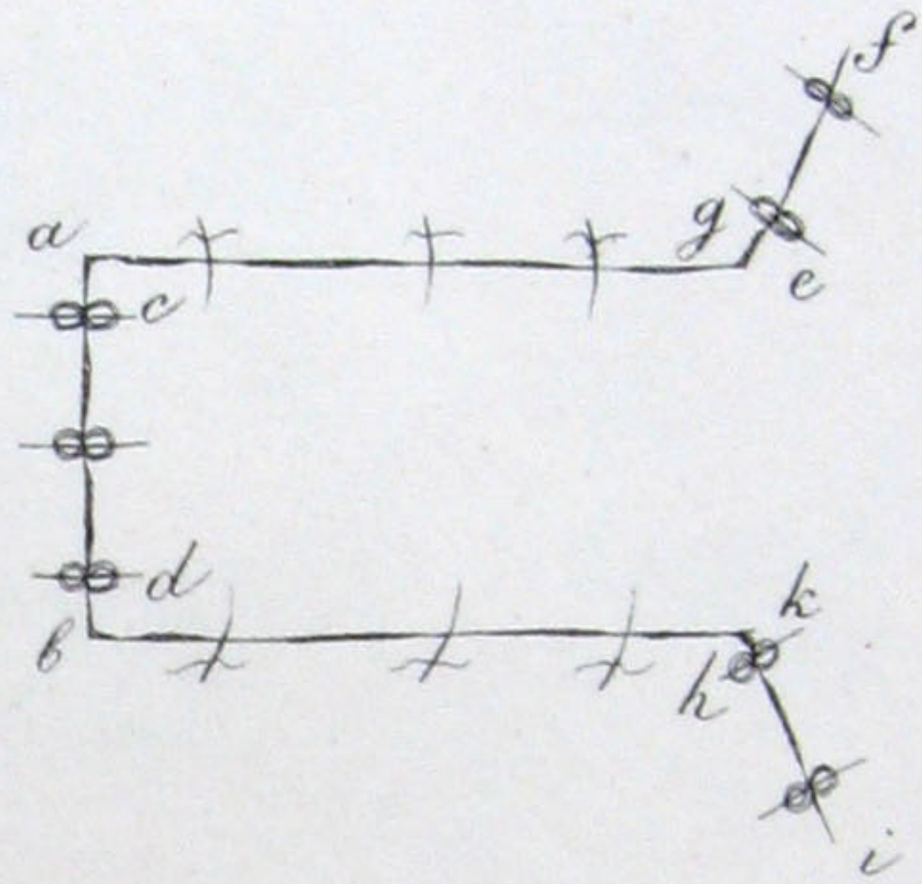

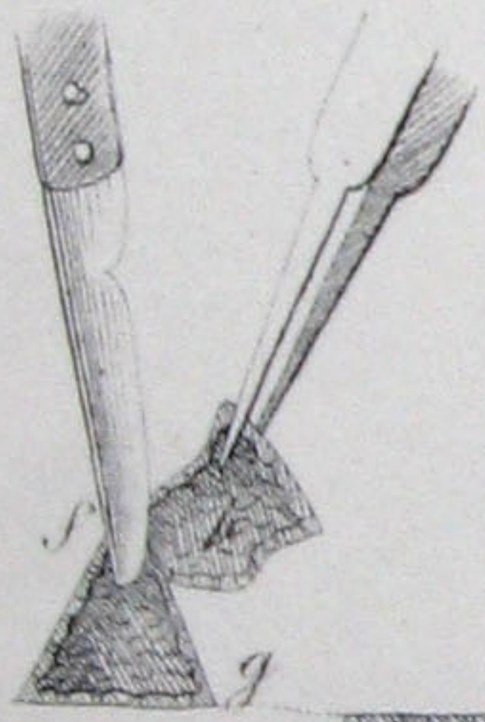

101.

102.

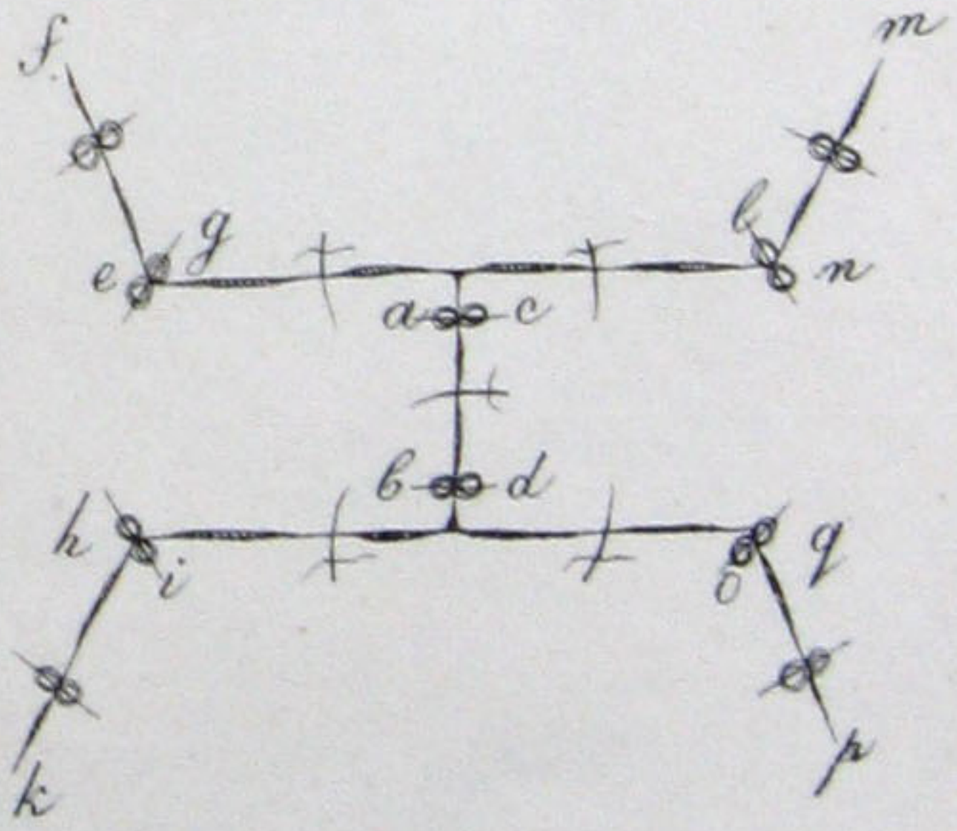

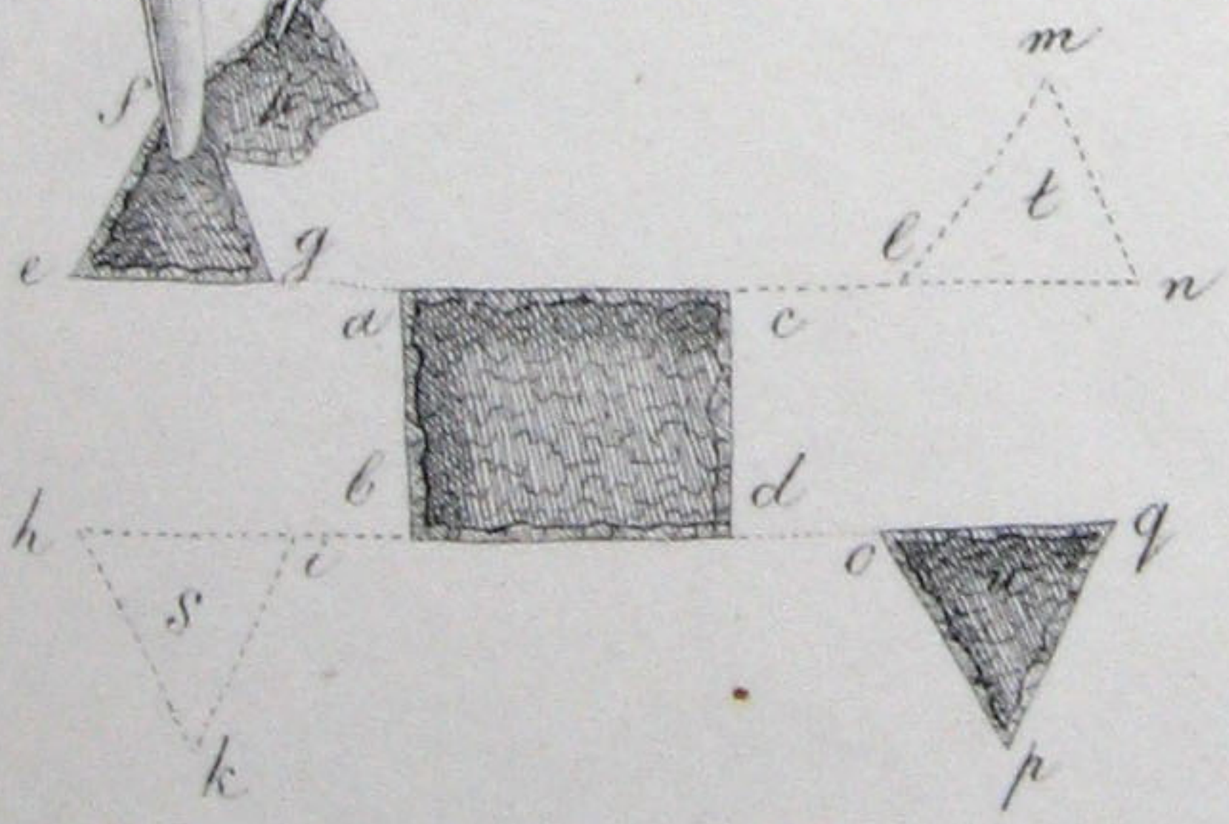

103.

104.





105.

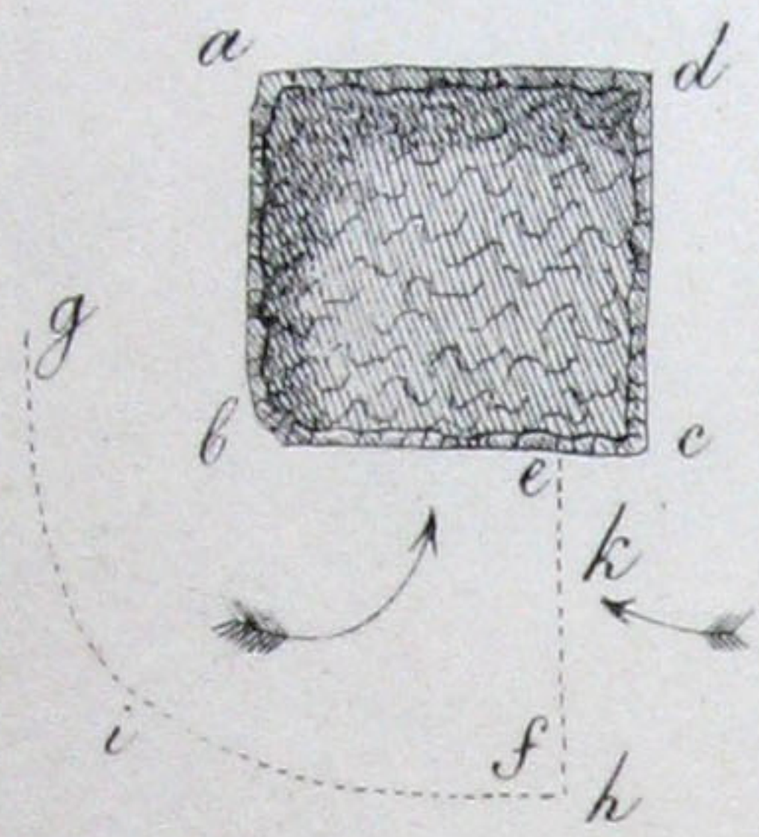

106.

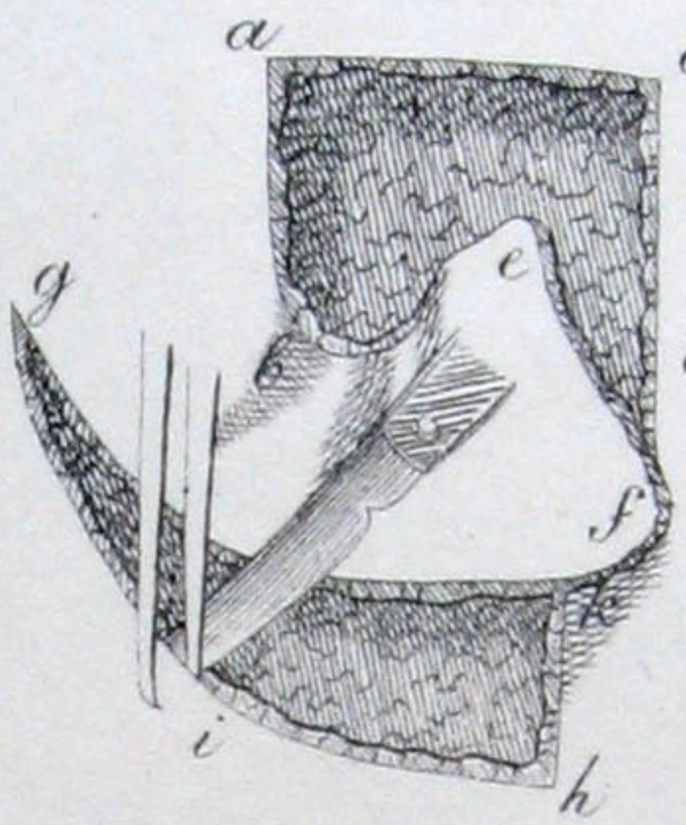

107.

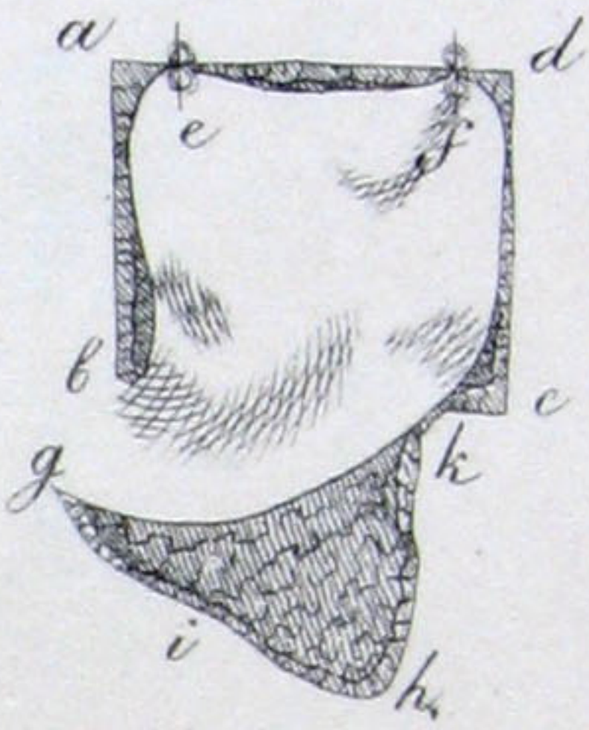



108.

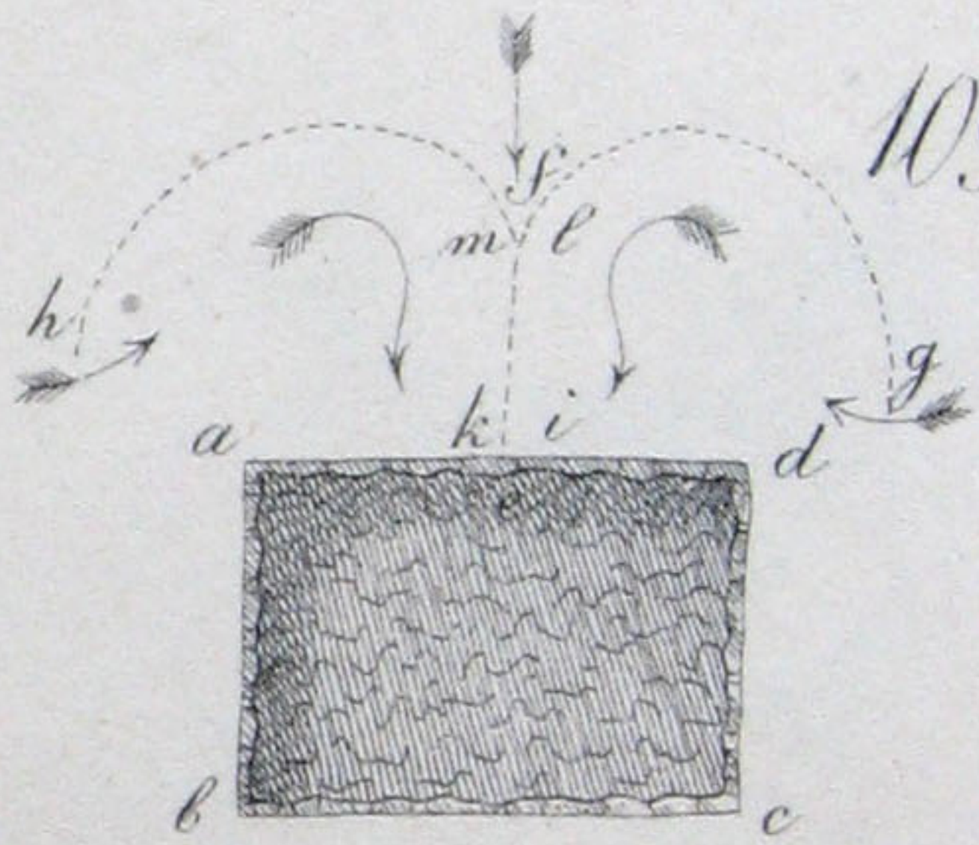

109.

110.

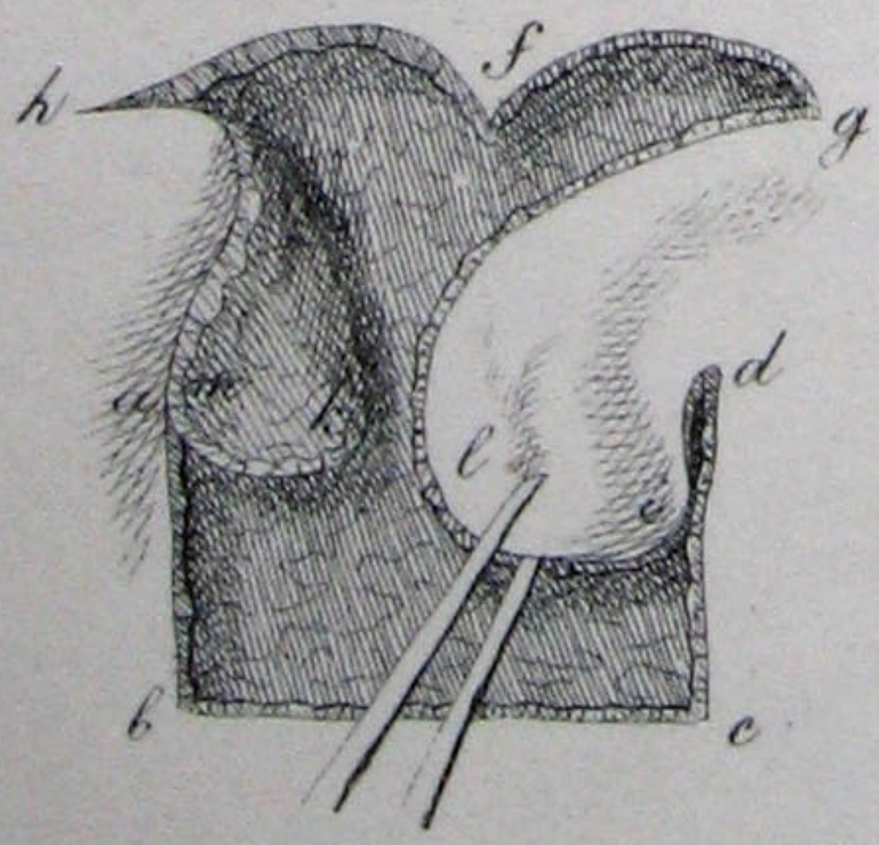

111.

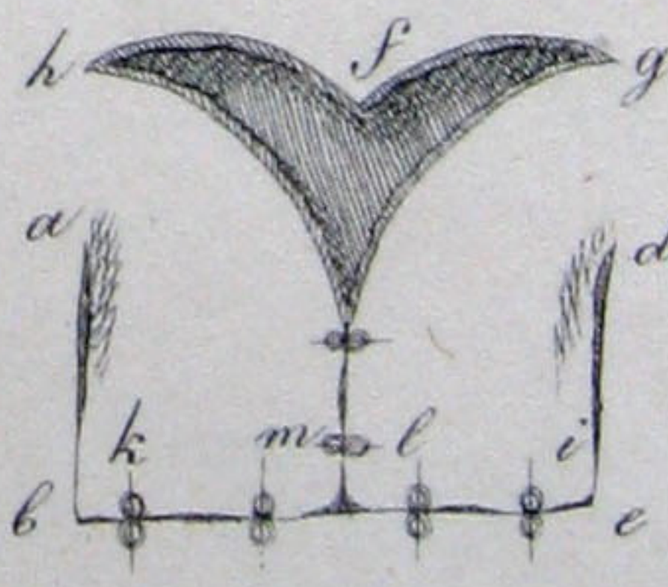

Tab. 22.



112.

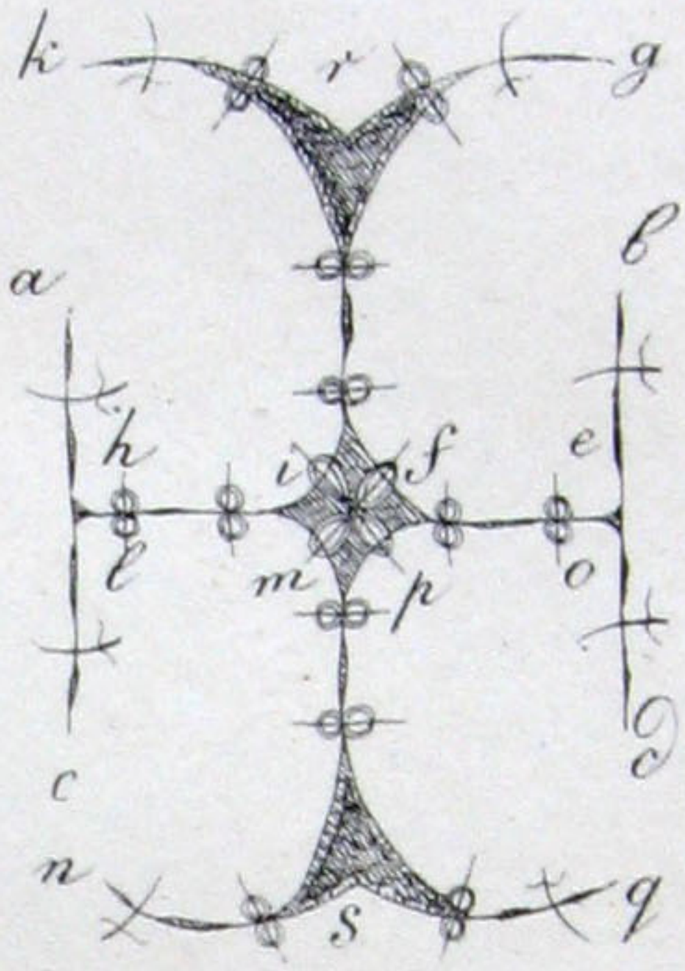

113.

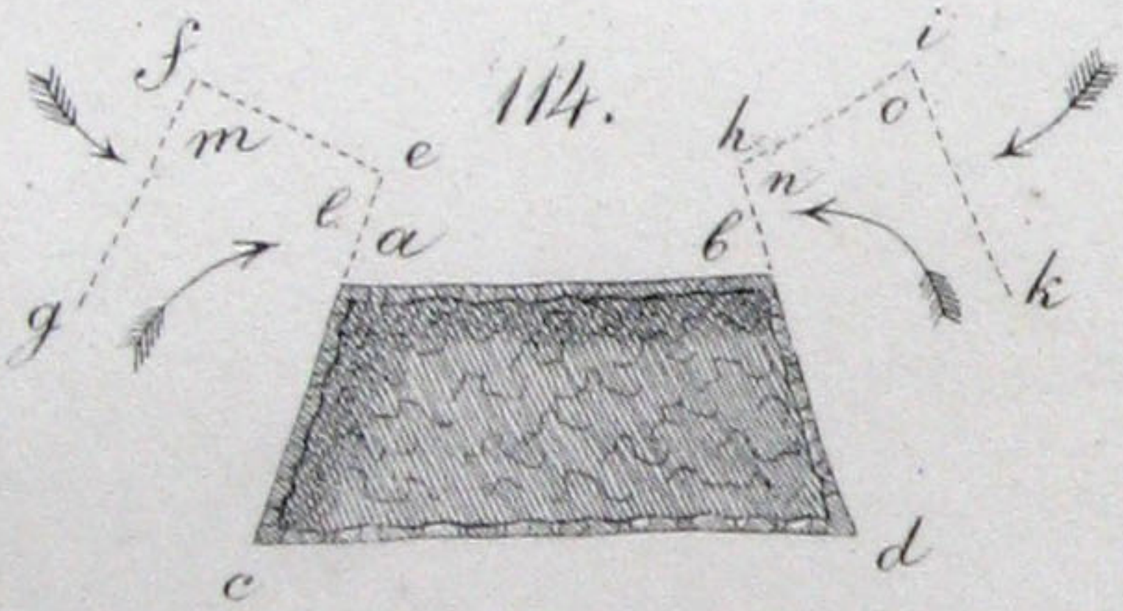

114.

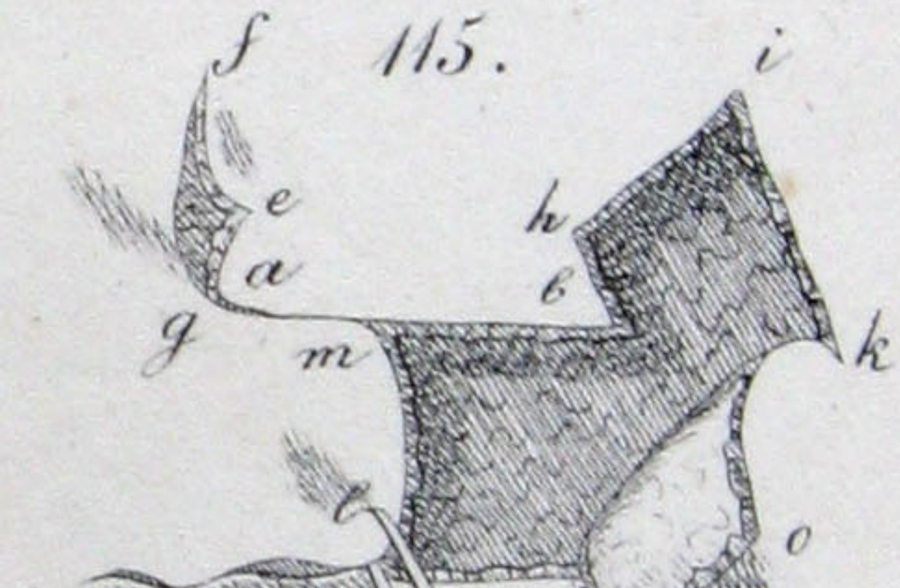

115.

117.

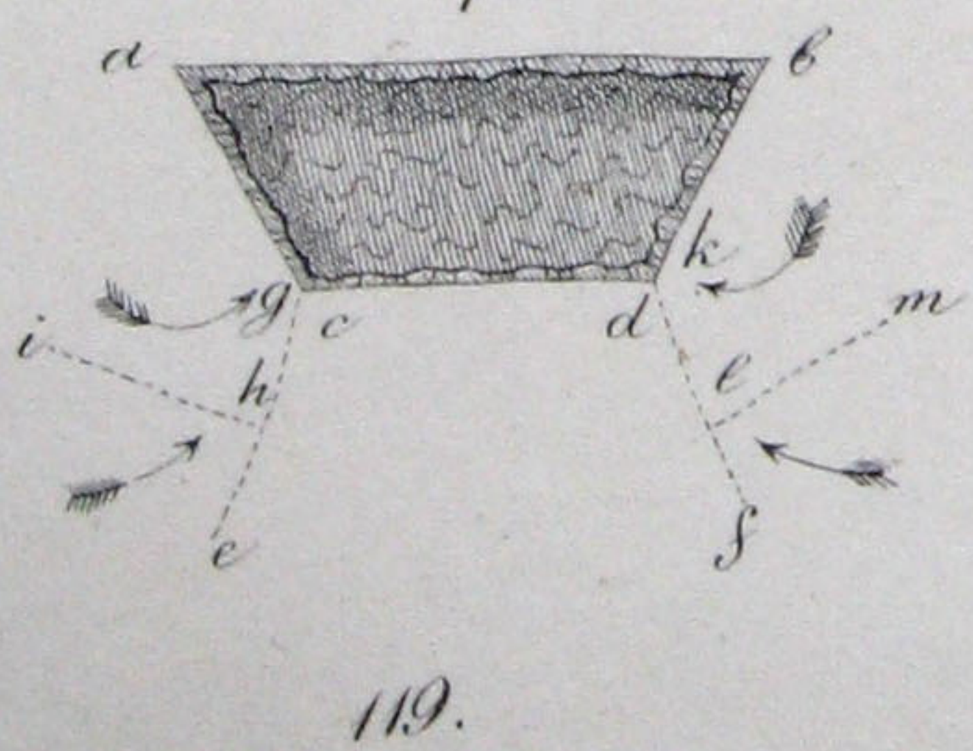

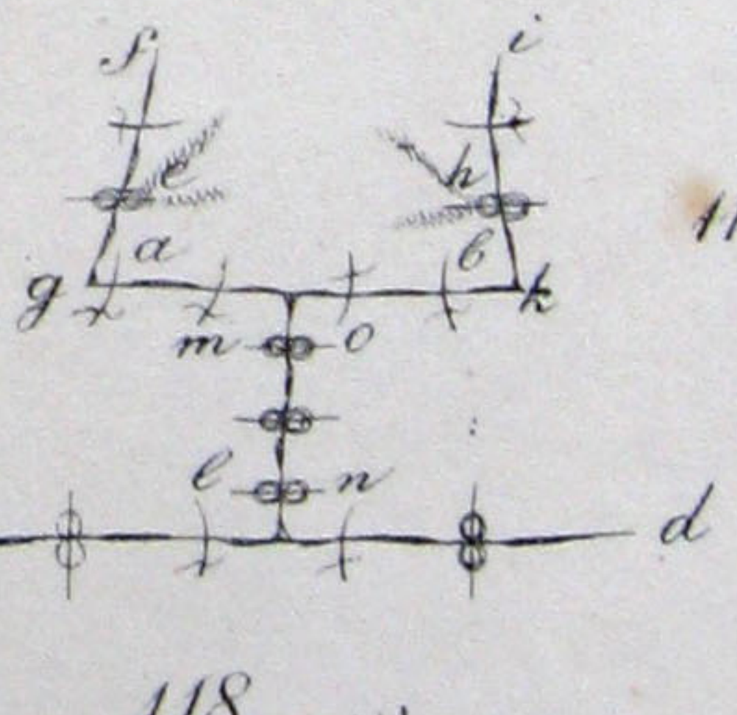

116.

119.



118.

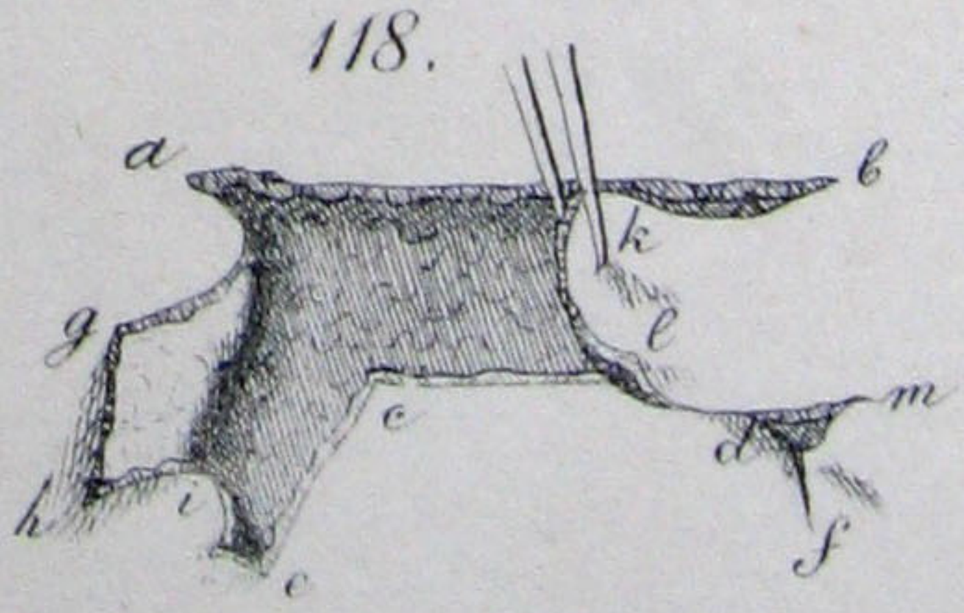

120.

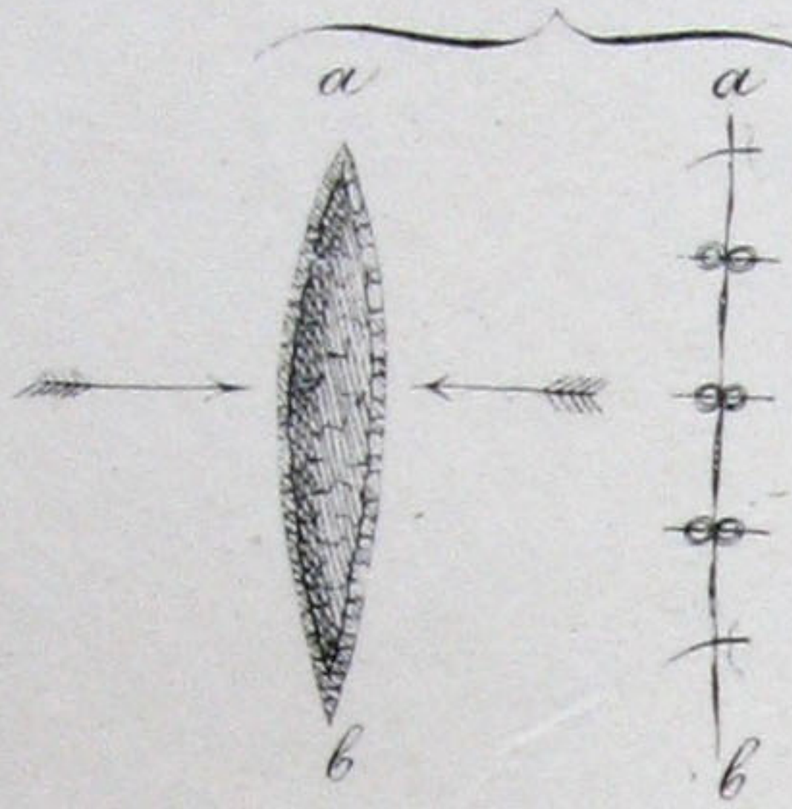

121.

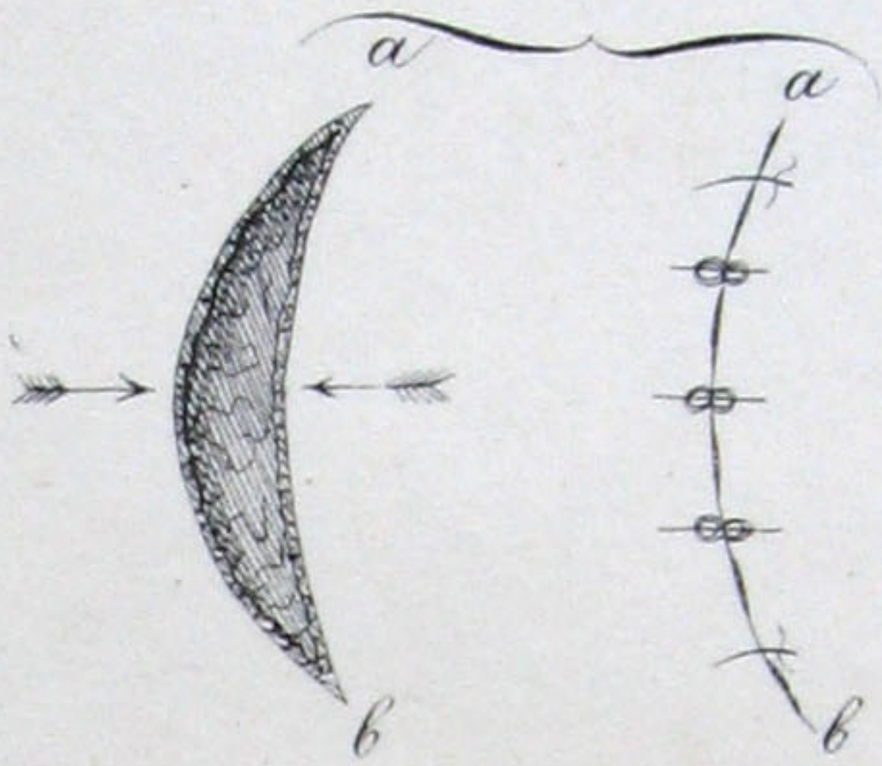

122.

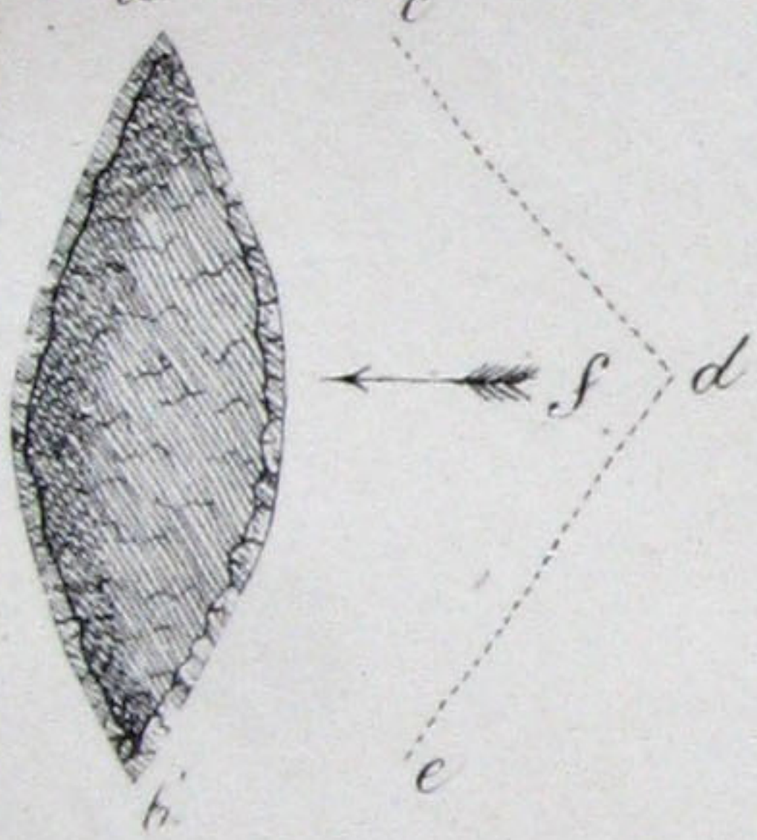

123.

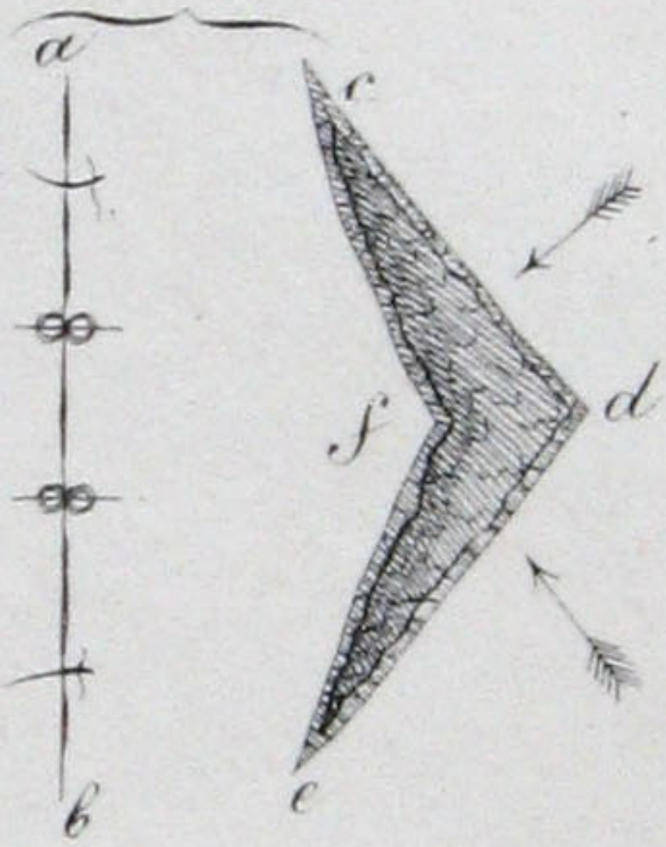

124.

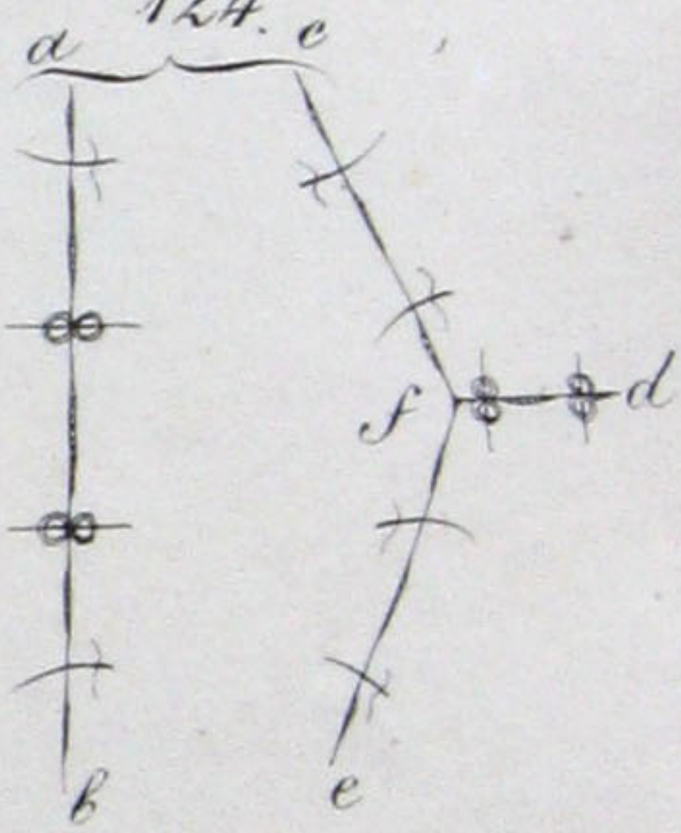

125.

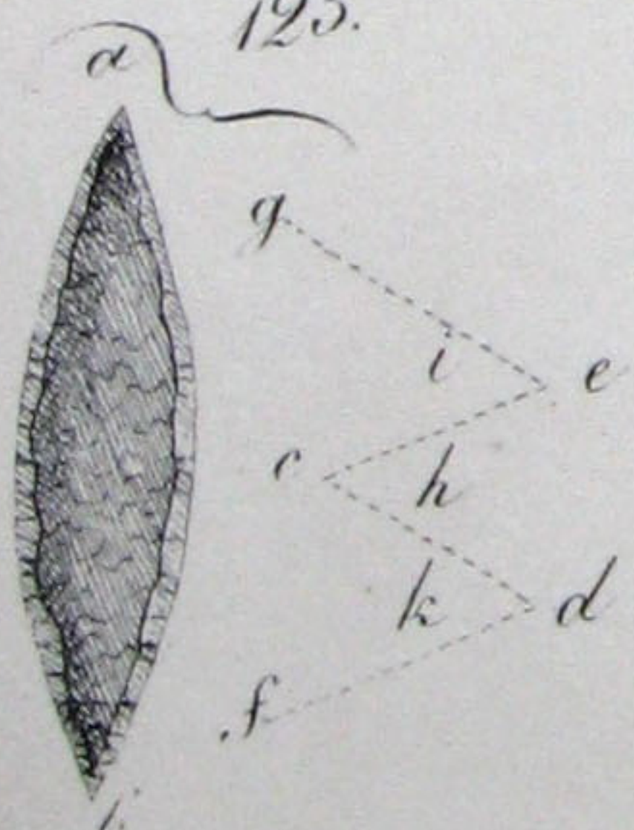

126.

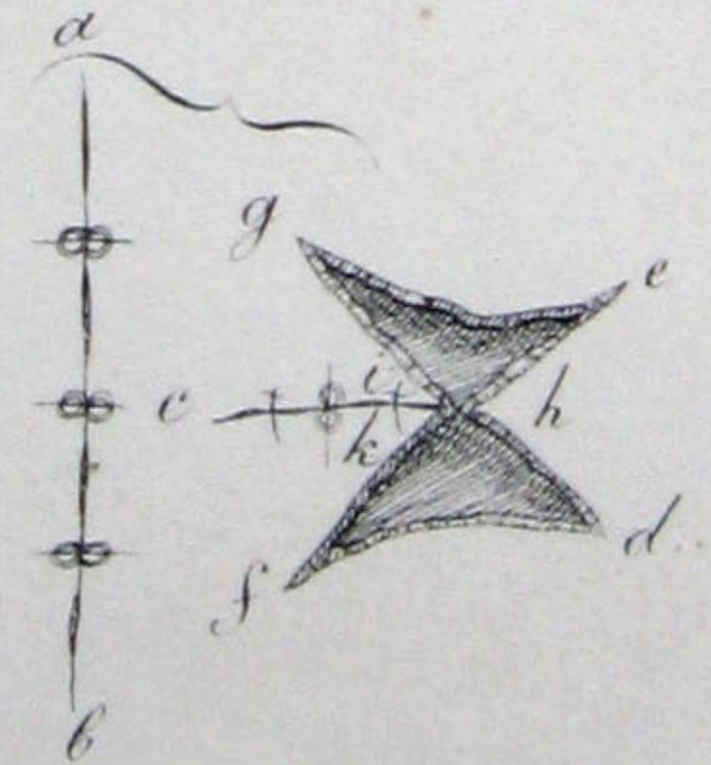

127.



128.

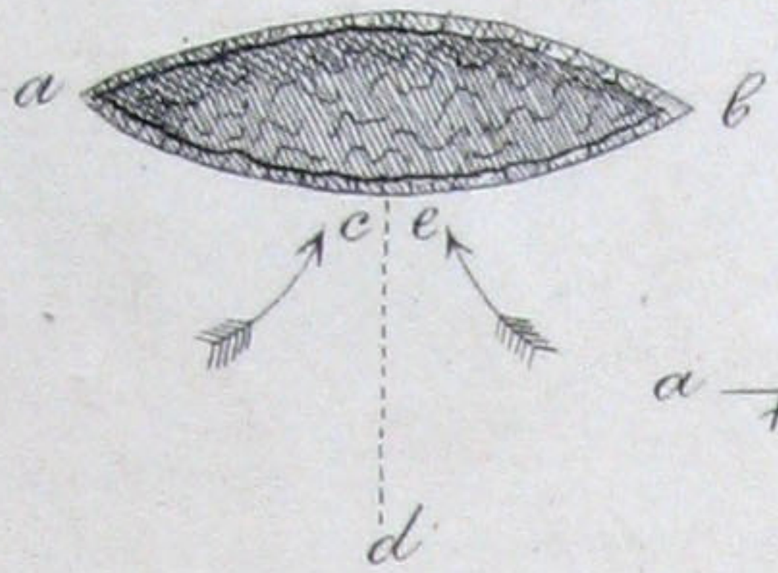

129.

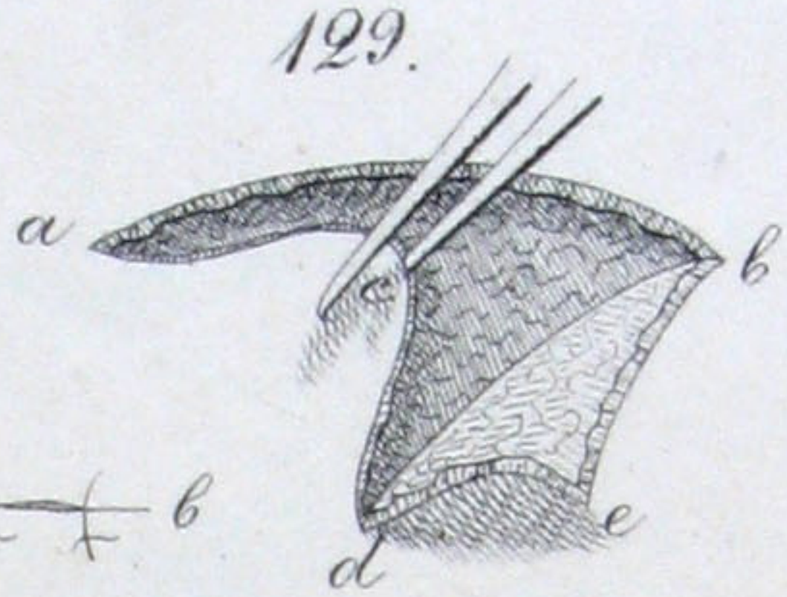

130.

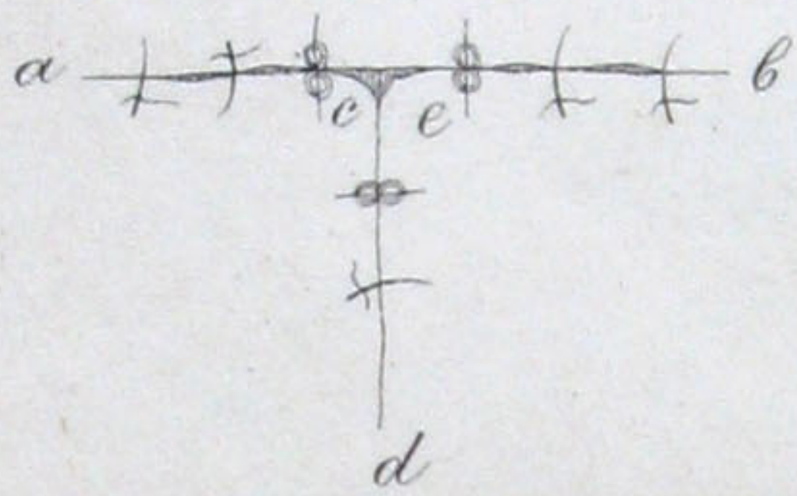

131.

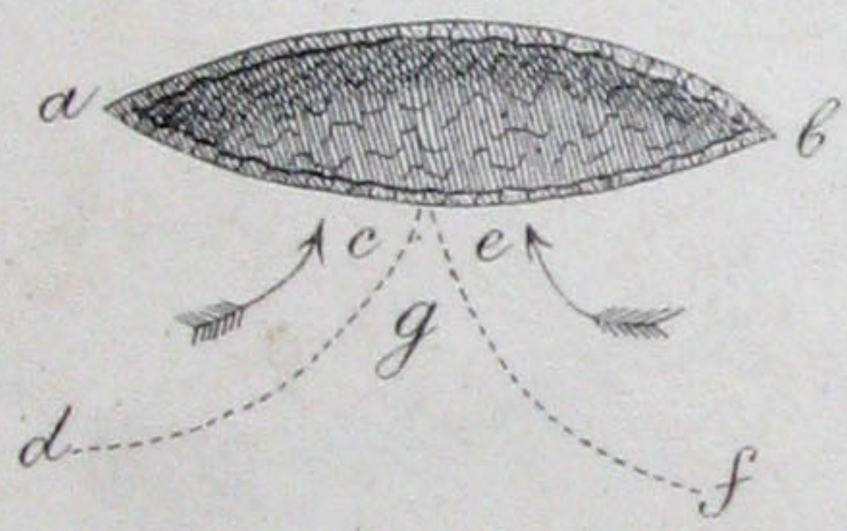

132.

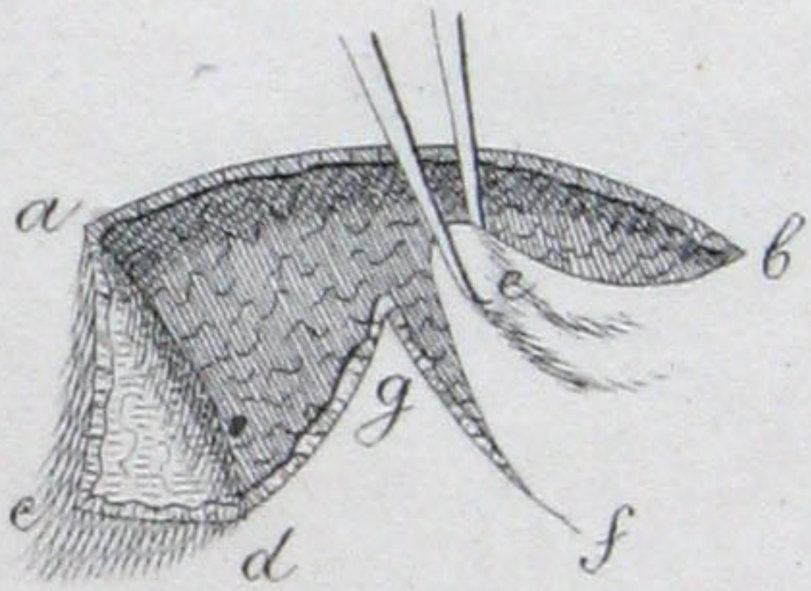

133.



134.



135.

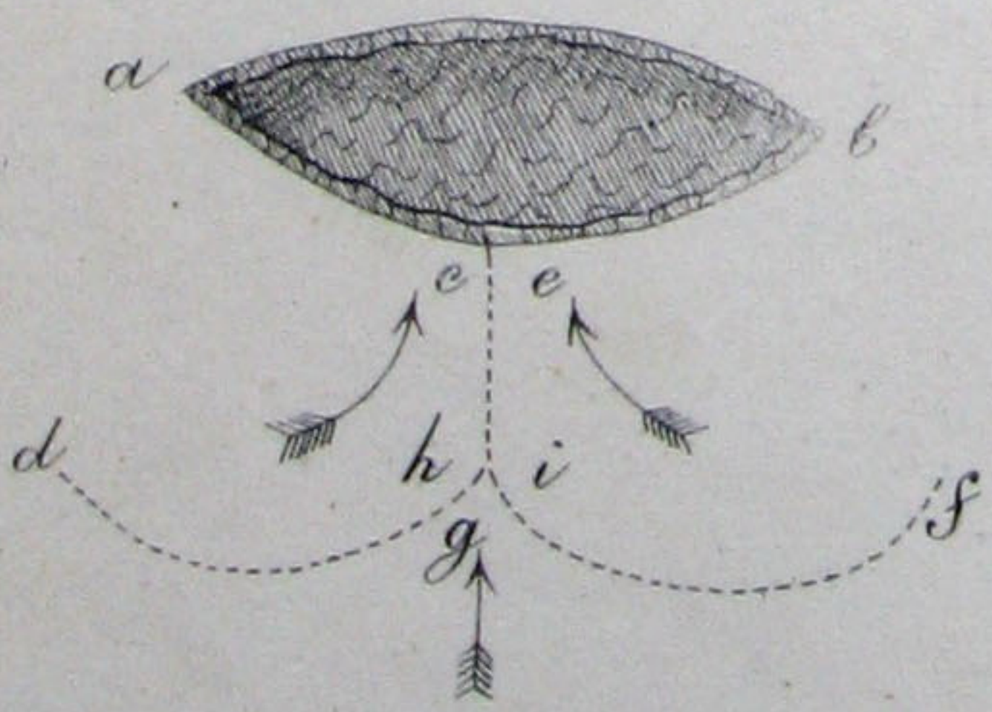

136.

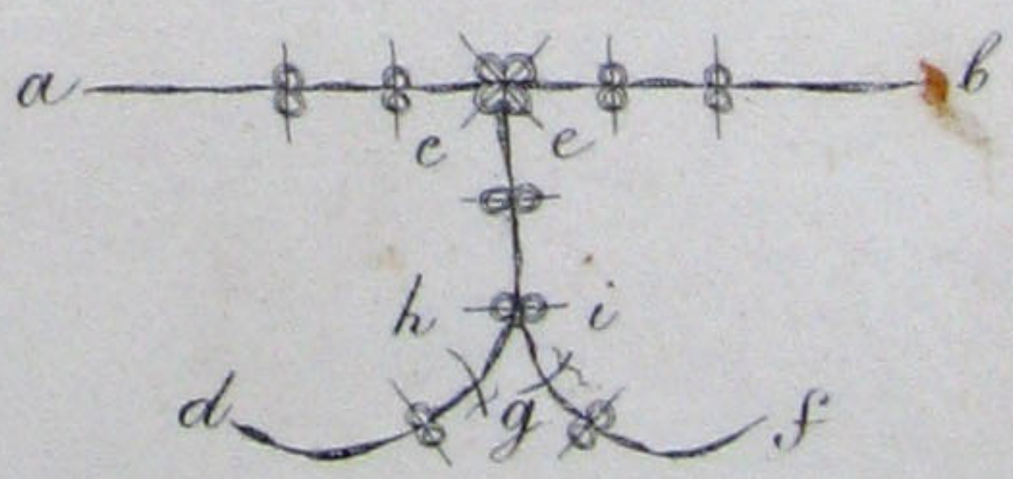

137.

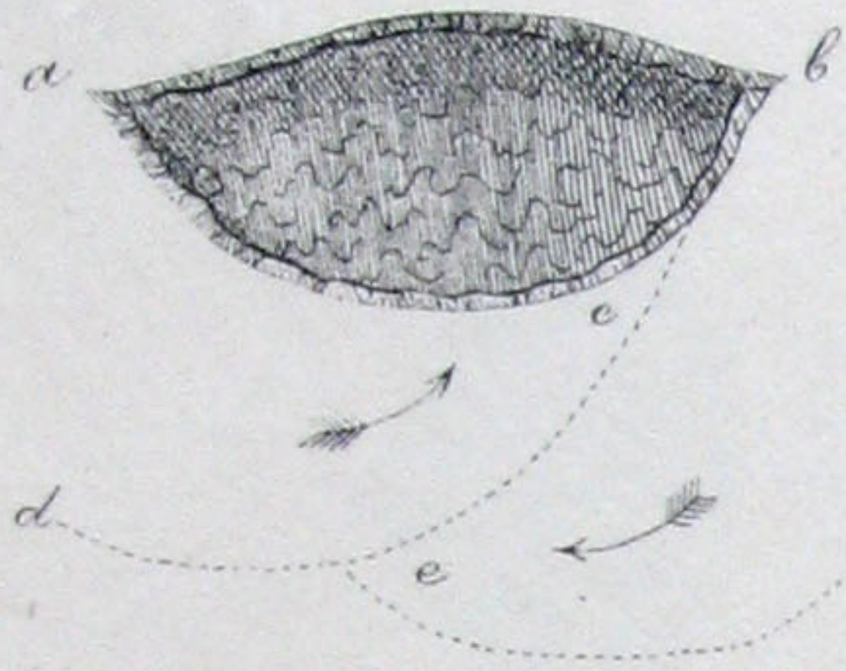

138.

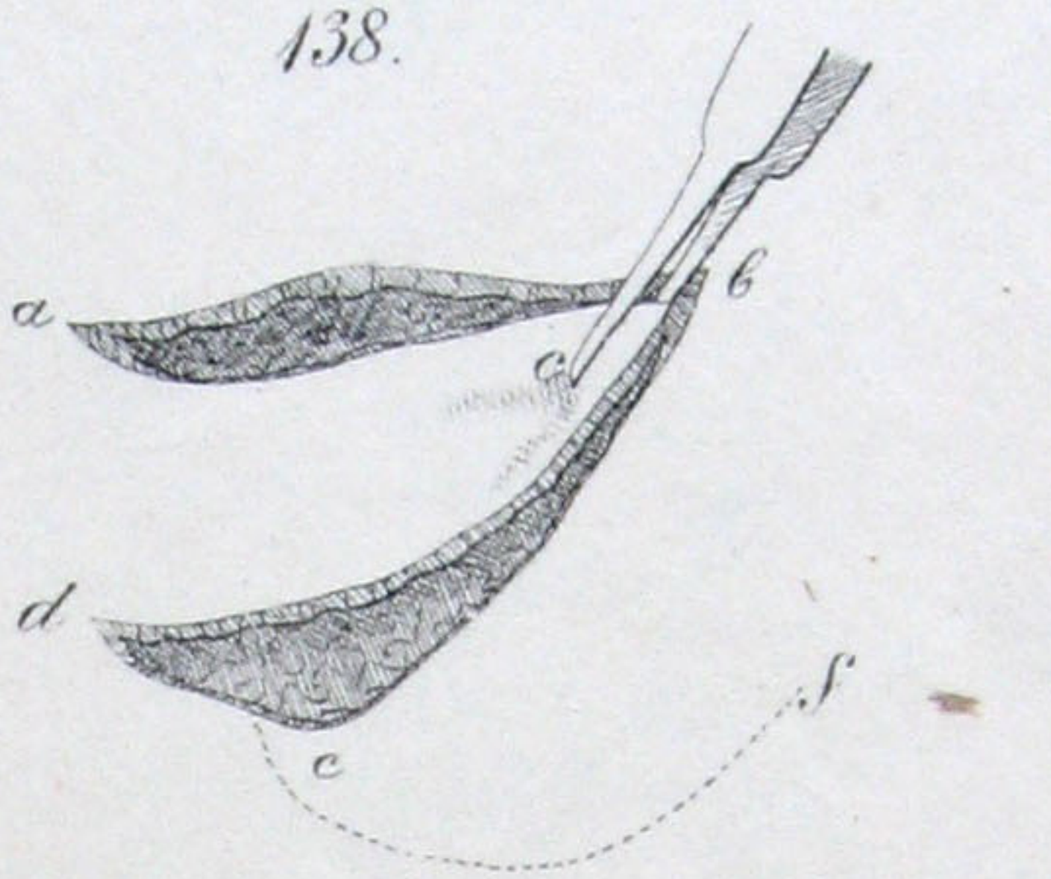

139.

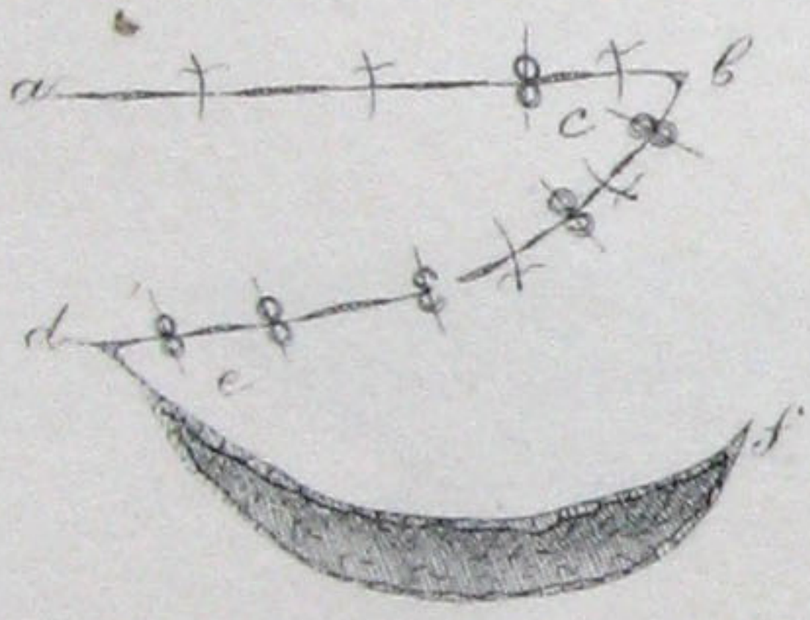

140.

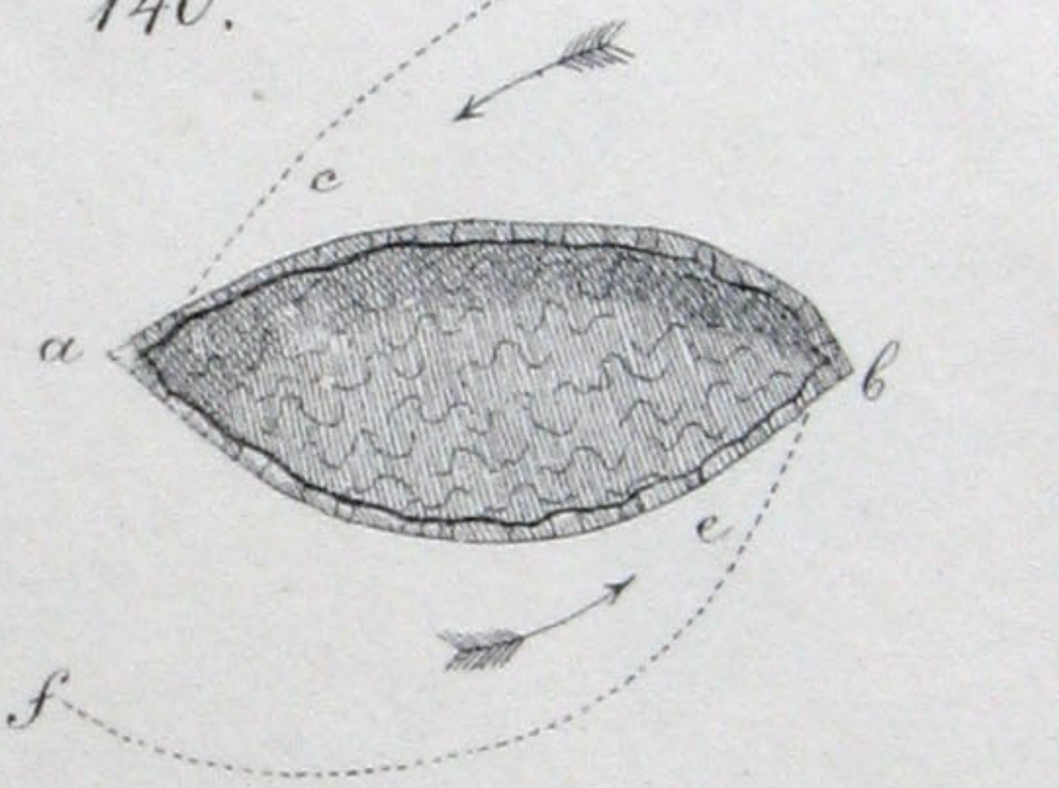

141.

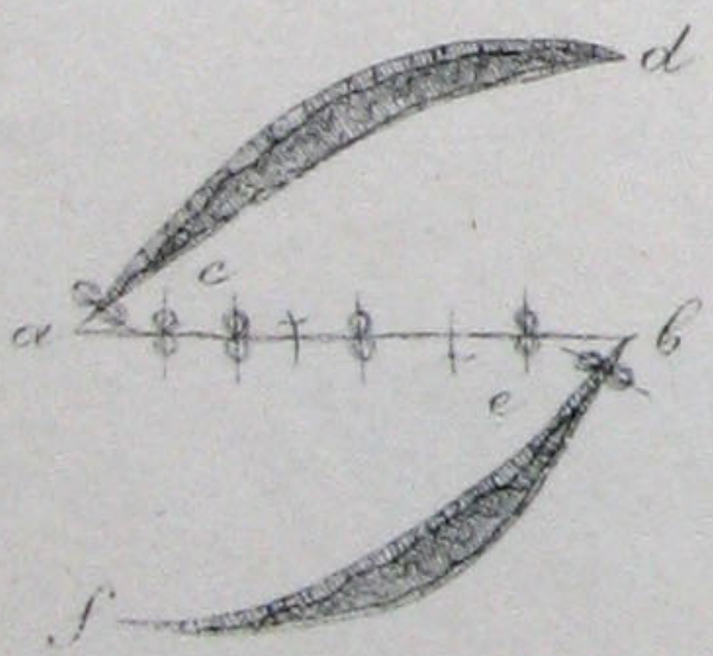

142.

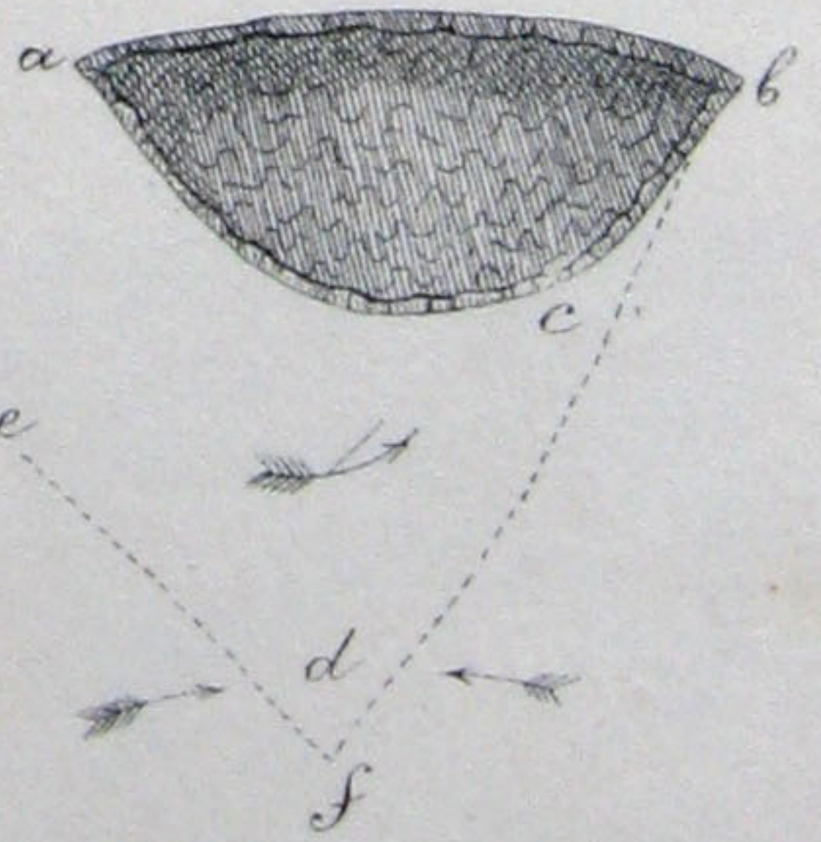

143.



Лит. И. и А. Давиденко въ Кіевѣ.

144.

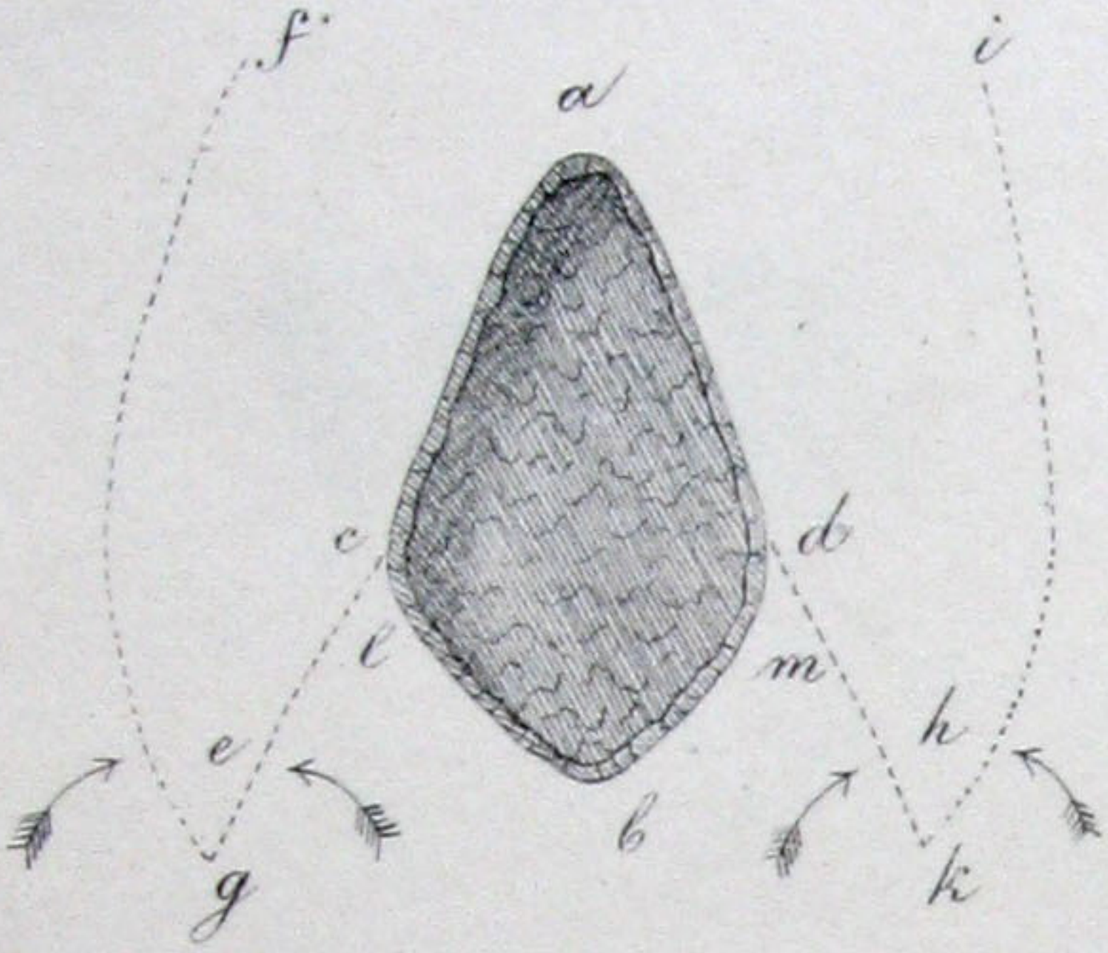

145.

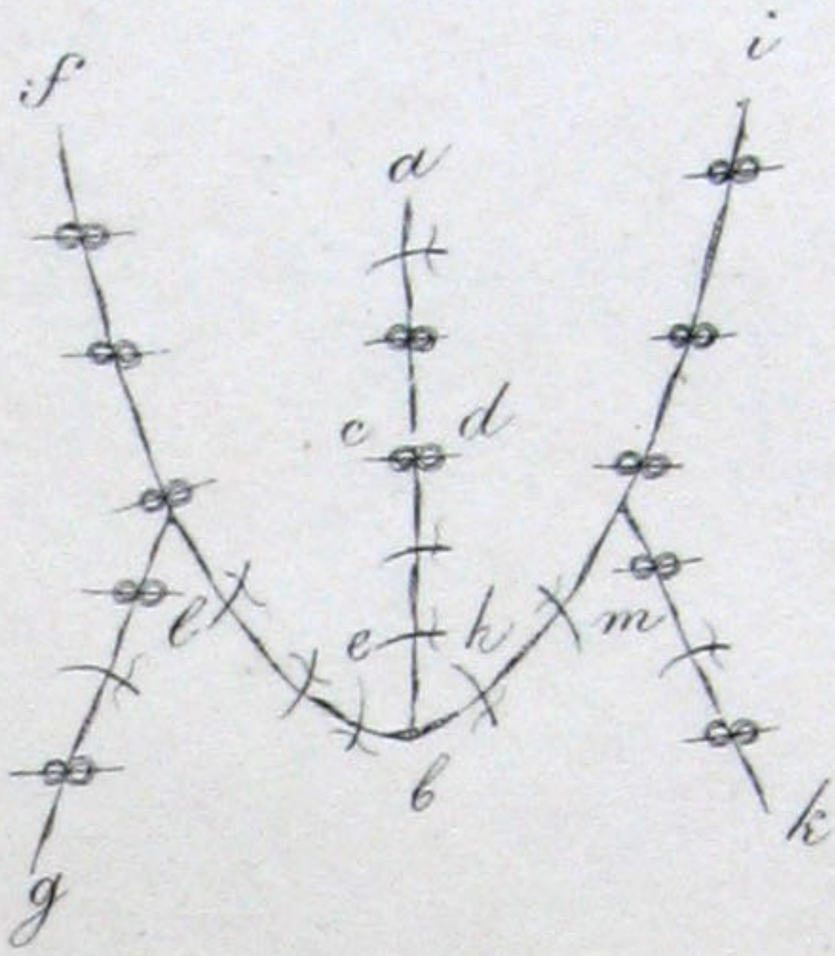

146.

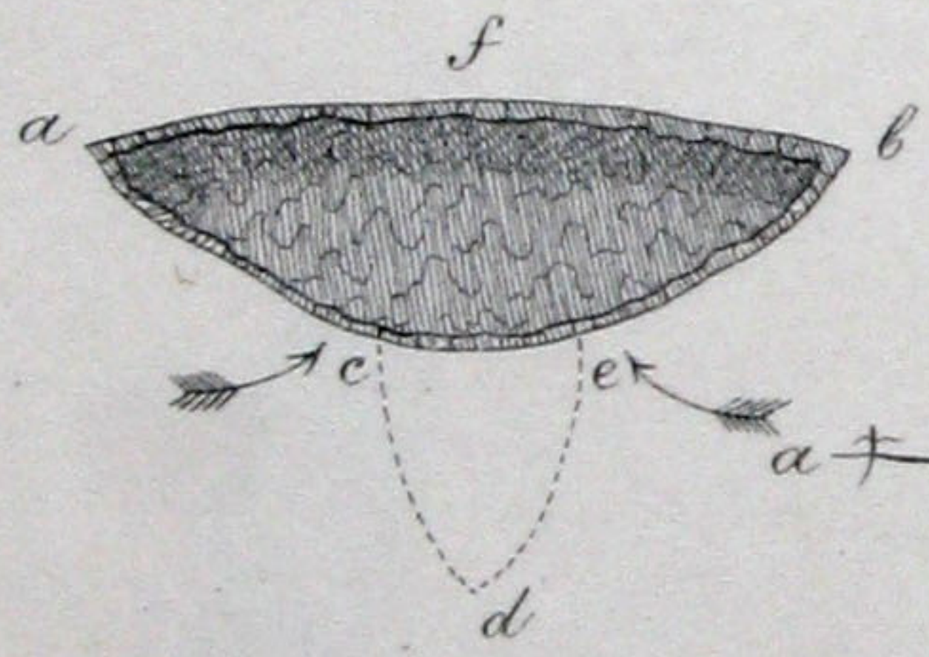

147.

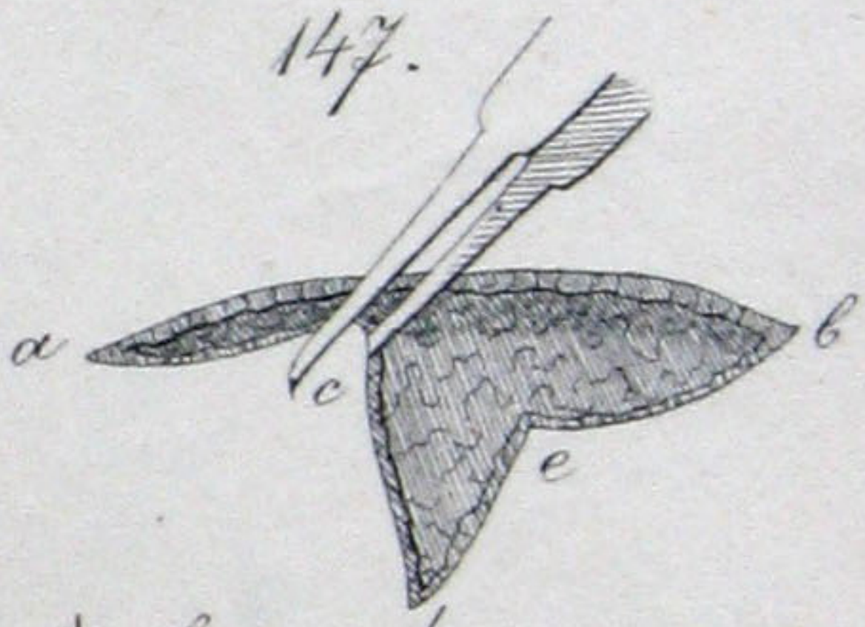

148

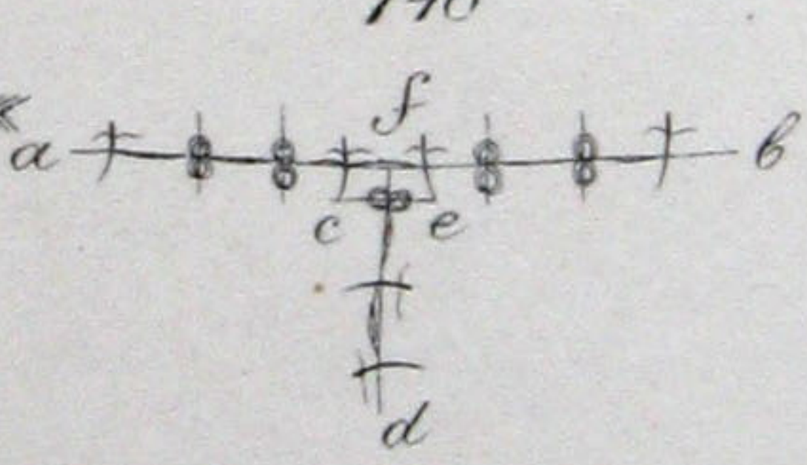

149.

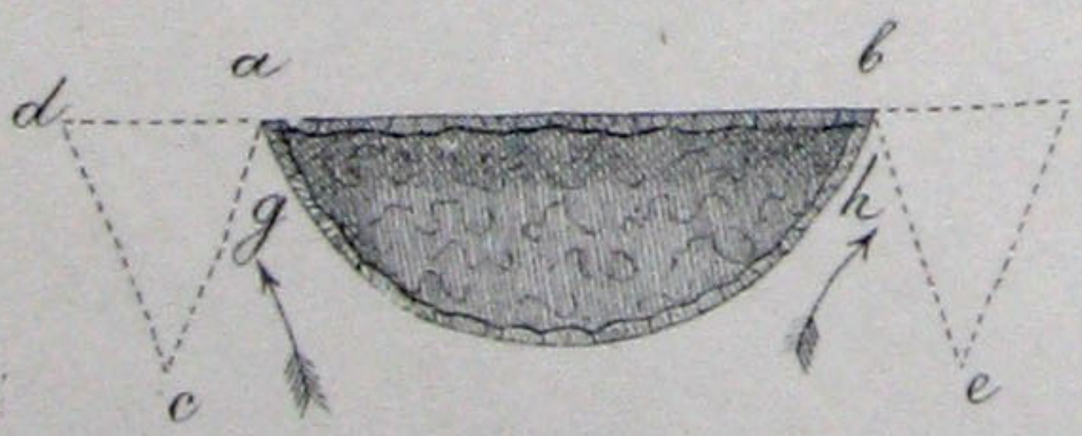

150.

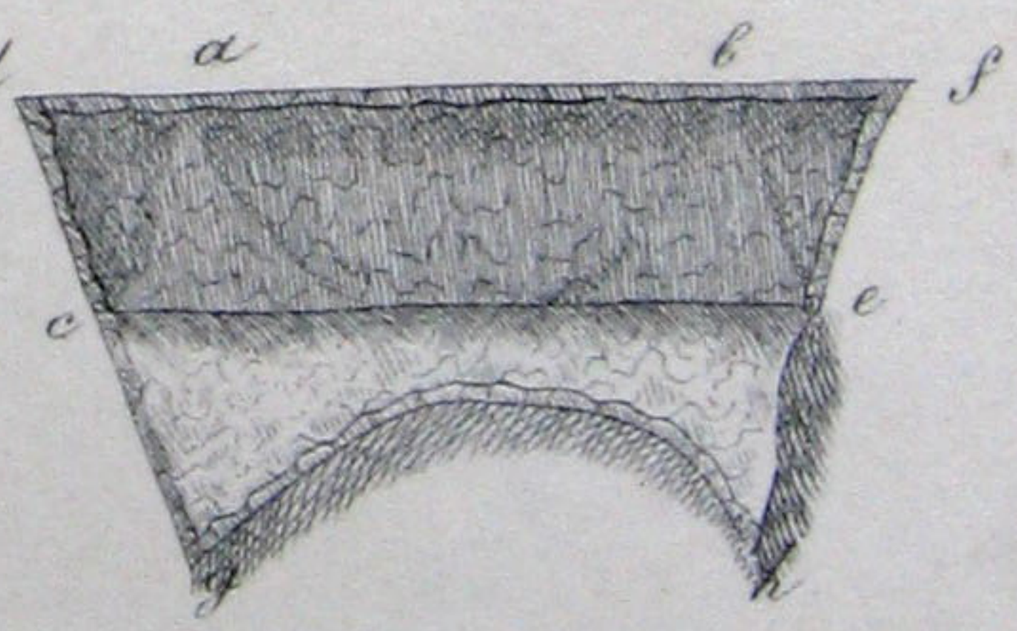

151.



Лит. И. и А. Лавиденко въ Кіевѣ

Tab. 27.

152.

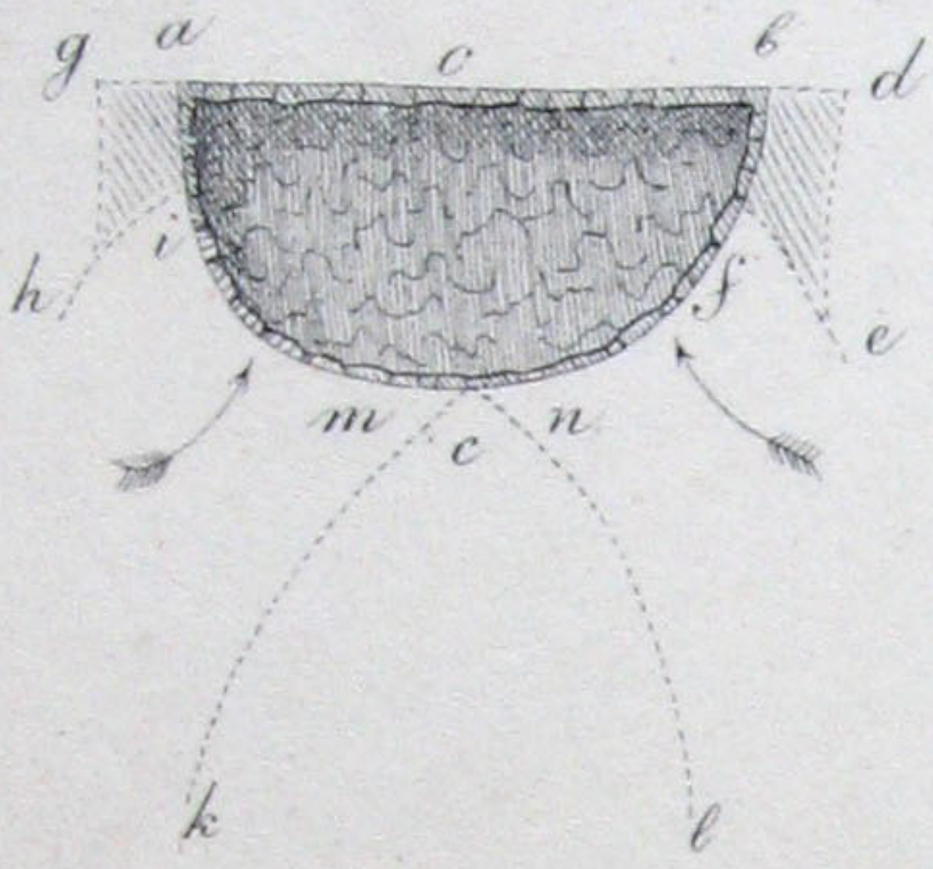

153.

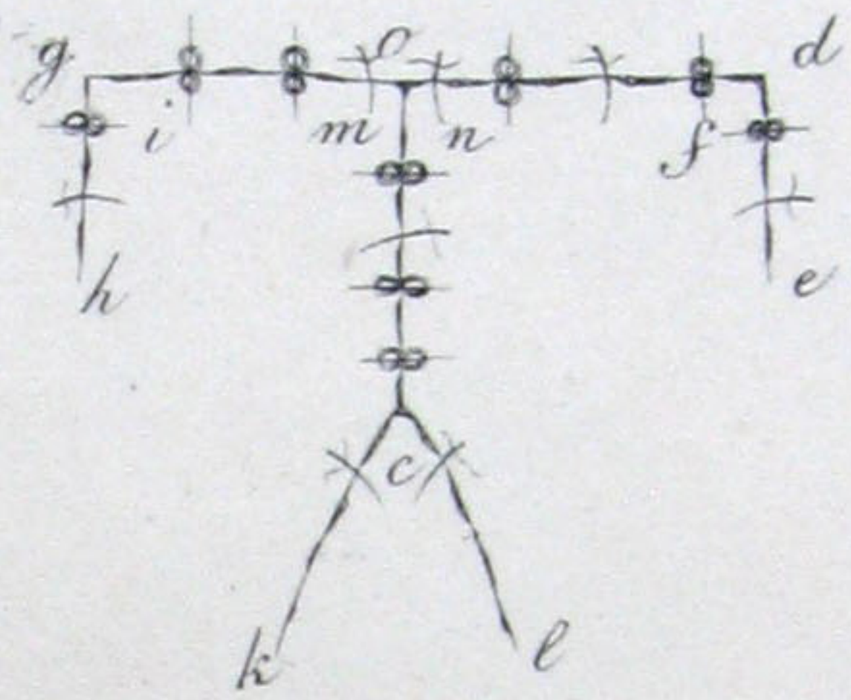

154.

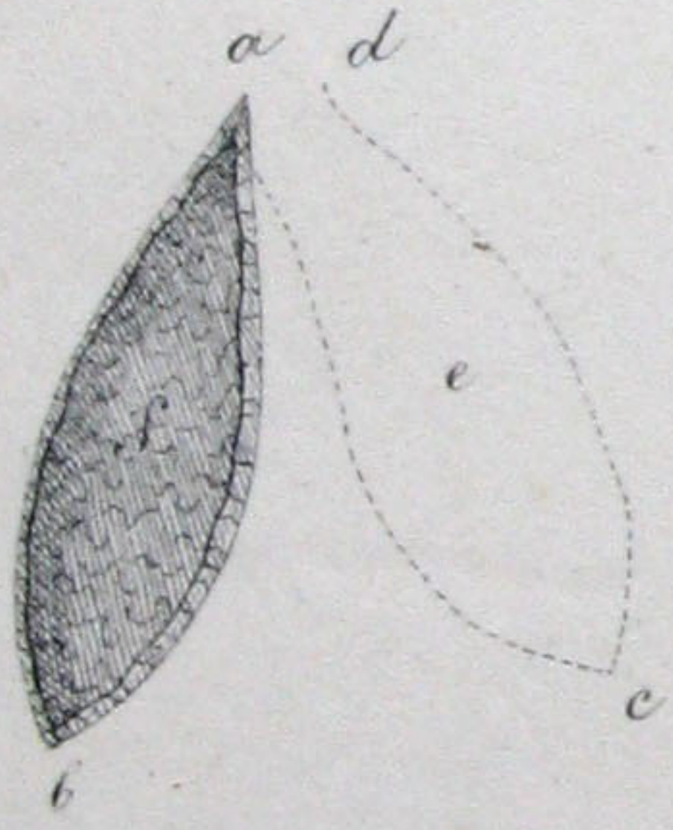

155.

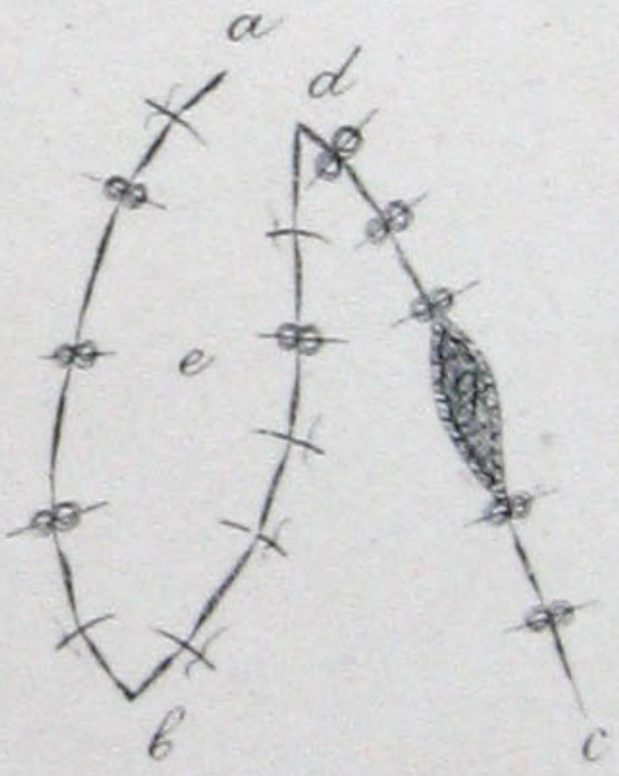

156.

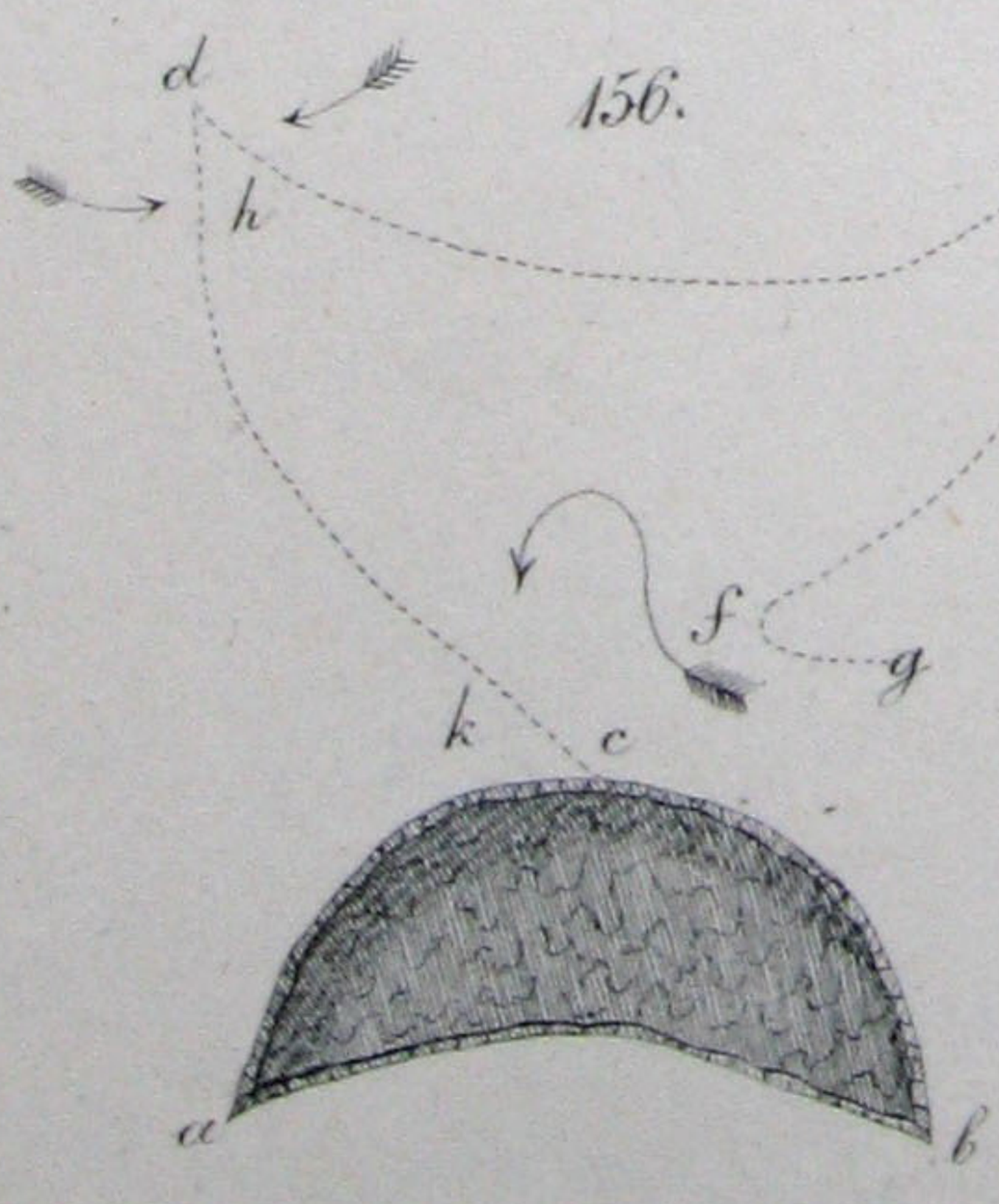

157.

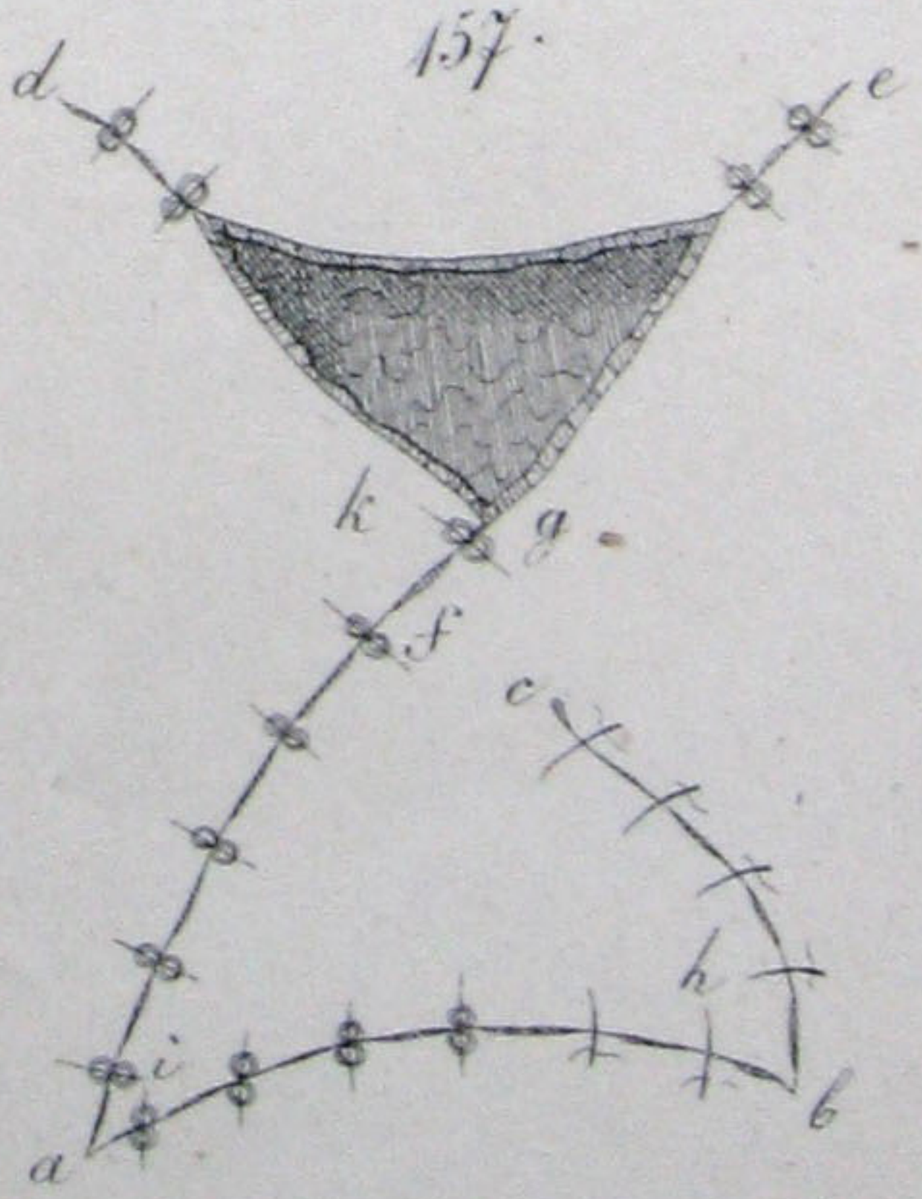

Tab. 28.

158.

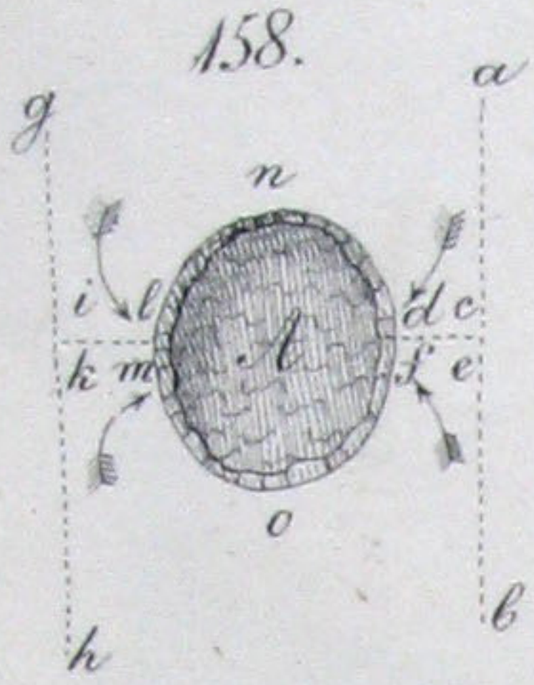

159.

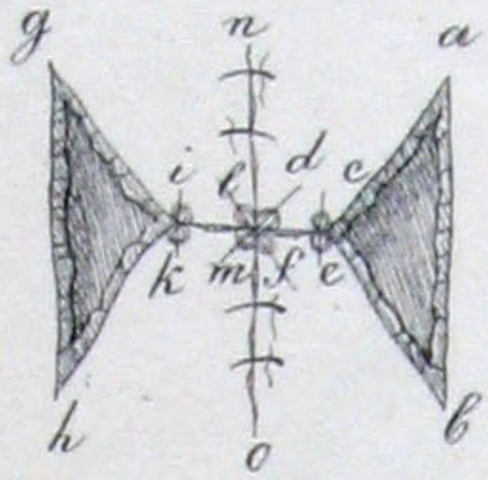

160.

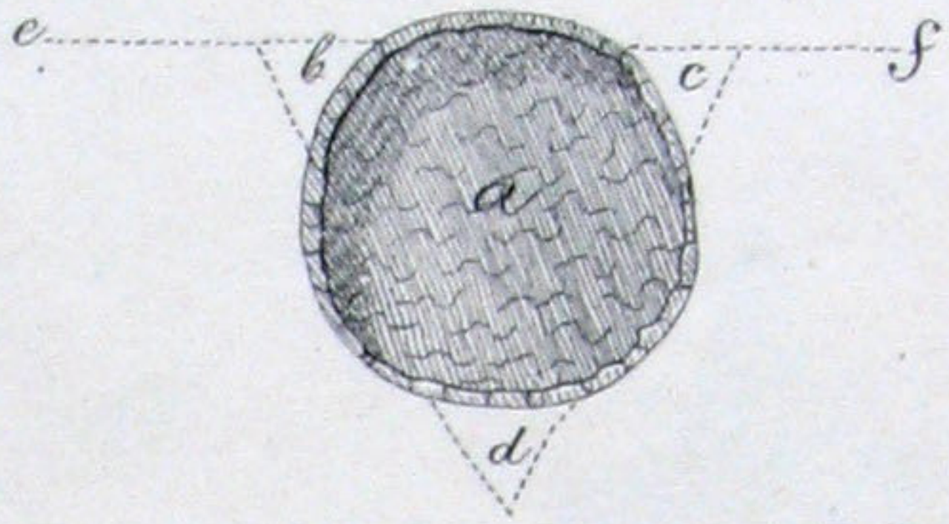

161.

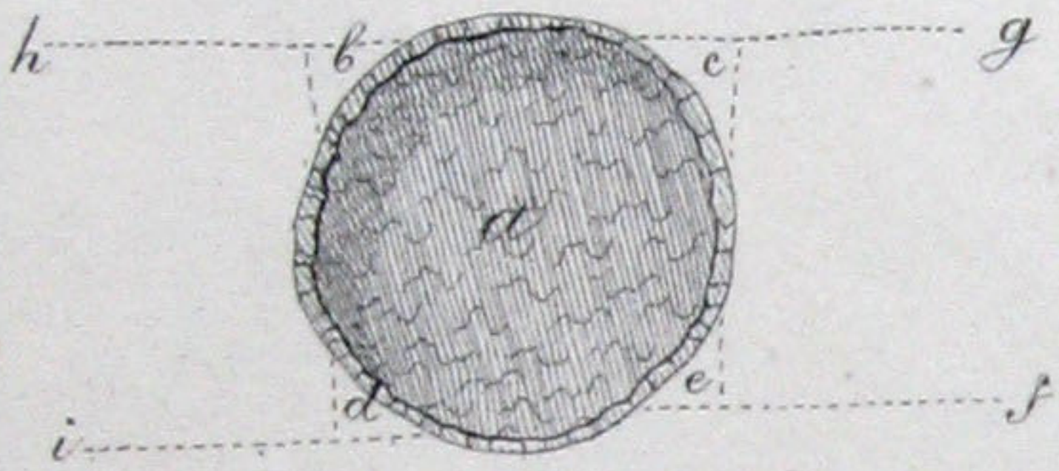

162.

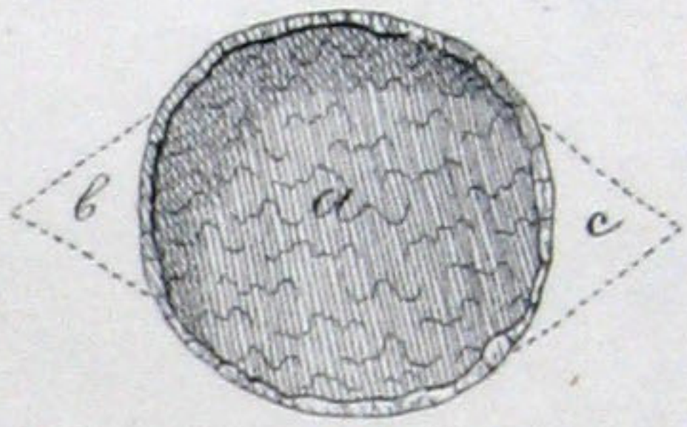

163.

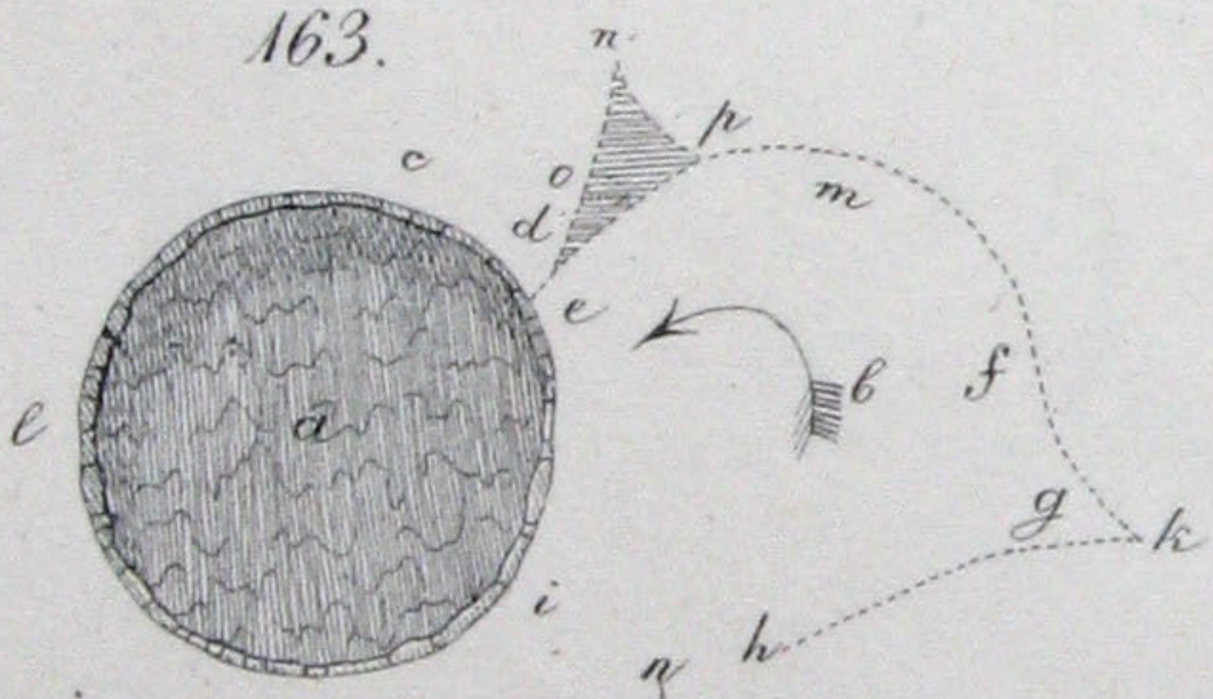

164.

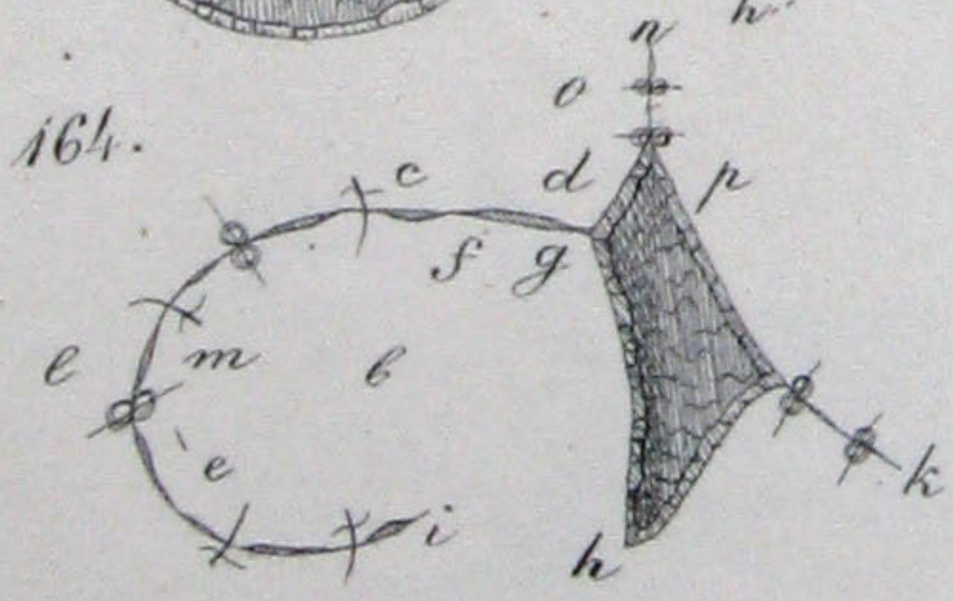

165.

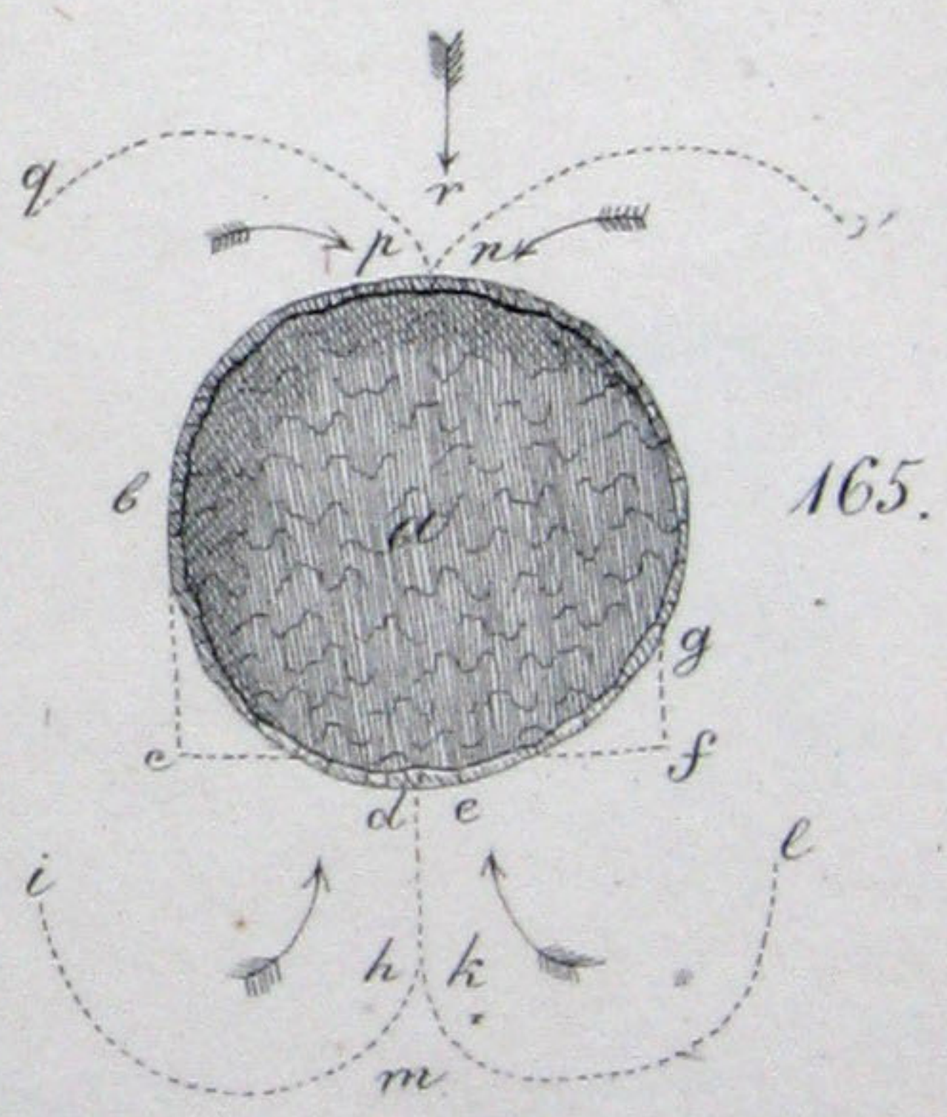

166.

167.

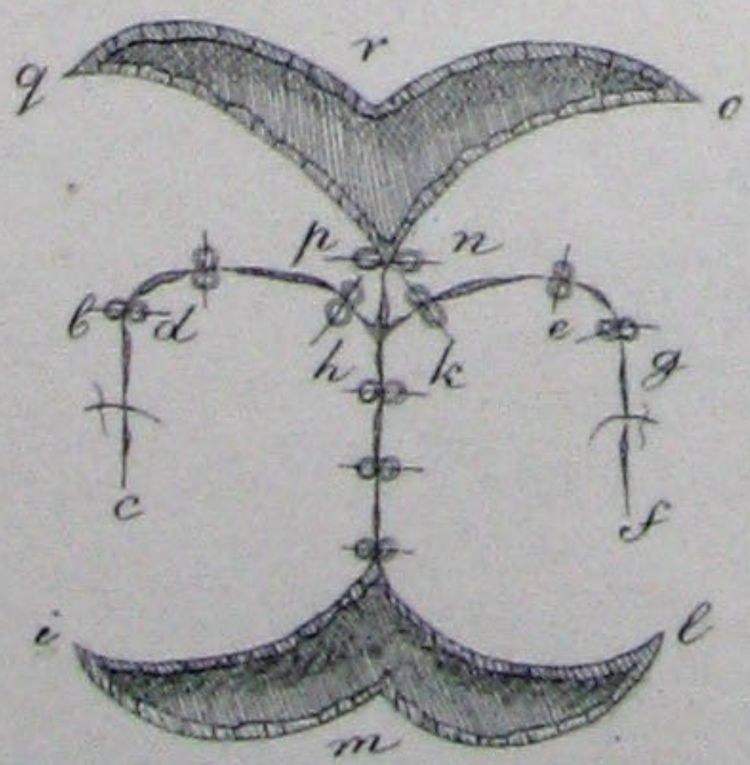

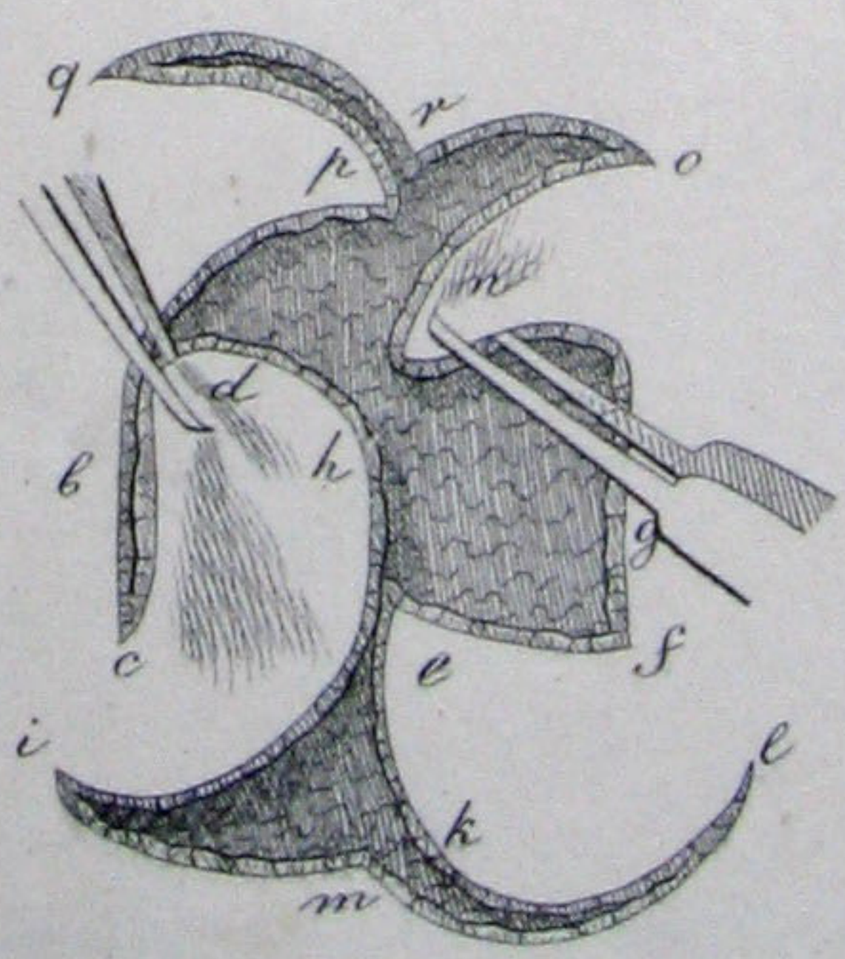

Tab. 29.

168.

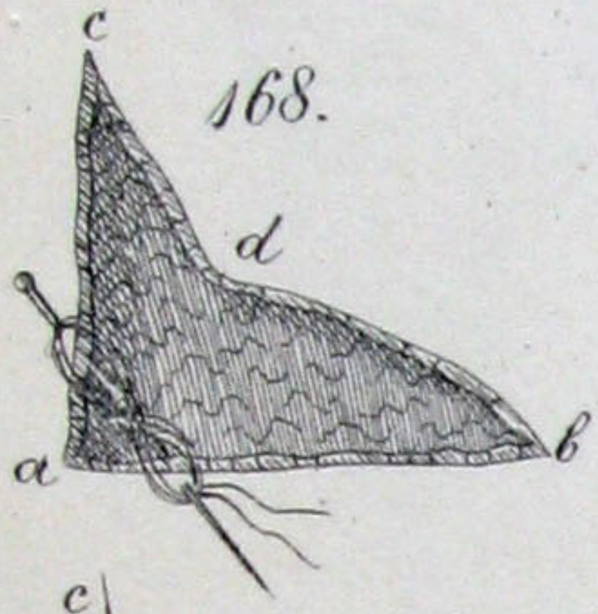

169.



170.

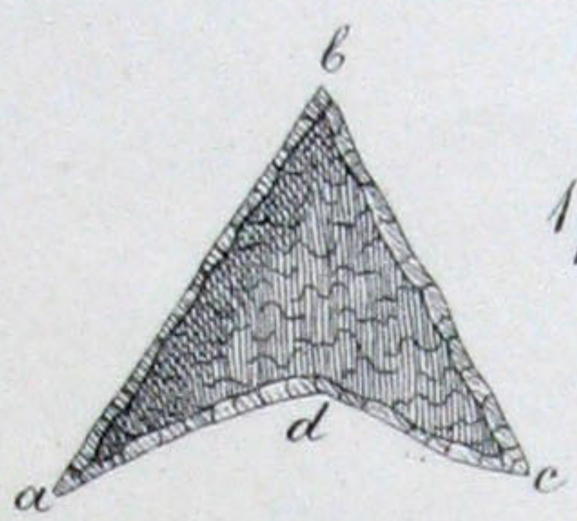

171.

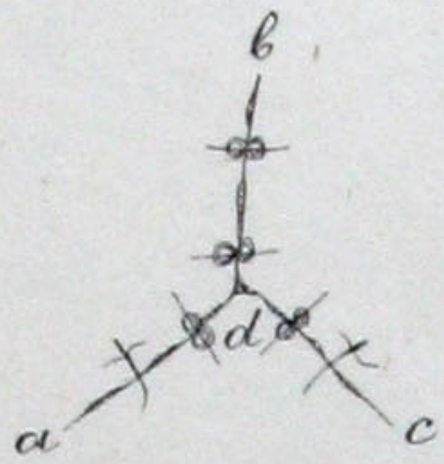

172.

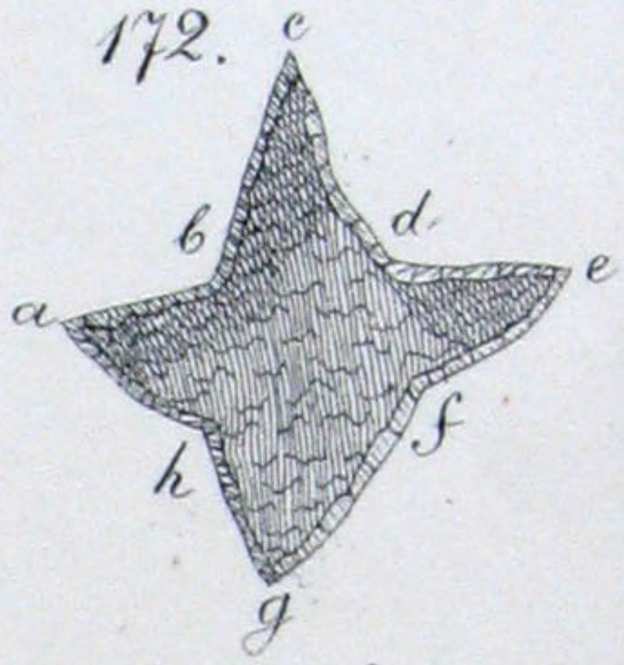

173.

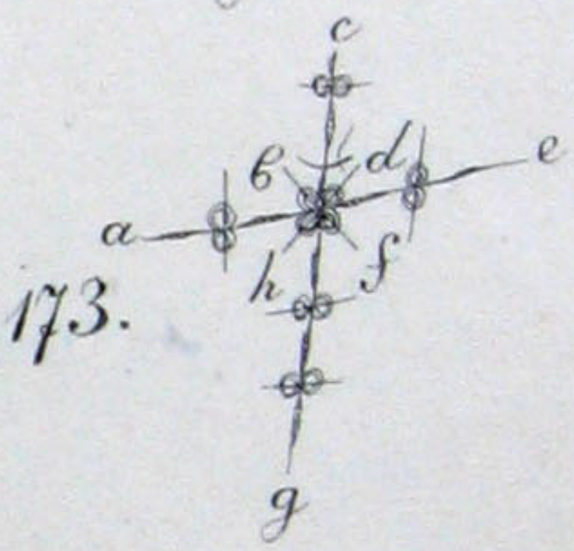

174.

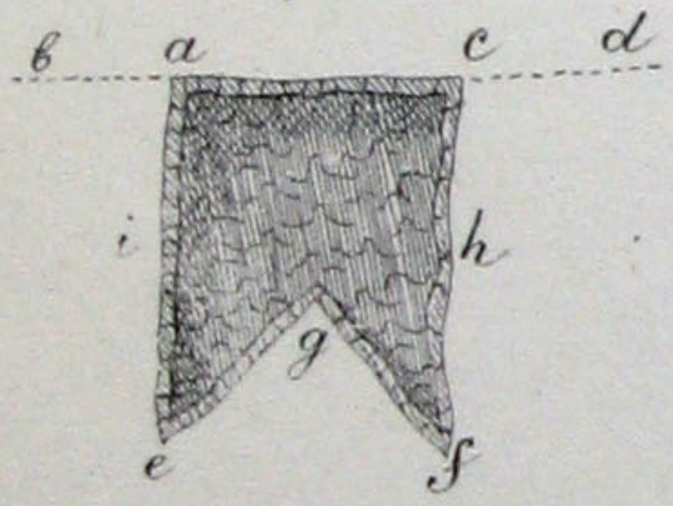

175

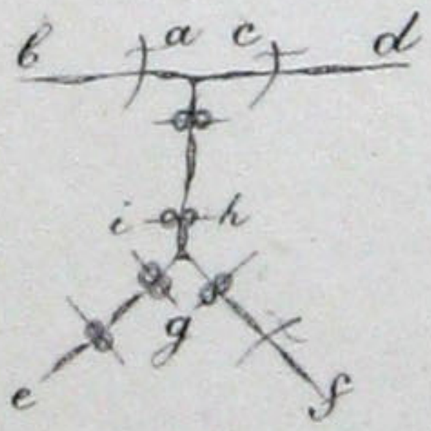

176.

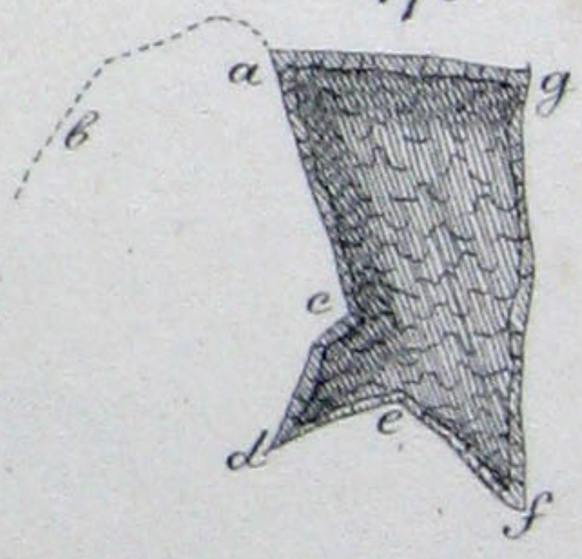

178.

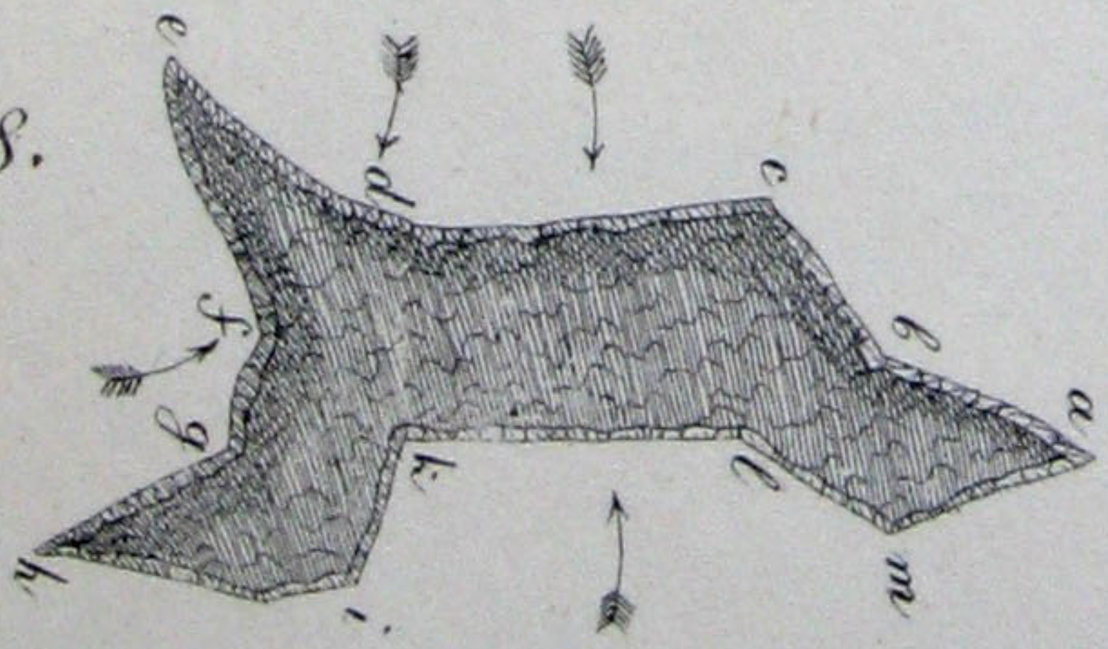

177.



179.



Tab. 30.

180.

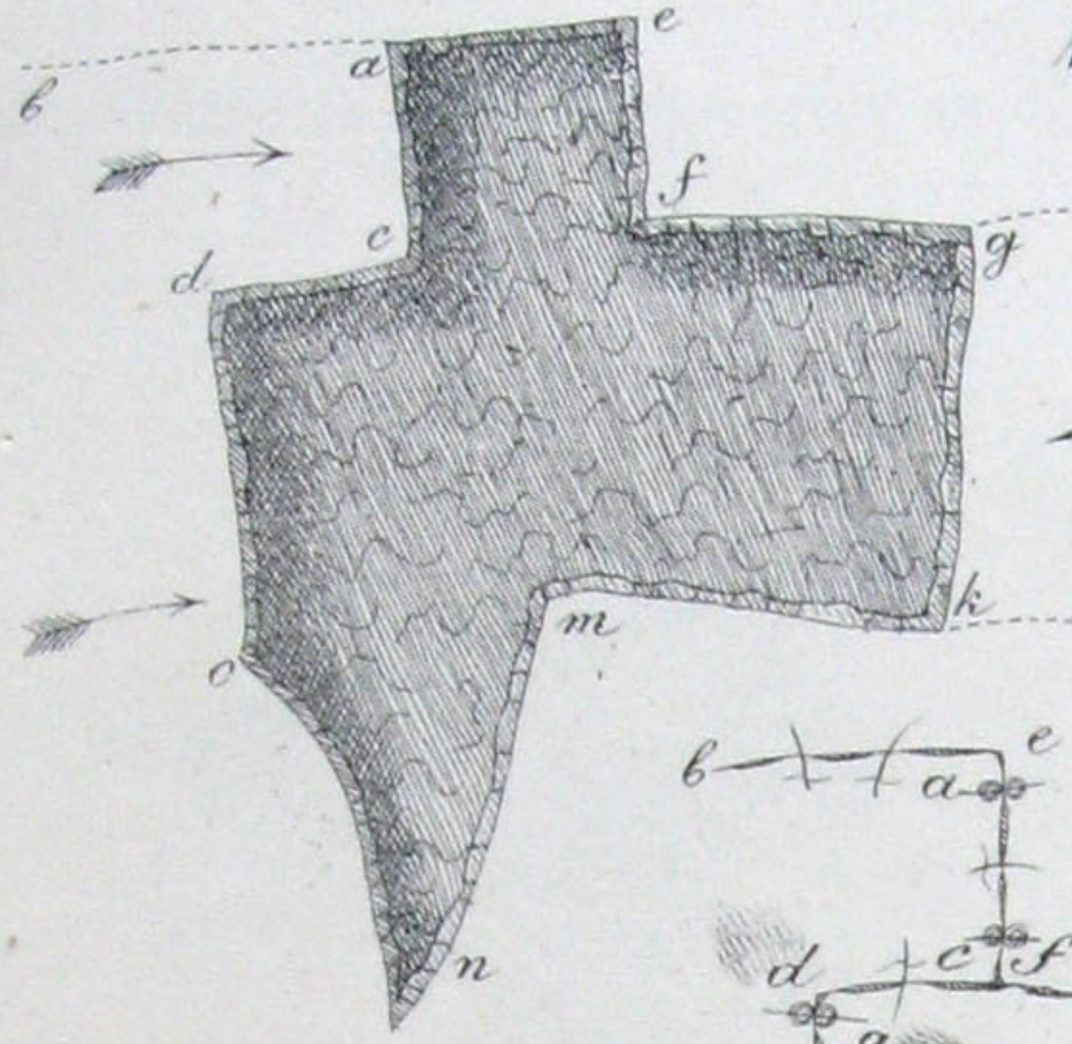

181.

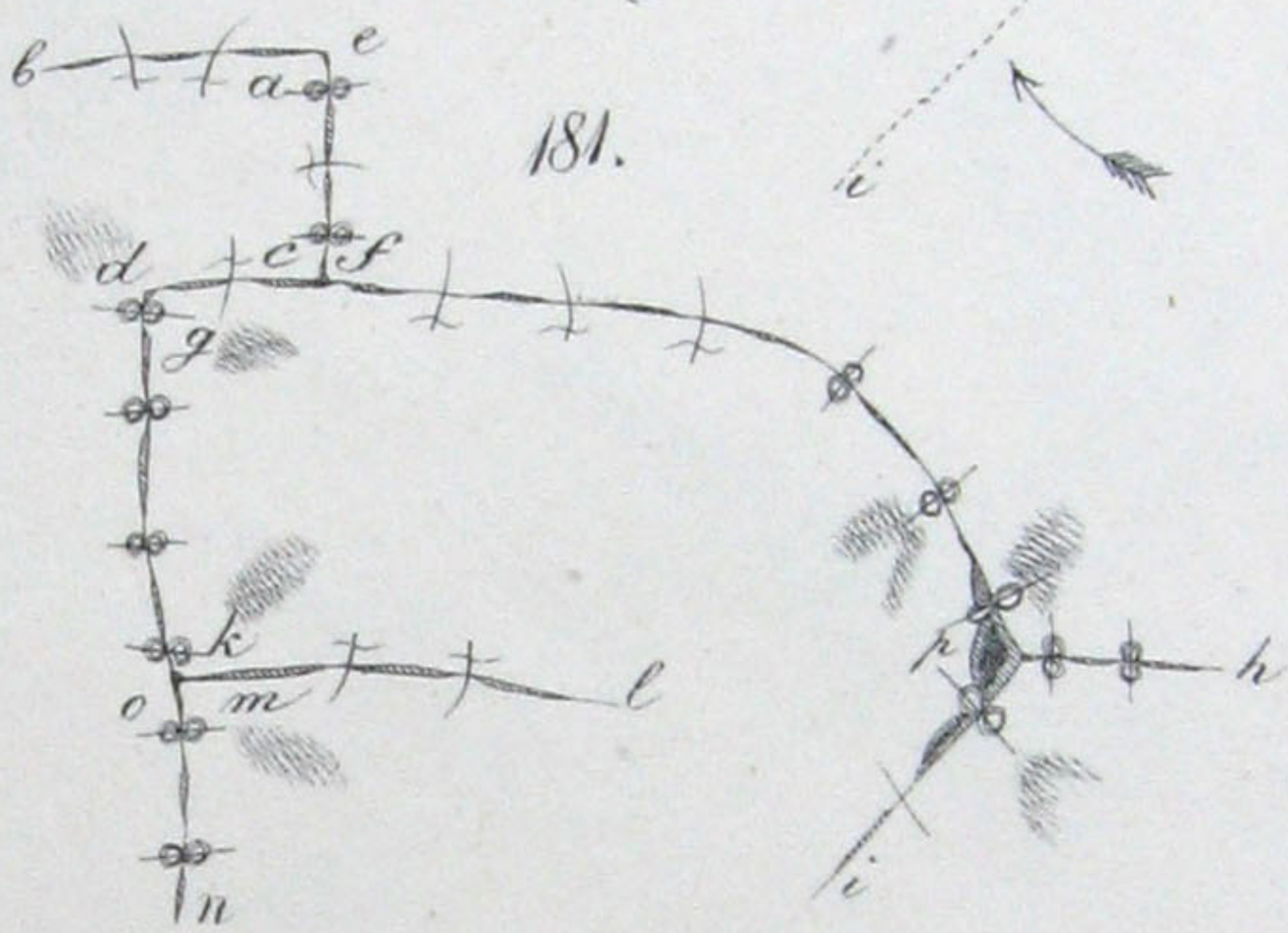

182.

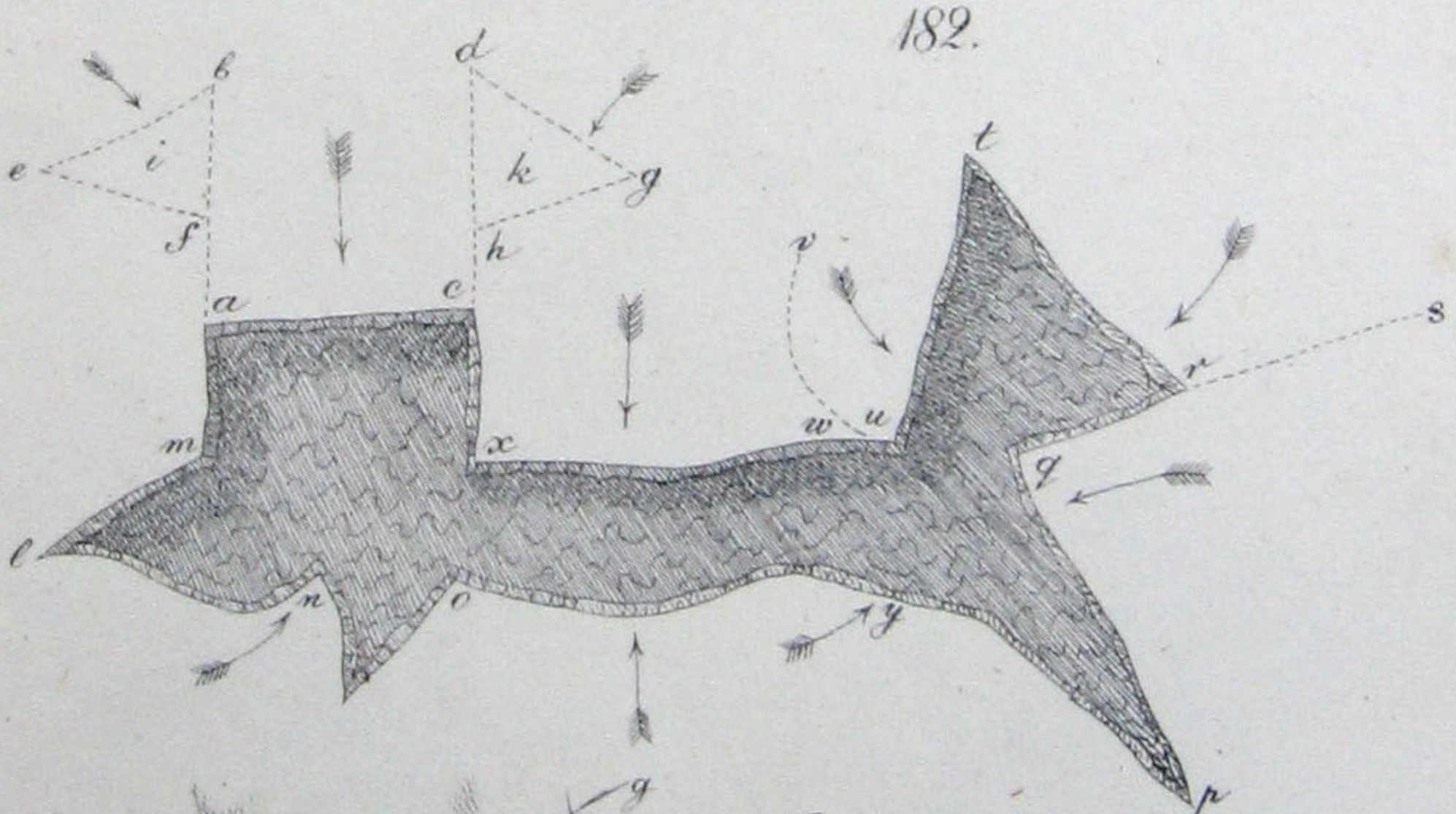

183.

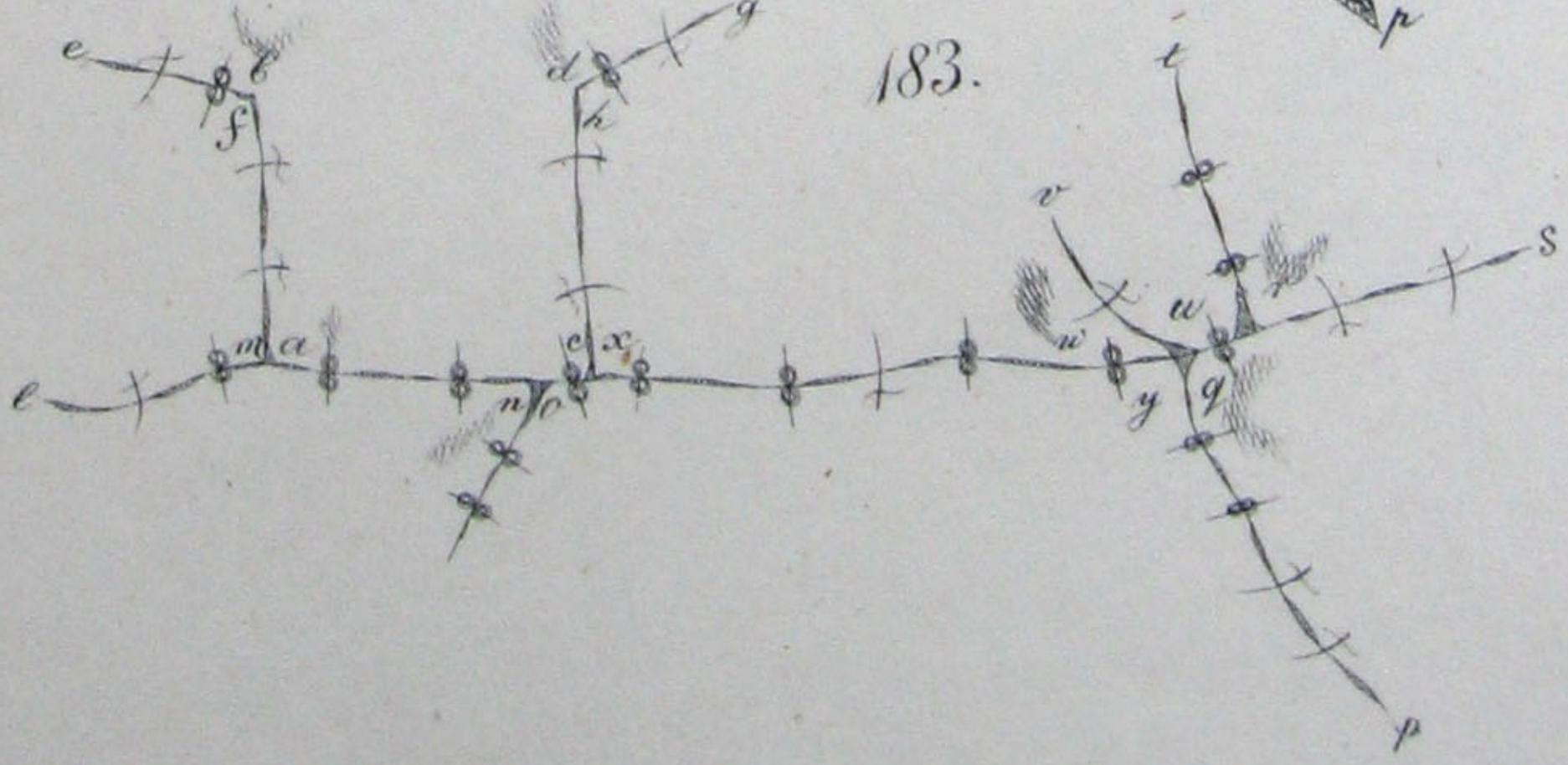

Tab. 31.

184.

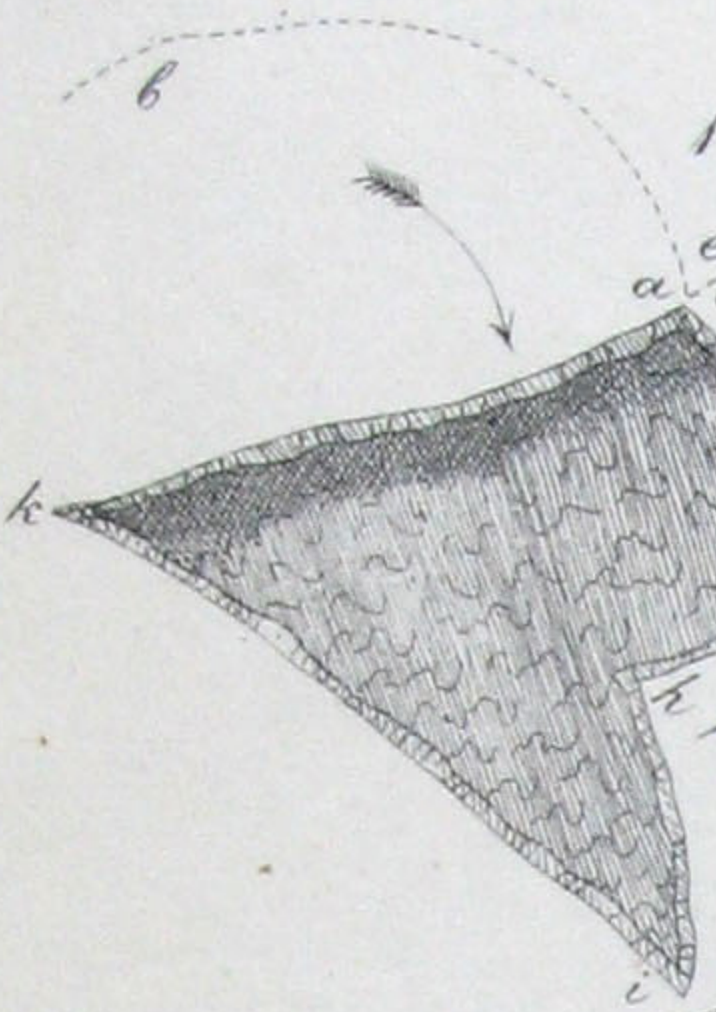

185.

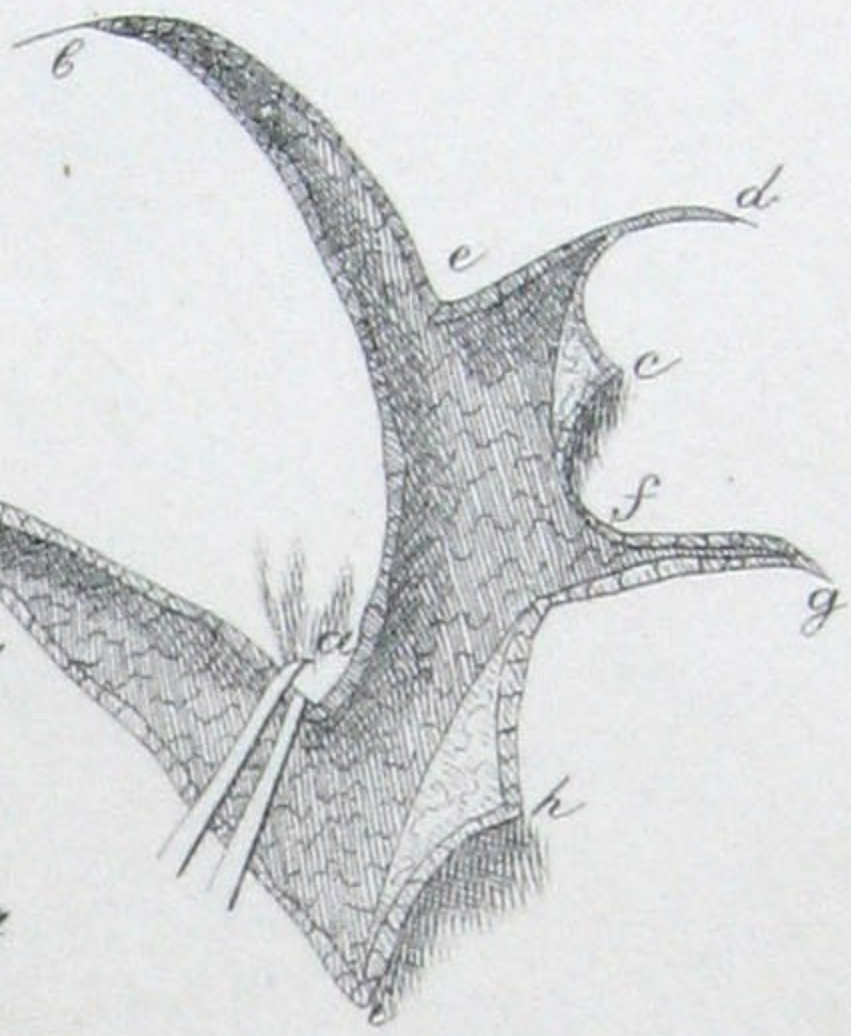

186.

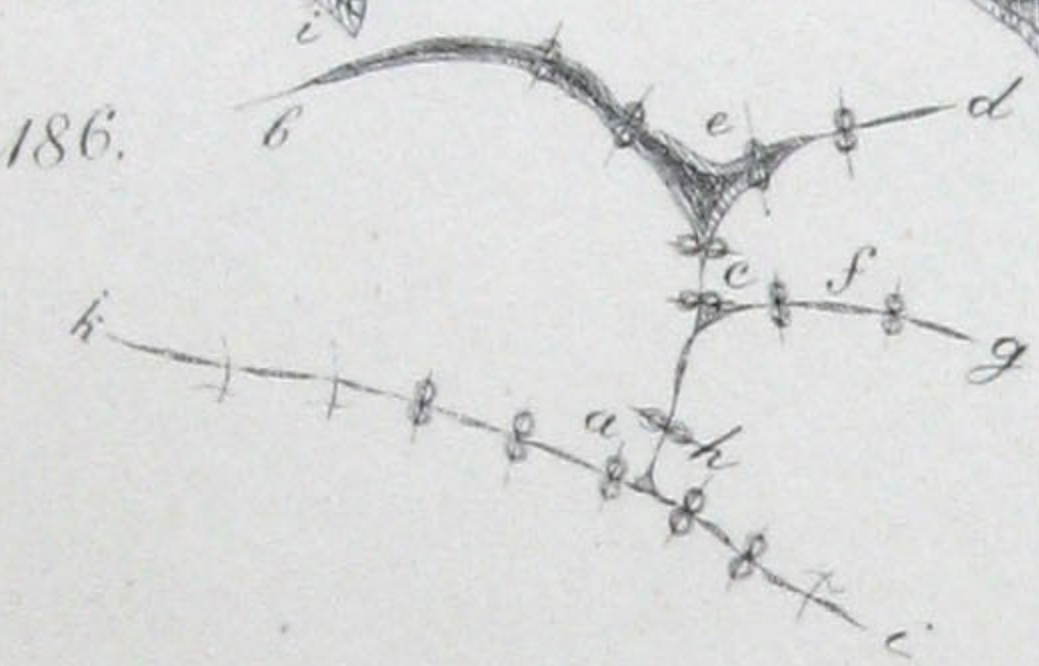

187.

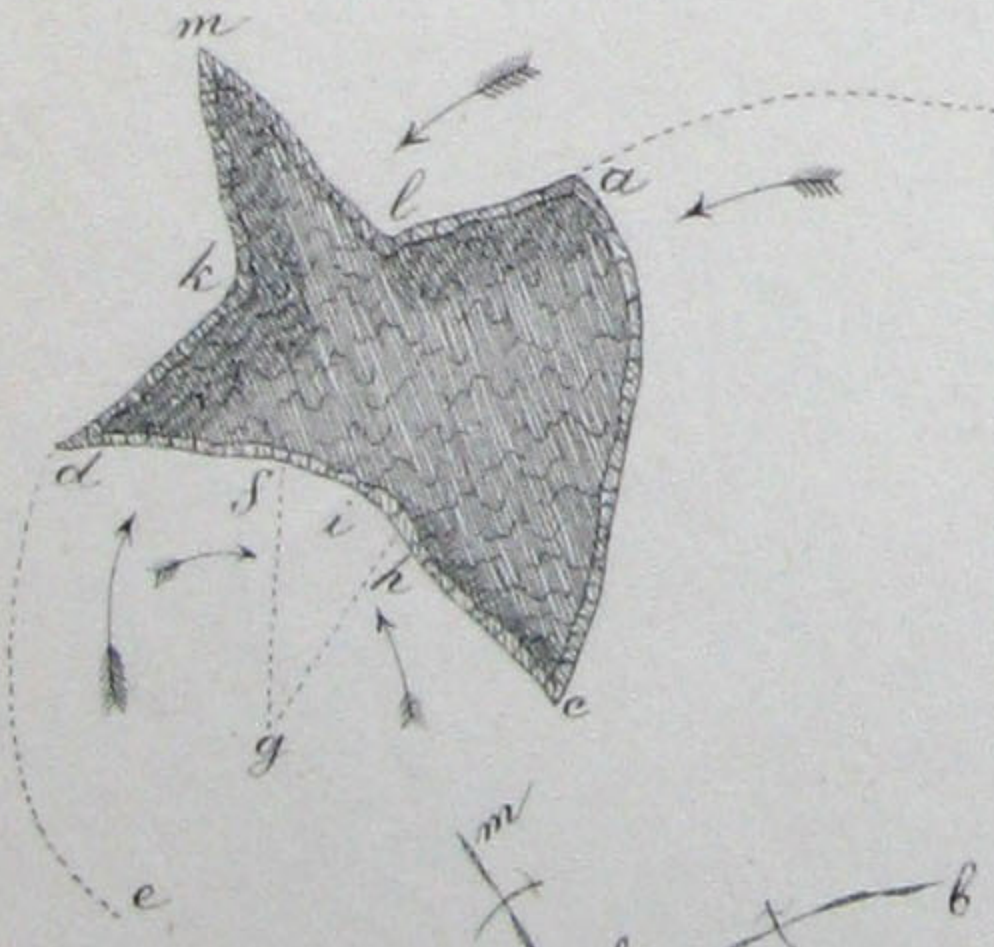

188.

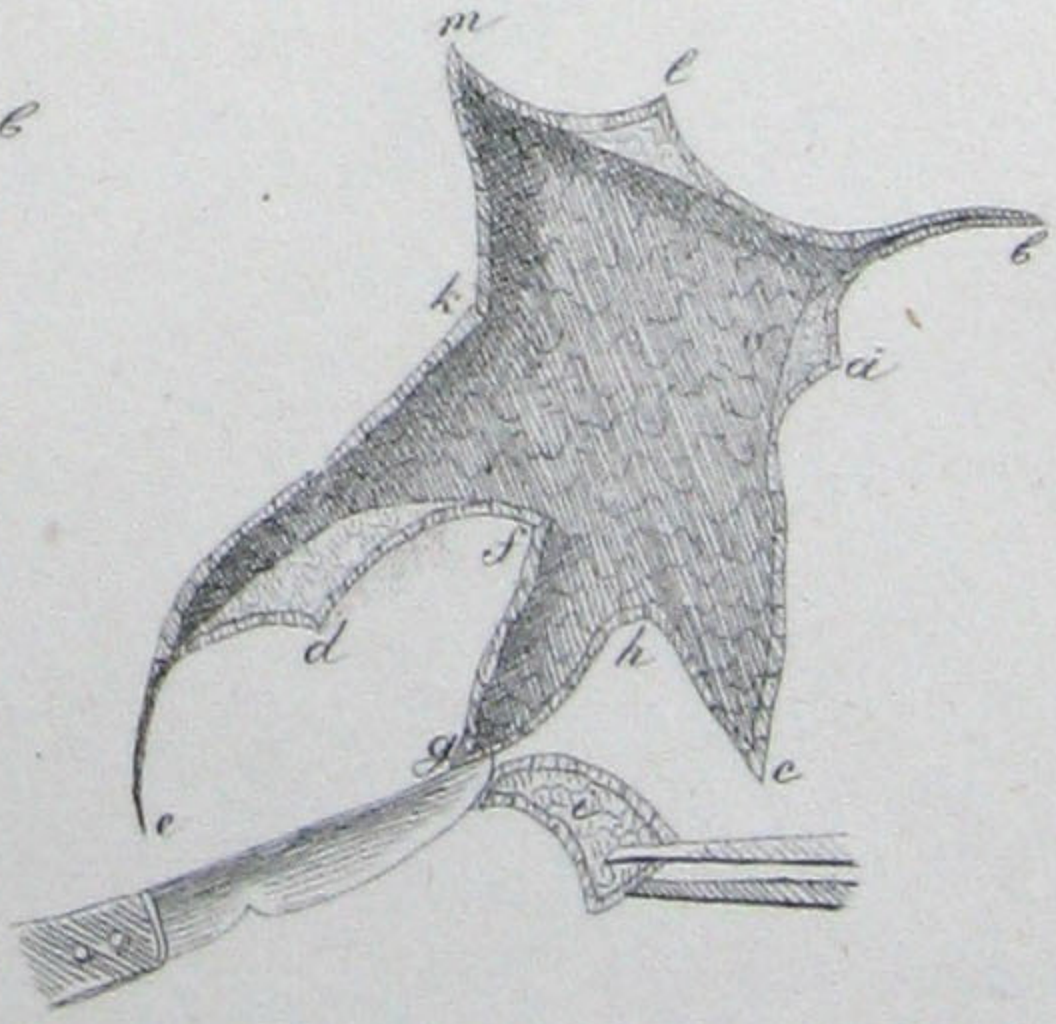

189.

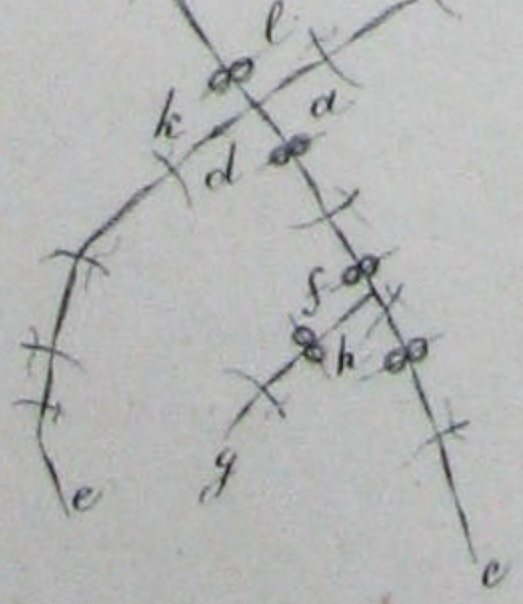

Лит. И. и А. Арендарекъ въ Кіевѣ.

Tab. 32.

1.



3

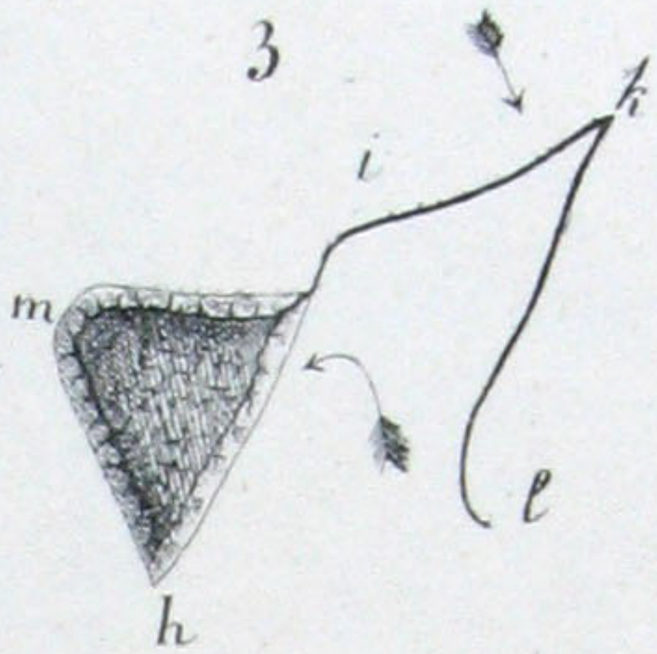

2

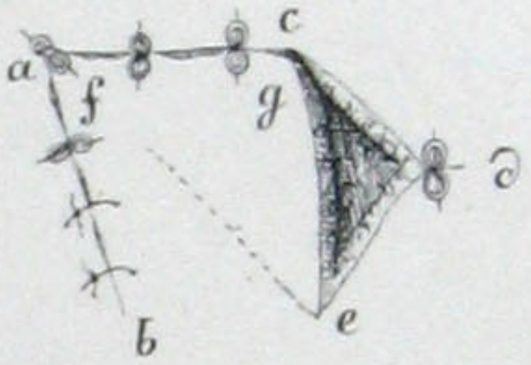

4.



6

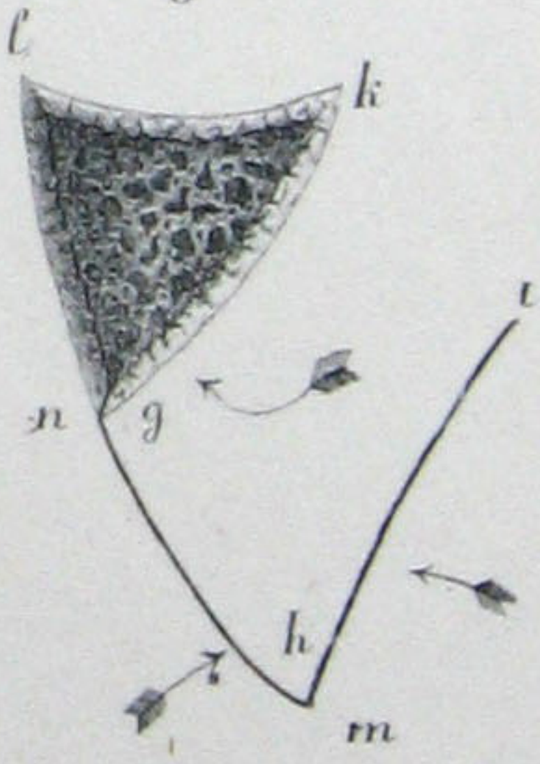

5



Tab. 33.

7



8

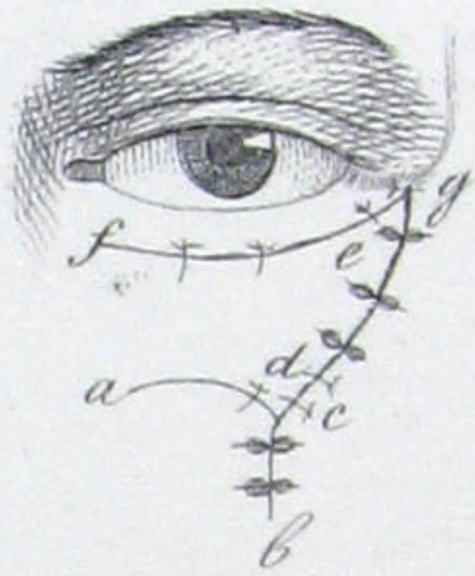

9



10

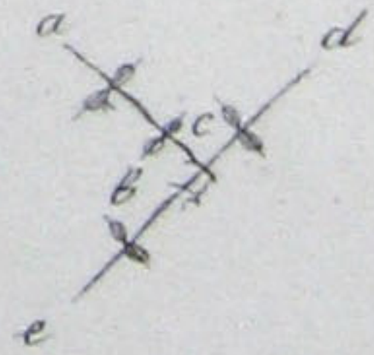

11.



12.

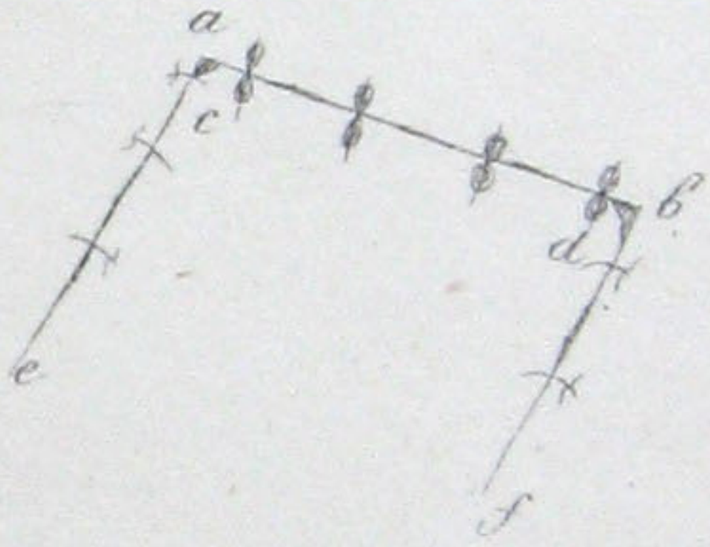

13.



14.



Tab. 35.

15.



16.

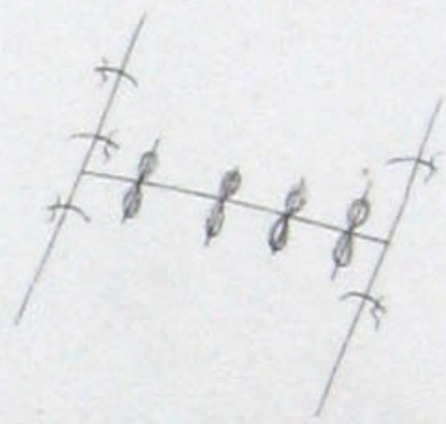

17.

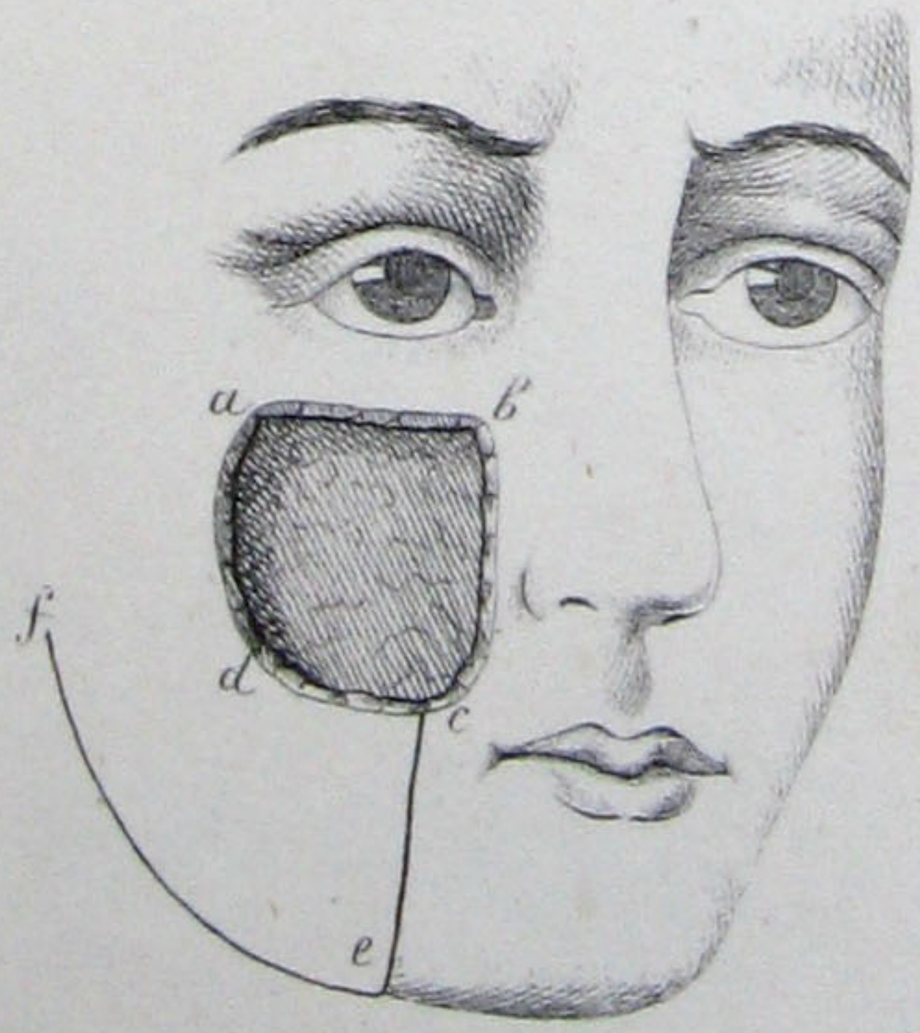

18.



Tab. 36.

19.



20



21.



22.

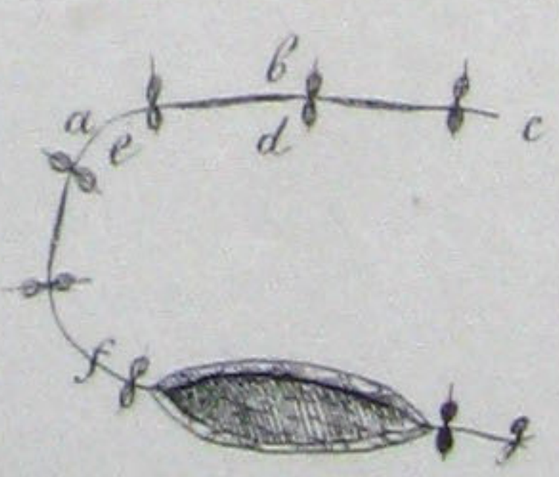

Tab. 37.

93

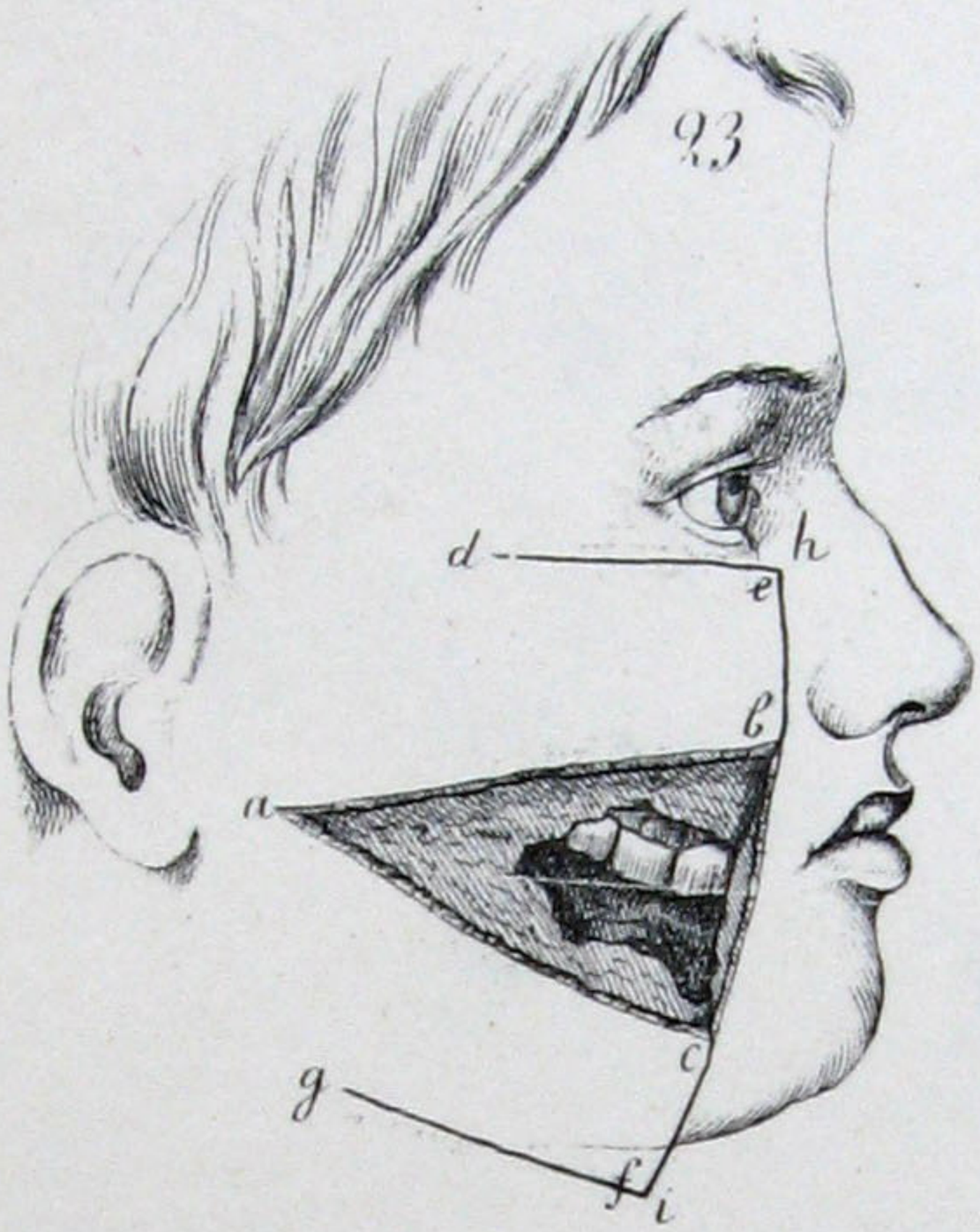

94.

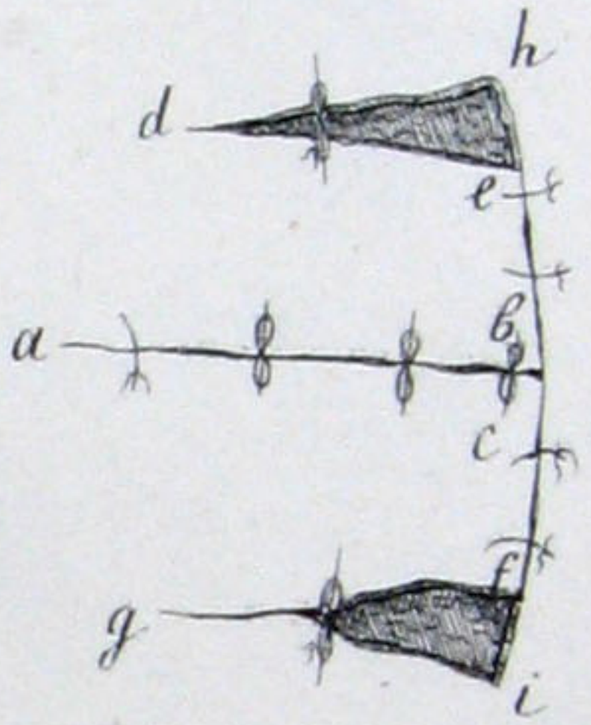

95

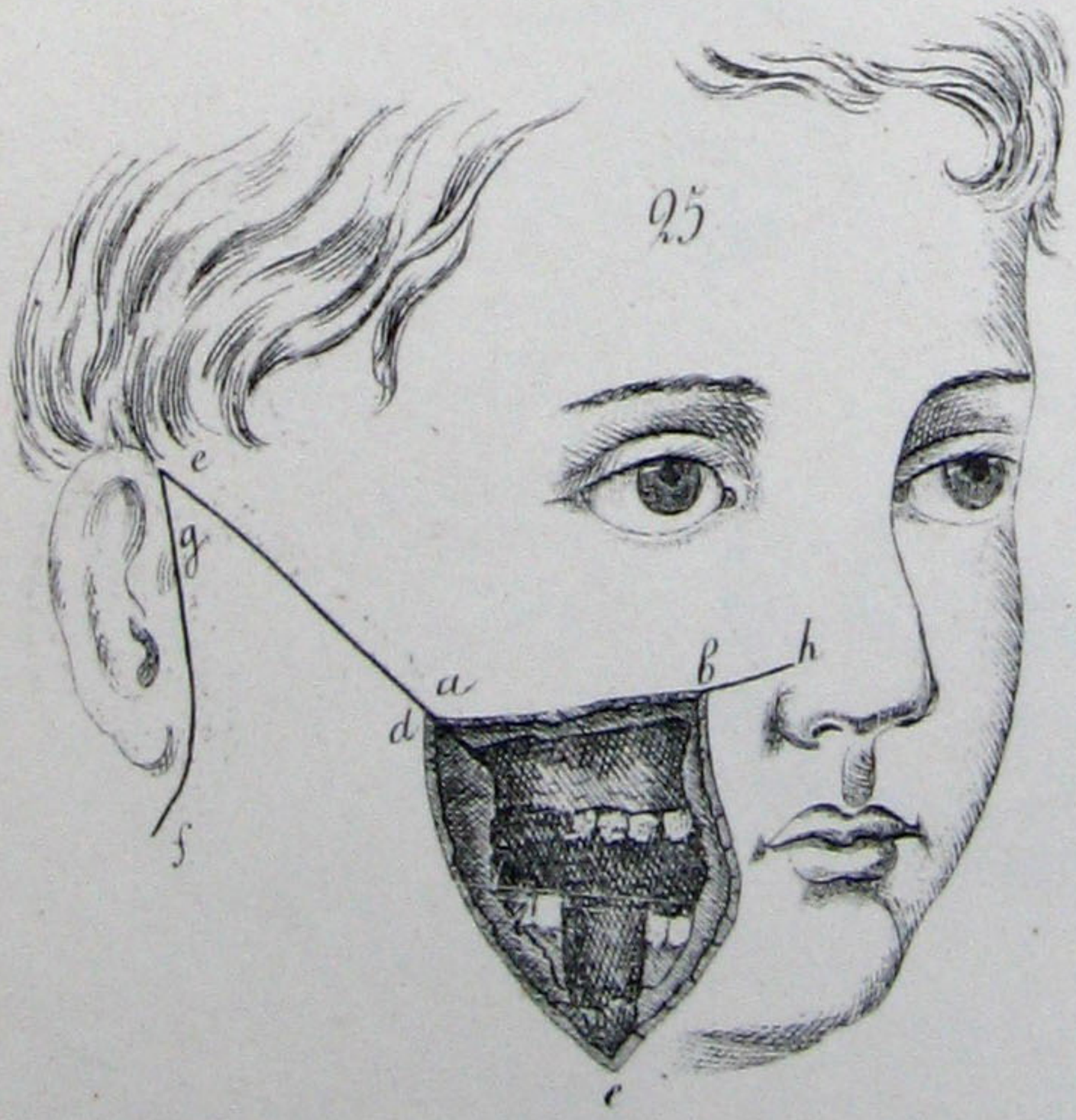

96



27

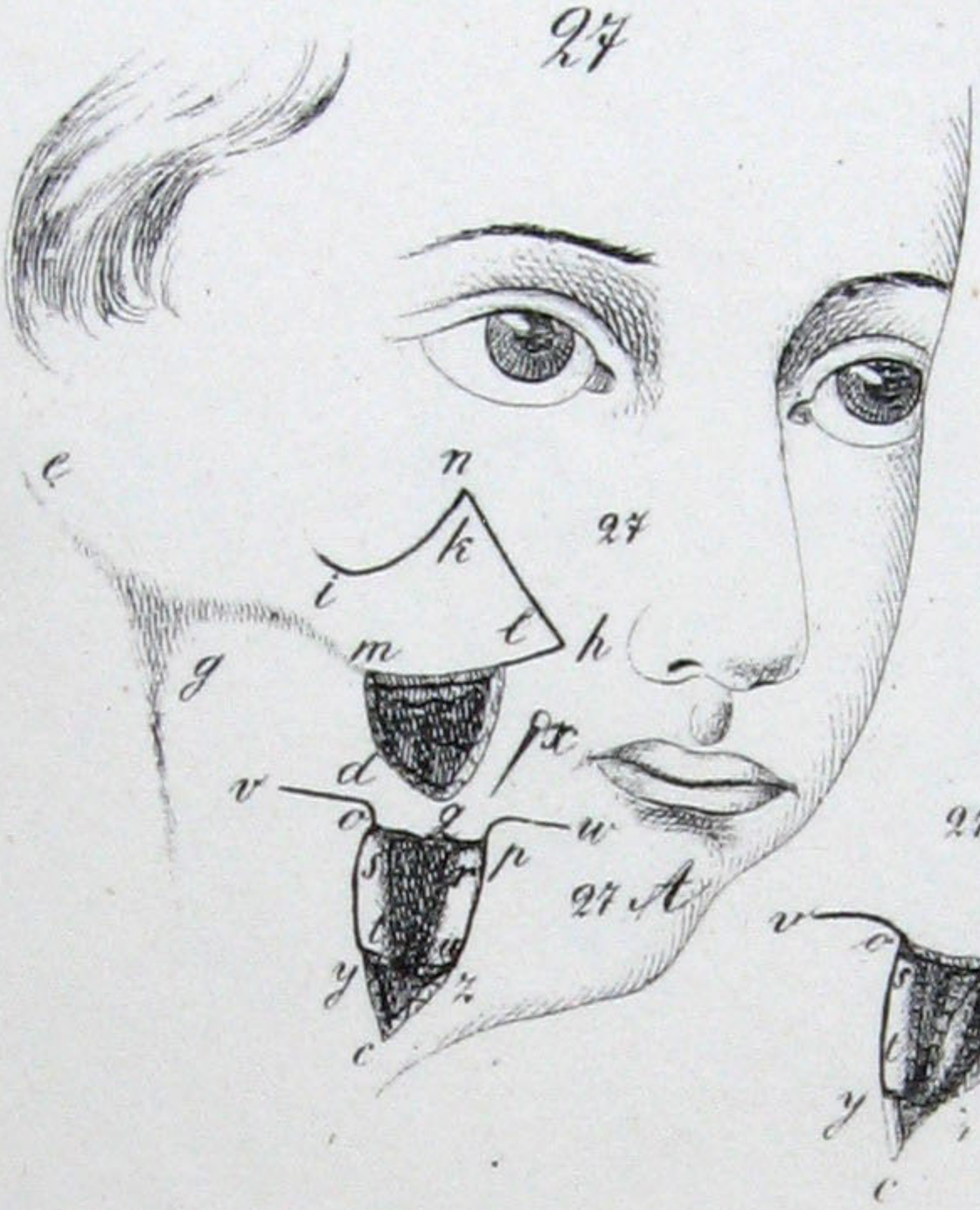

28. A

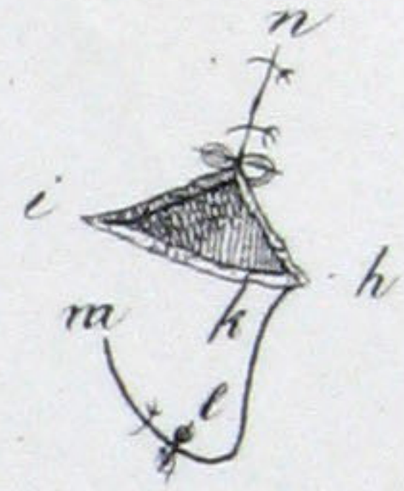

27. B



28. B

29

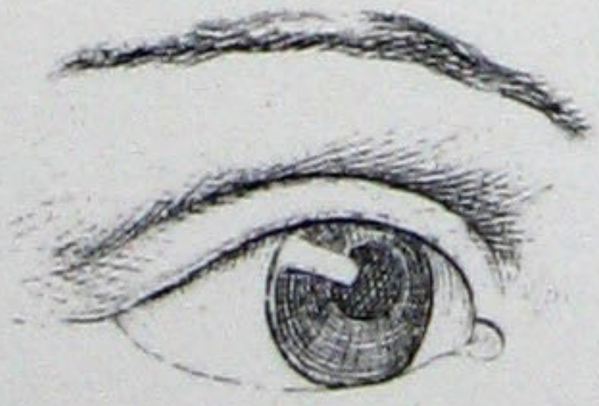



30

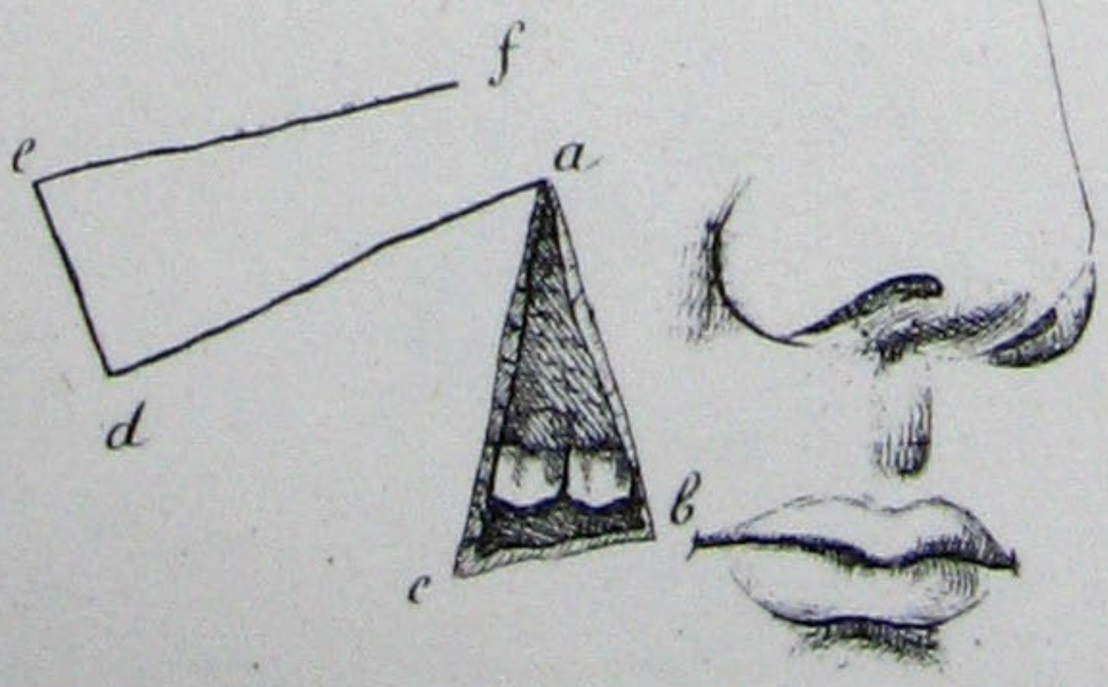



Лит. И. и А. Давиденко въ Кіевѣ.

Tab. 39.

31



32



33





34



35

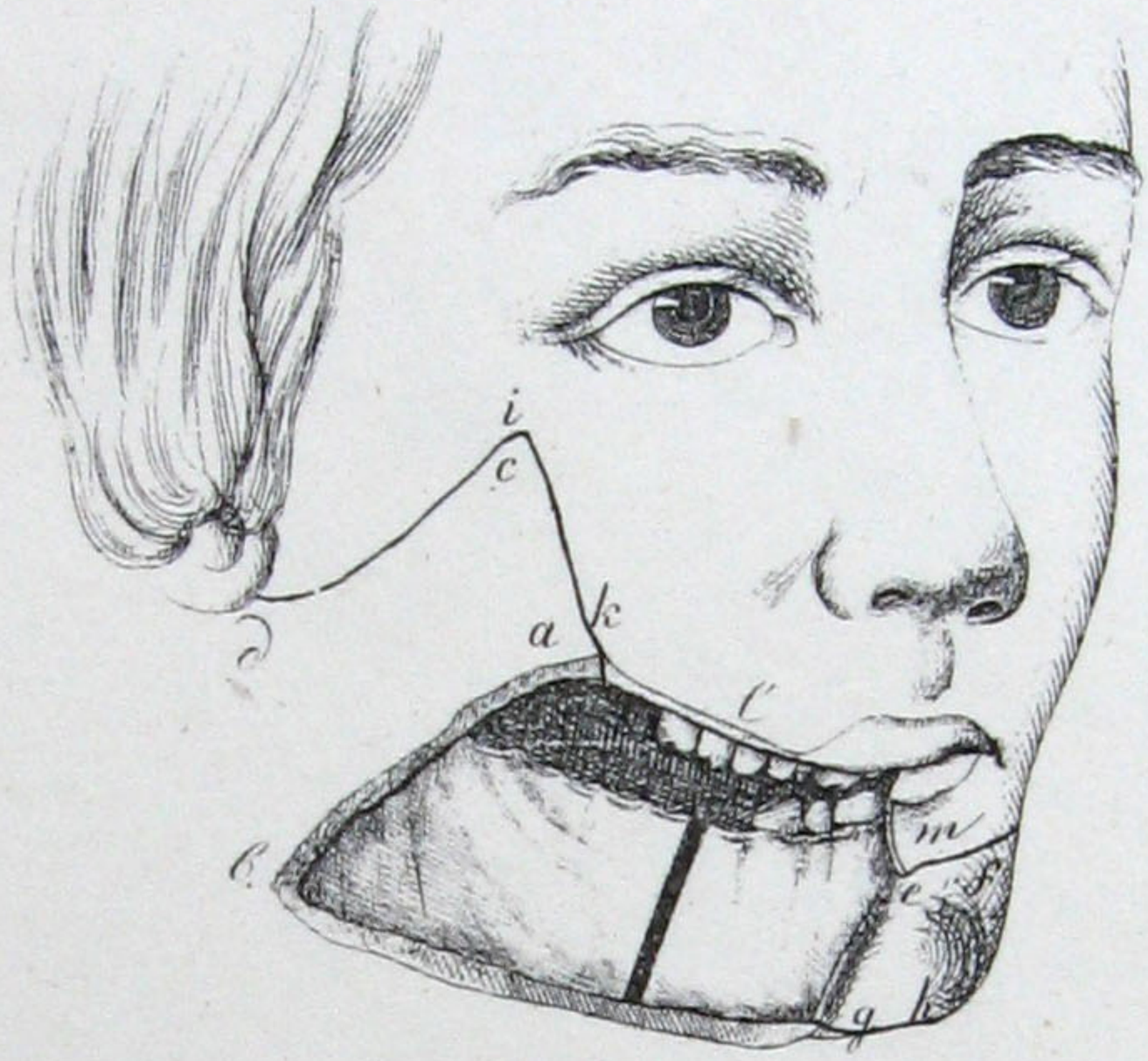

36



37

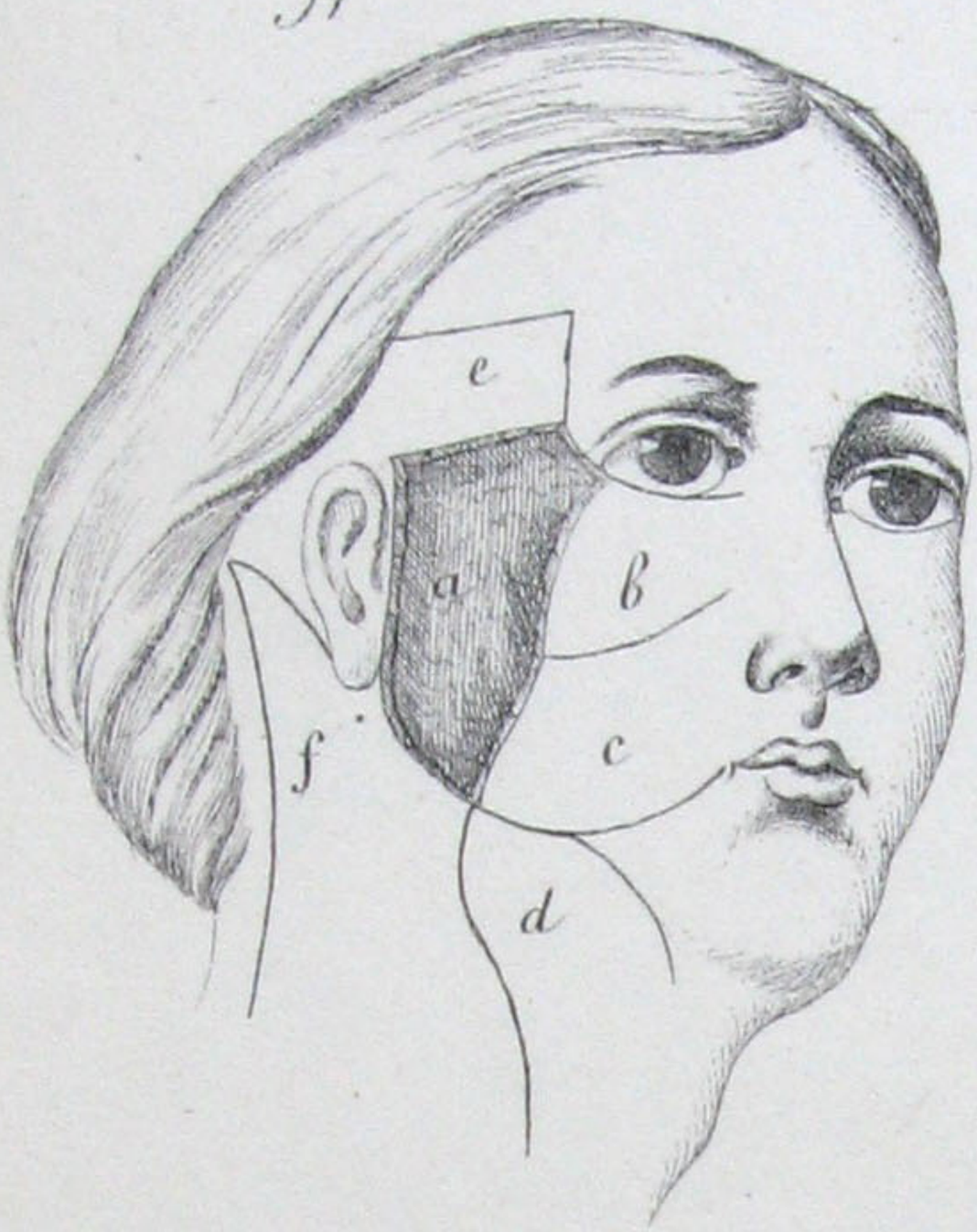

38



39



40



Лит. И. и А. Лавриненко въ Кіевѣ.

1

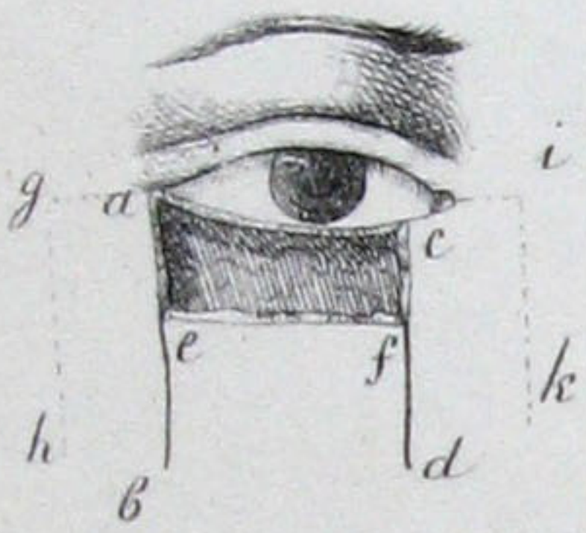

2



3

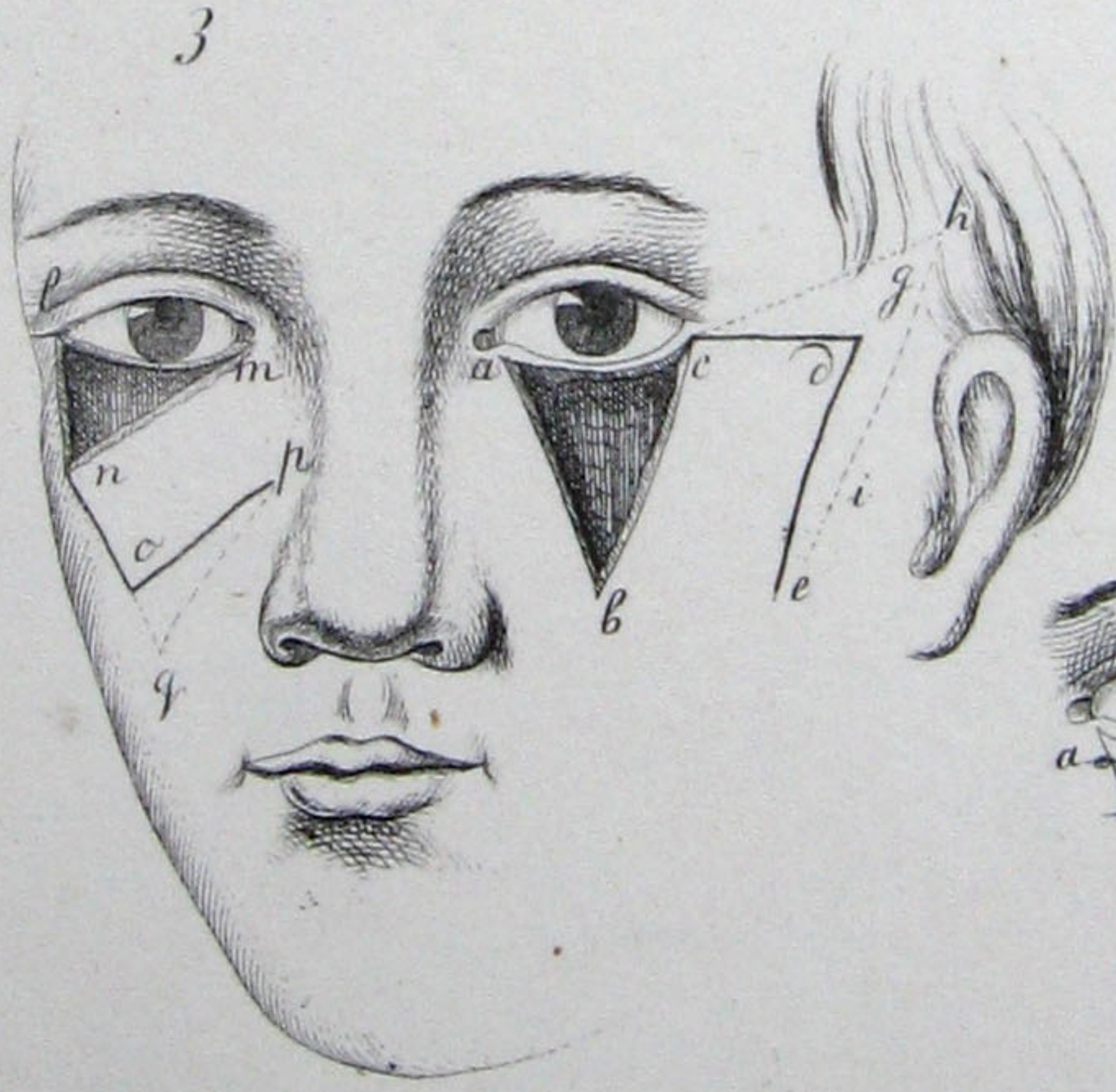

4

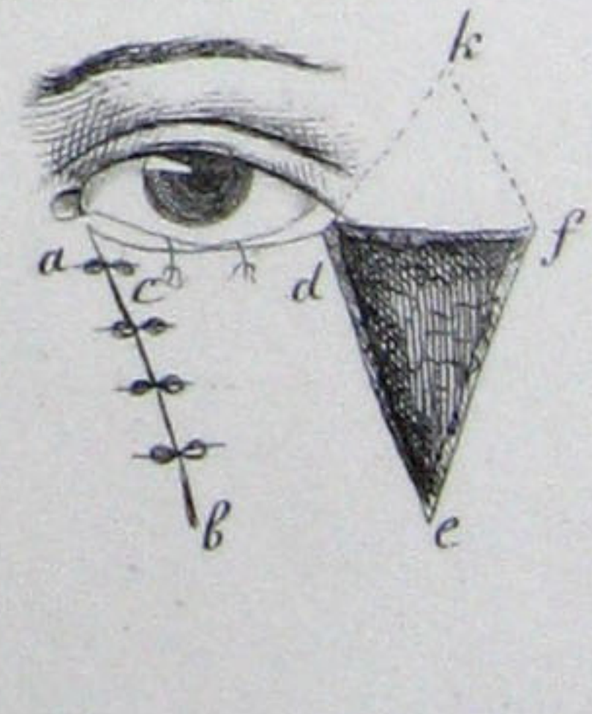

5

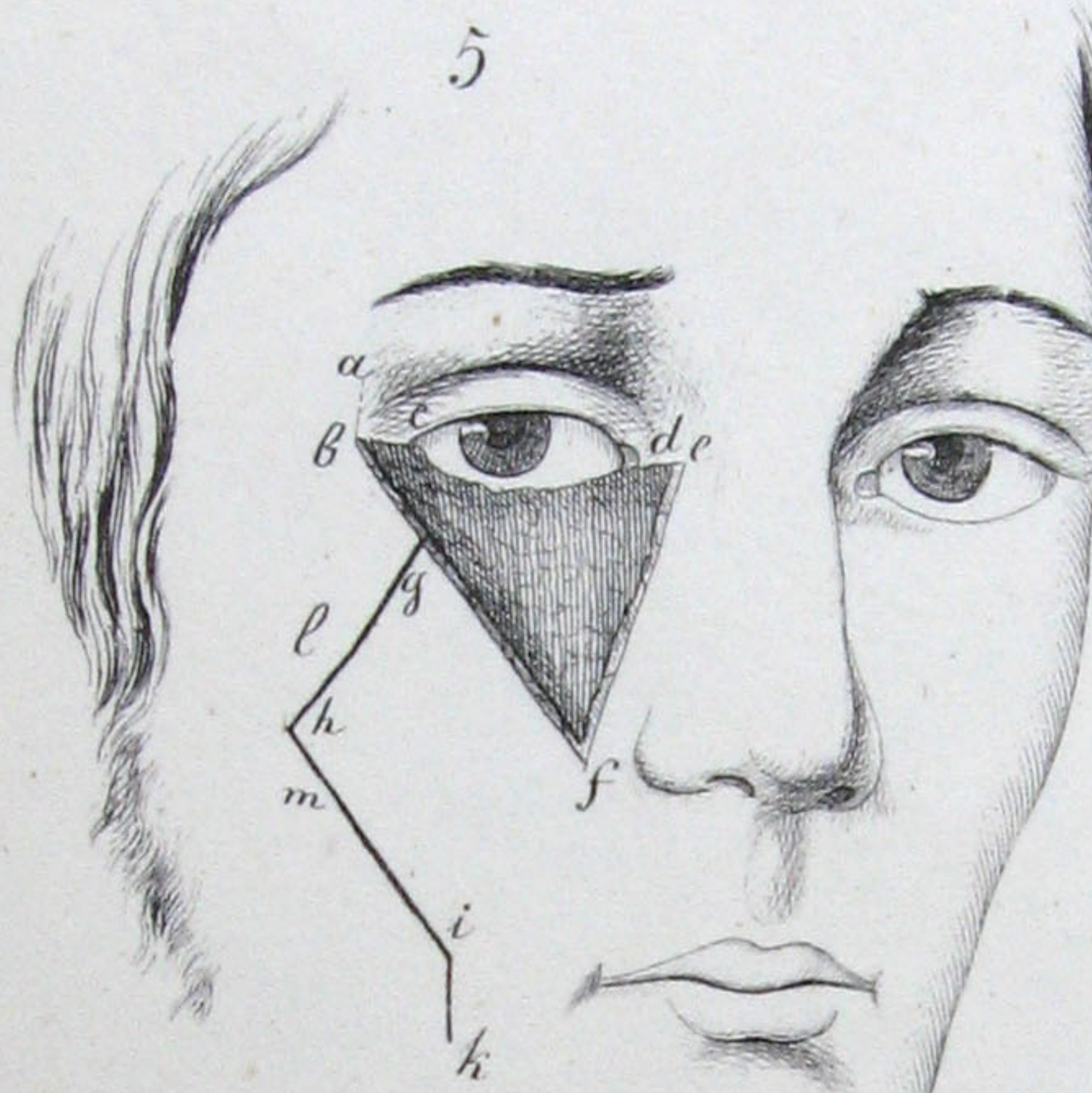

6

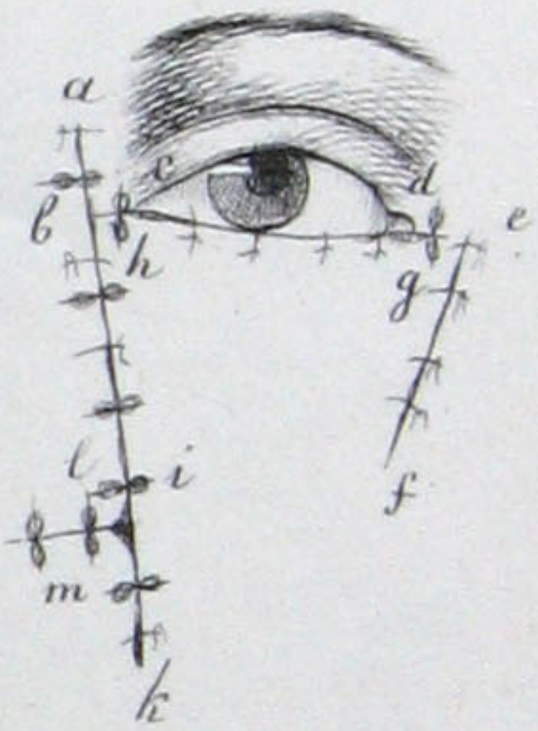

7

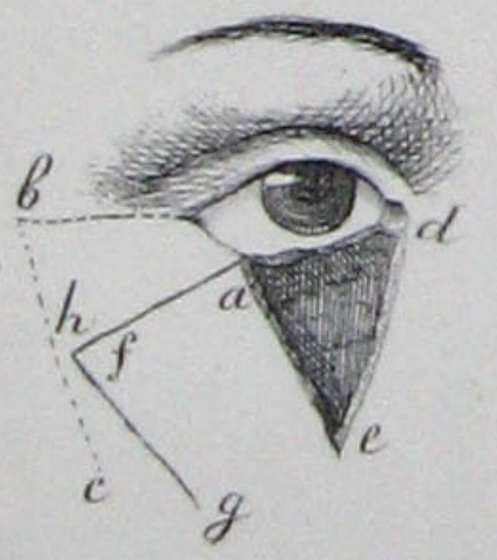

8

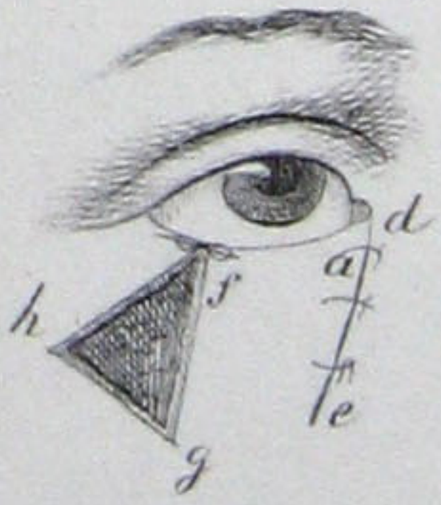

9



10



Лит. И. и А. Давиденко въ Кіевѣ.

11.



12

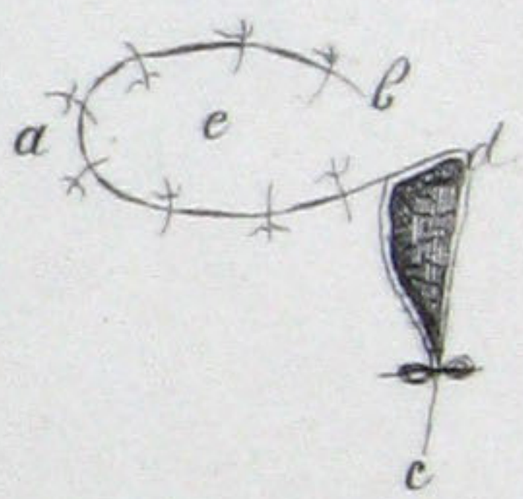

13.



14.



15



16



17



18

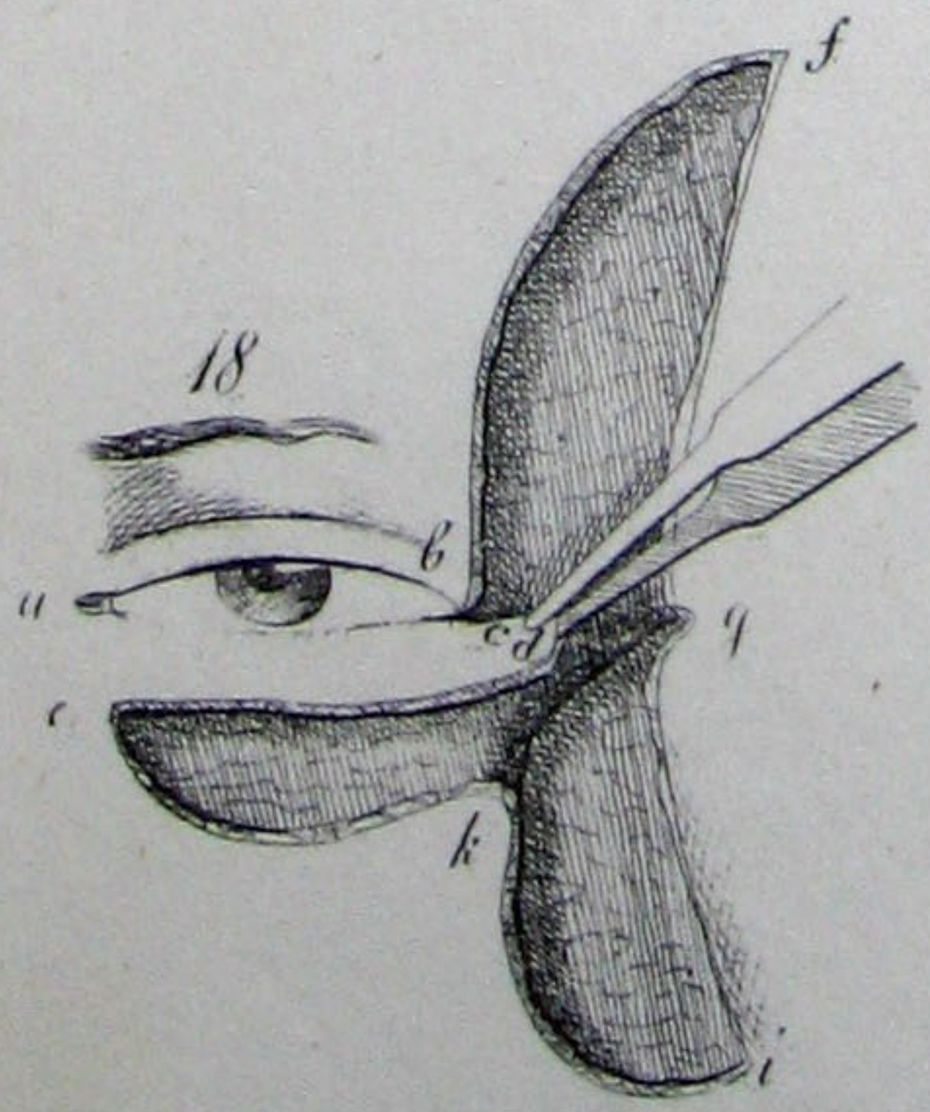

19

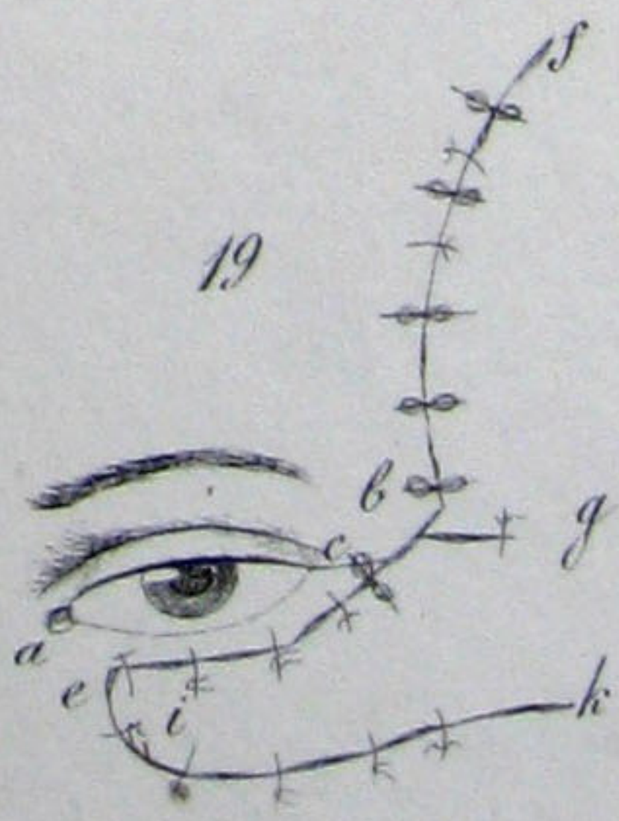

Tab. 46.

20

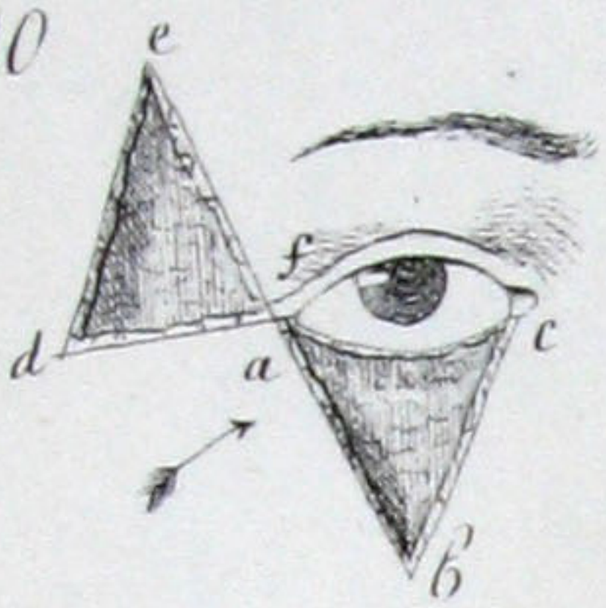

21.

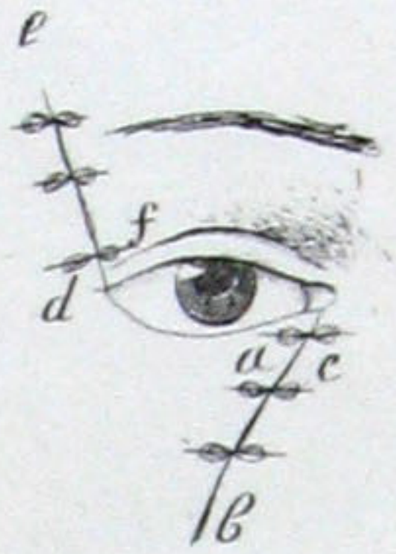

22

1



23

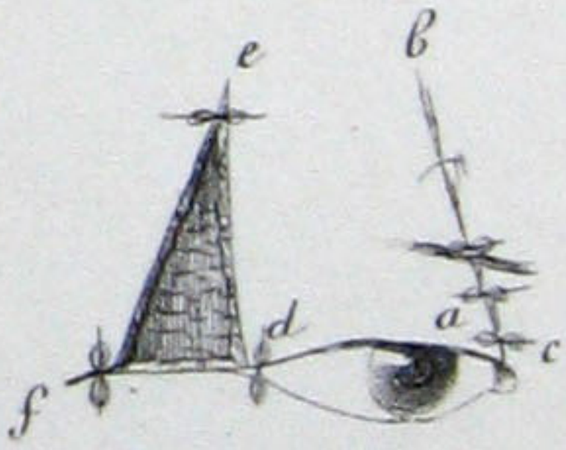

24

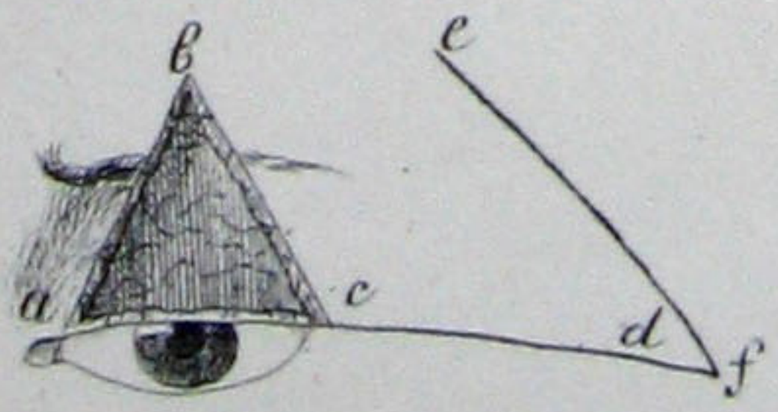

25



Tab. 47.

26



27

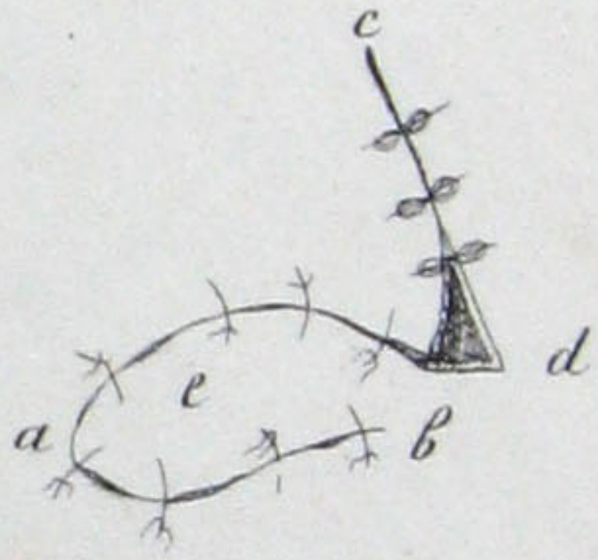

28



29



30



31

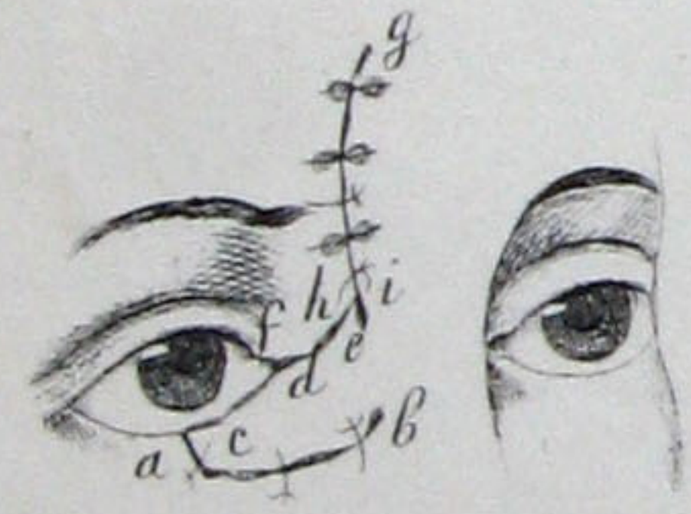

32



33.



34



35

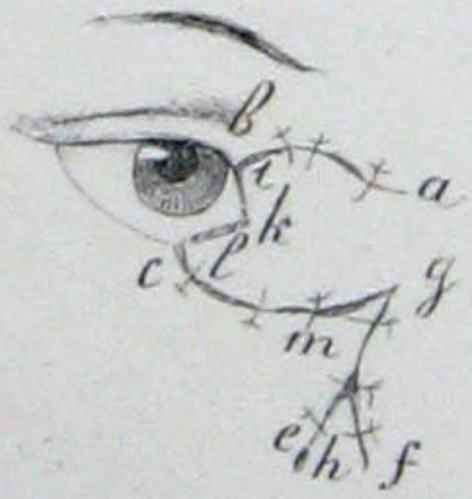

36

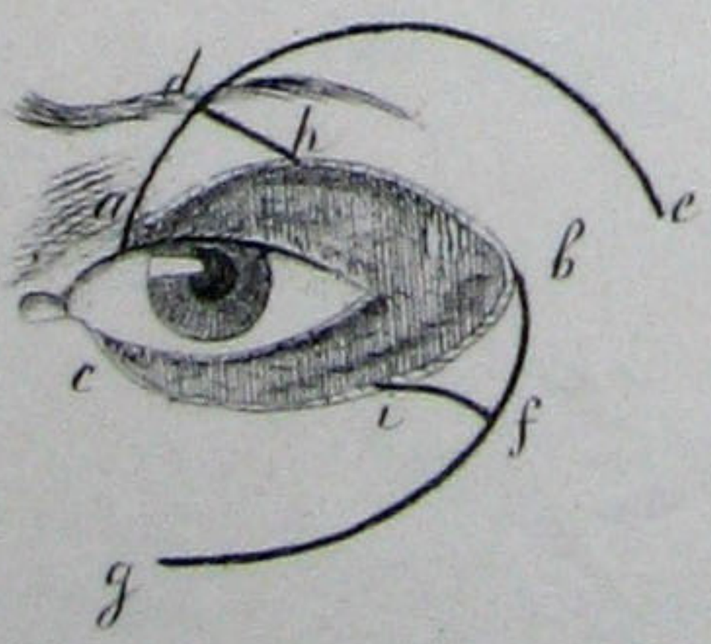

37

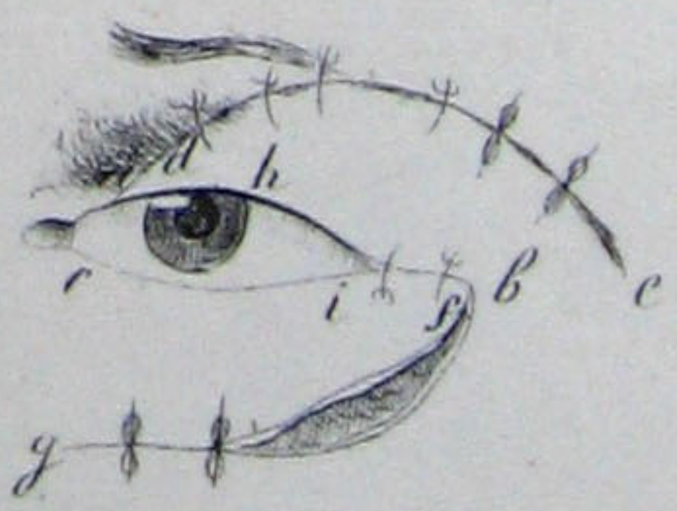

38.

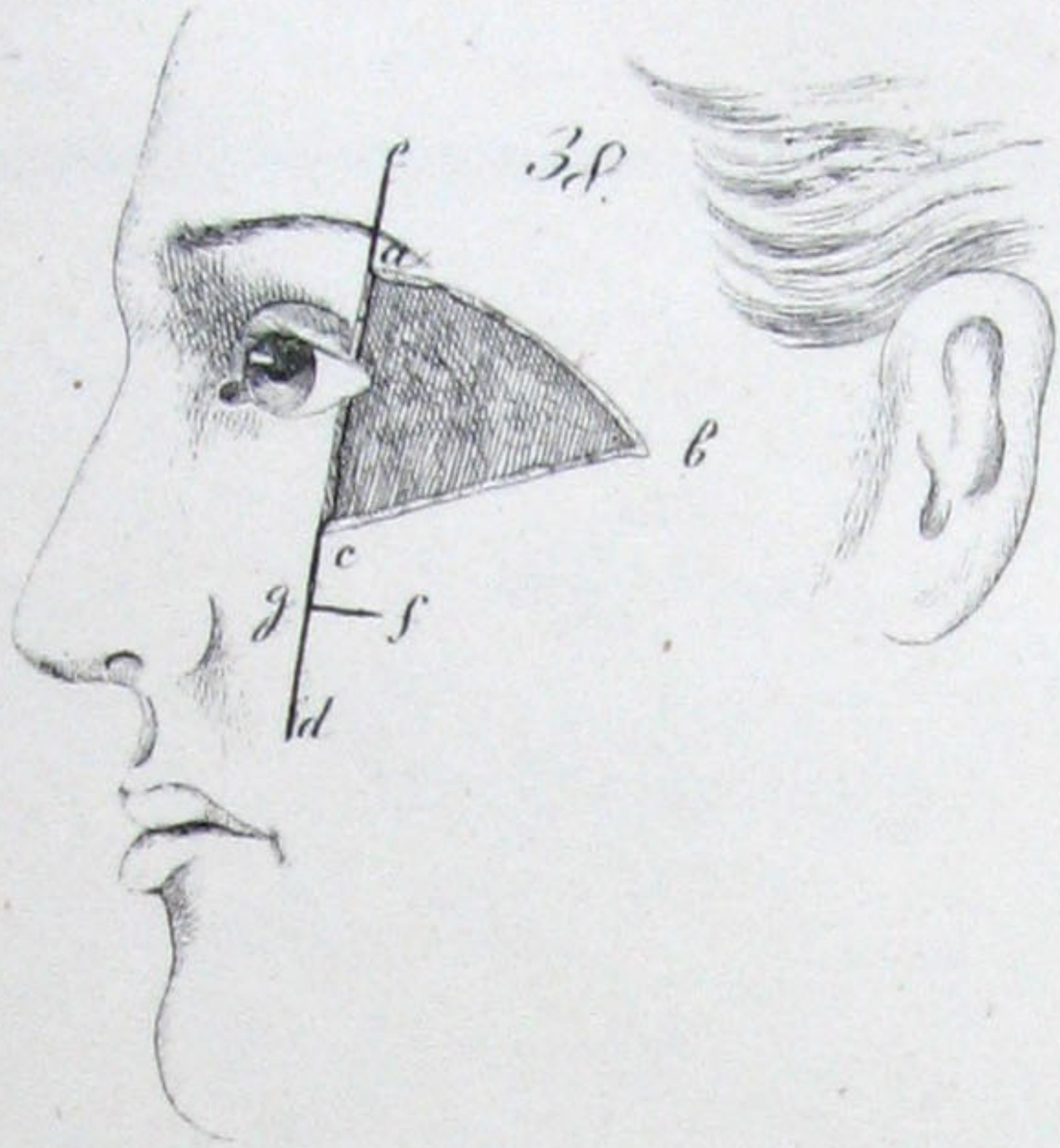

39.



40.



41.

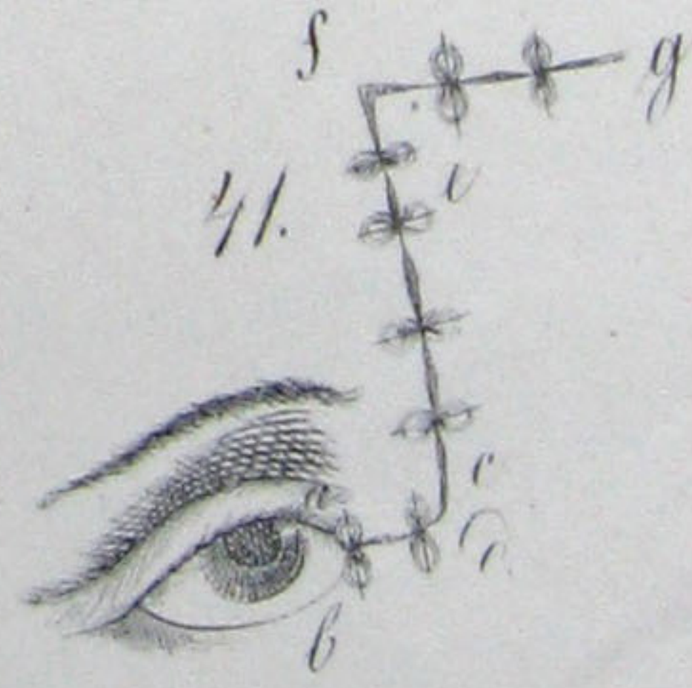

Tab. 51.

42.



43.

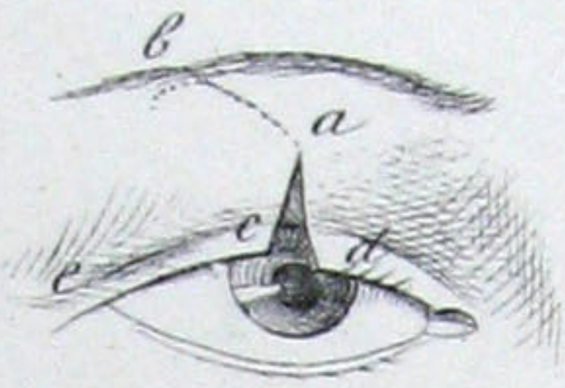

44.



45

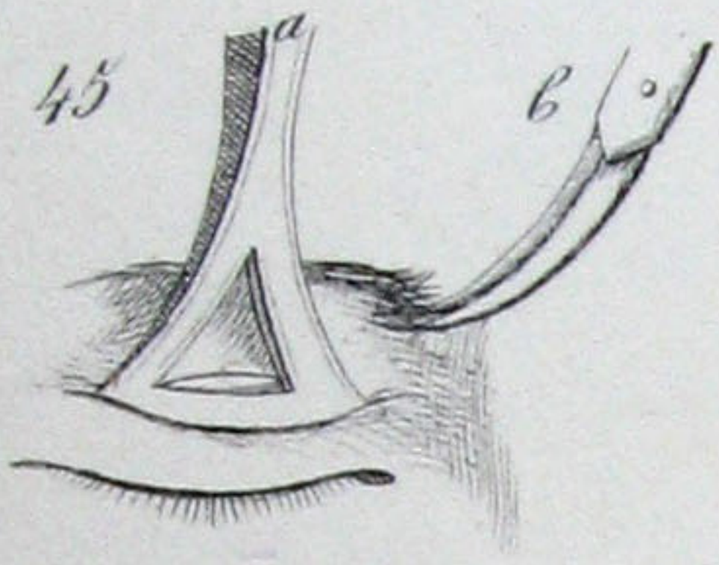

46

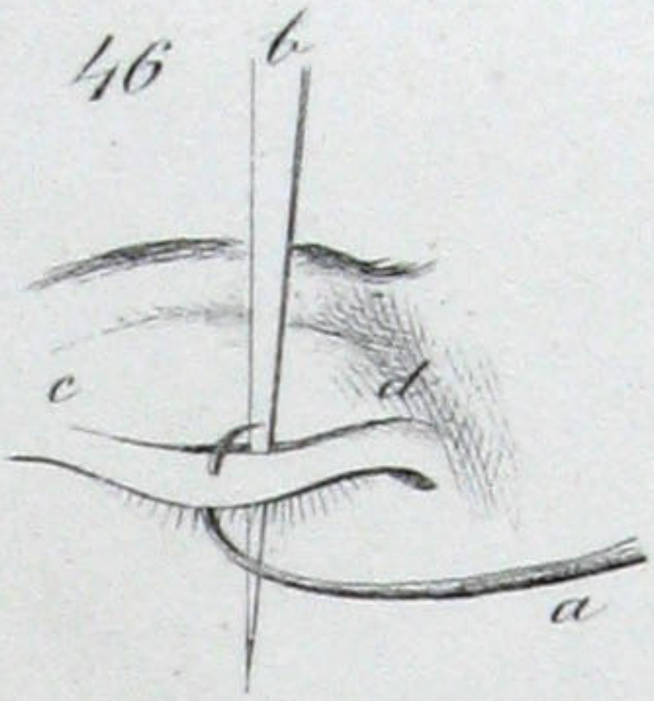

47

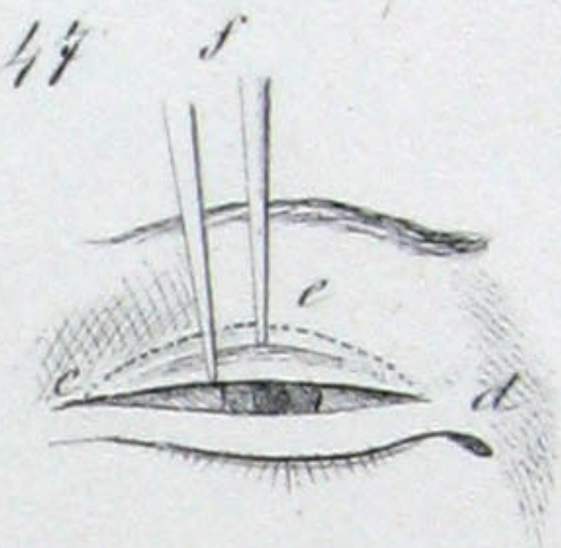

48

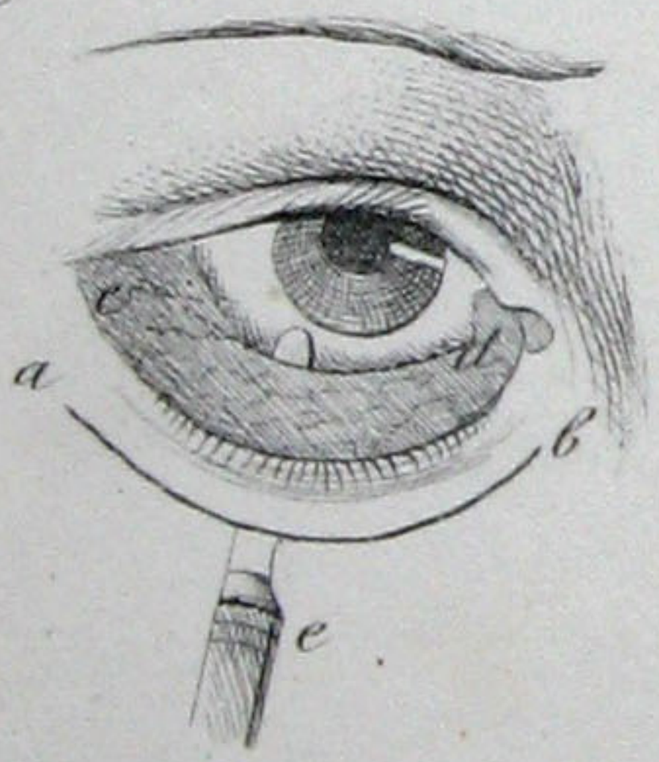

49

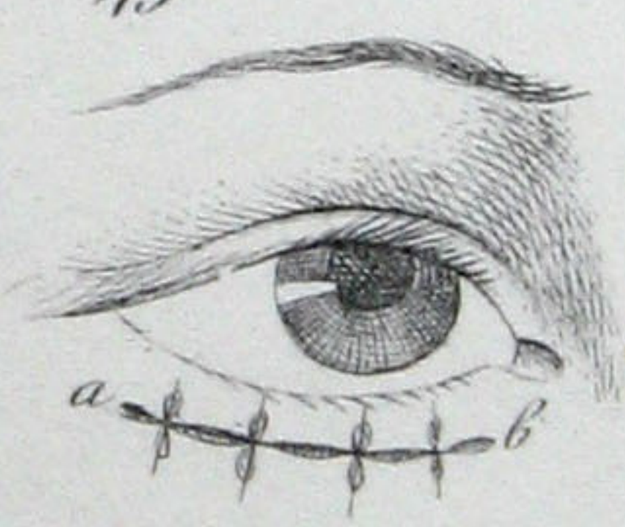

50

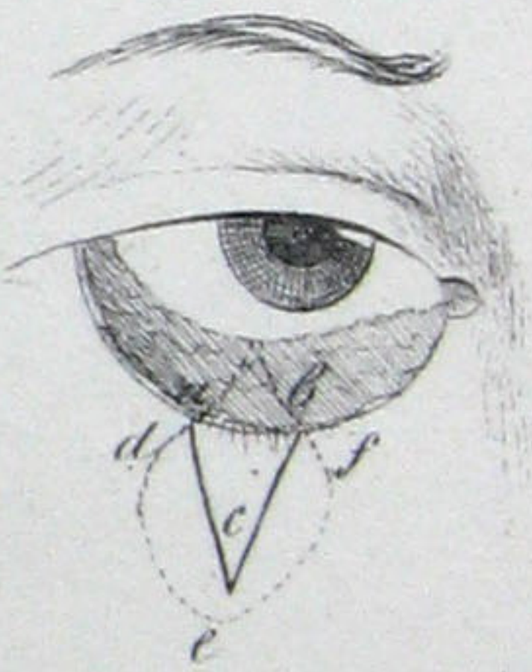

51.



52

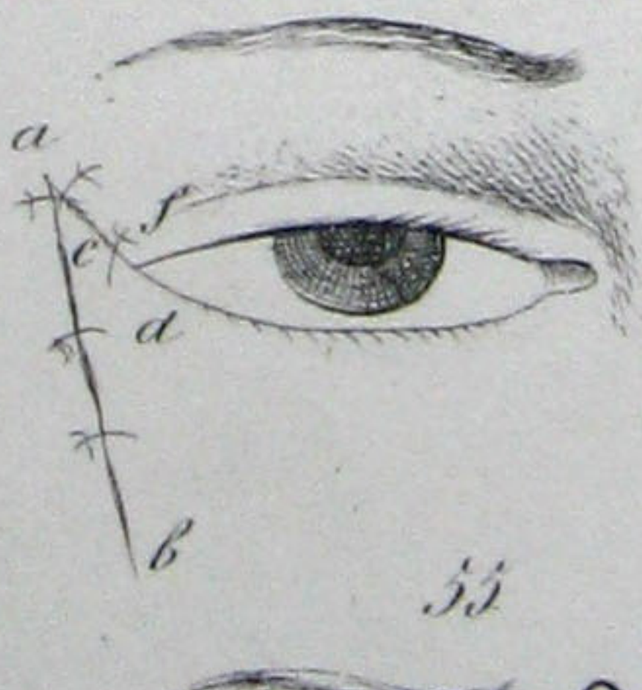

53

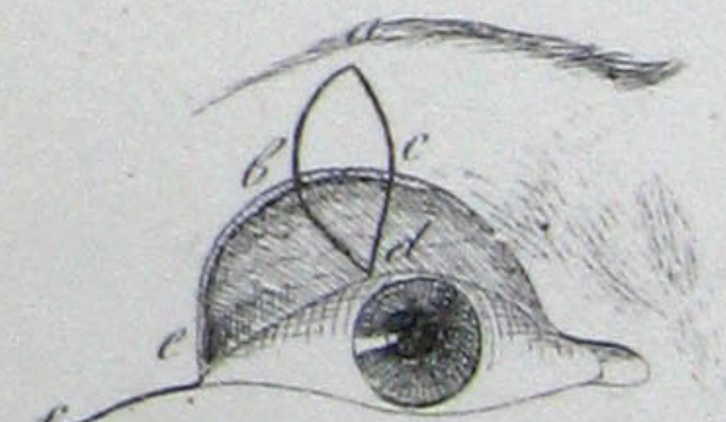

54.

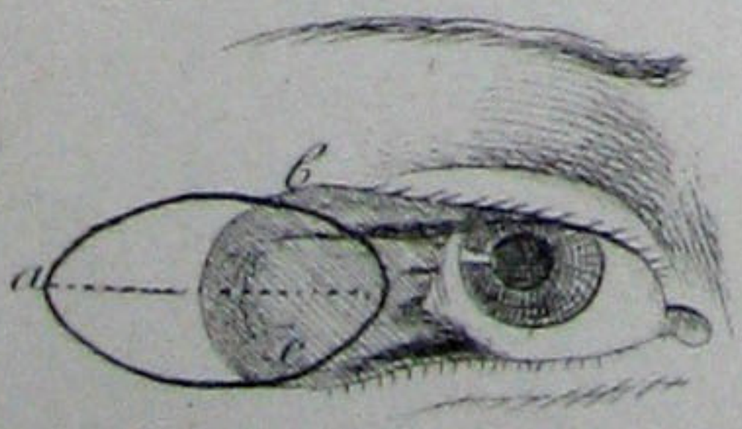

55

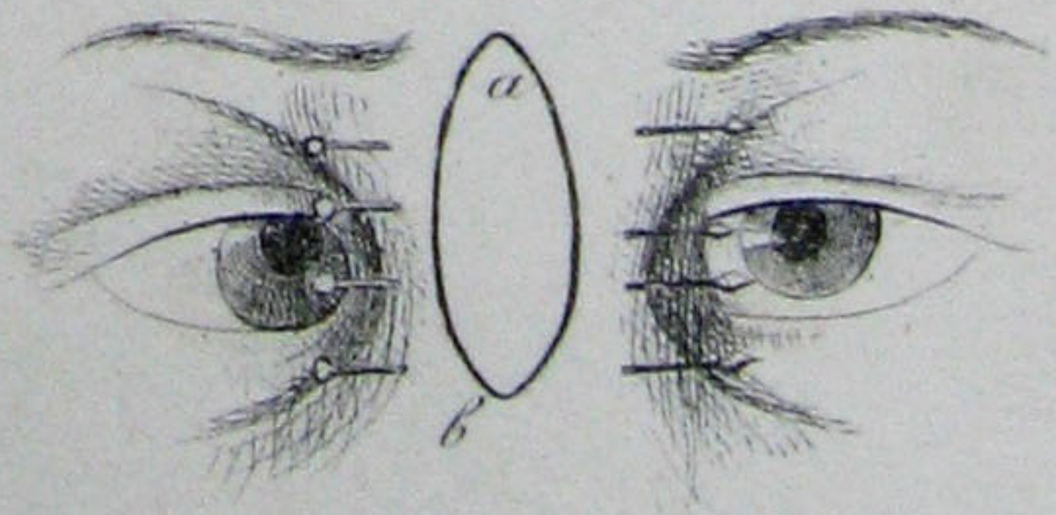

56

1.

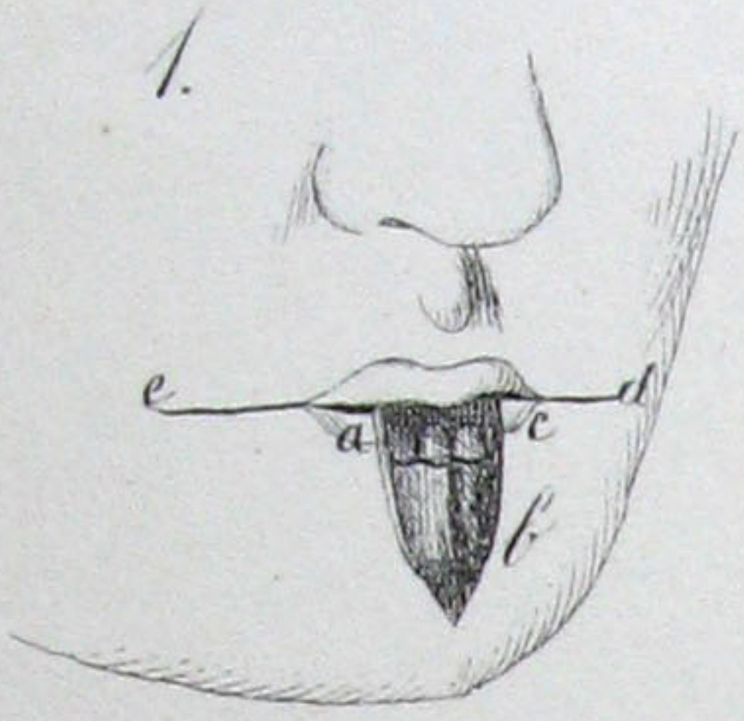

2

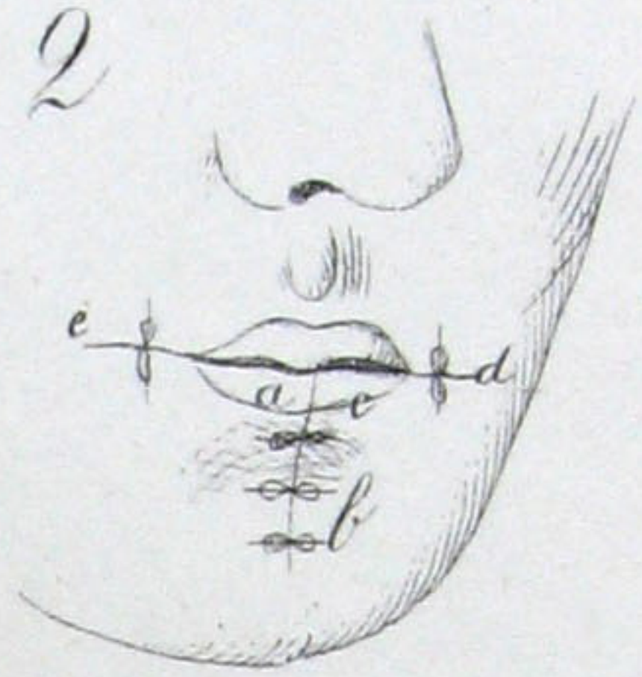

3.

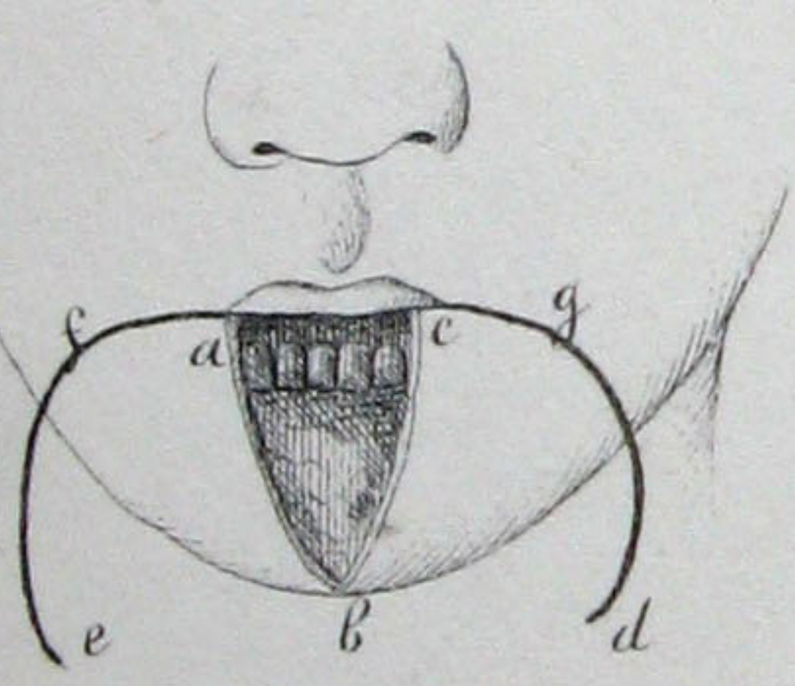

4.

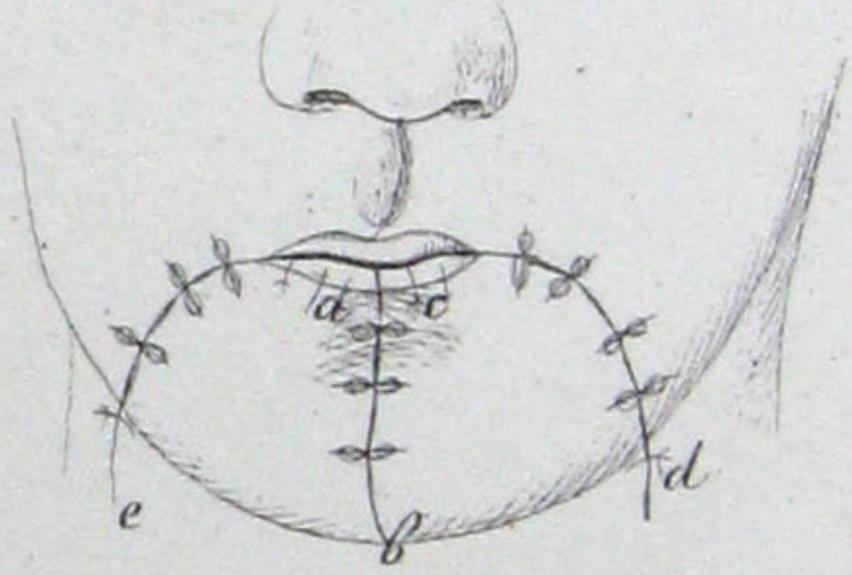

5.

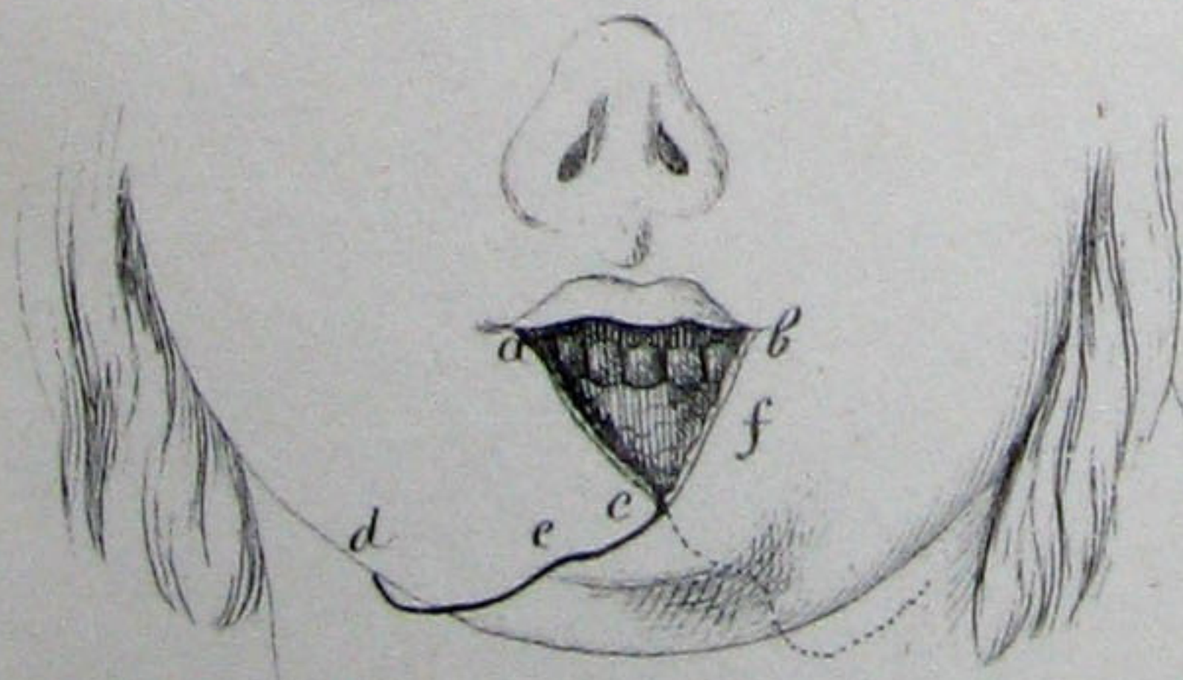

6.

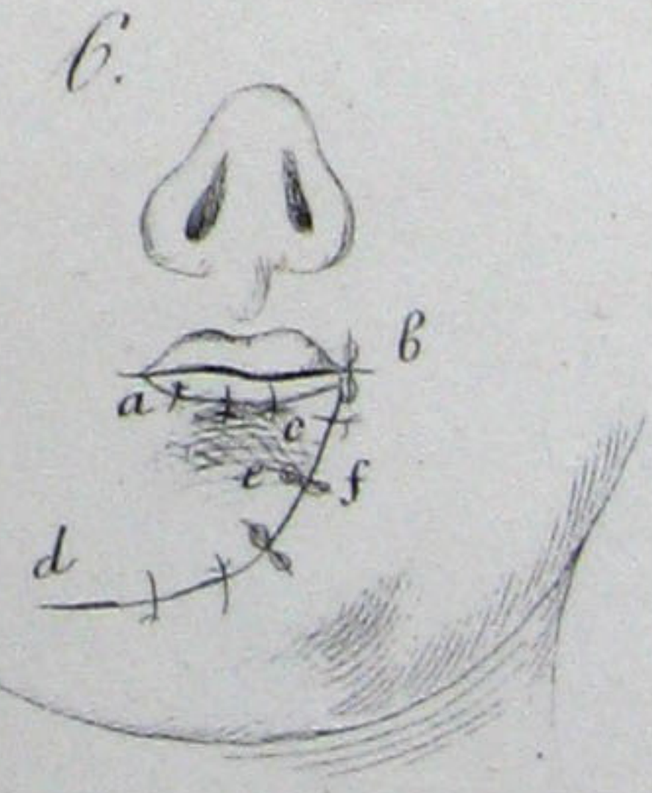

Tab. 53.

7

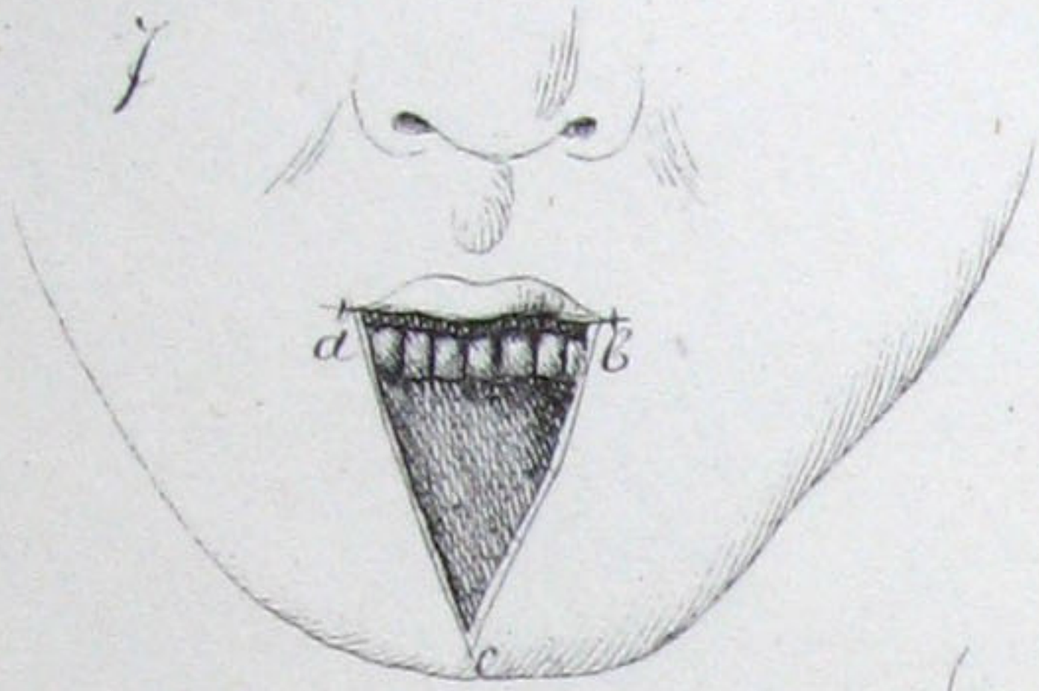

8

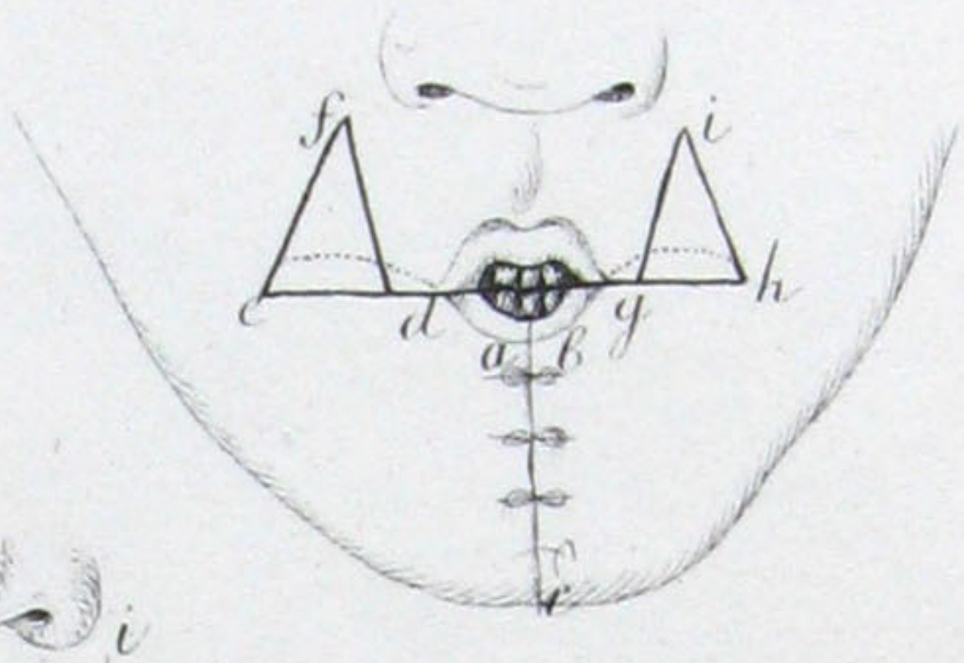

9.

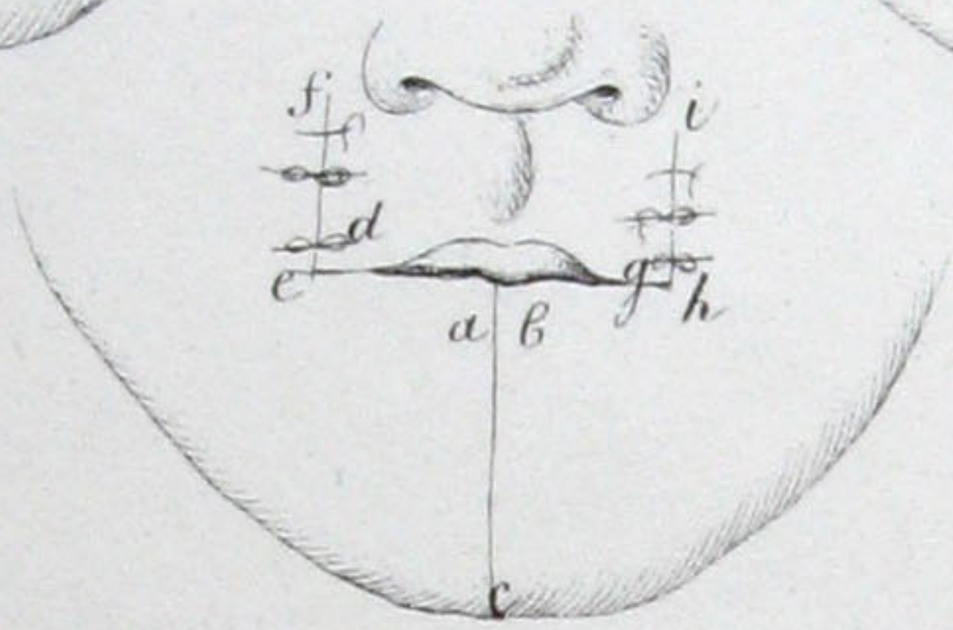

10

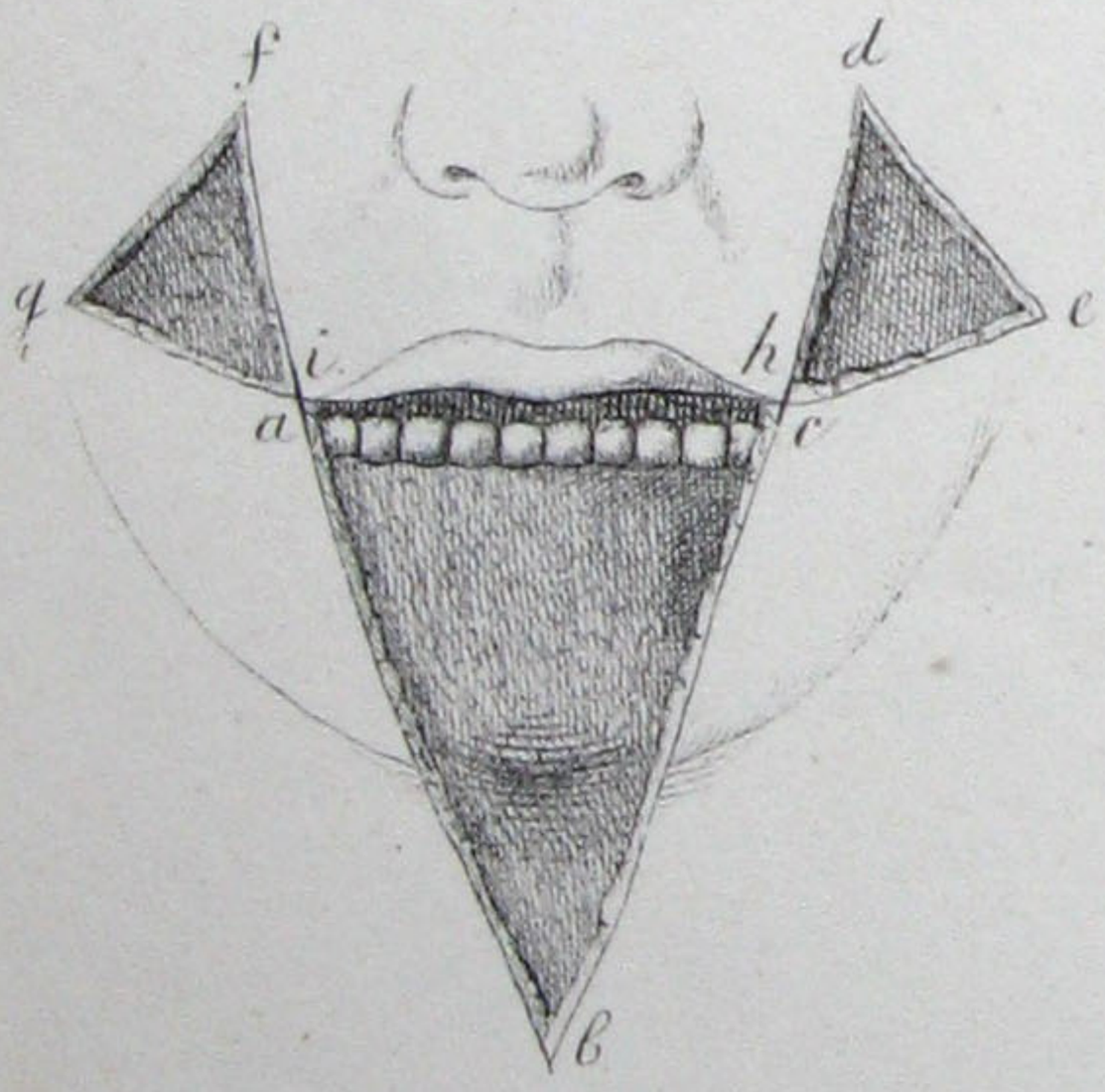

11

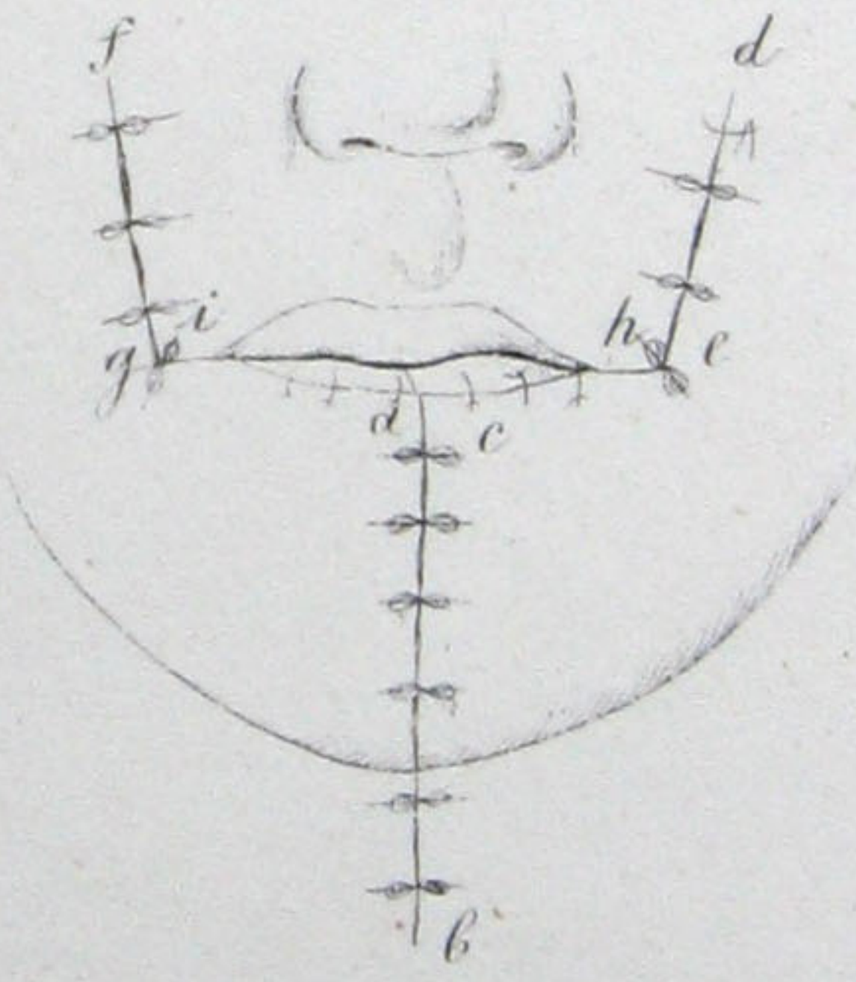

12

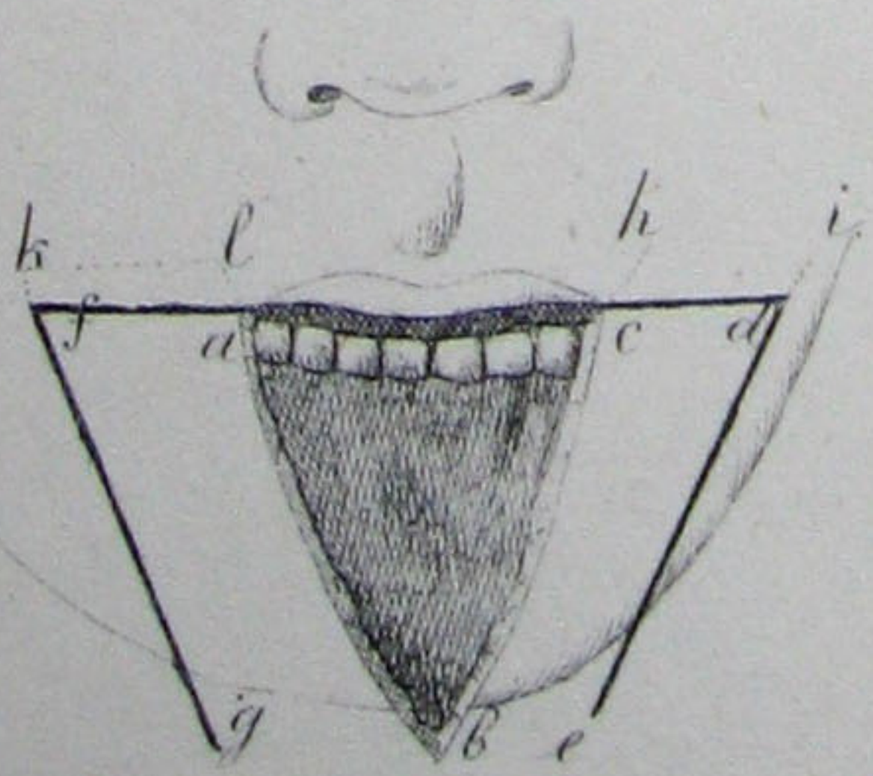

13

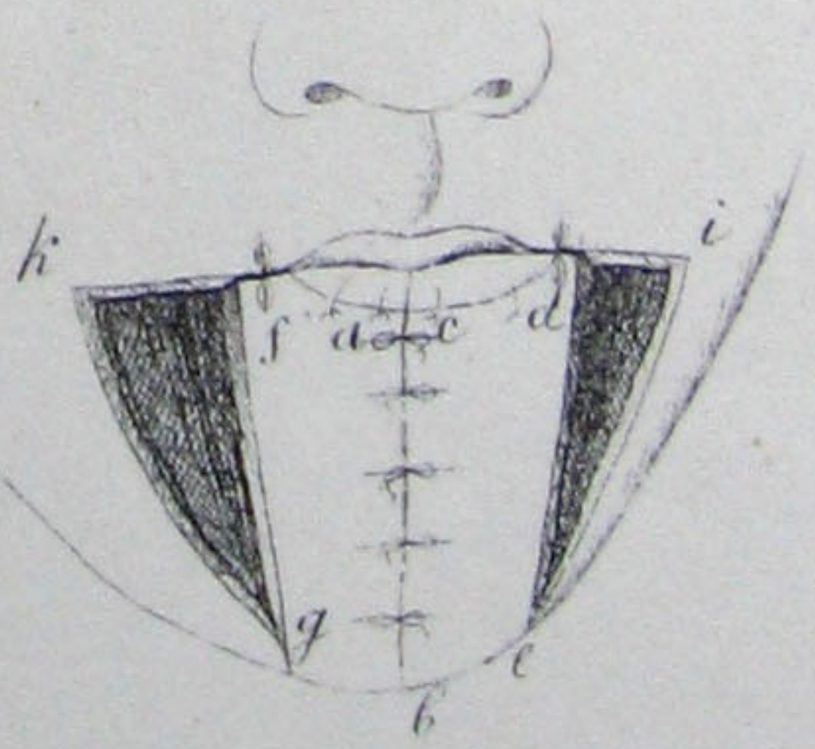

Tab. 54.

14

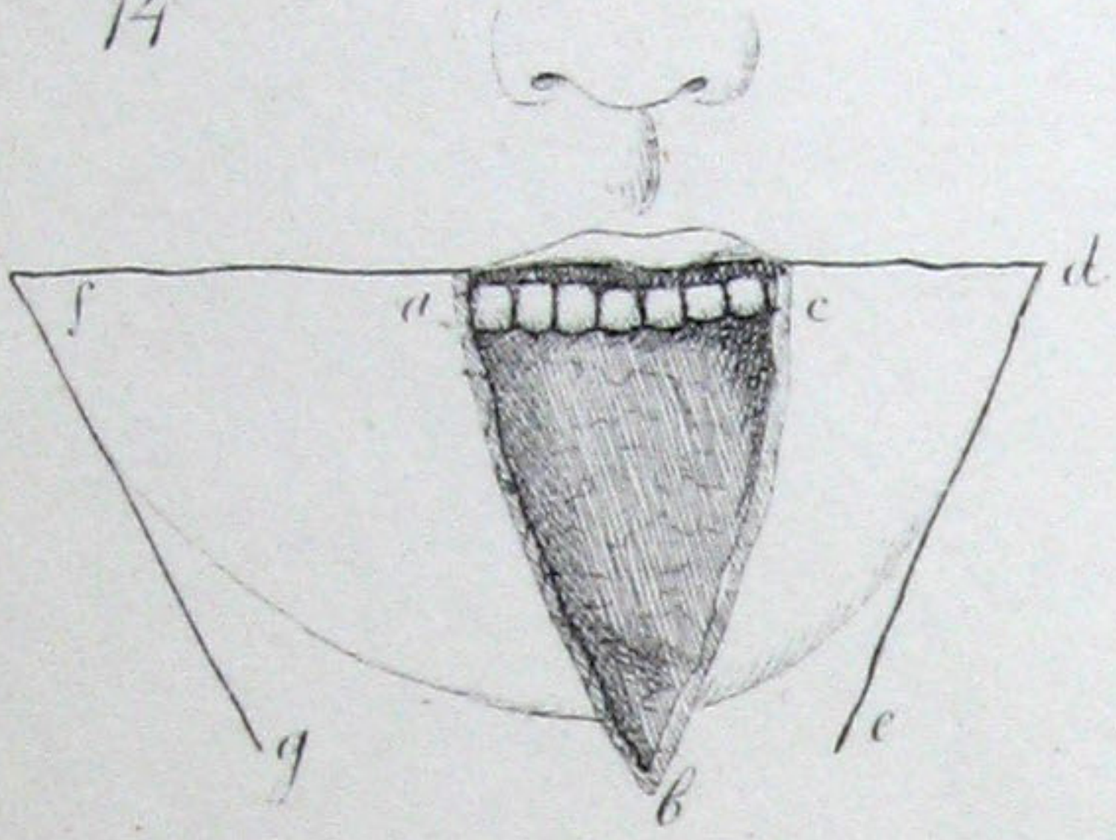

15

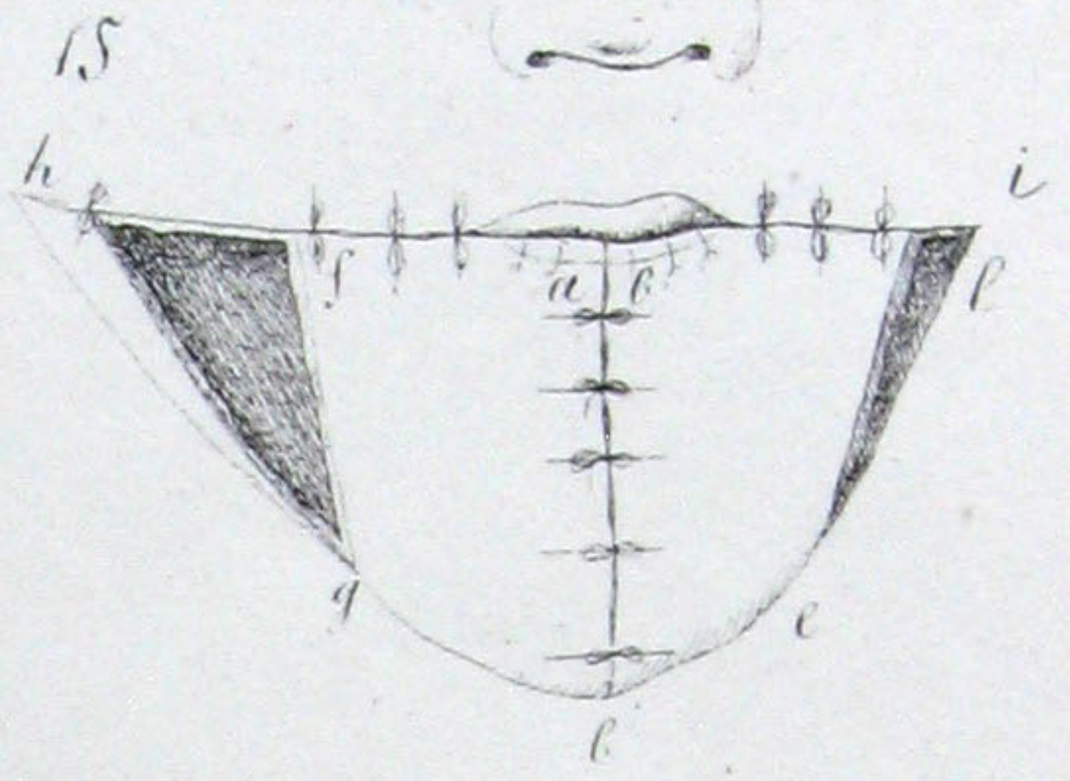

16.

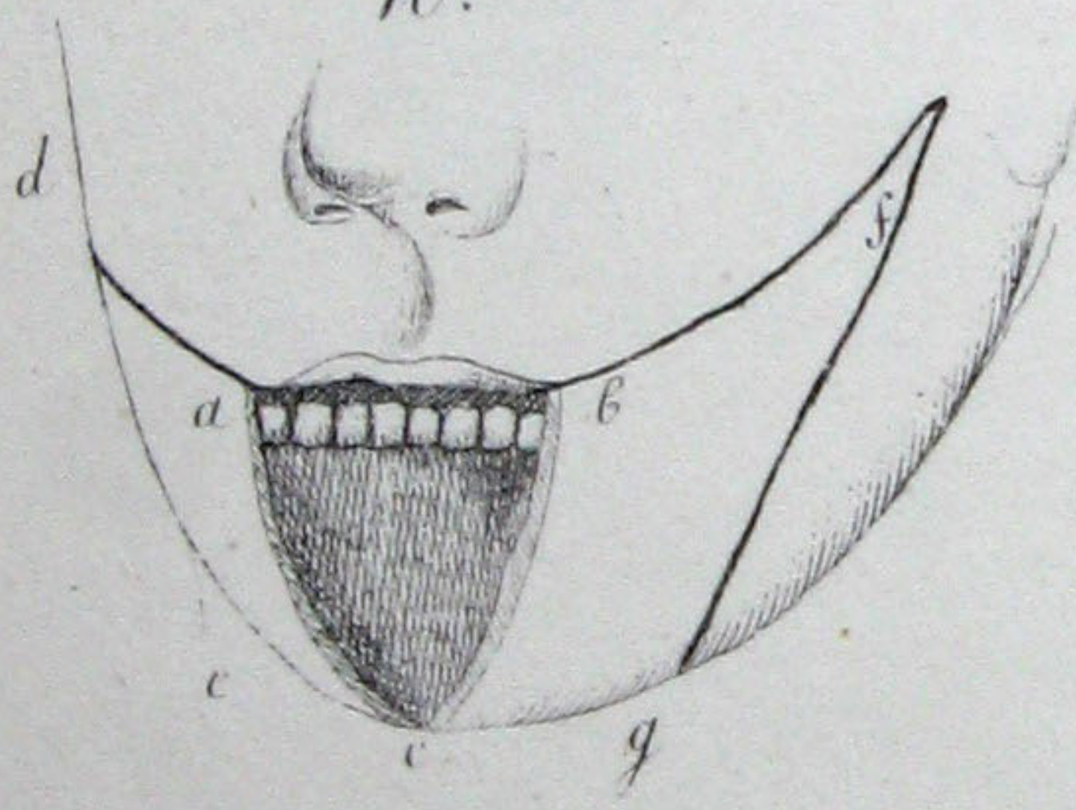

17.

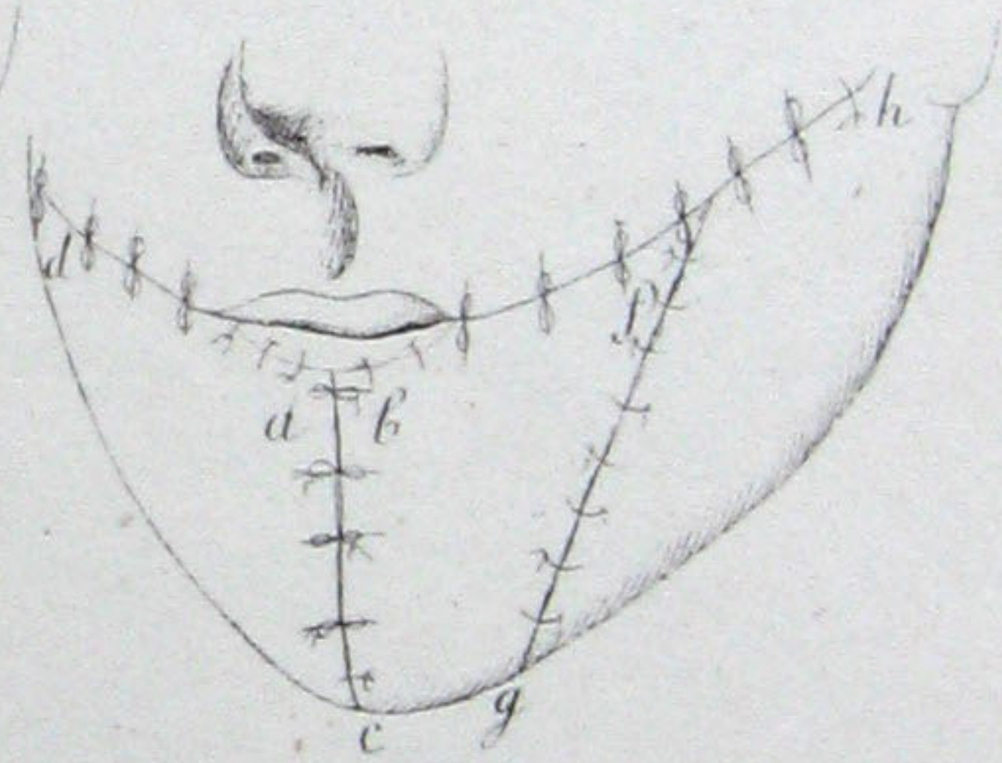

18

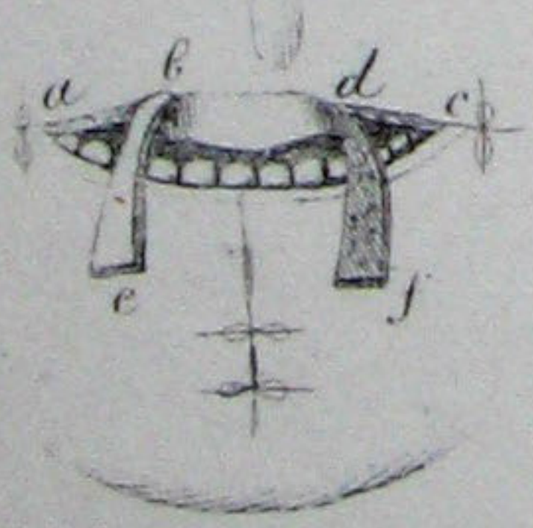

19.

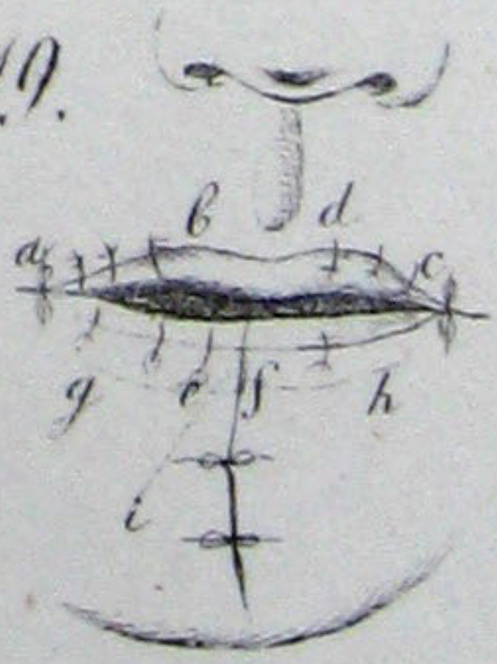

20.

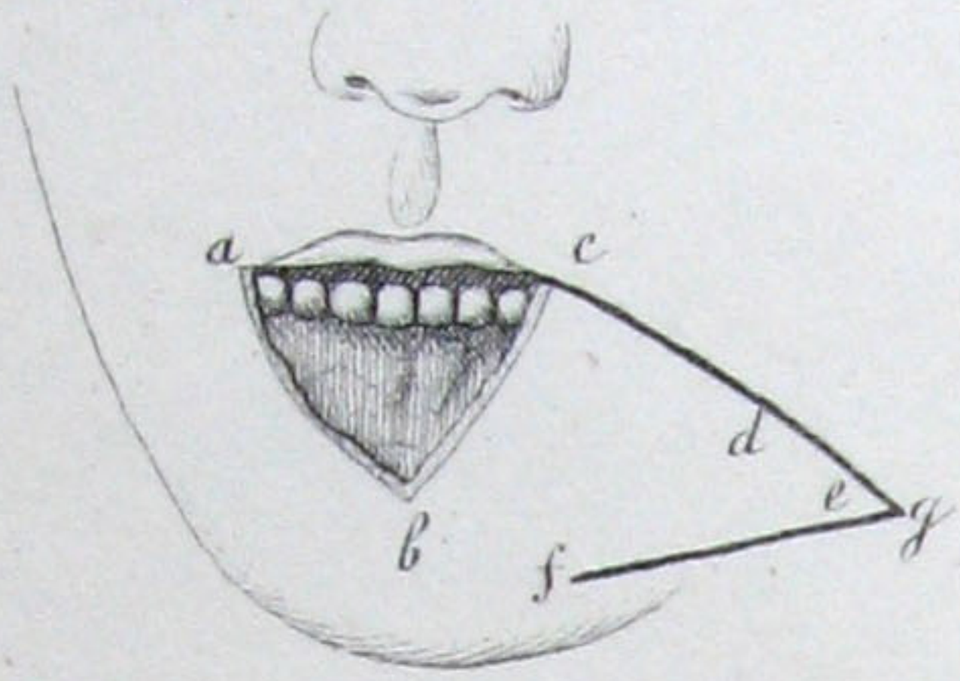

21.

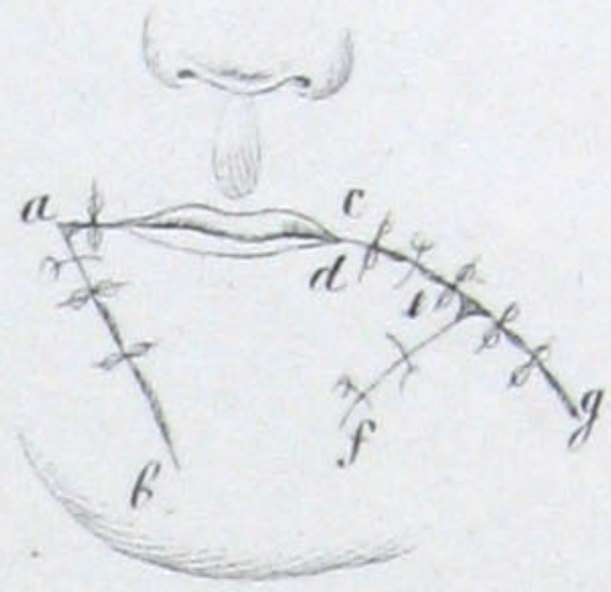

22

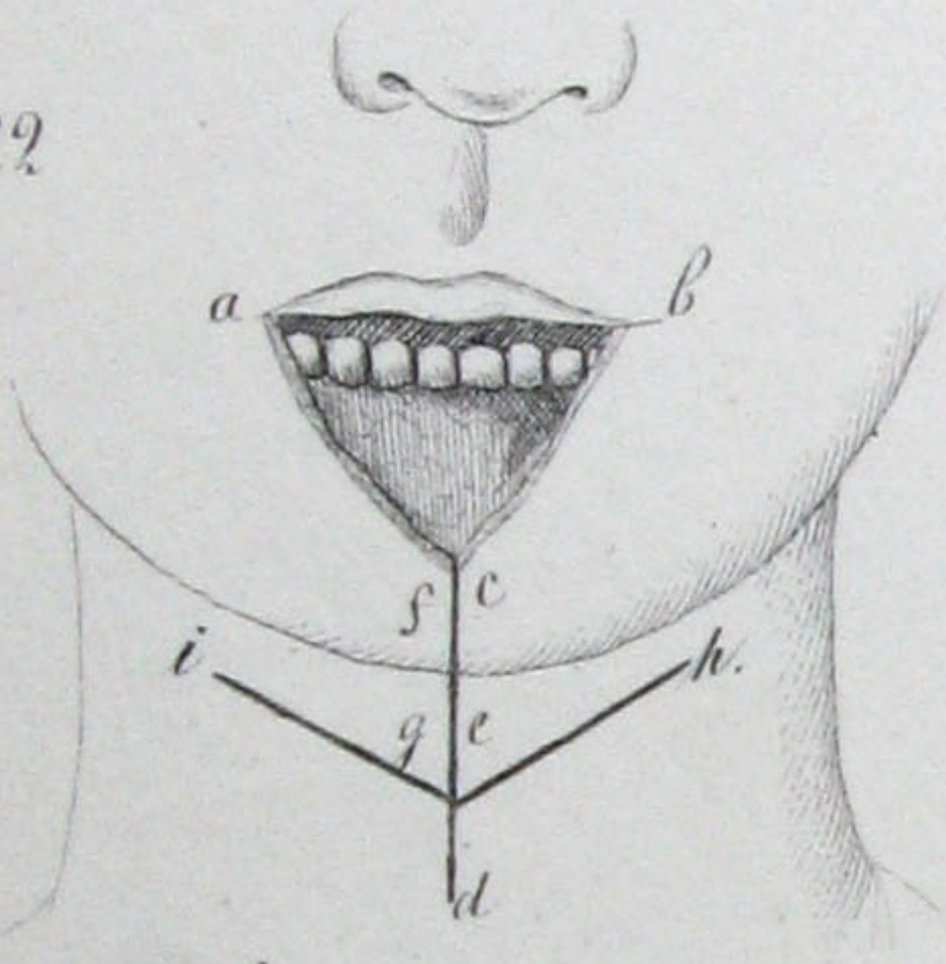

23.

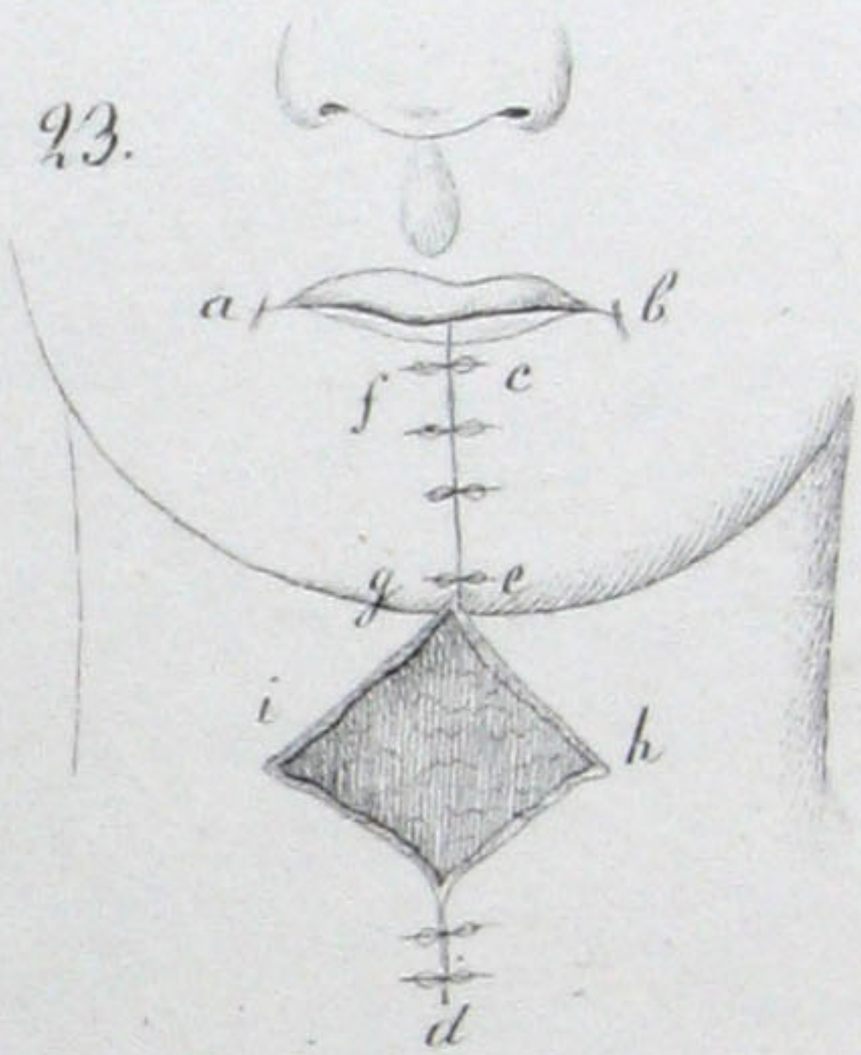

24.

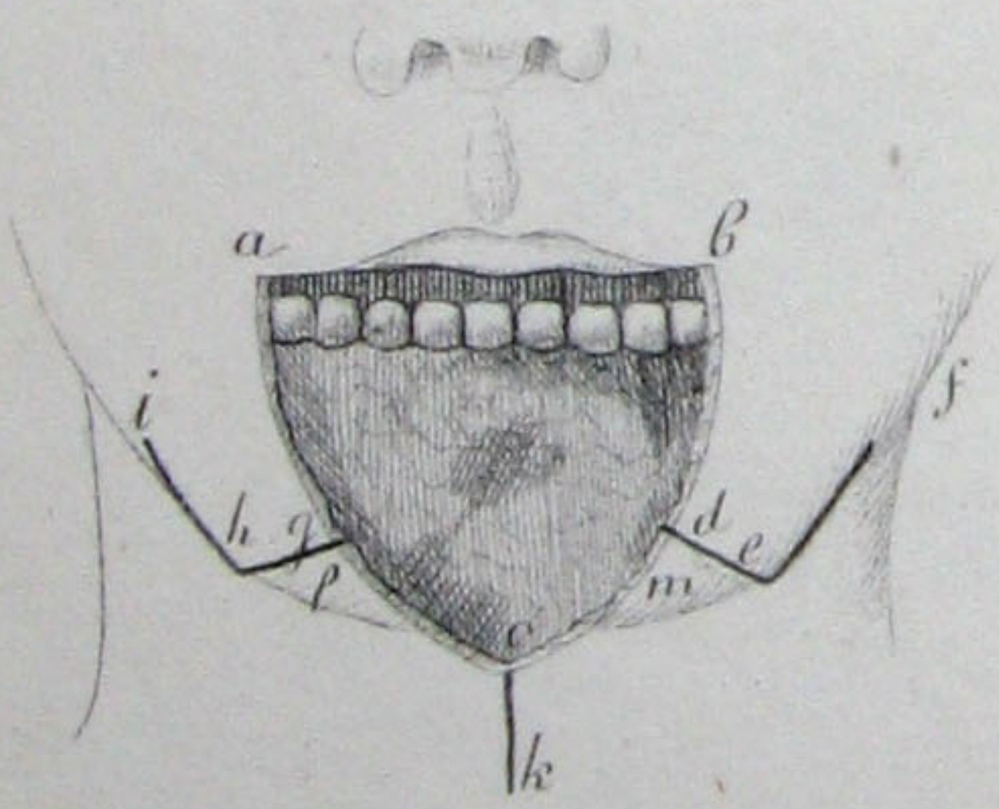

25

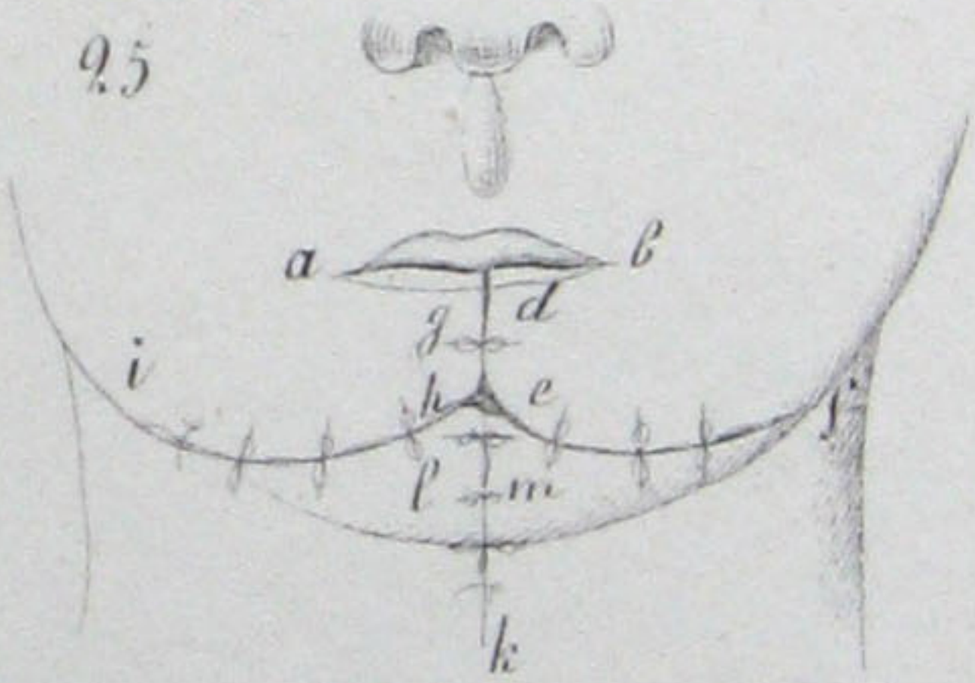

26.

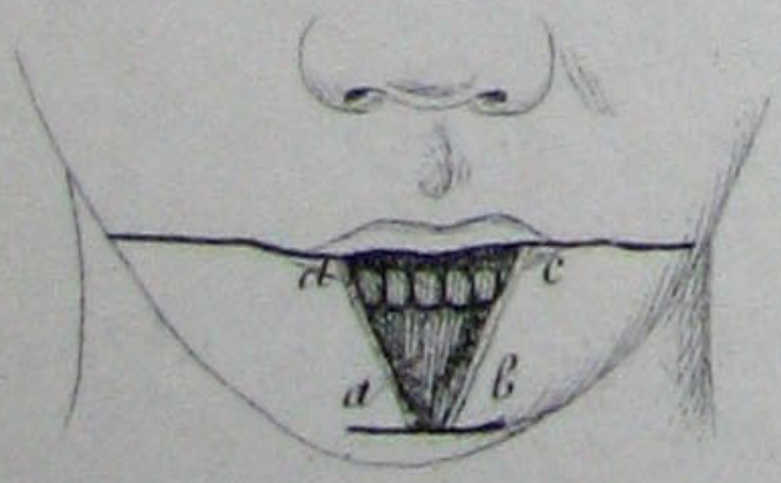

27.



28

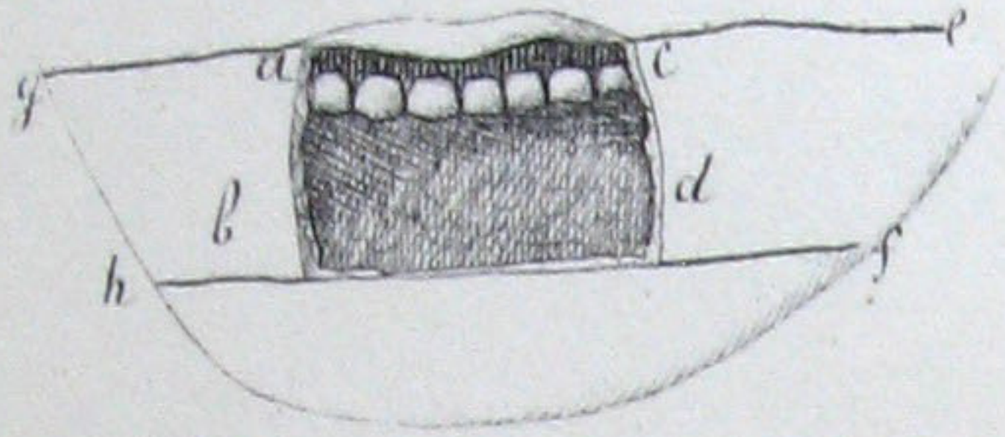

29



30



31



32

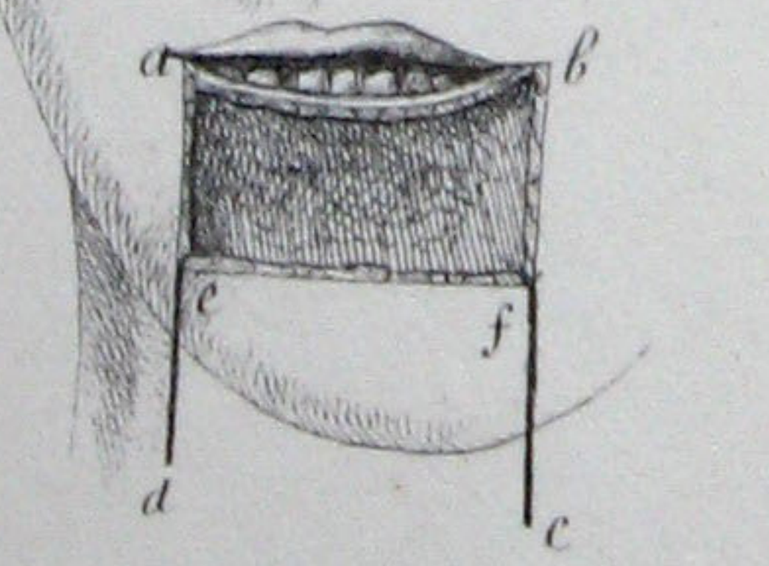

33

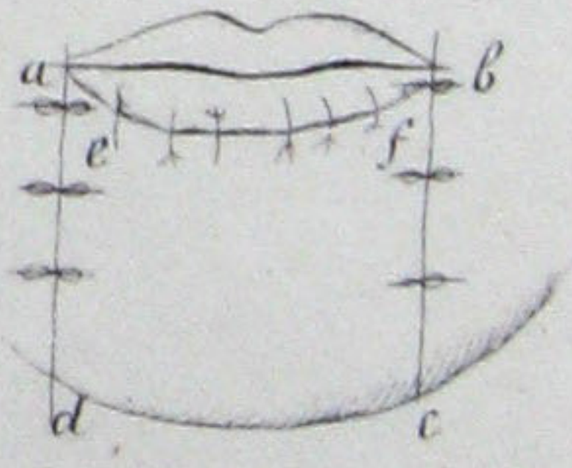

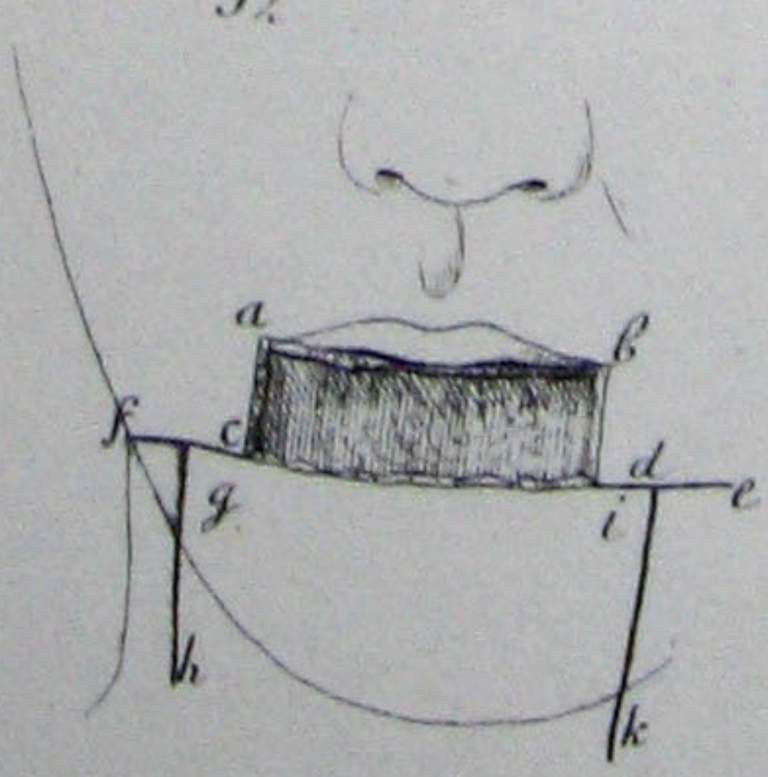

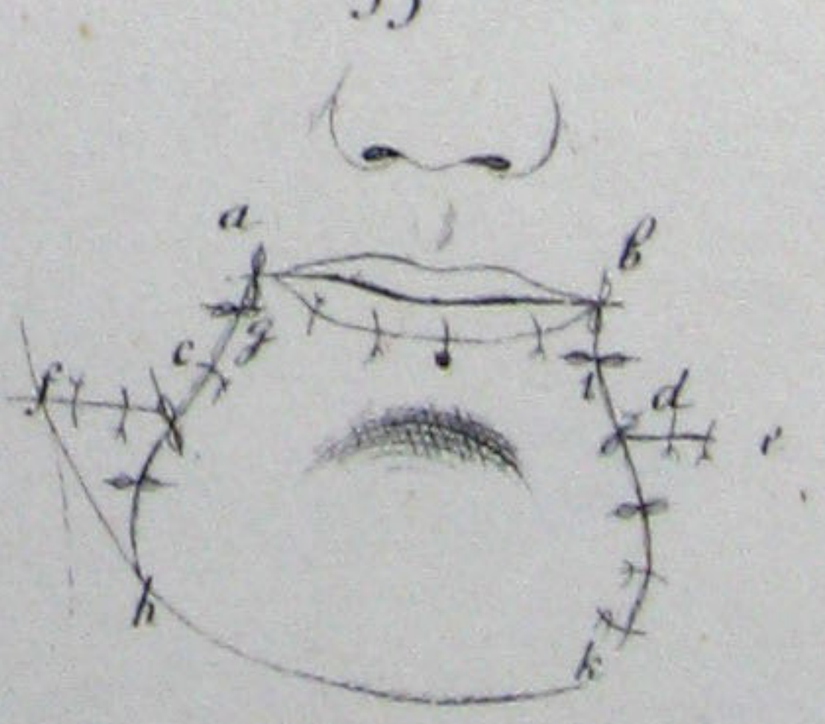

34.



35

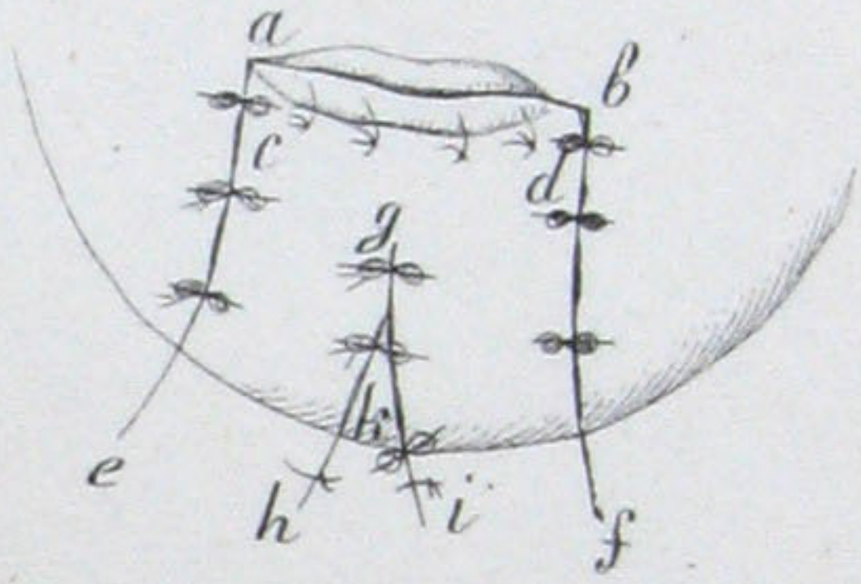

36

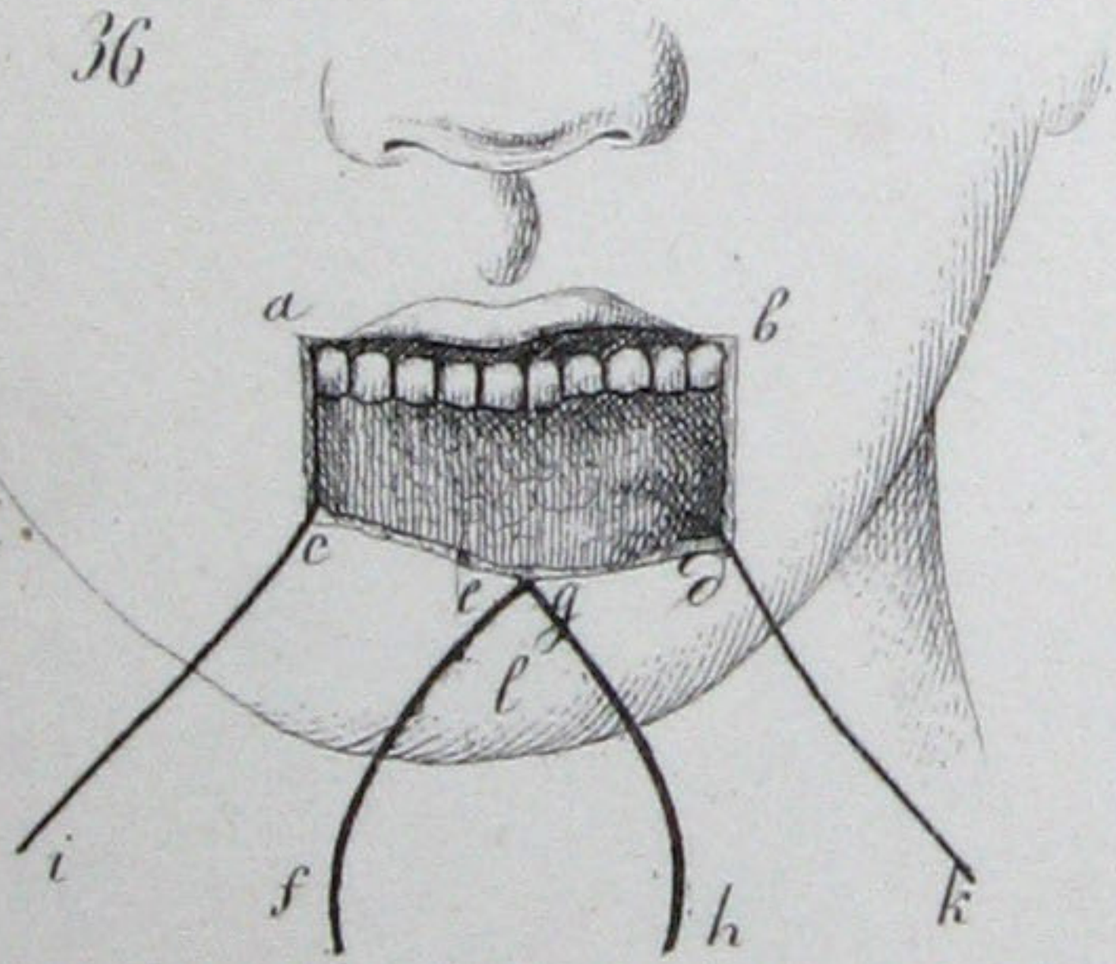

37

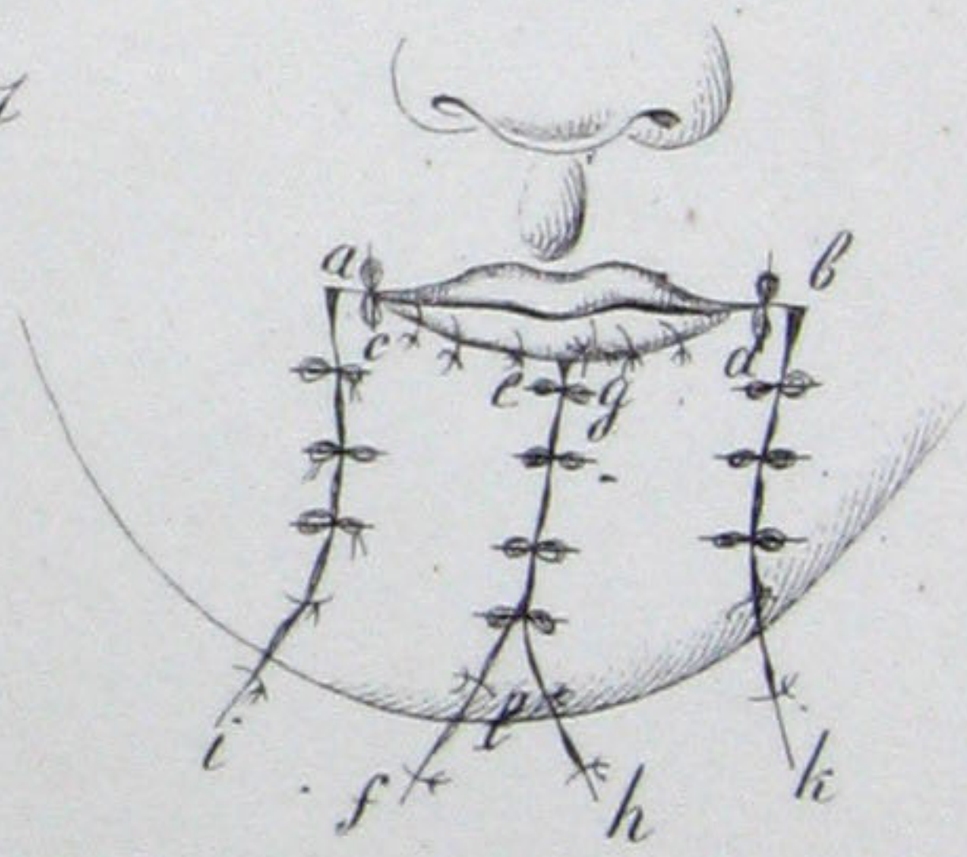

38.

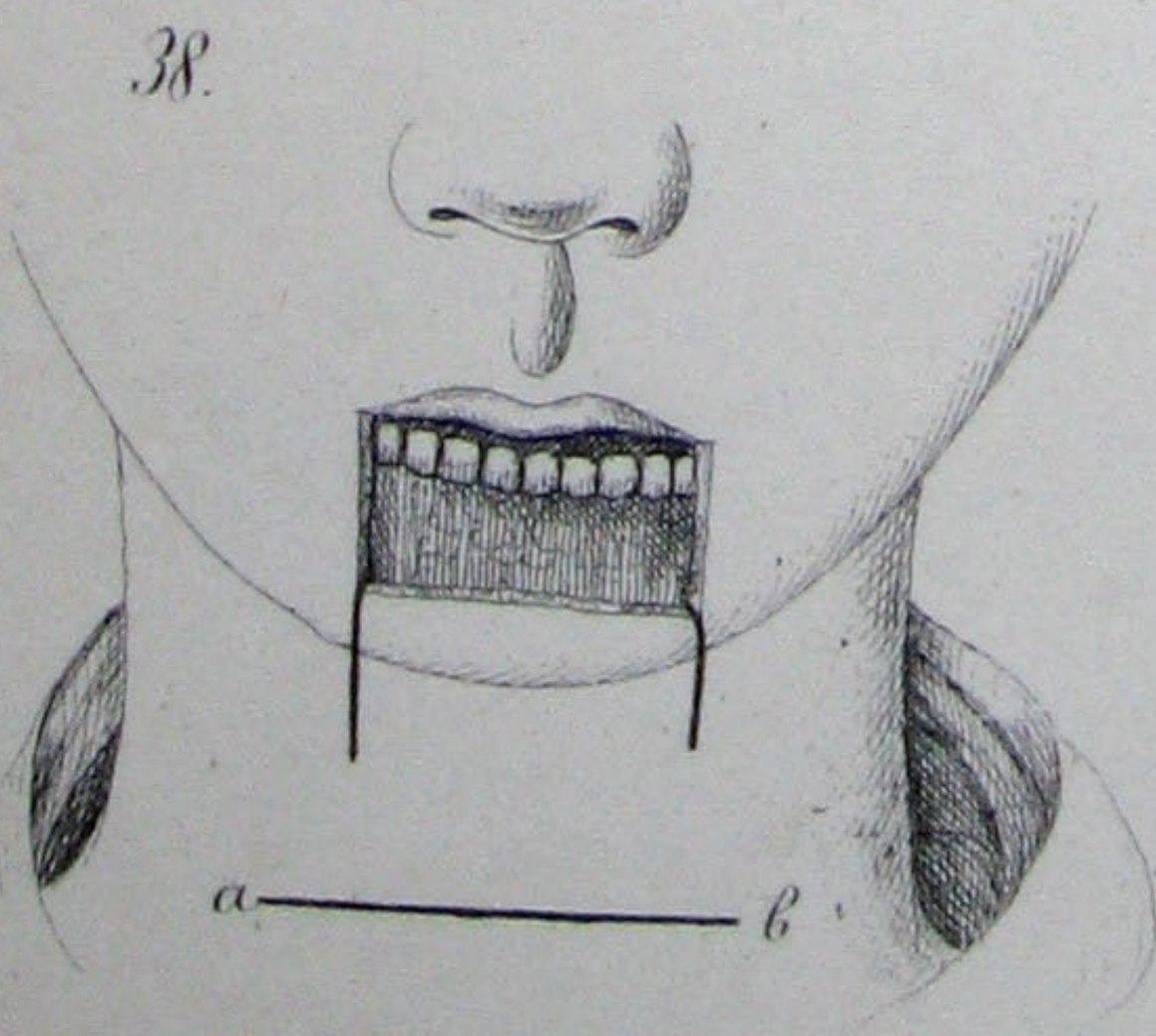

39.

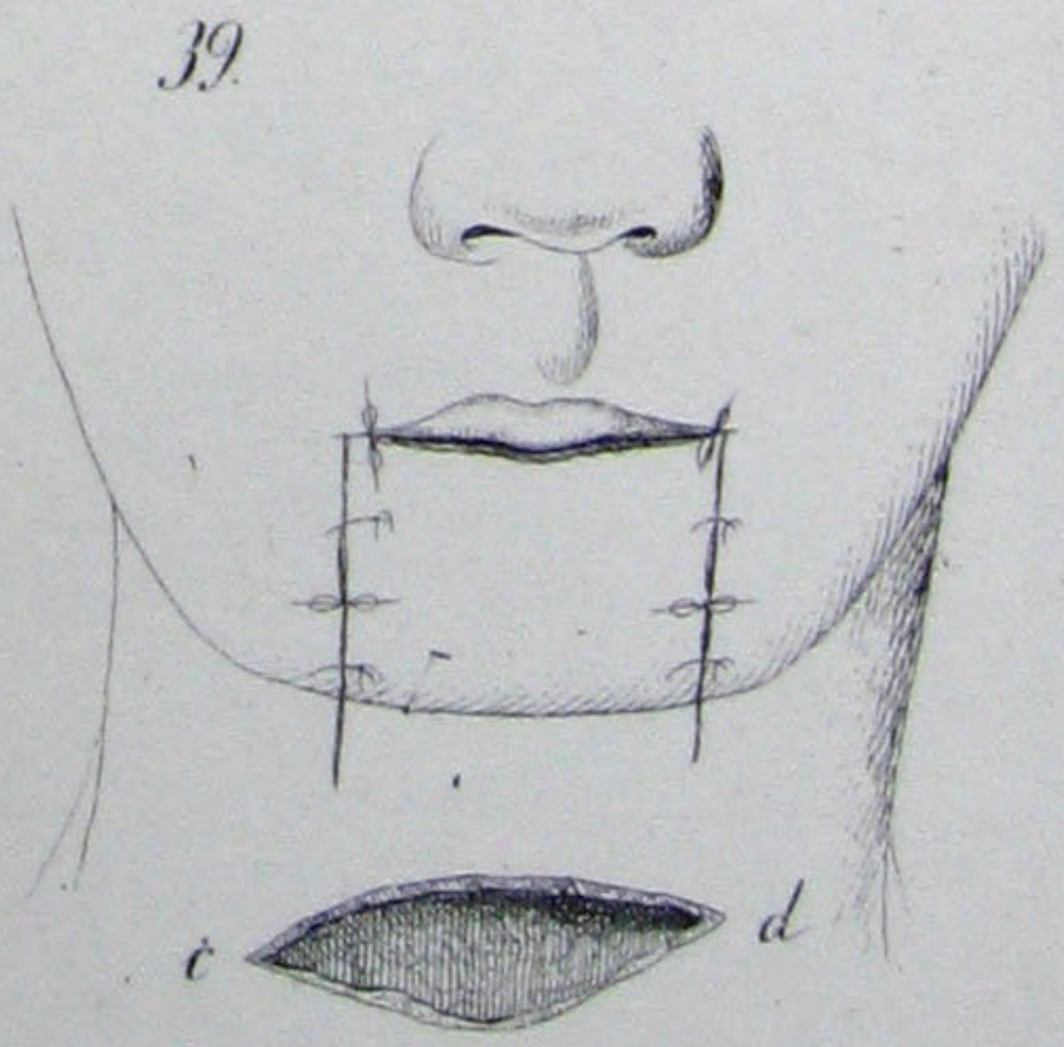

40

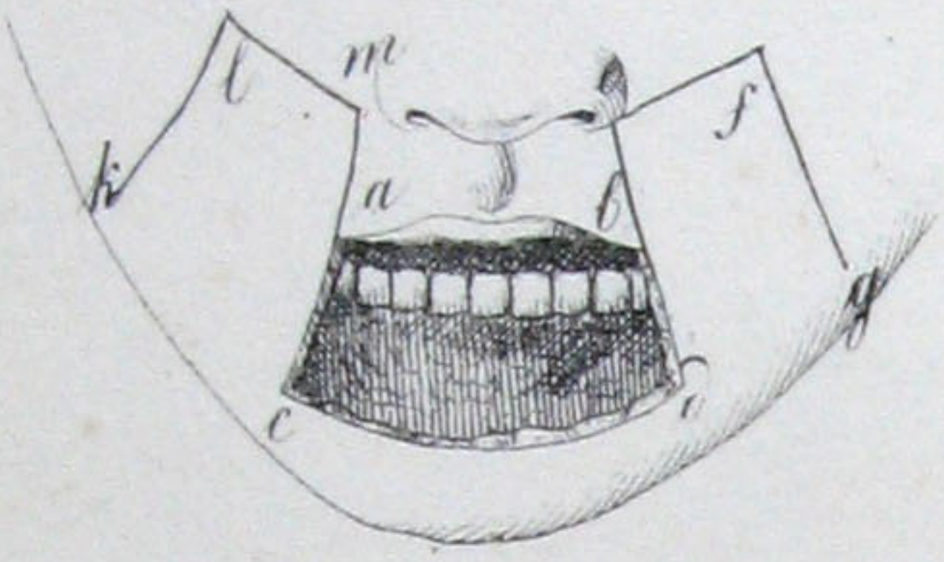

41.

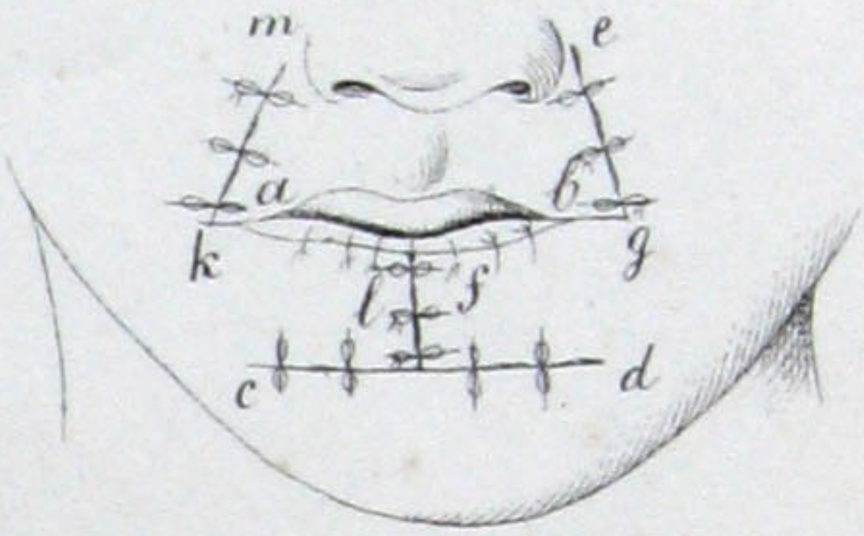

42

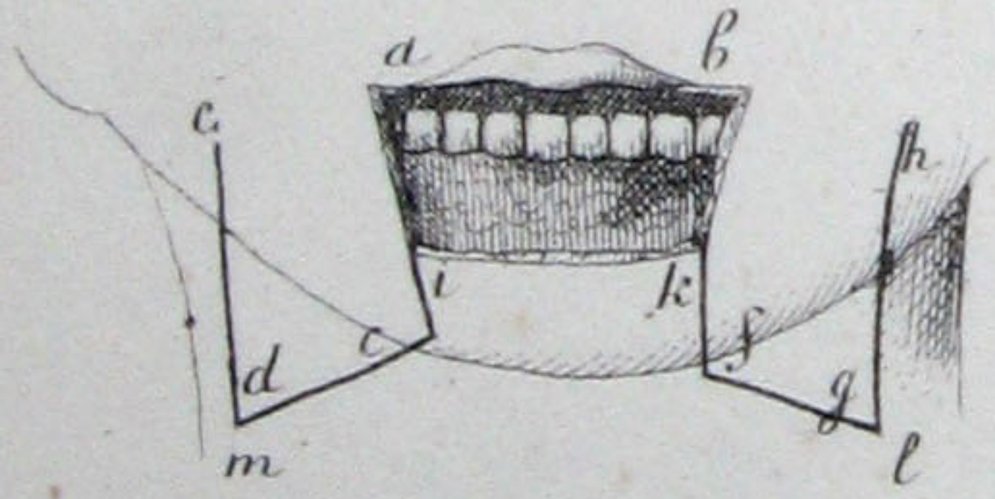

43.

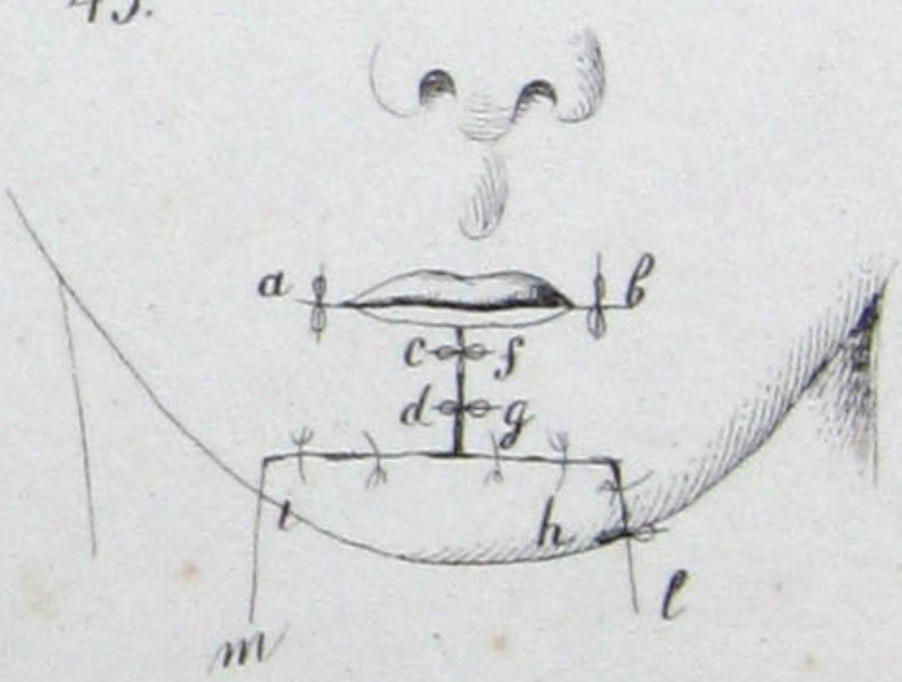

44.

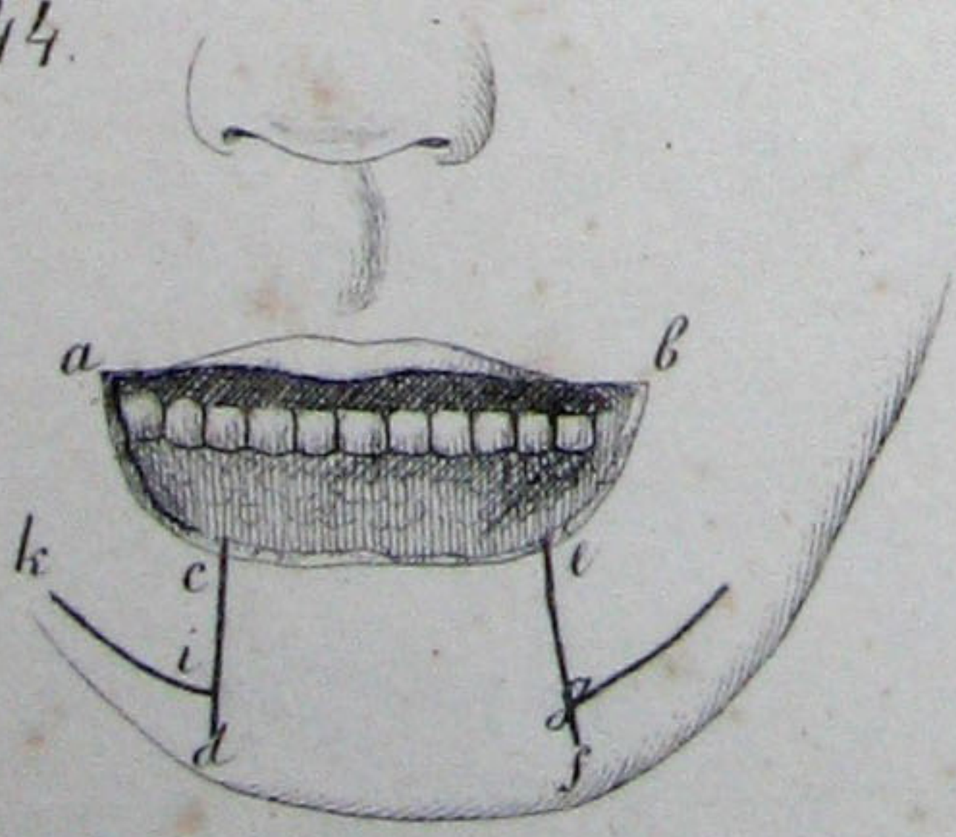

45

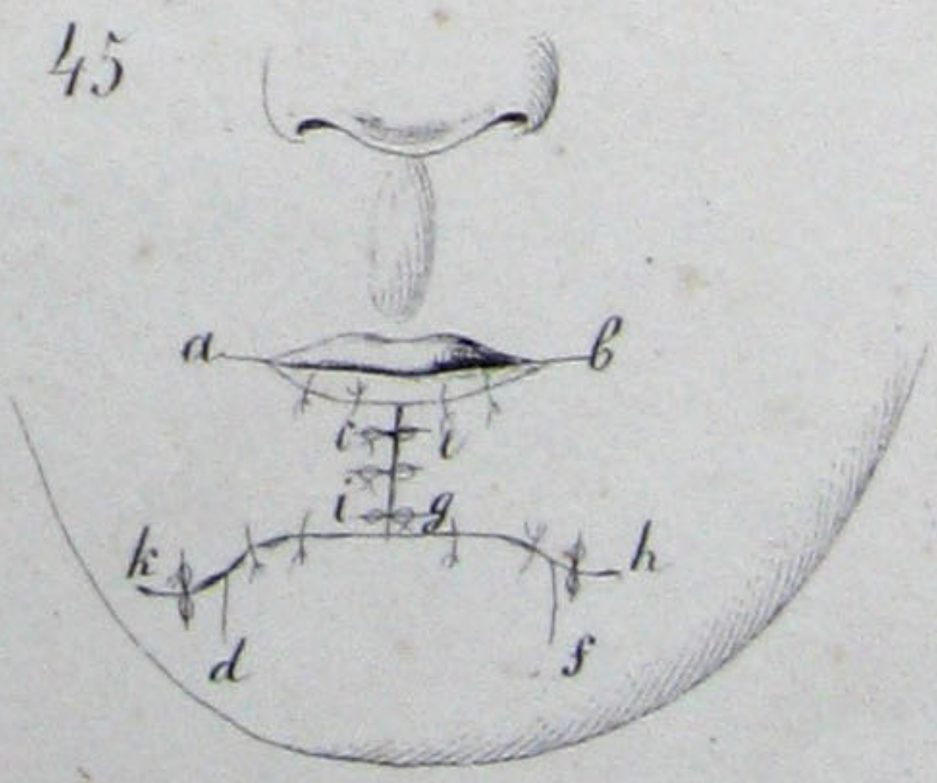

46.

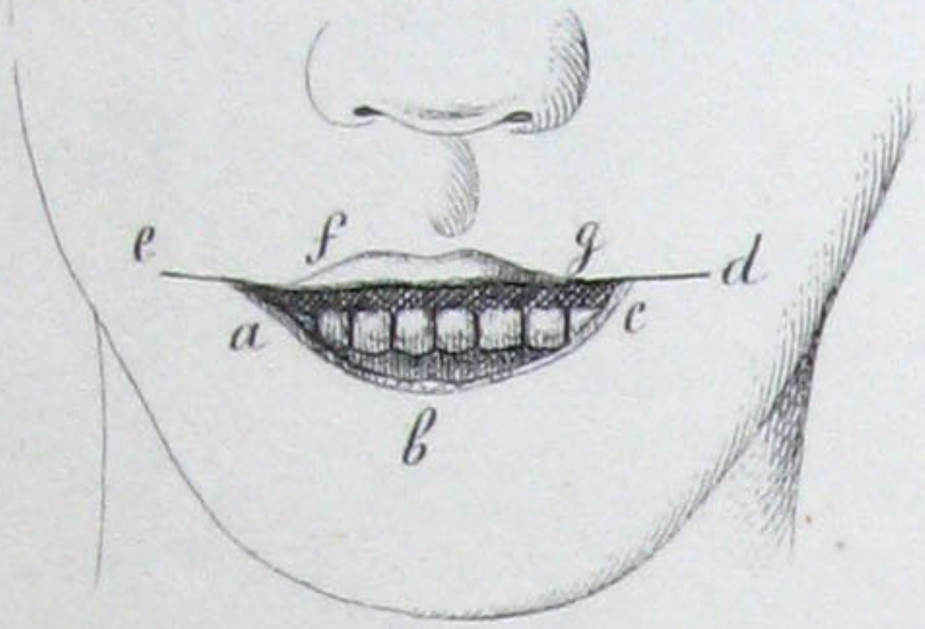

47.

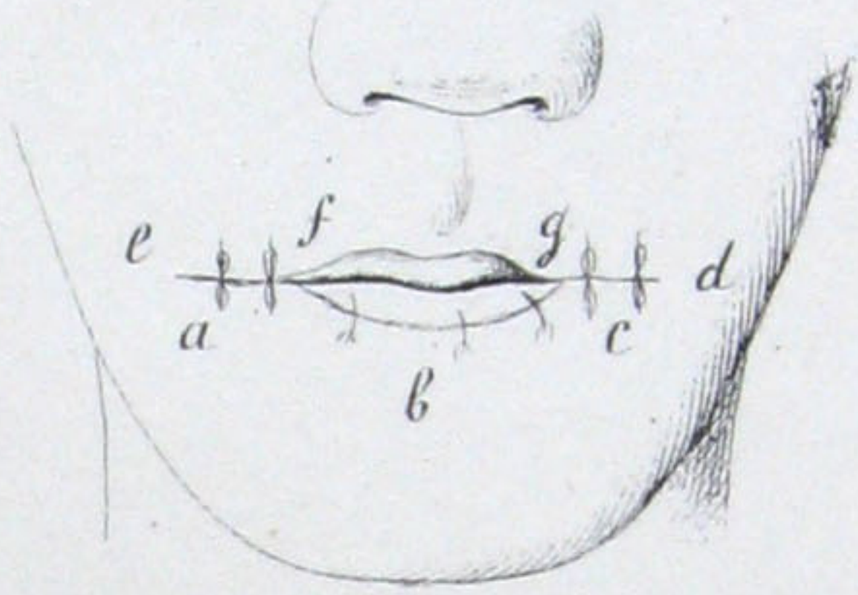

48

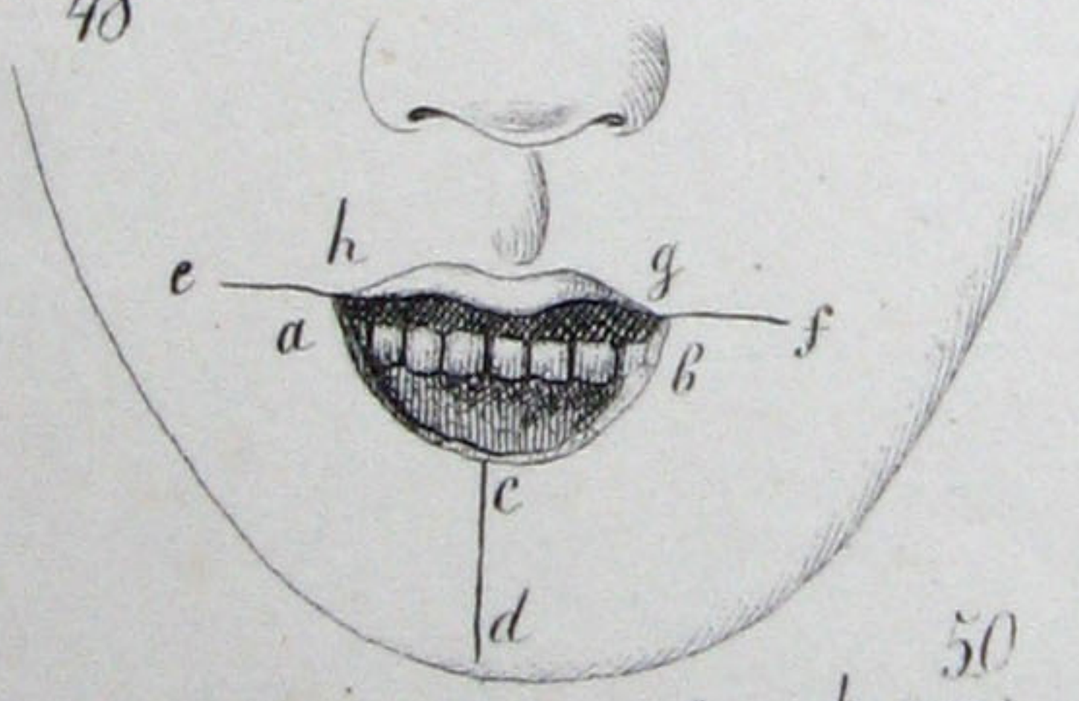

49.

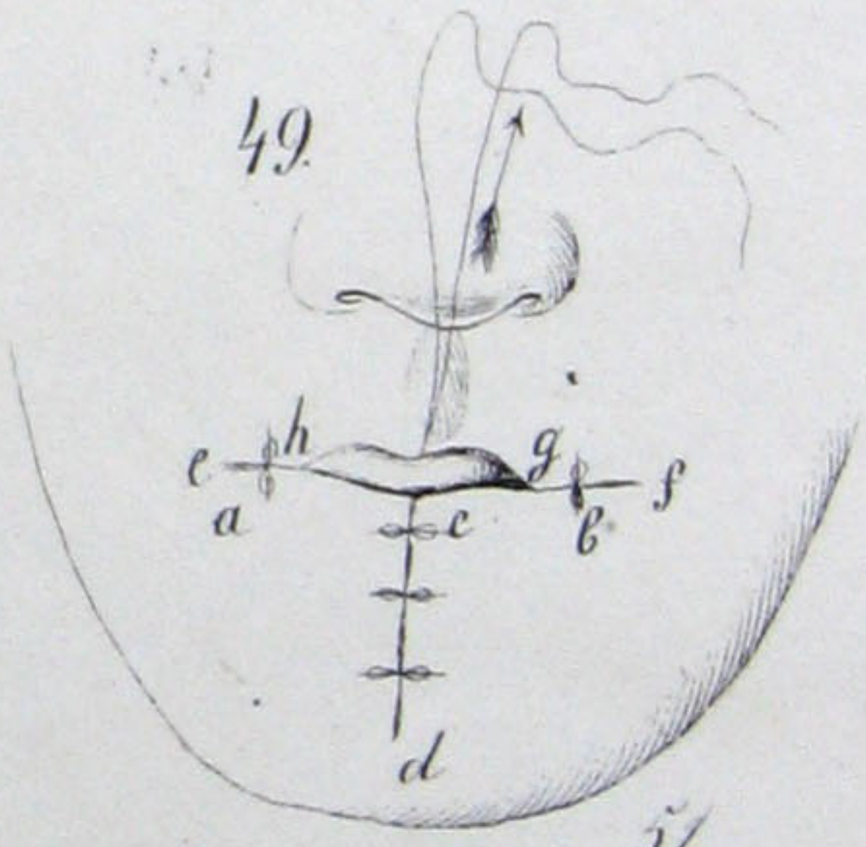

50

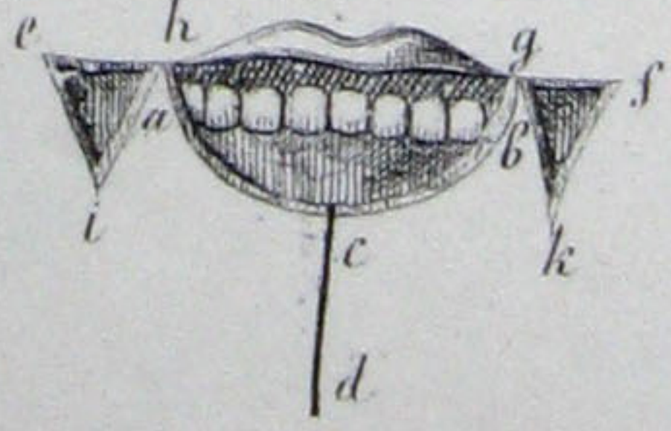

51.



52

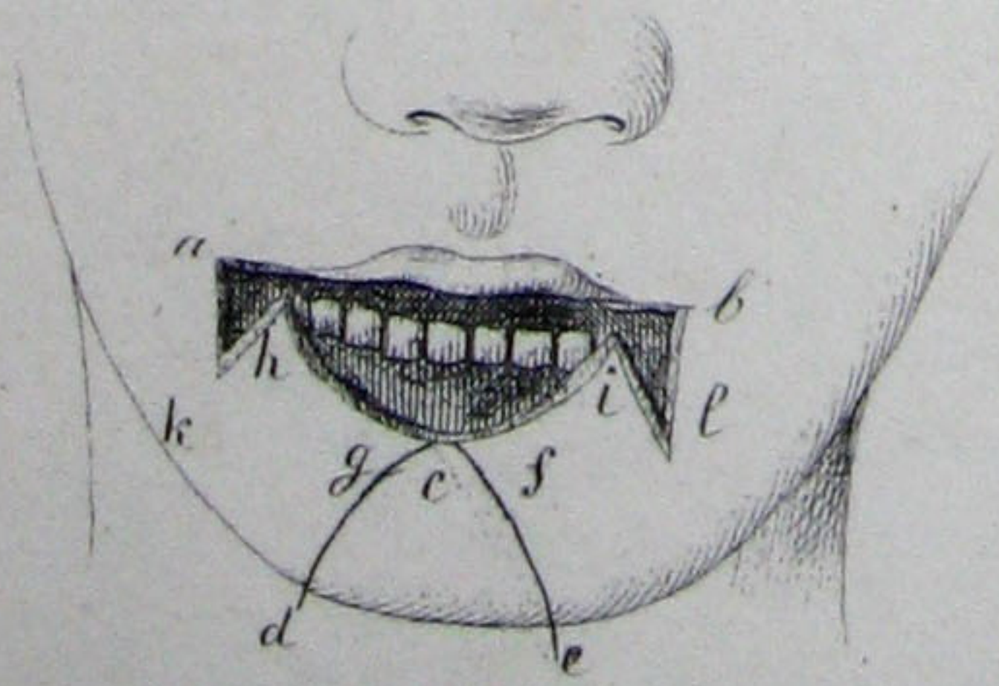

53.

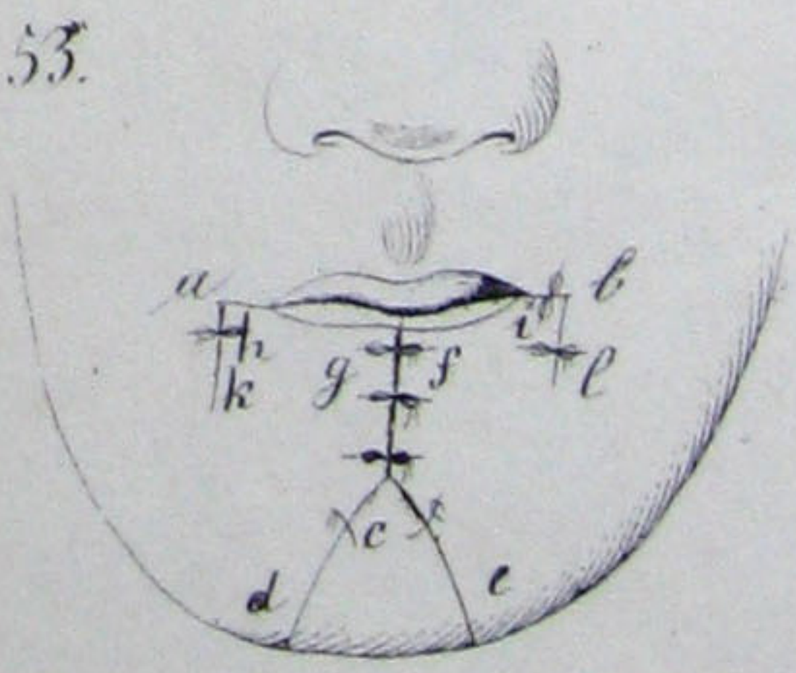

54

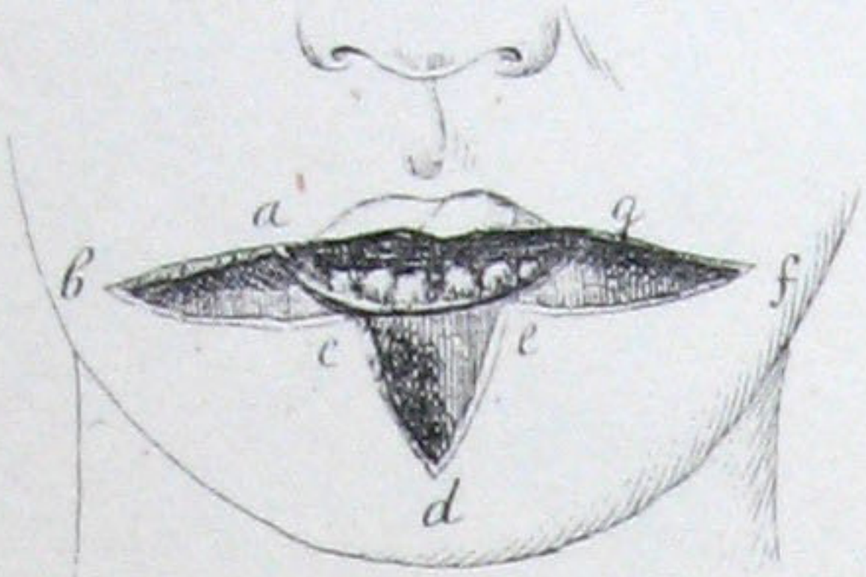

55.

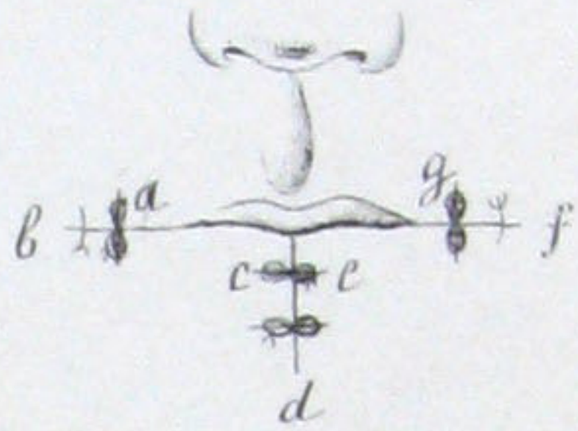

56

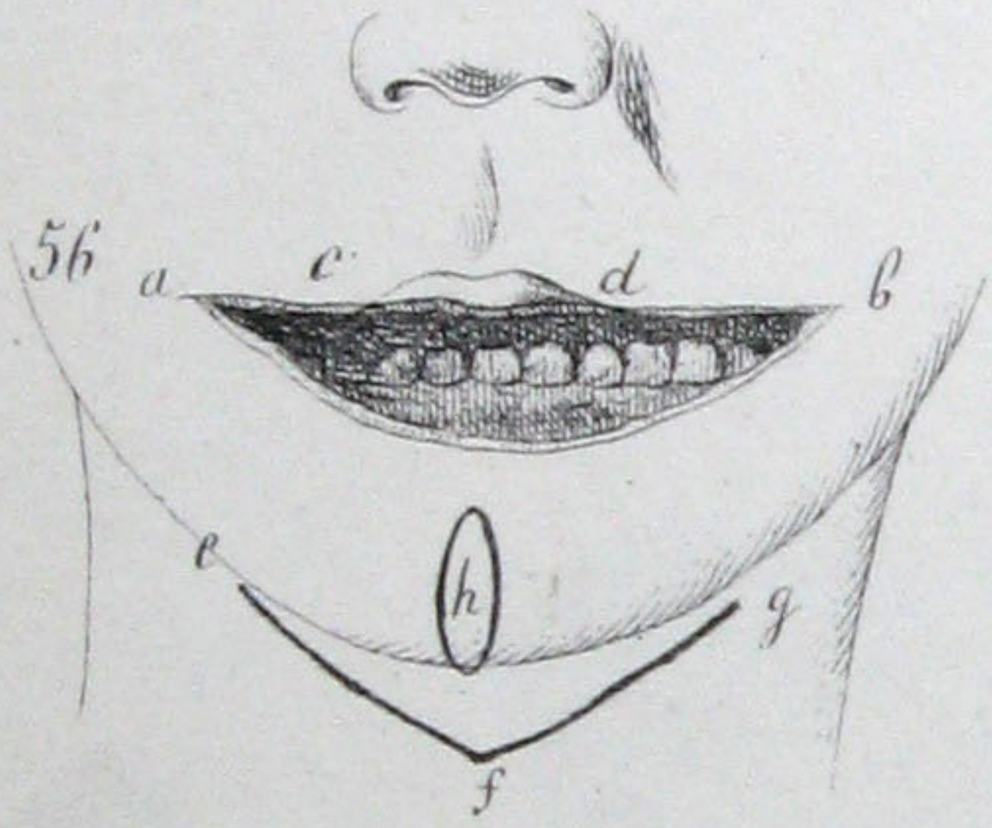

57

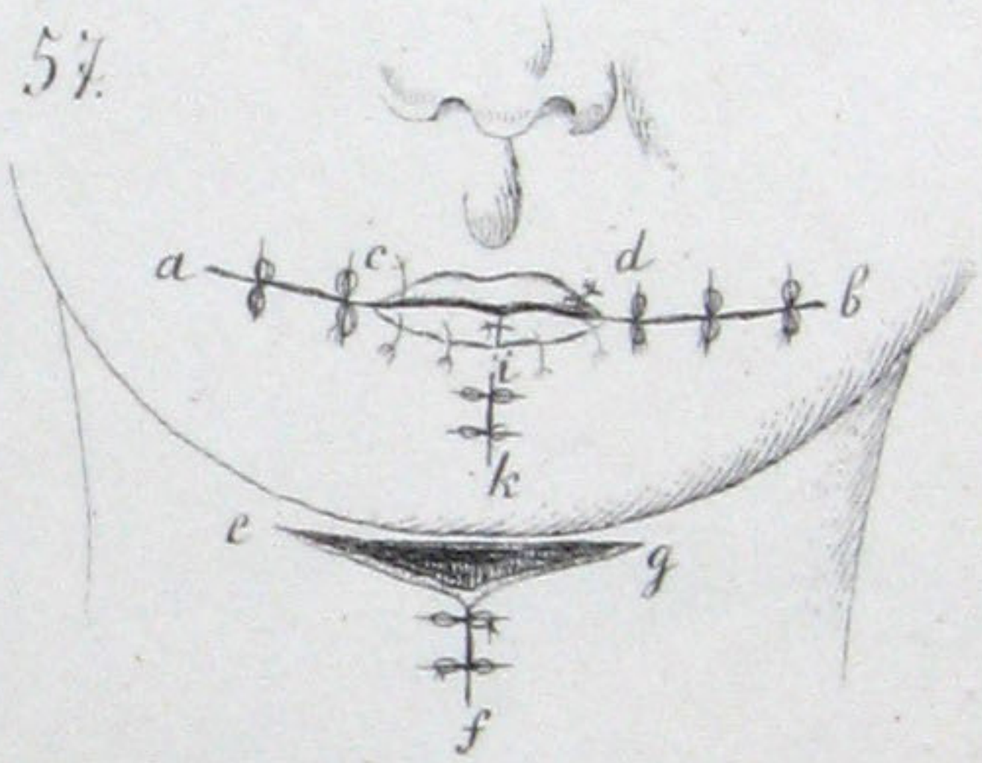

58

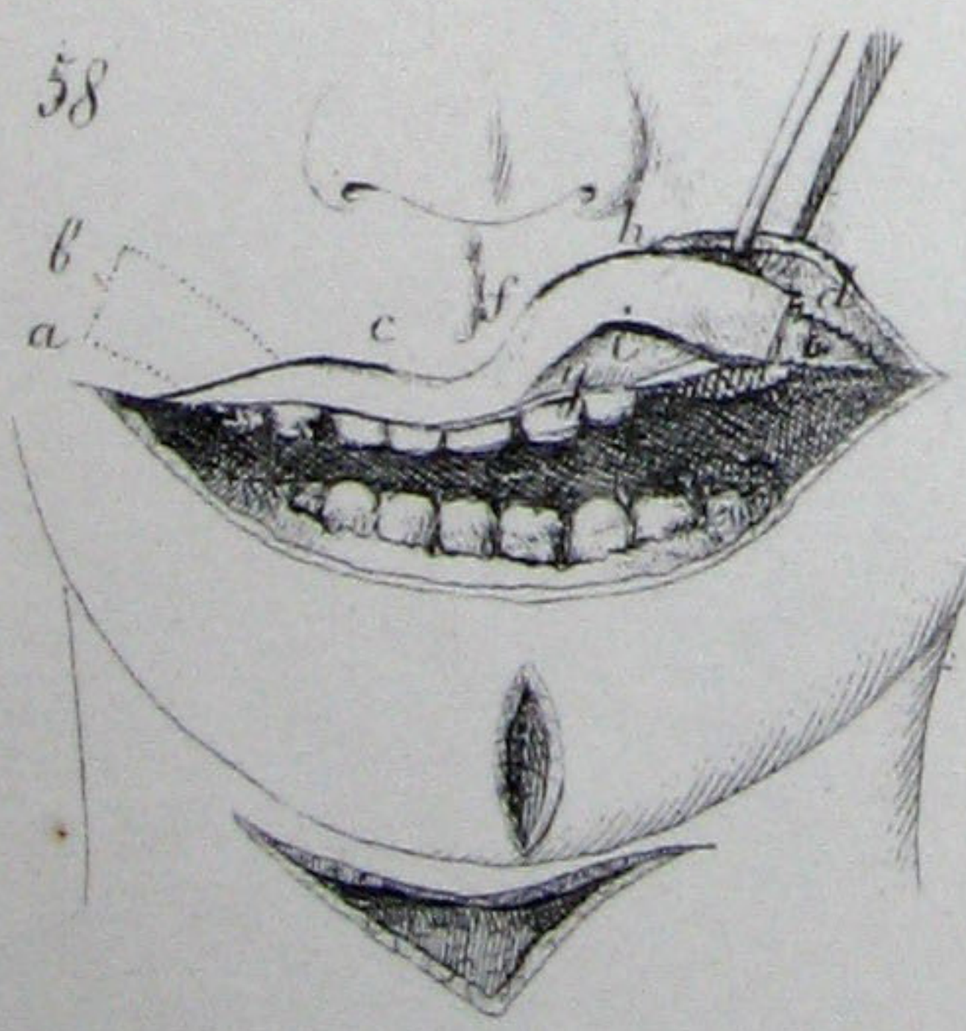

59

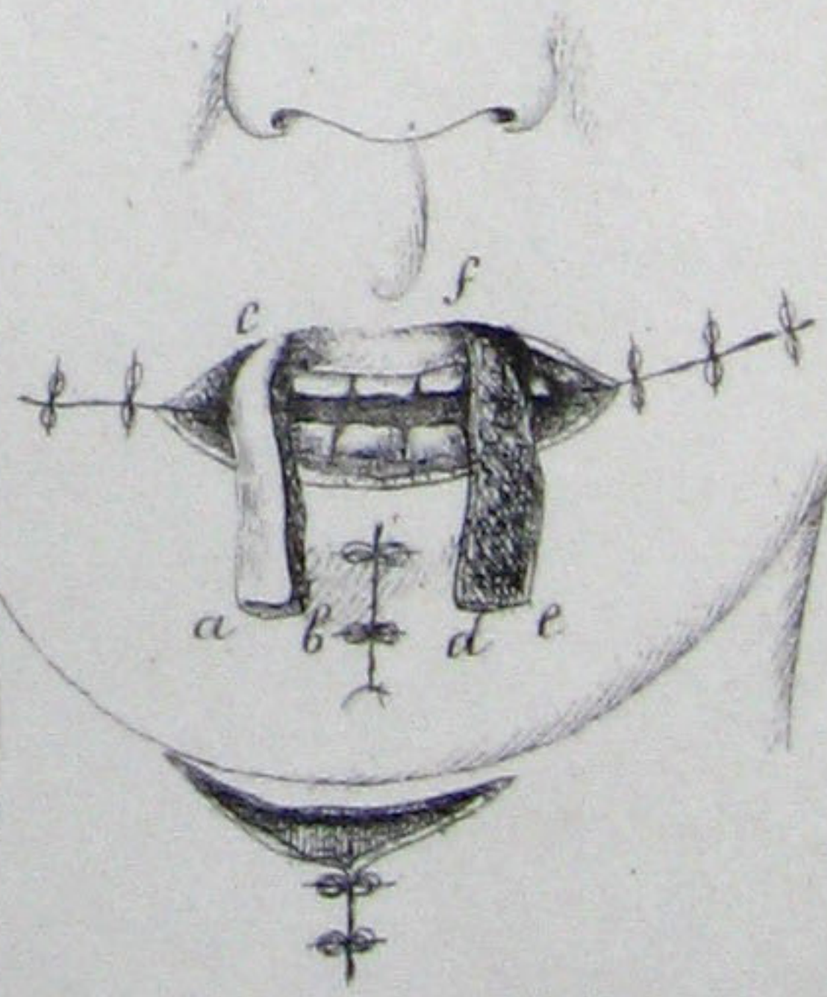

60

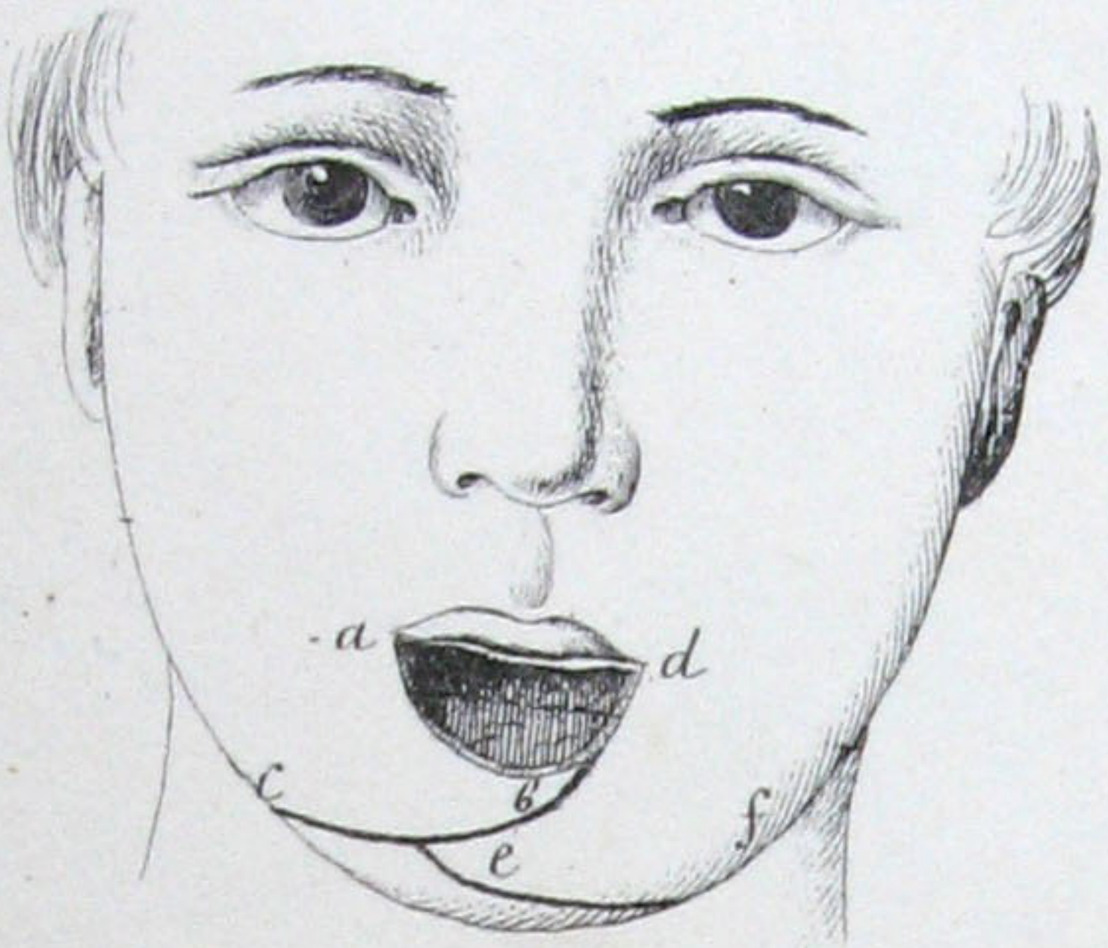

61.

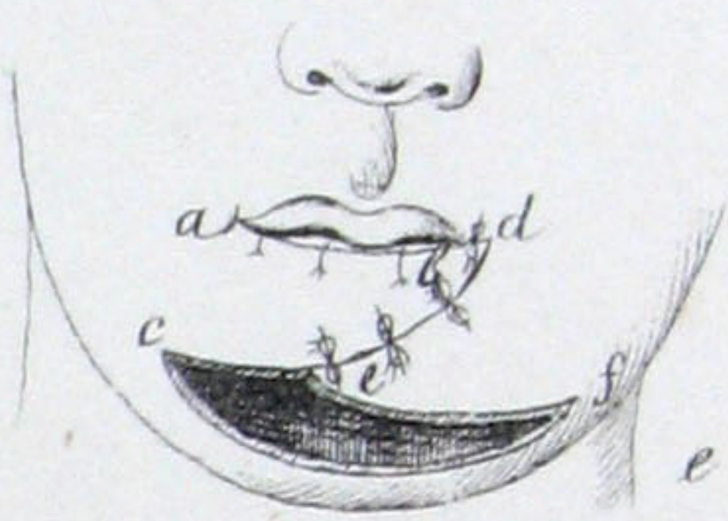

62.

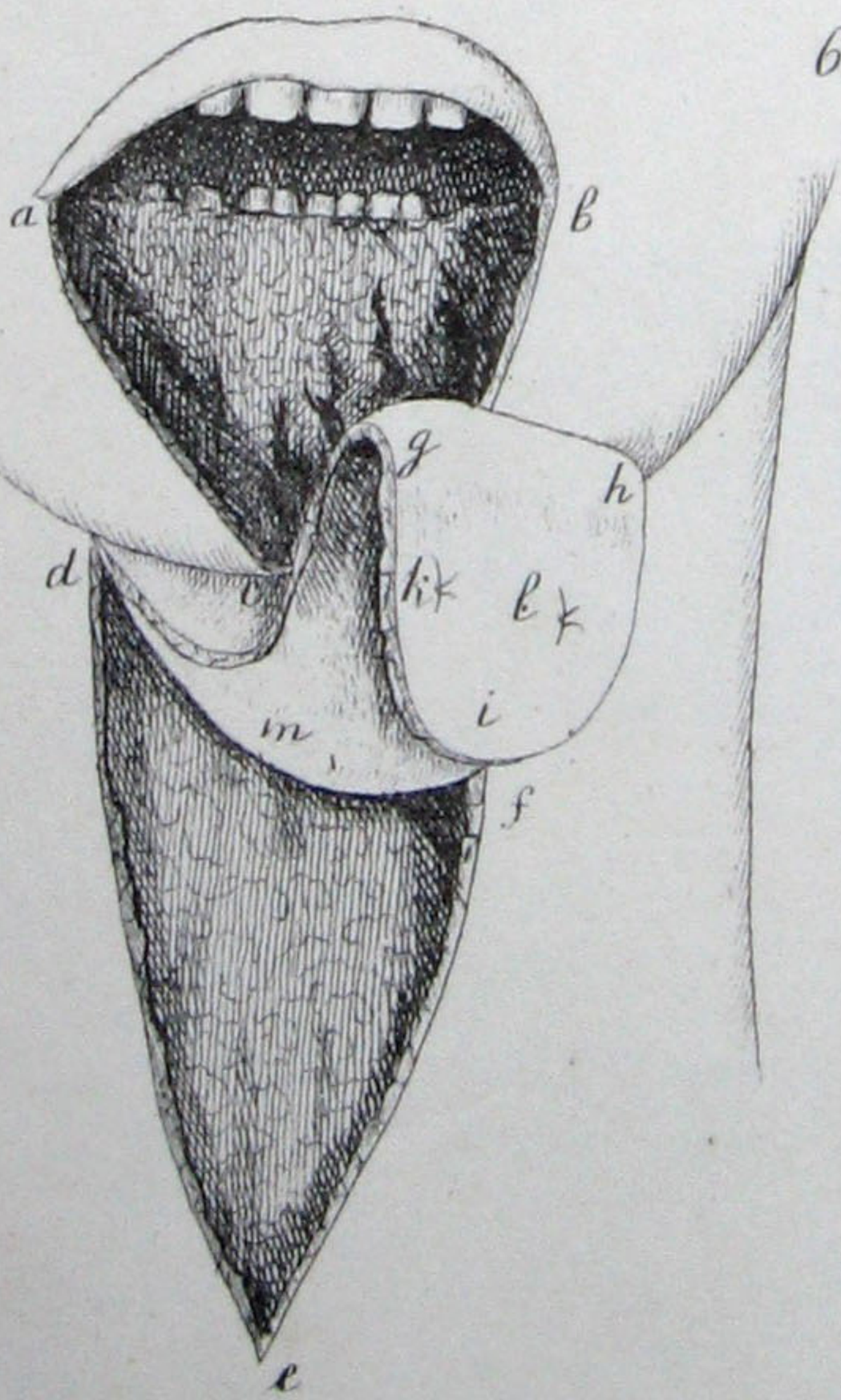

63

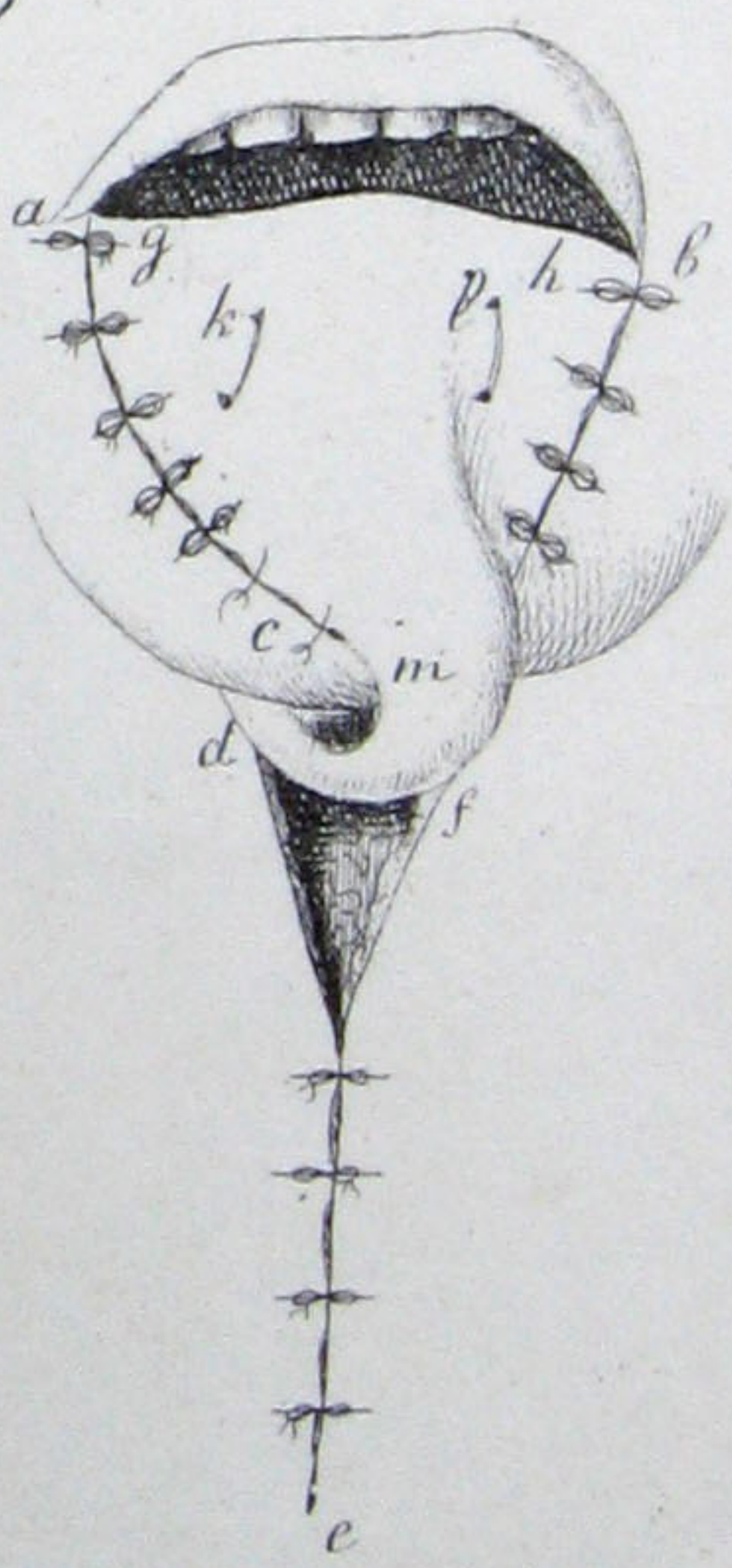

64



65.

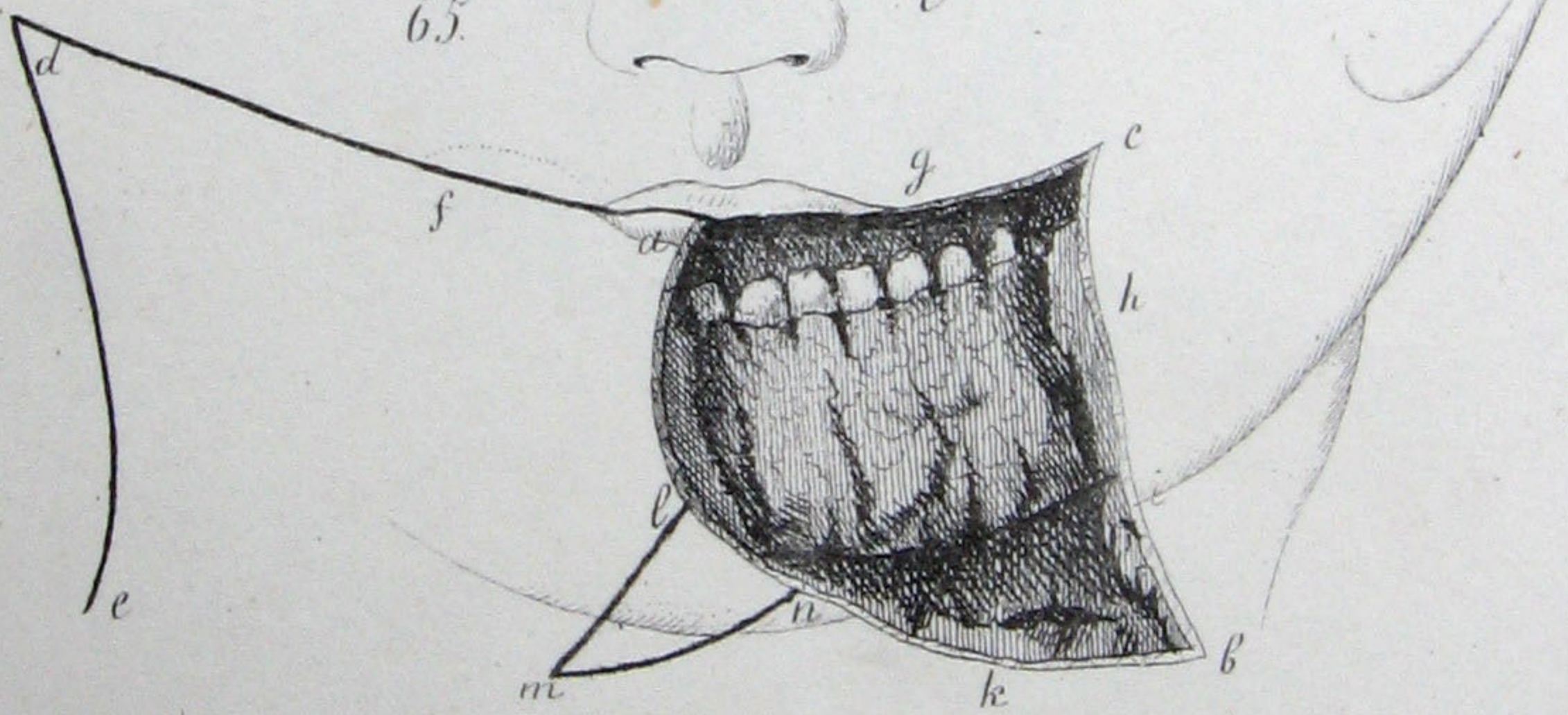

66

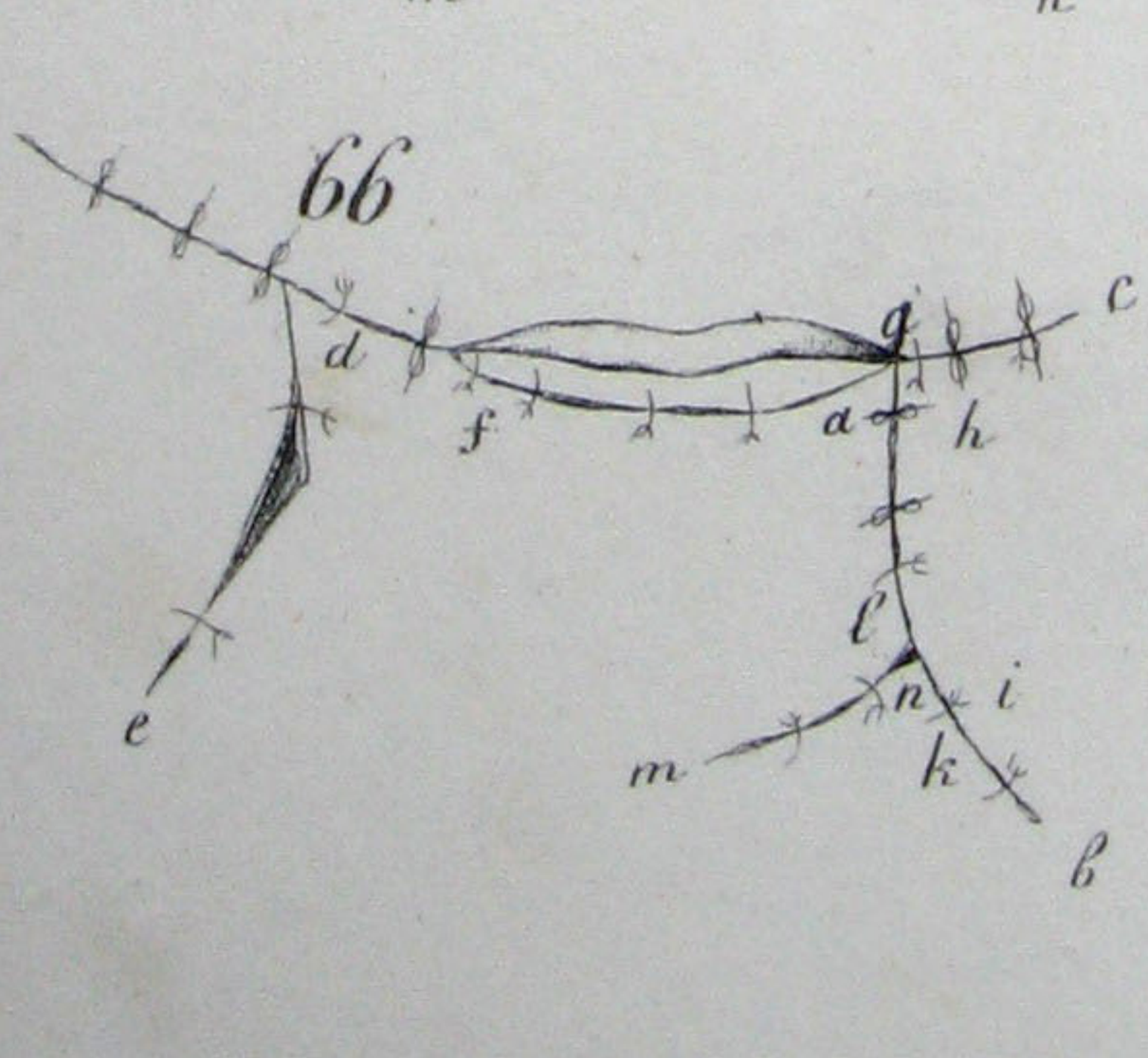

67



68

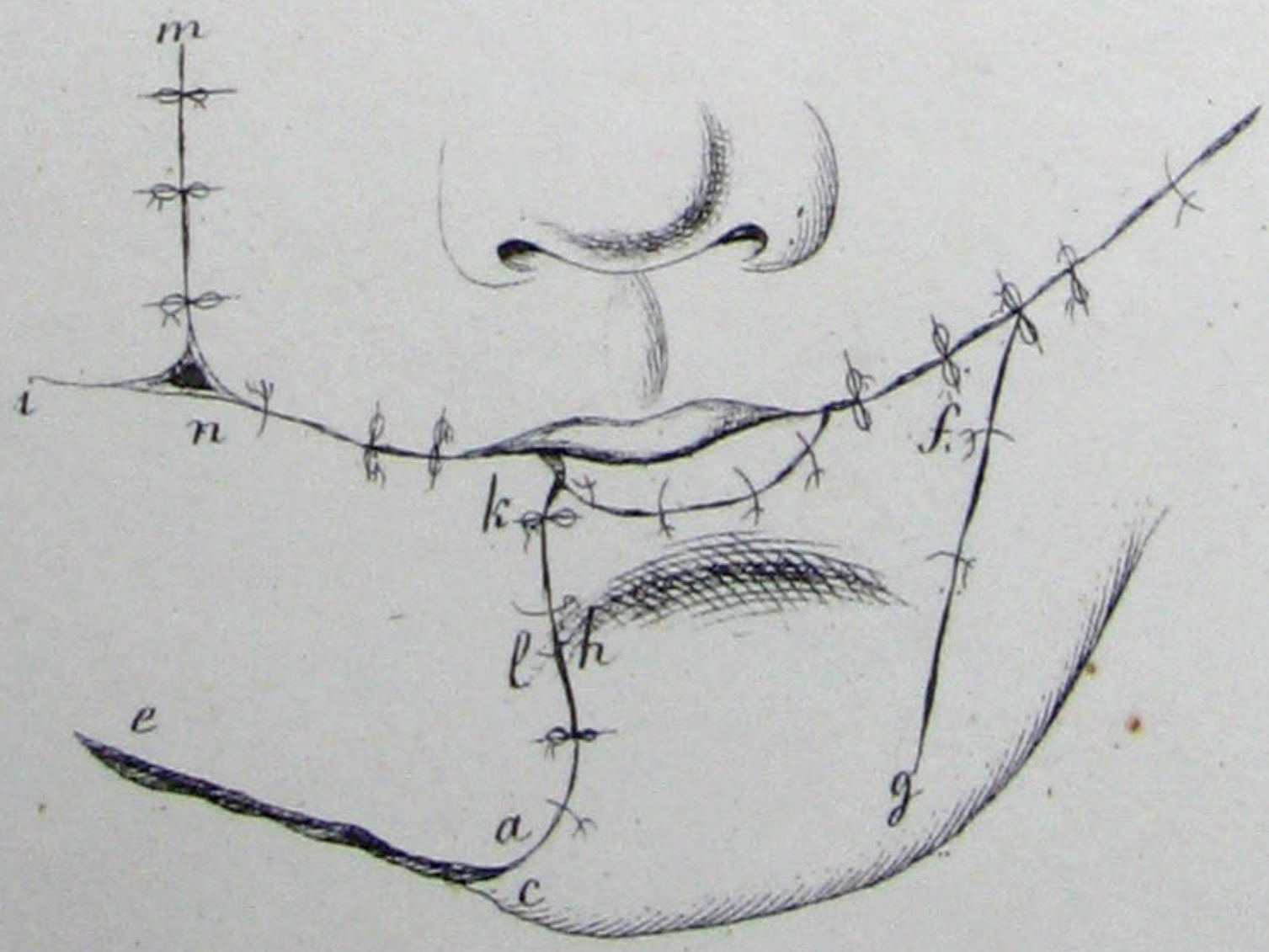

69



70

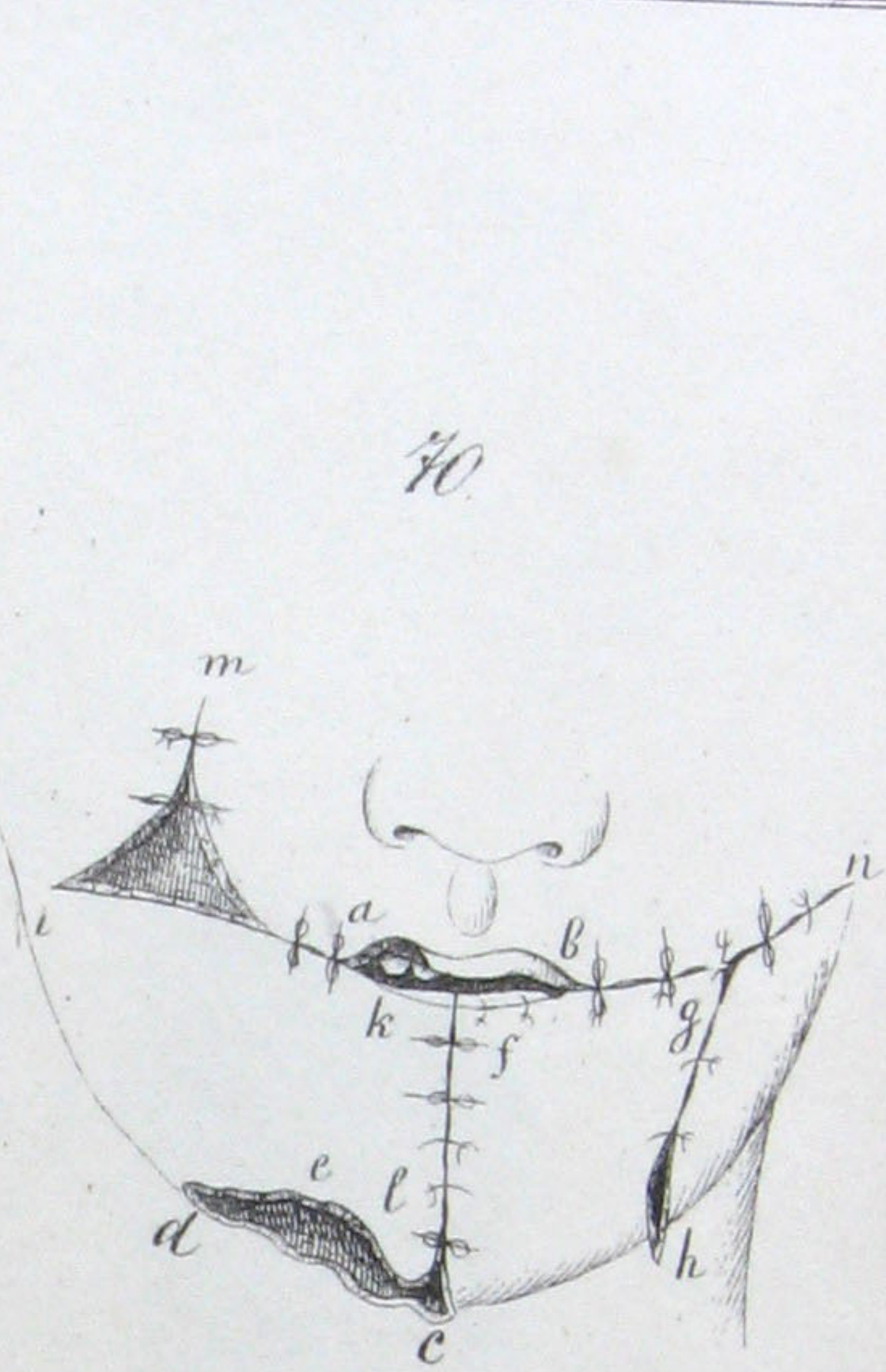

71



72


g
h
A3
b
o
f
i
c
d
b
a
e
k
n
l
m
14
f
c
b
l
k
i
p
o
q
n
m
a
d
e
y

75

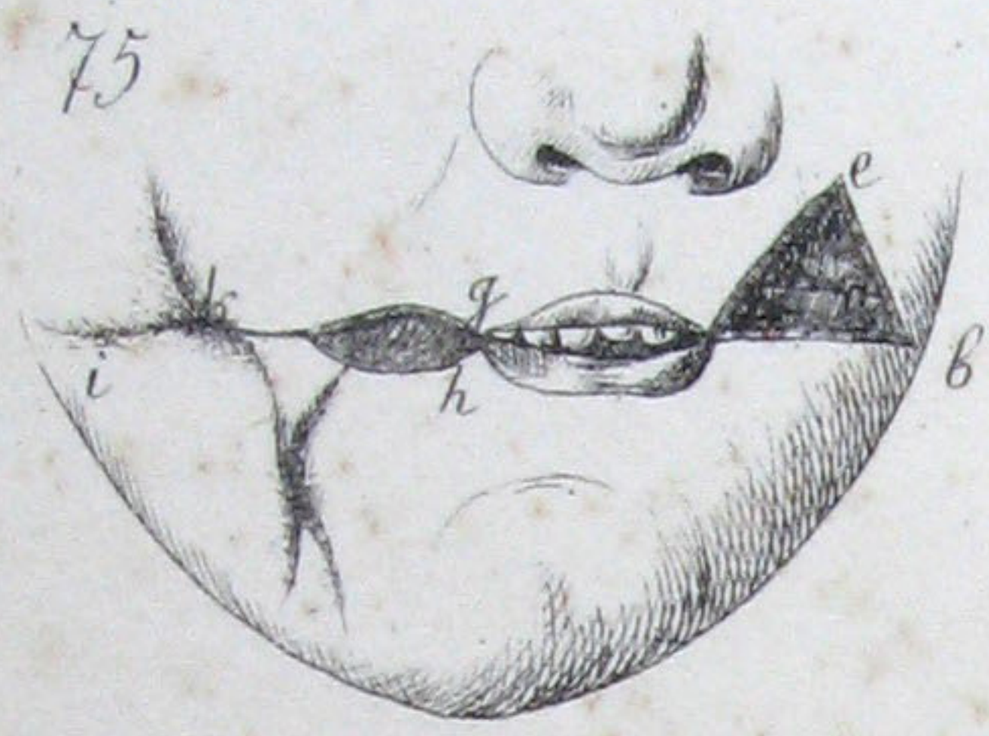

76

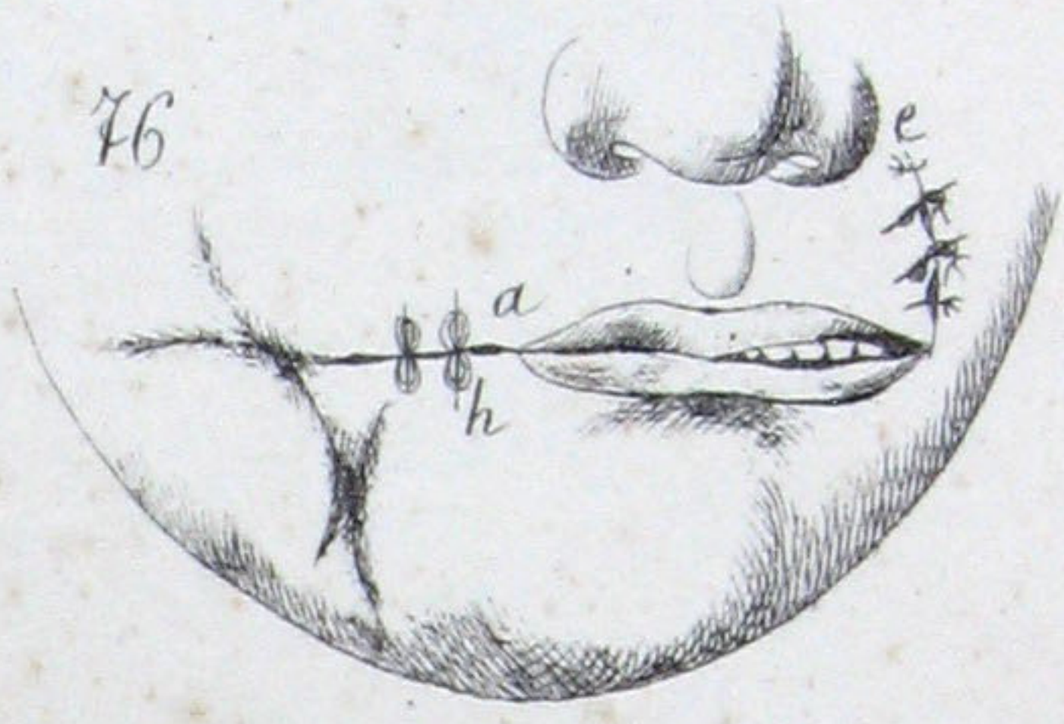

77

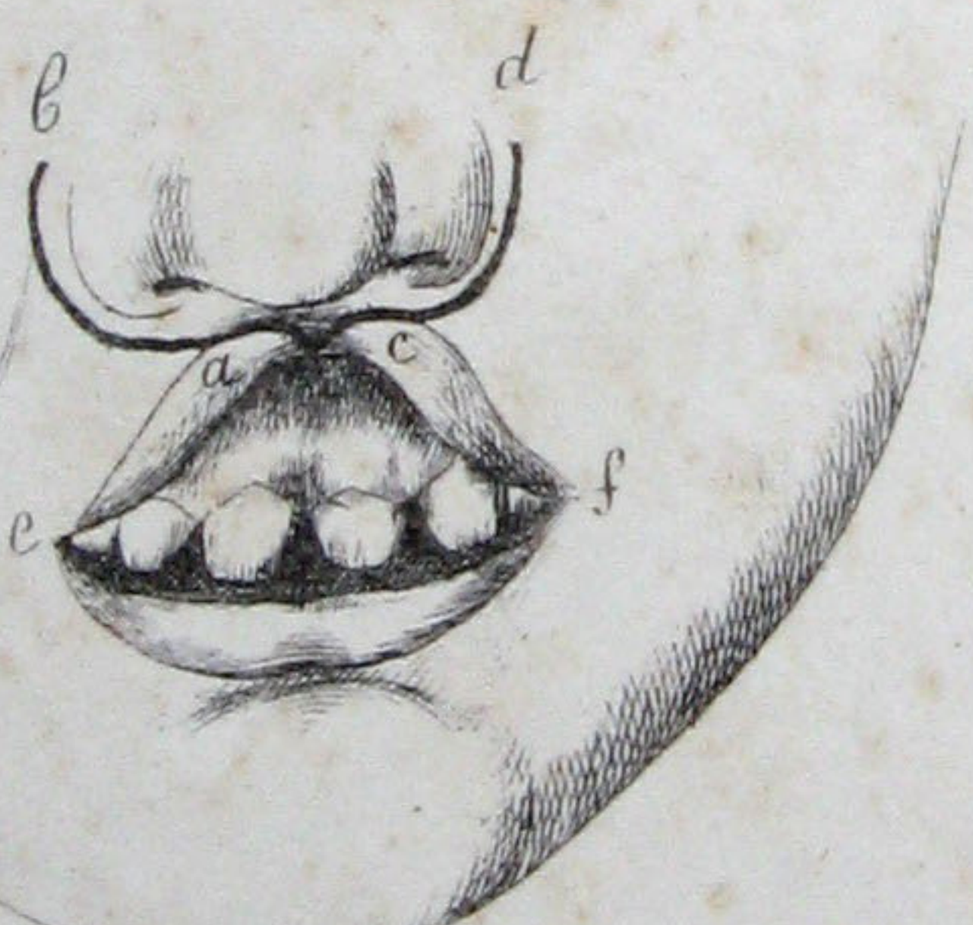

78



79



80



81

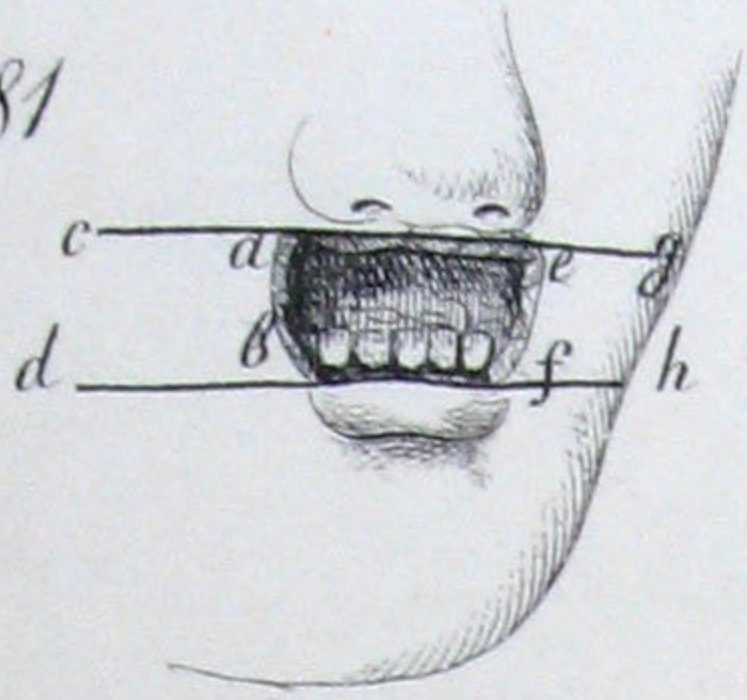

82

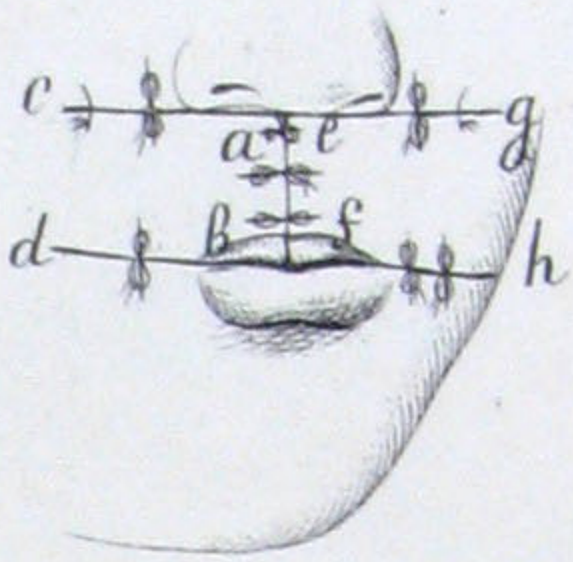

83

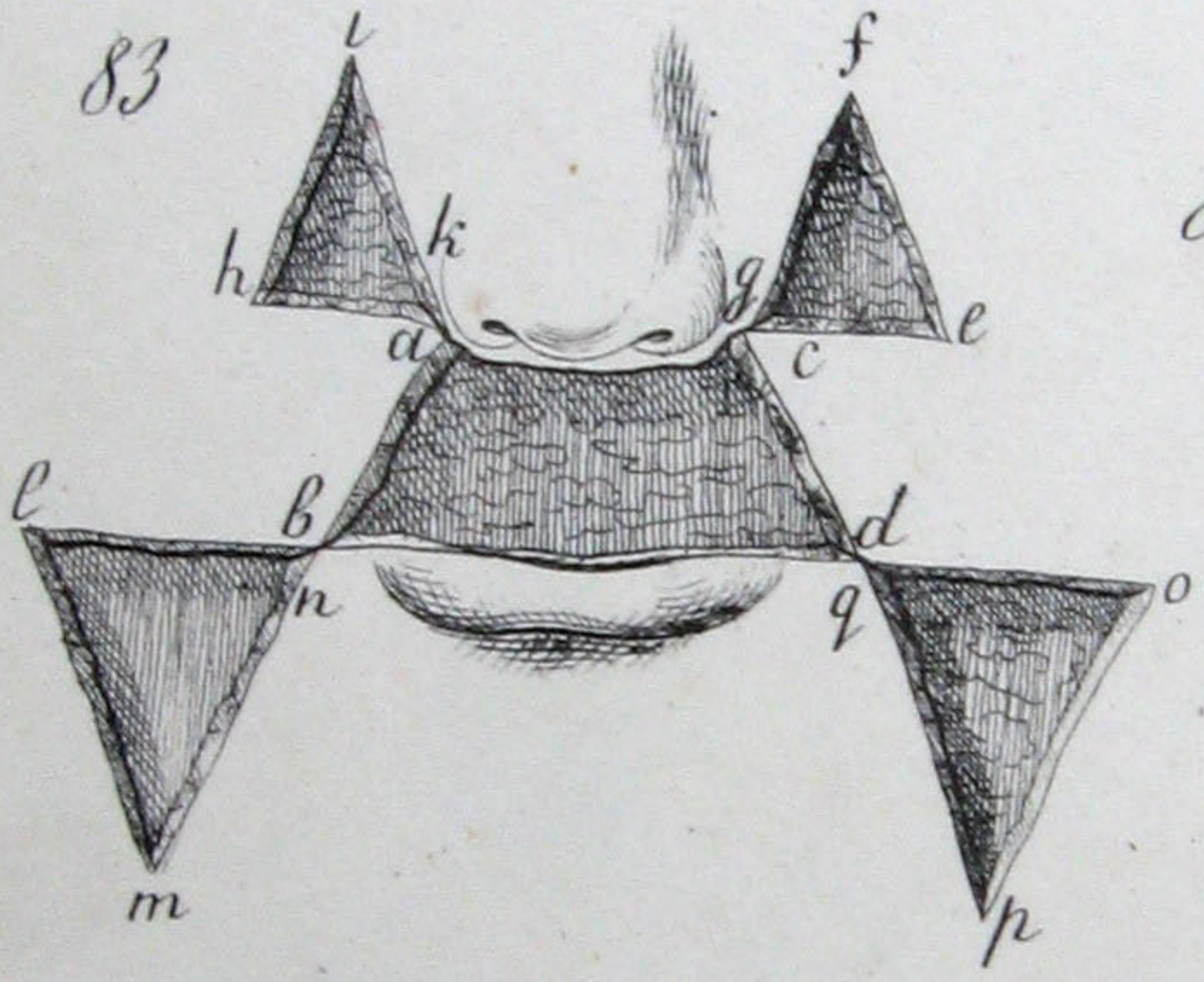

84

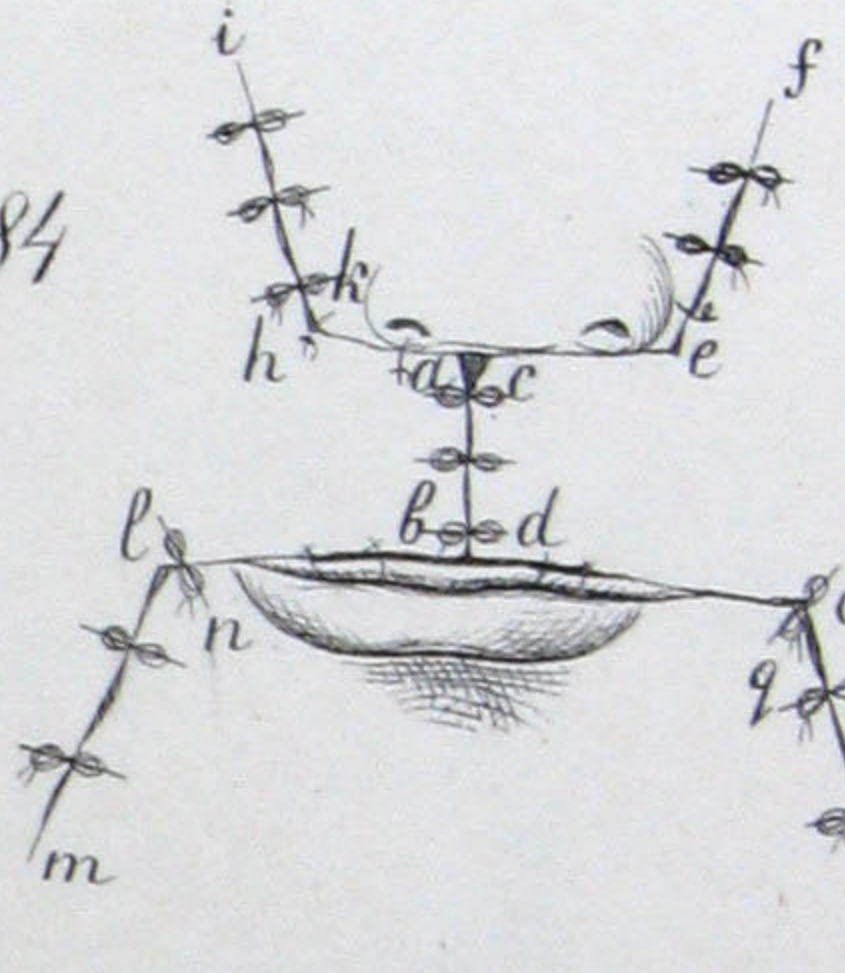

85

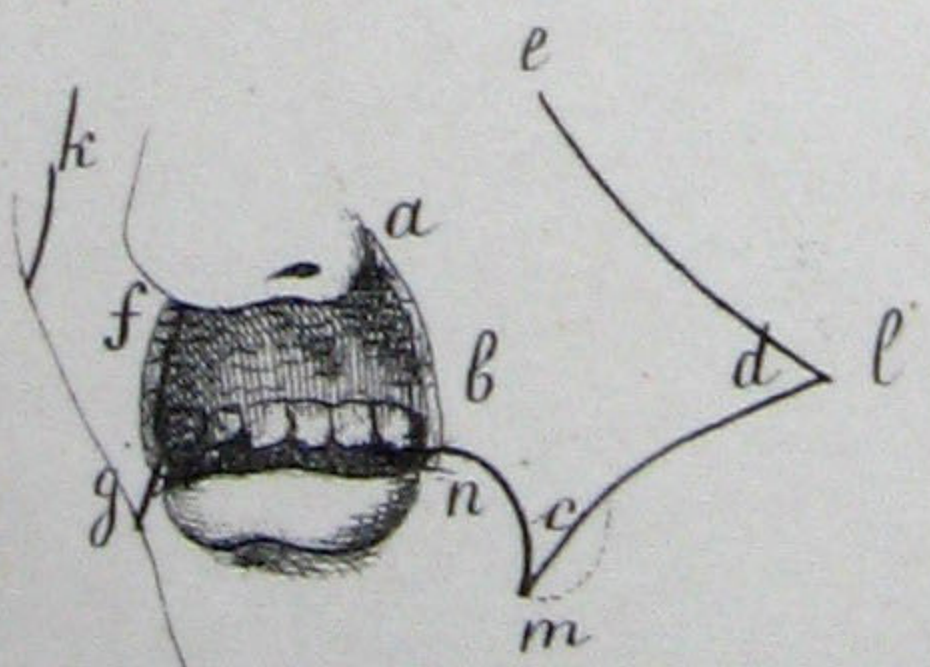

86

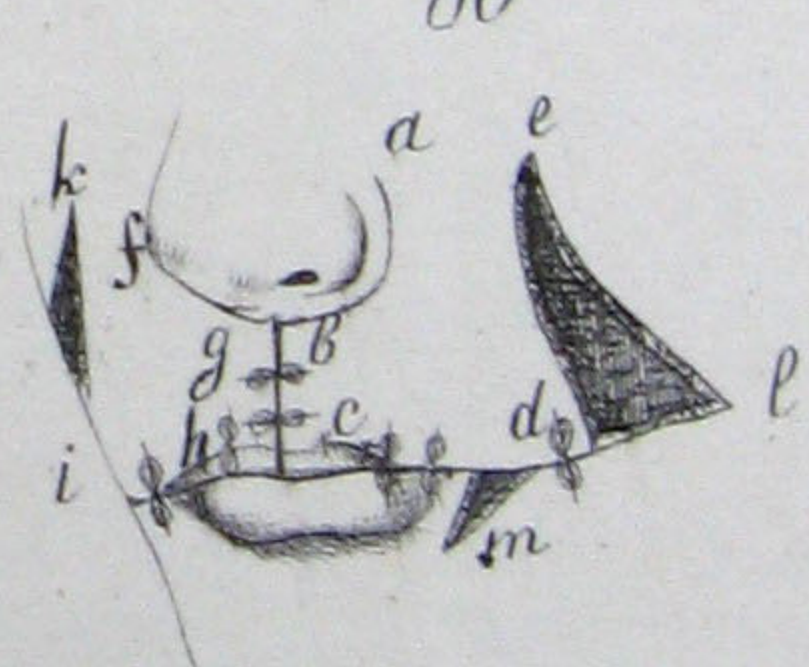

87



88

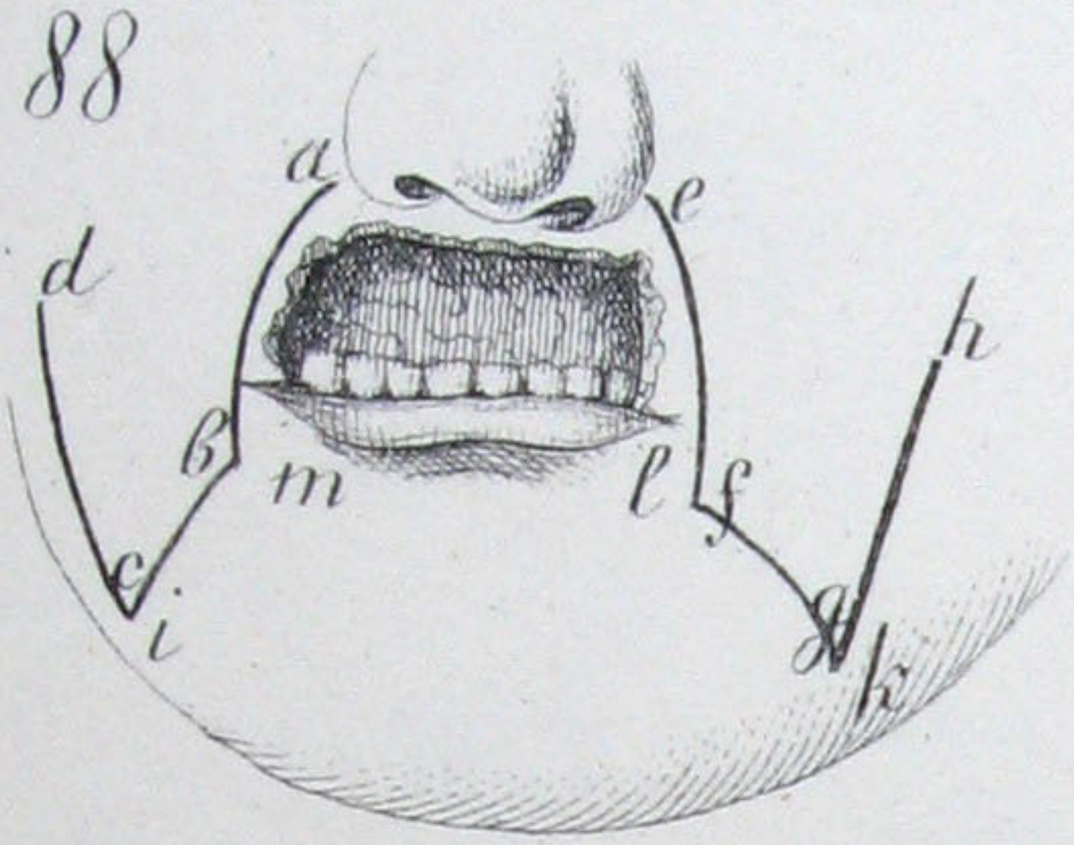

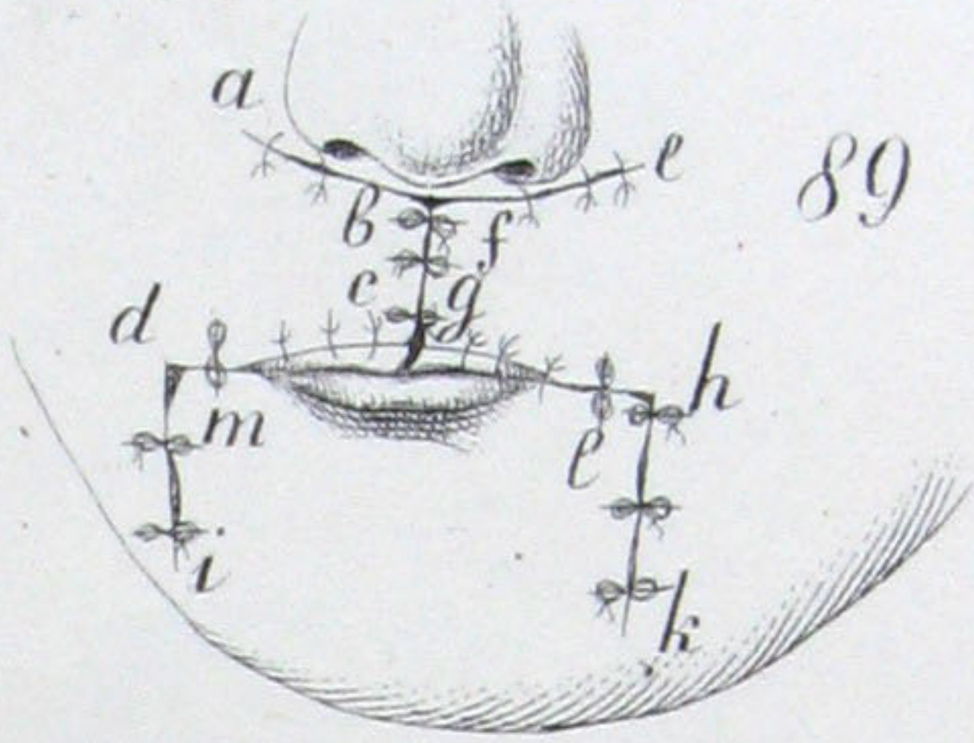

89

90

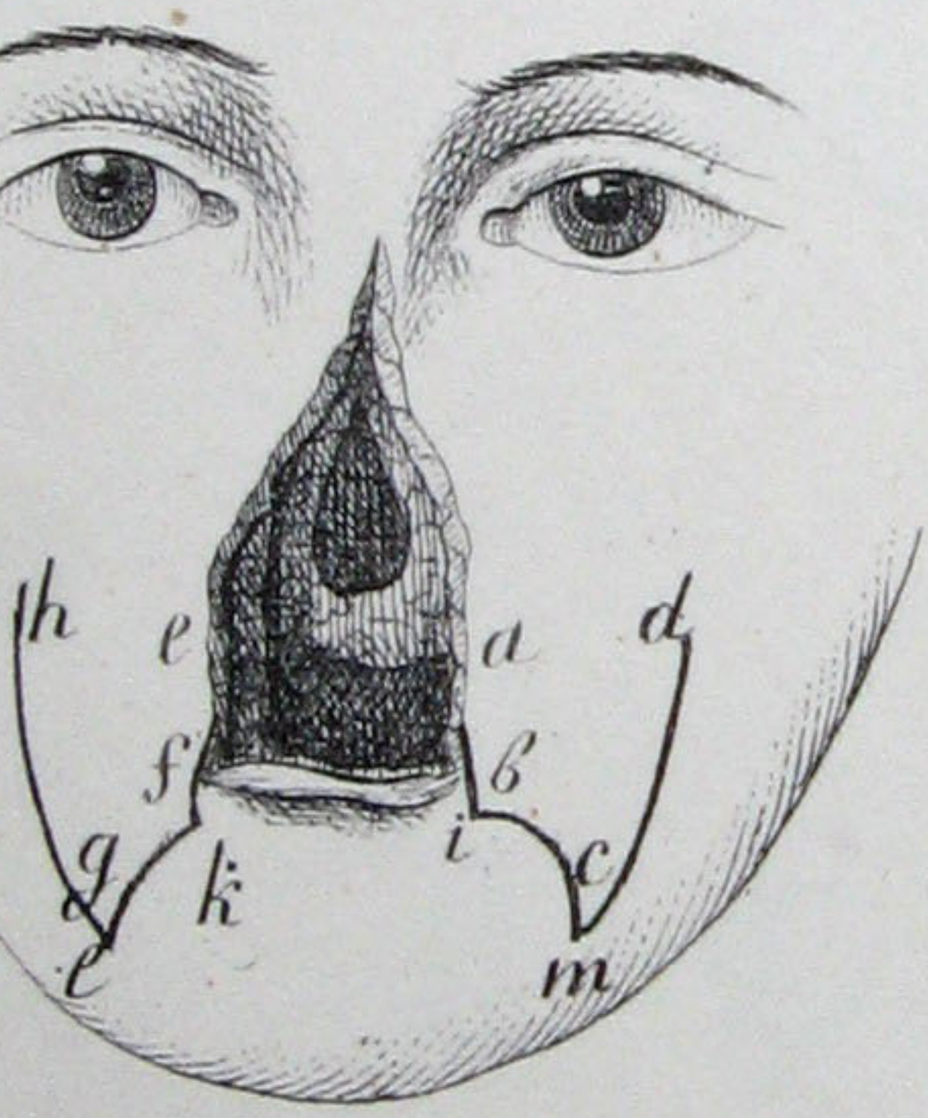

91

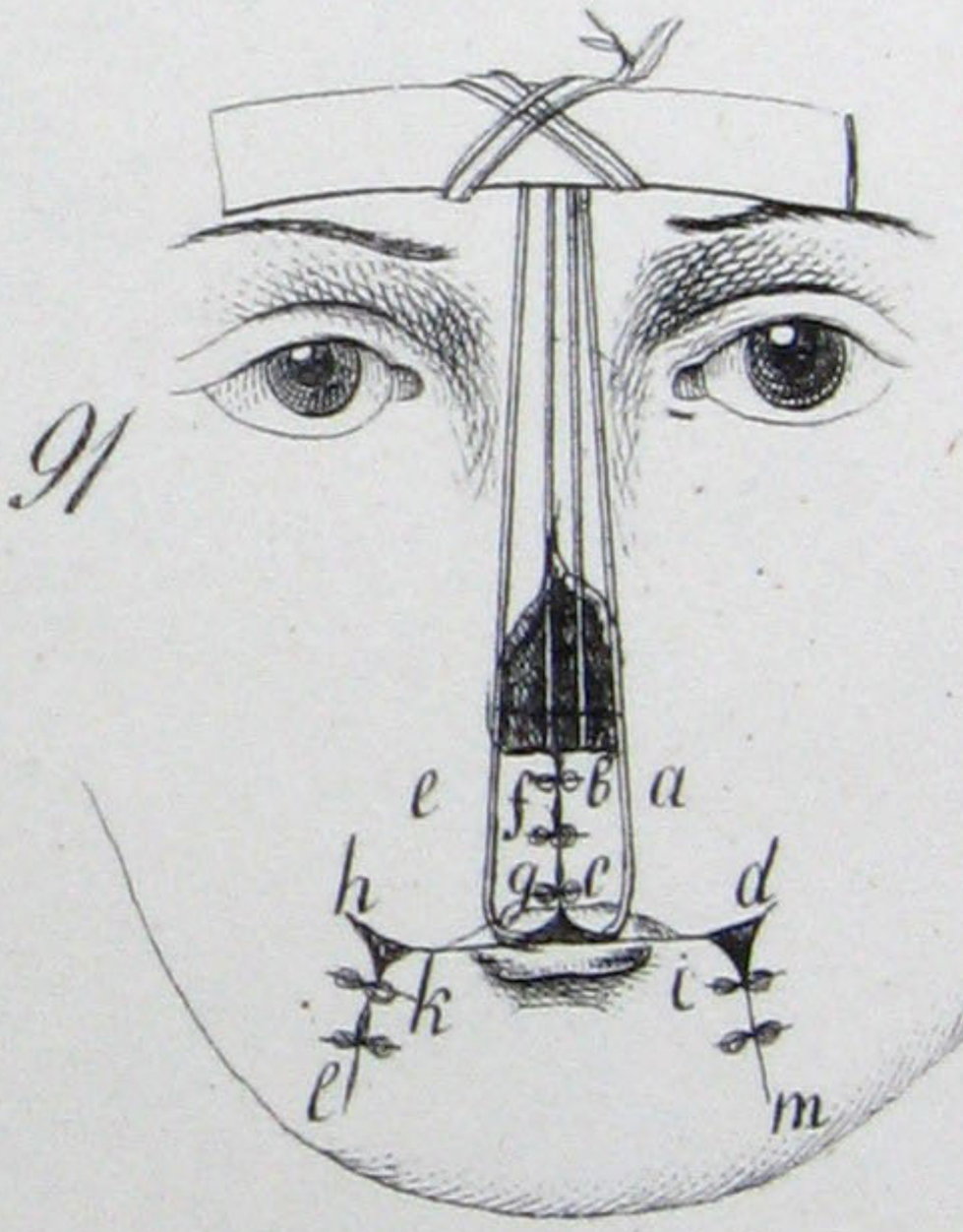

92

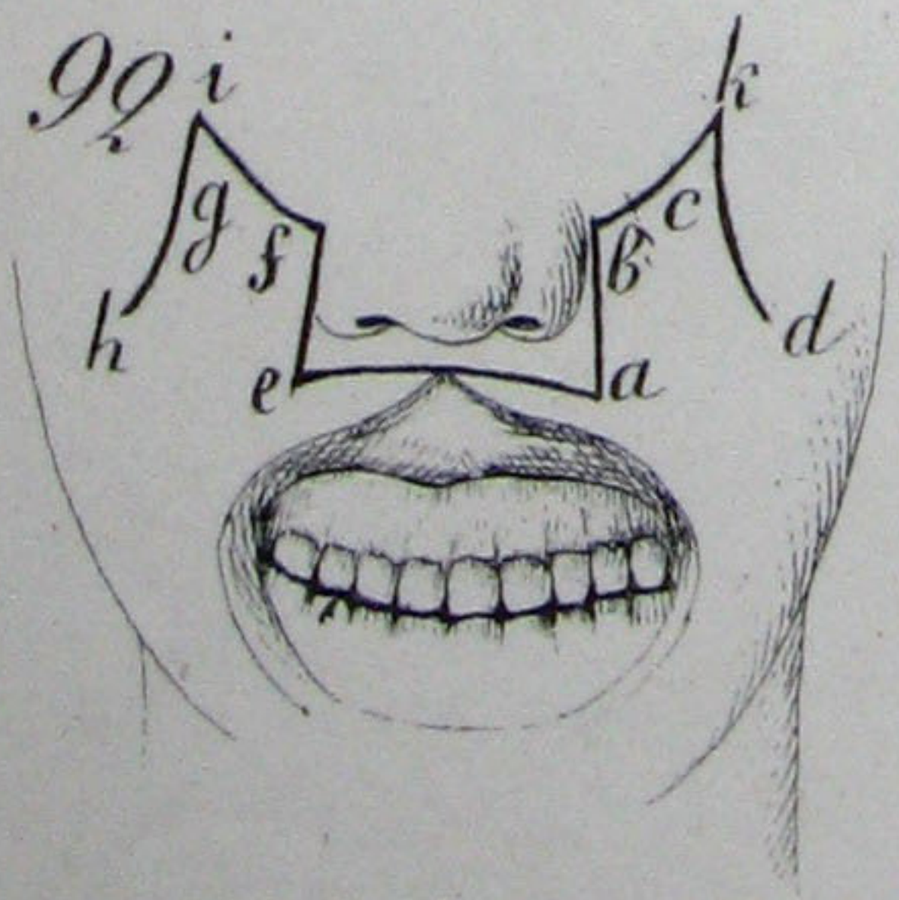

93

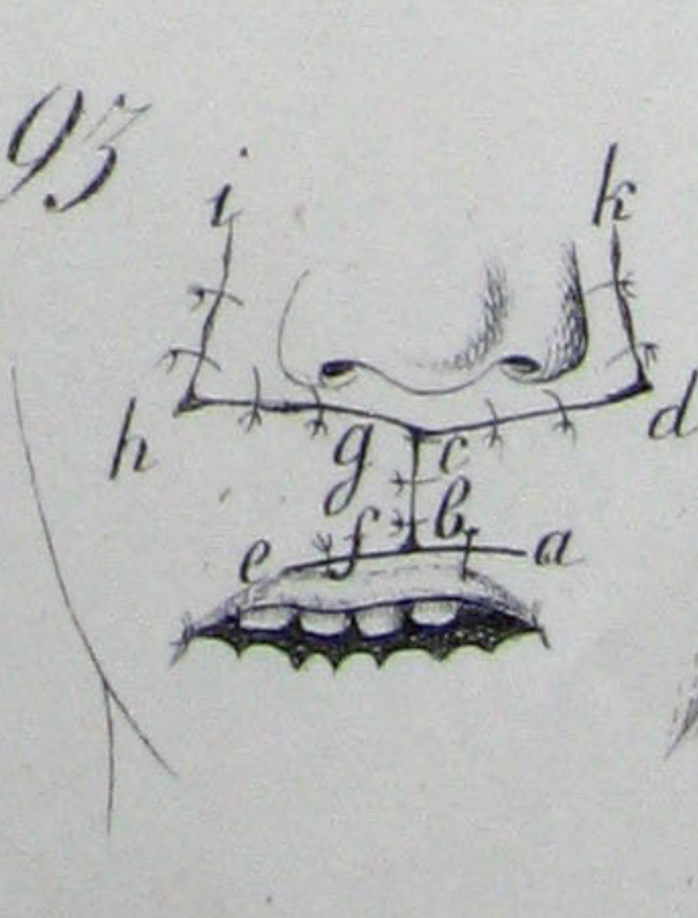

94

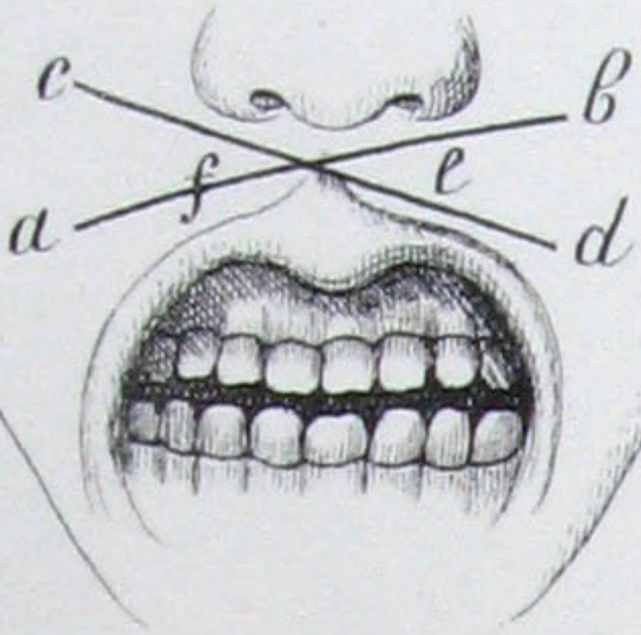

95



96

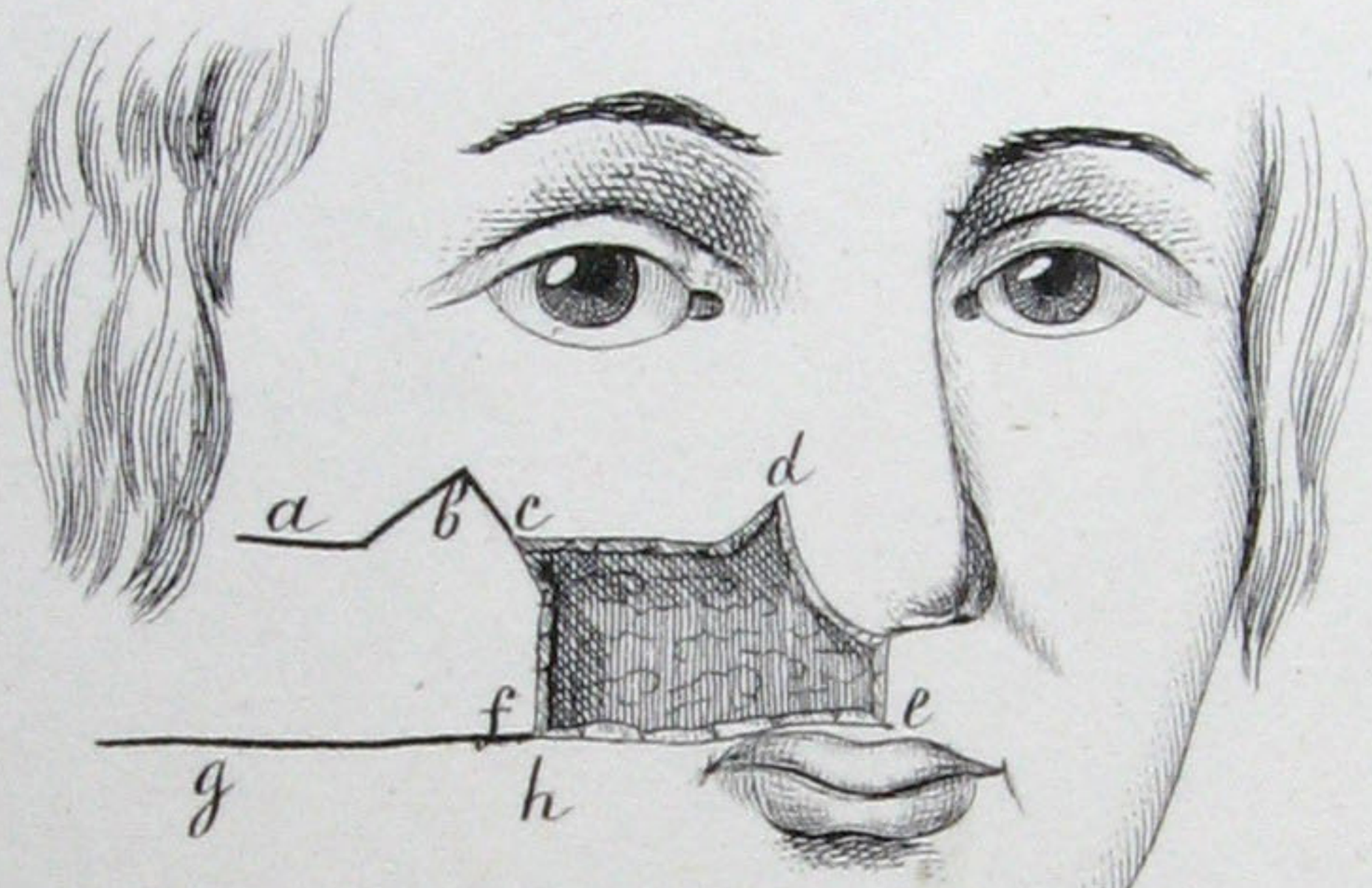

97



98



99

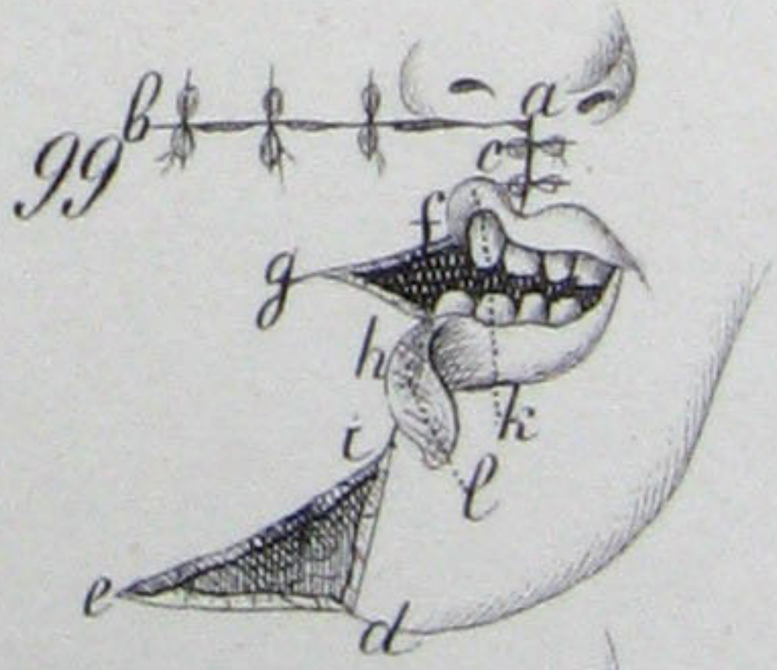

100



101

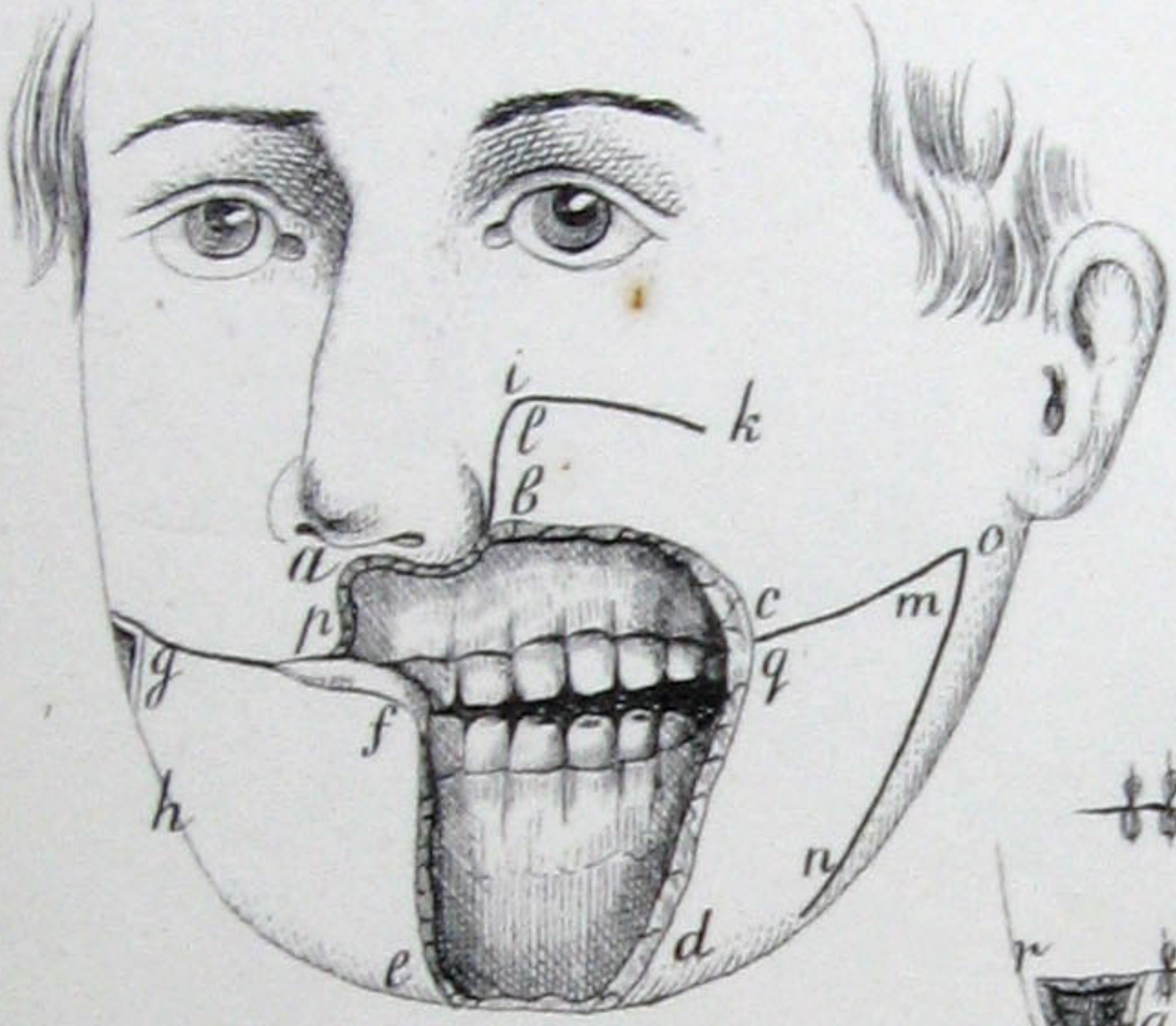

102

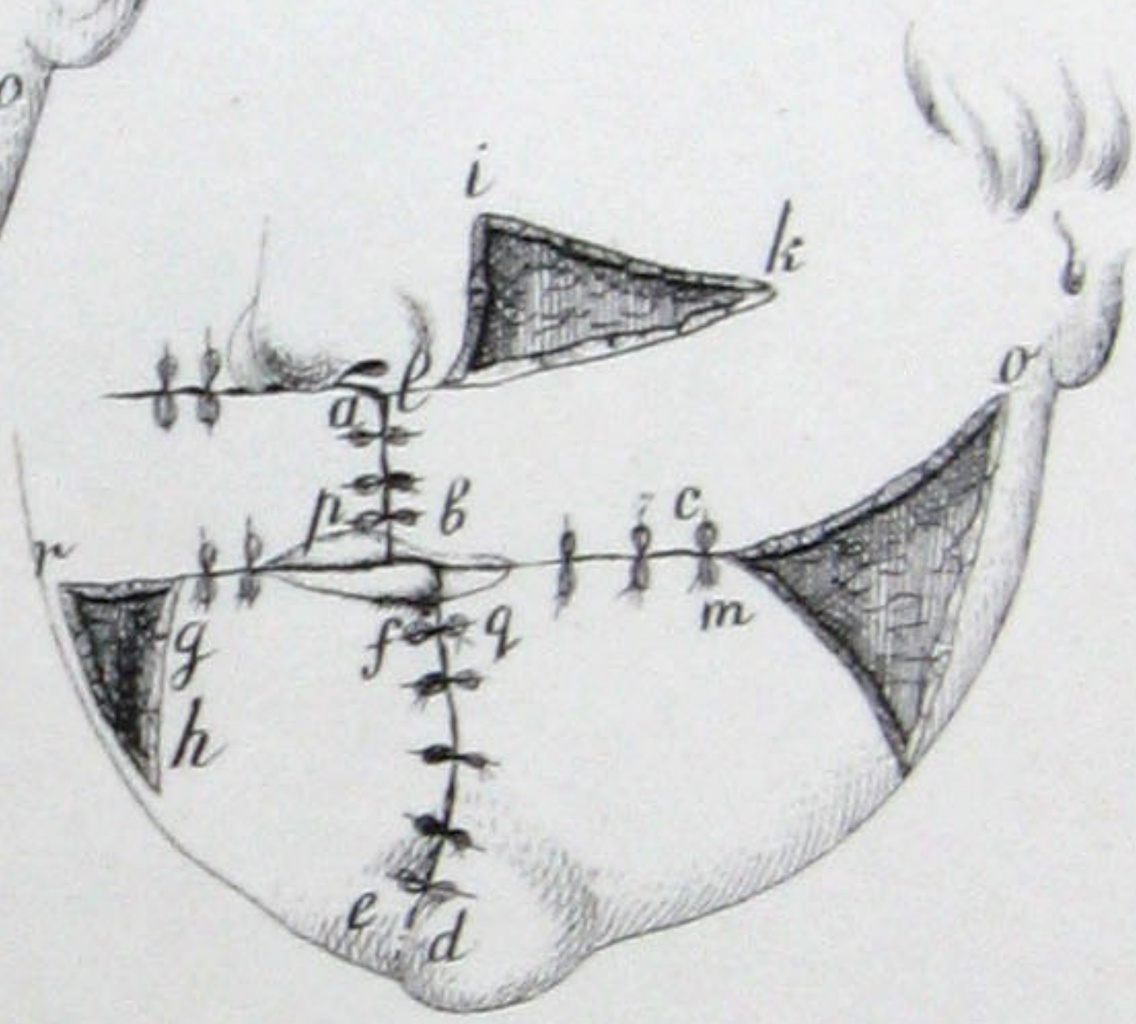

103

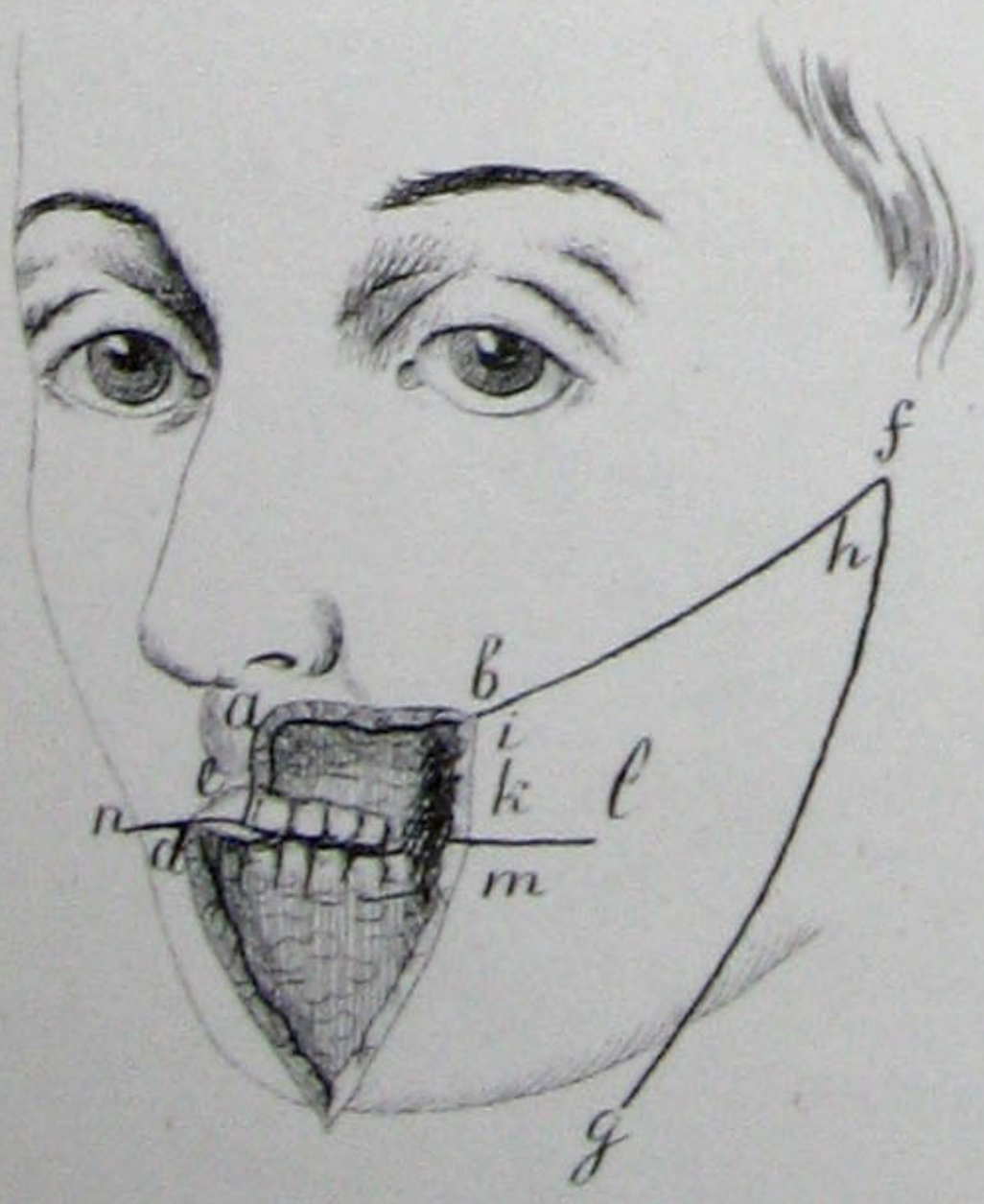

104

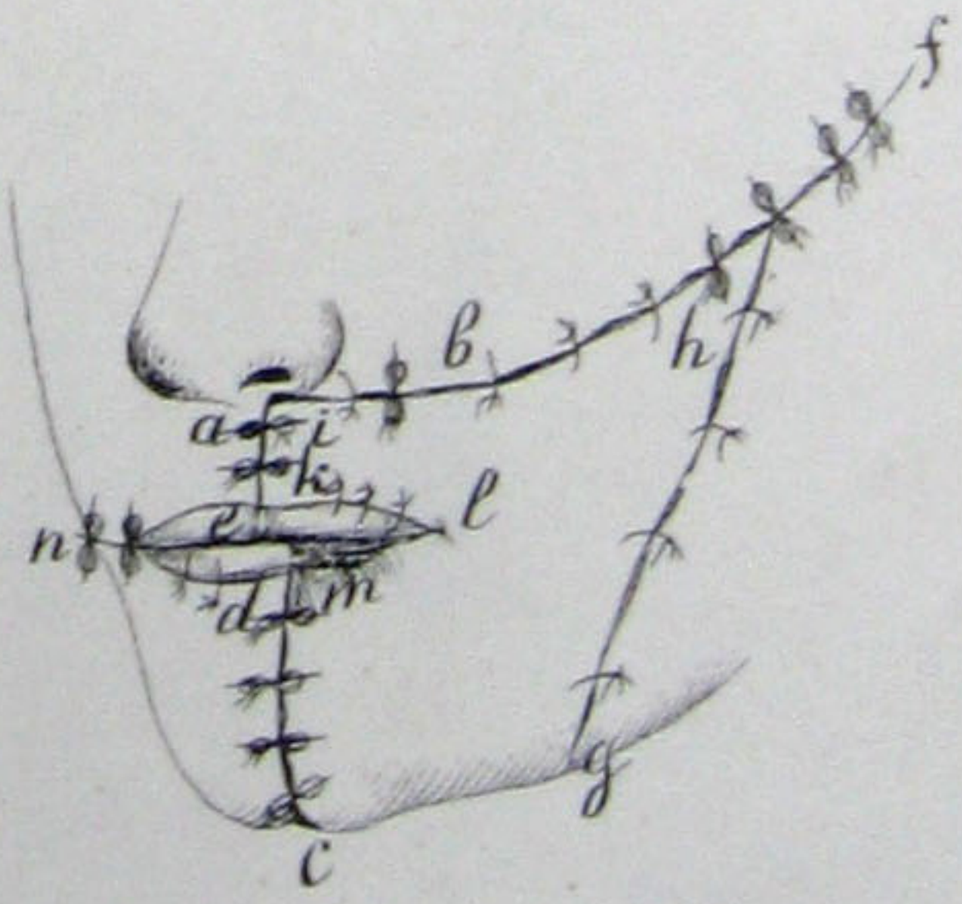

105

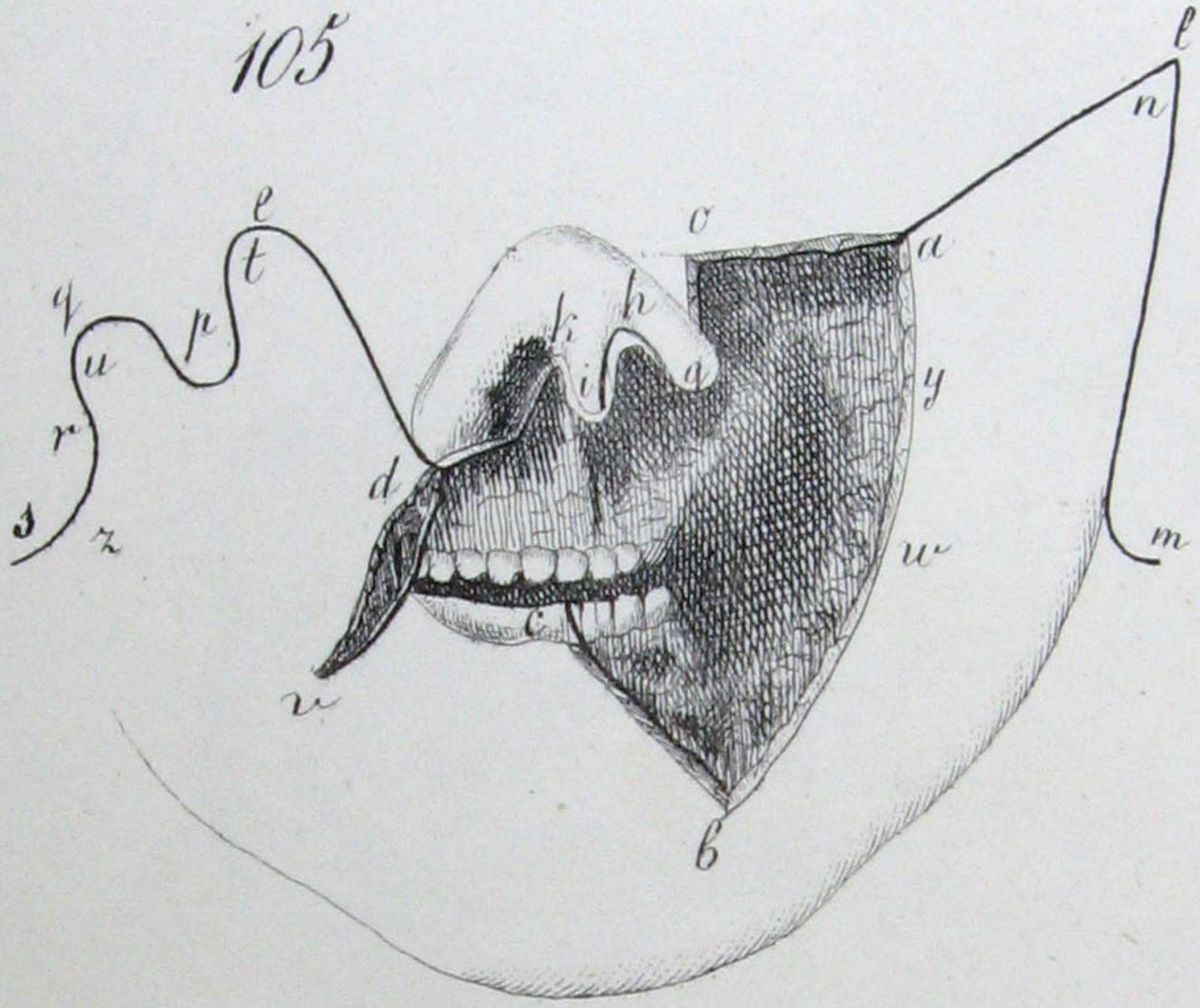

106

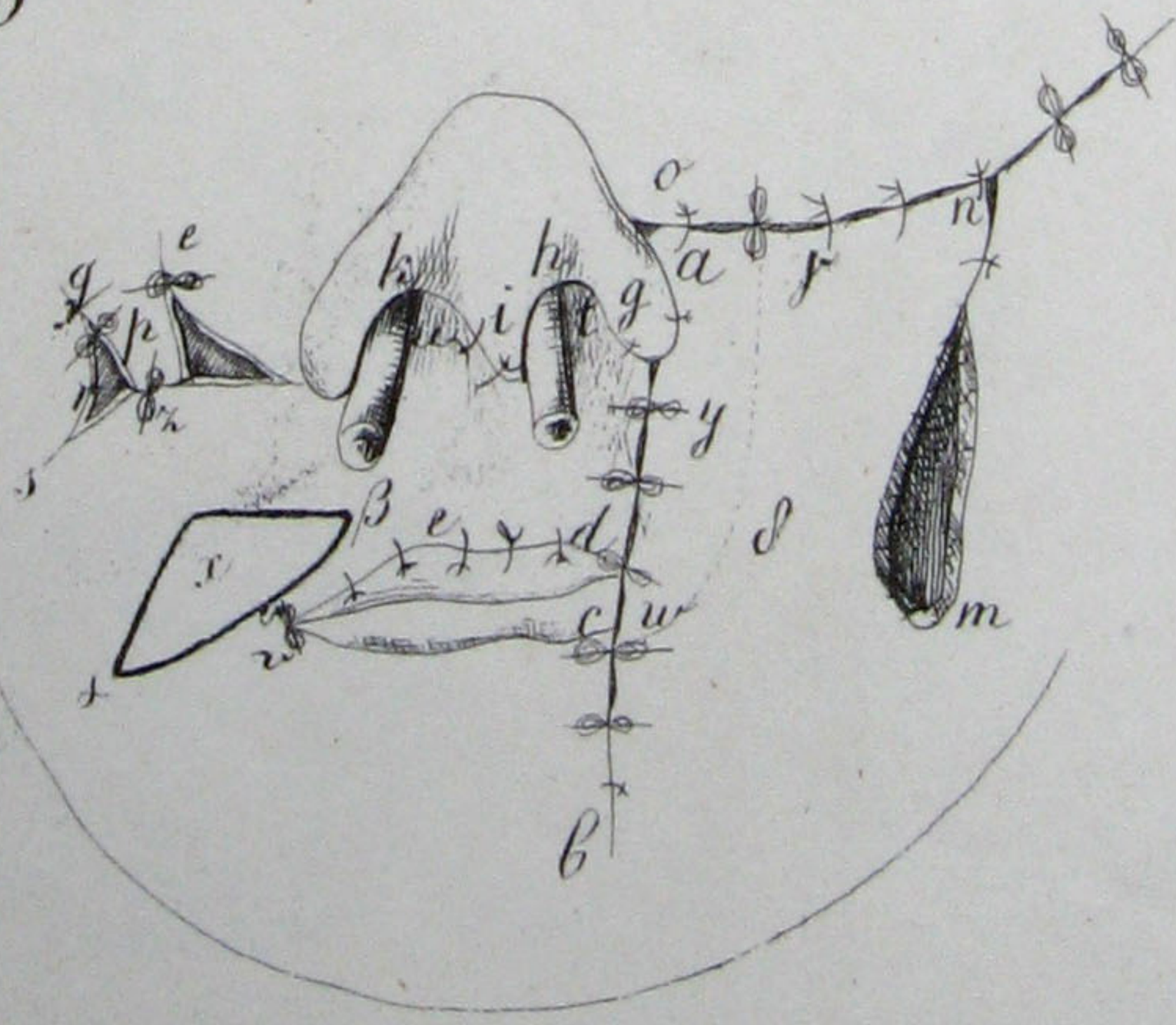

107

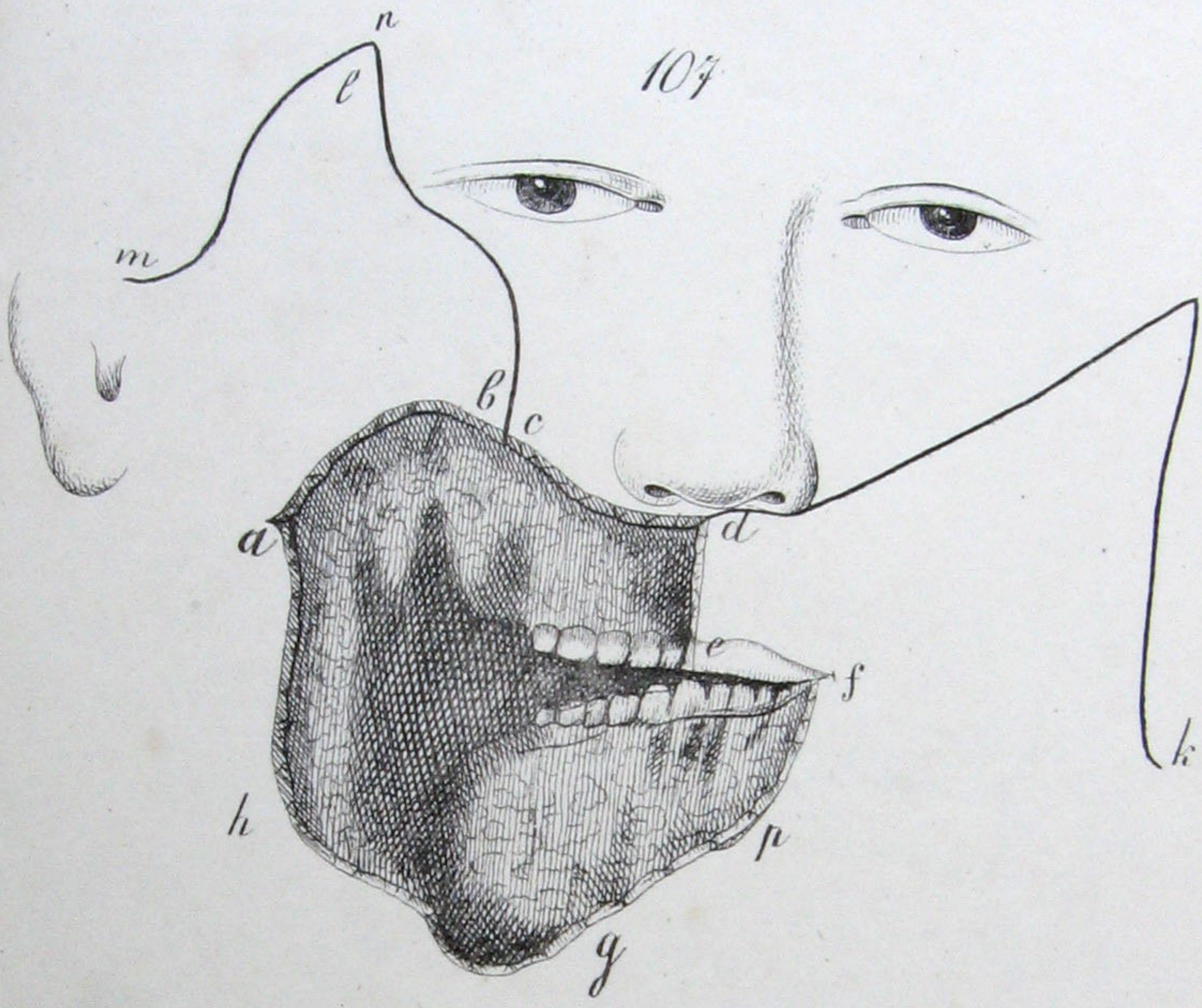

108.

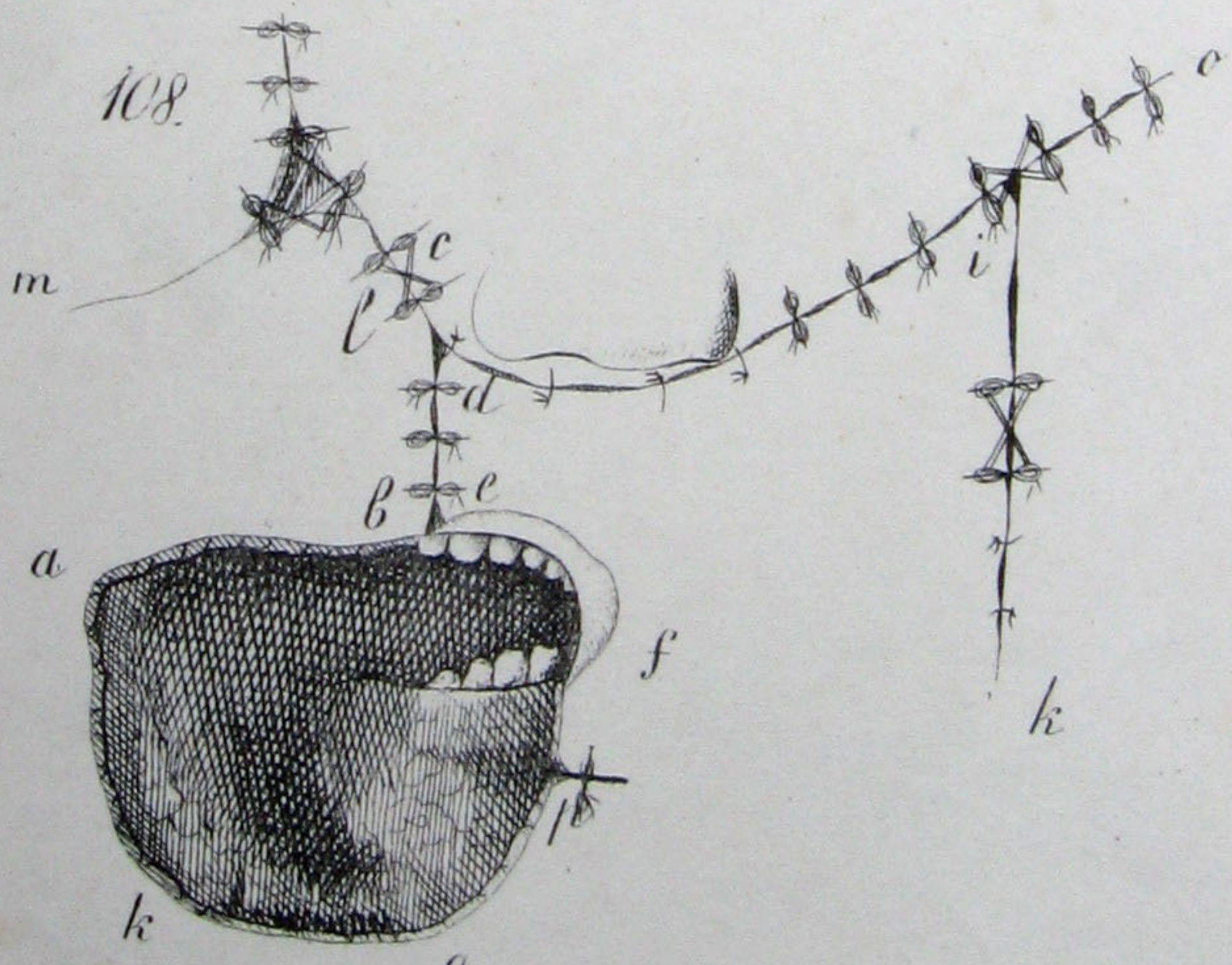

109.

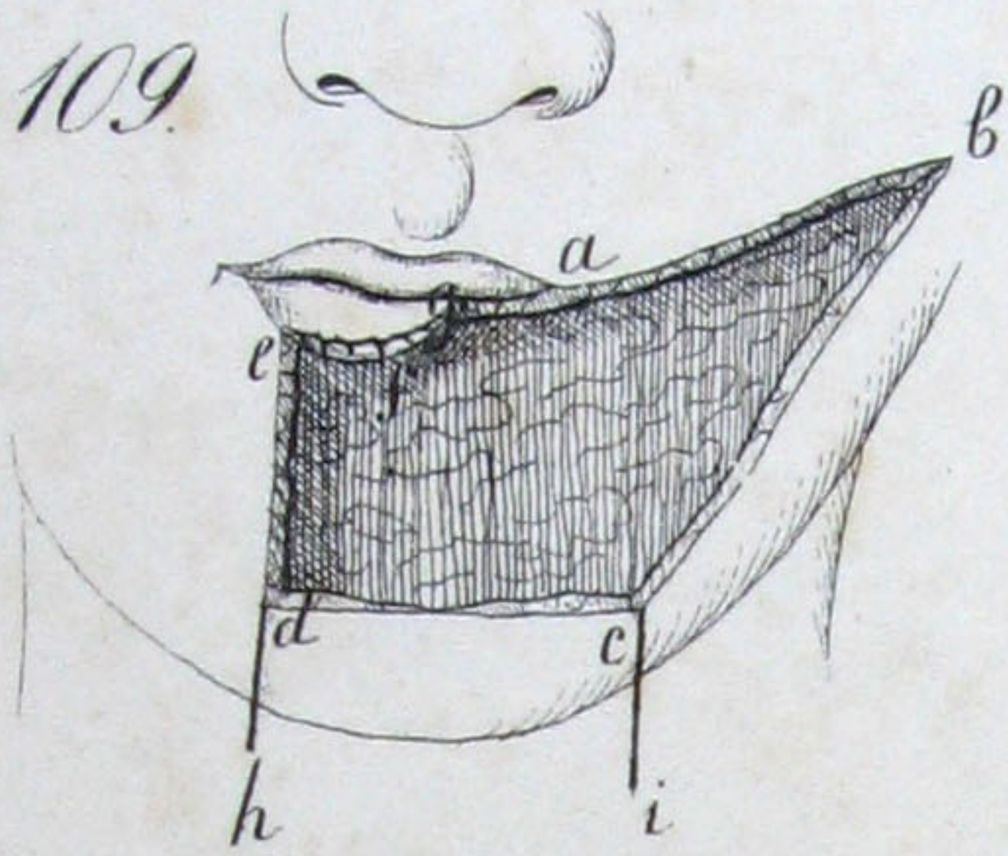

110.

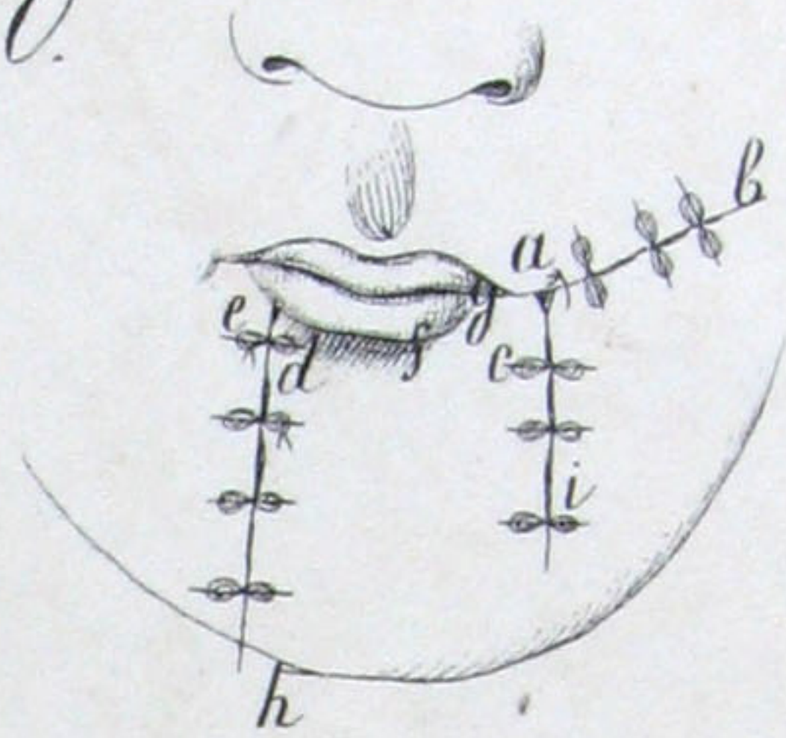

111

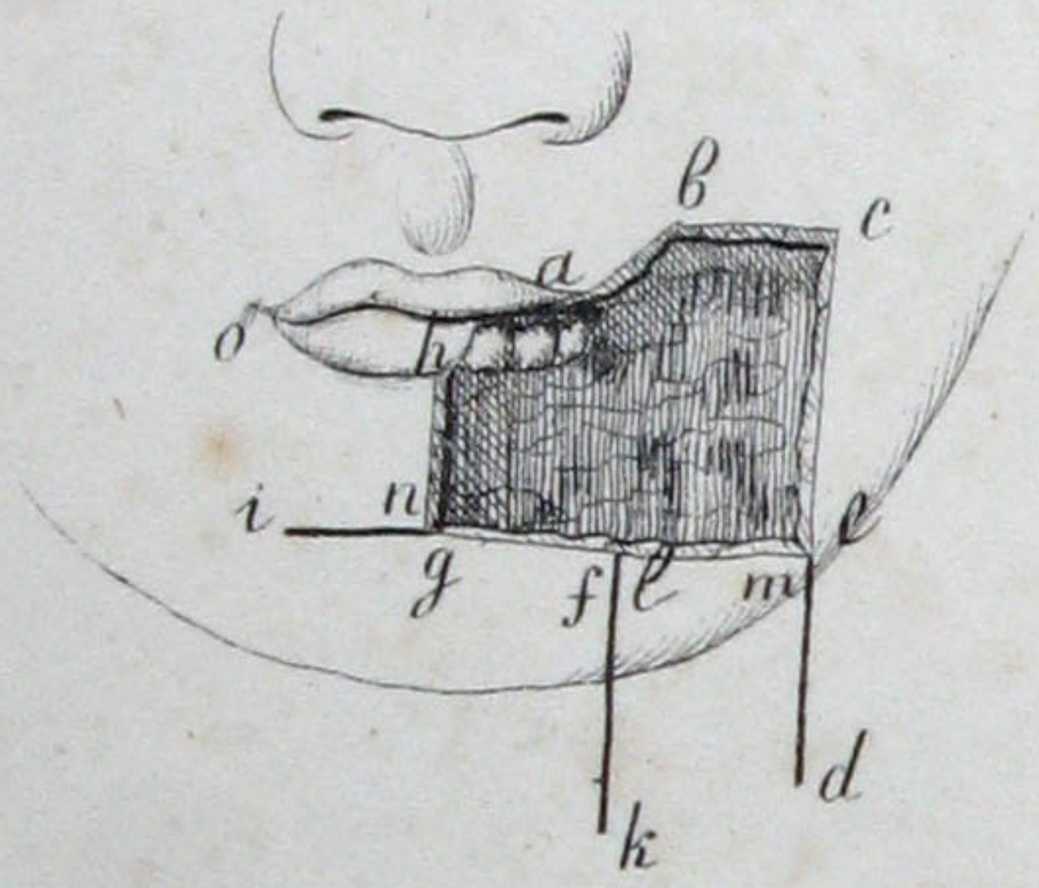

112

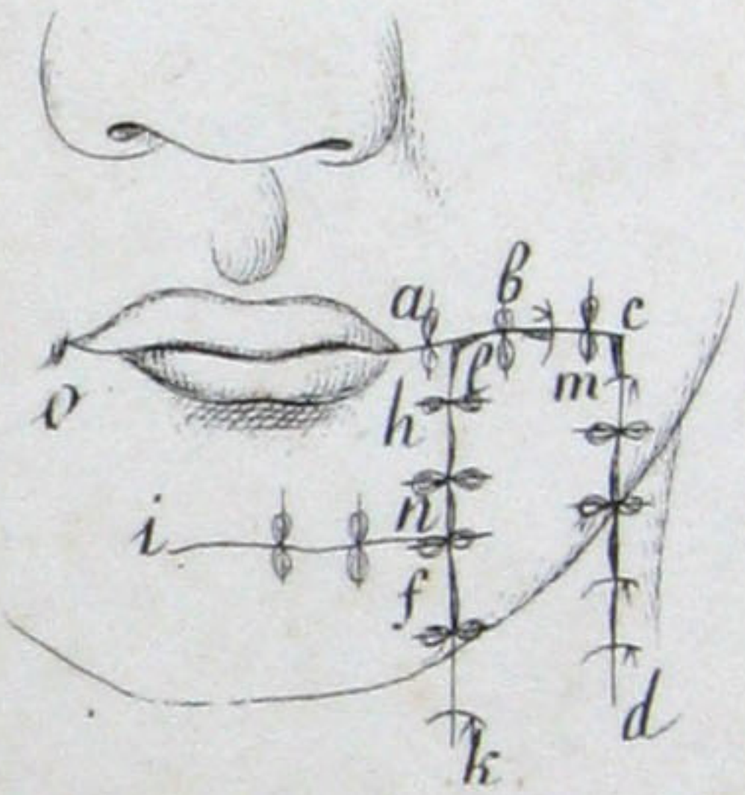

113

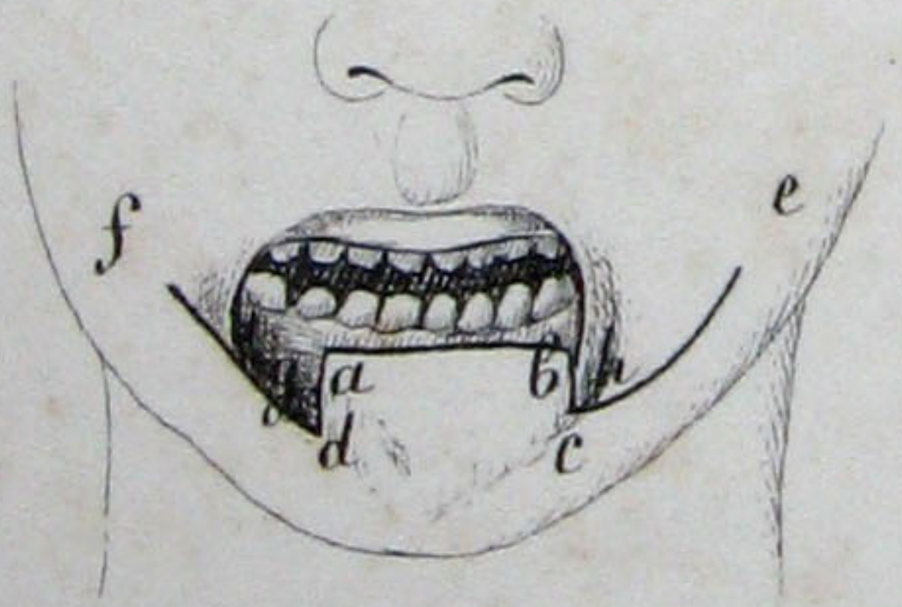

114

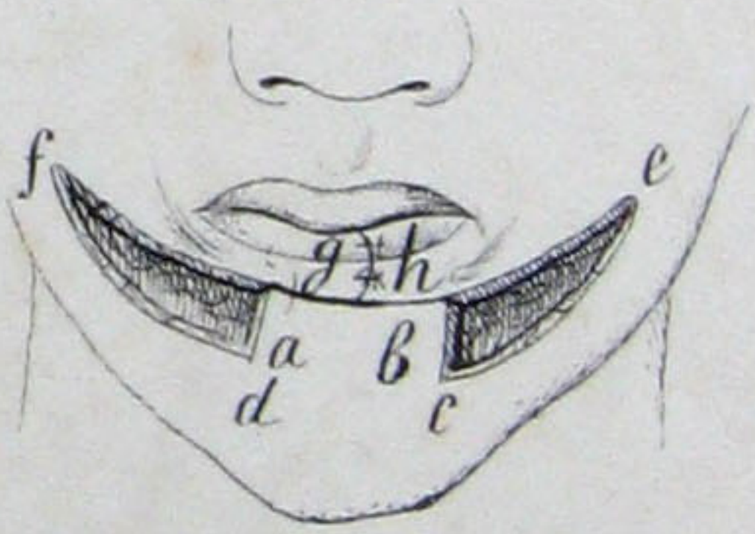

115

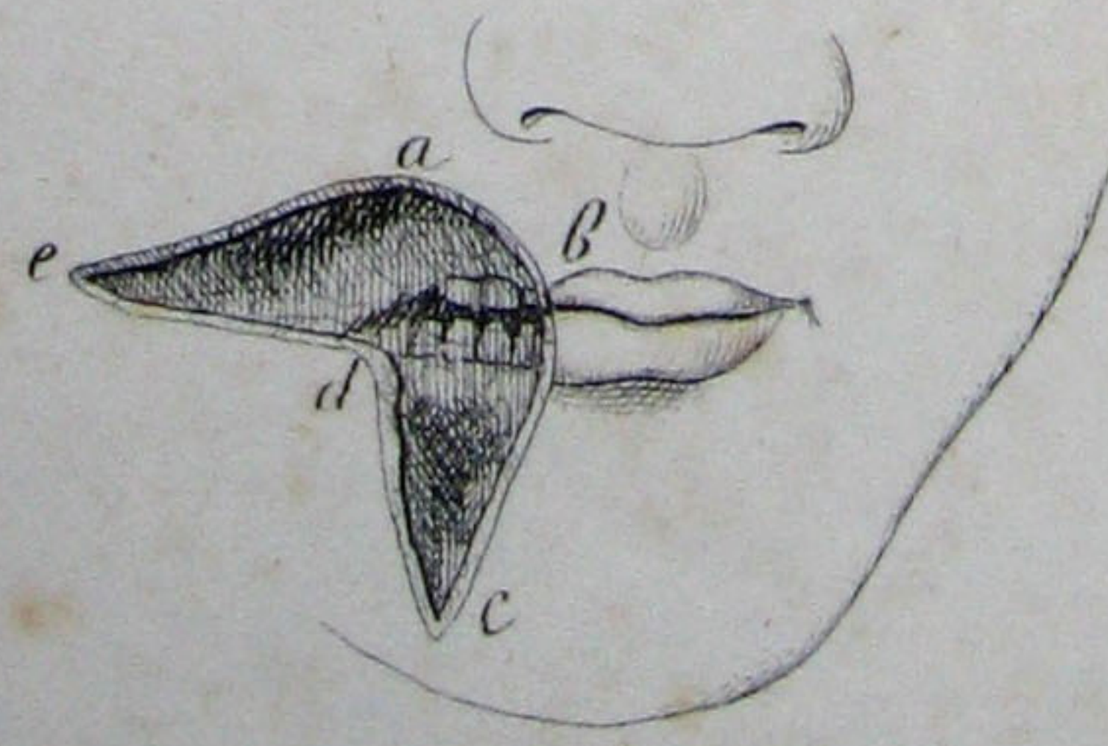

116

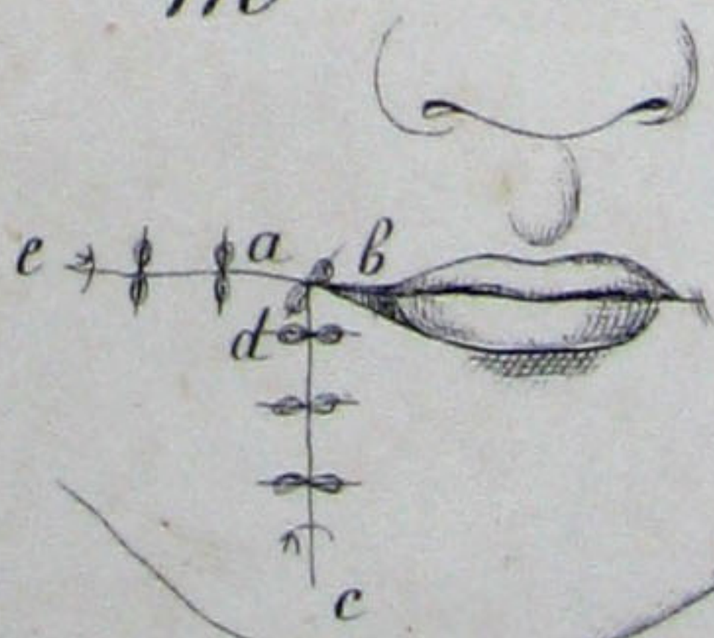

117



118

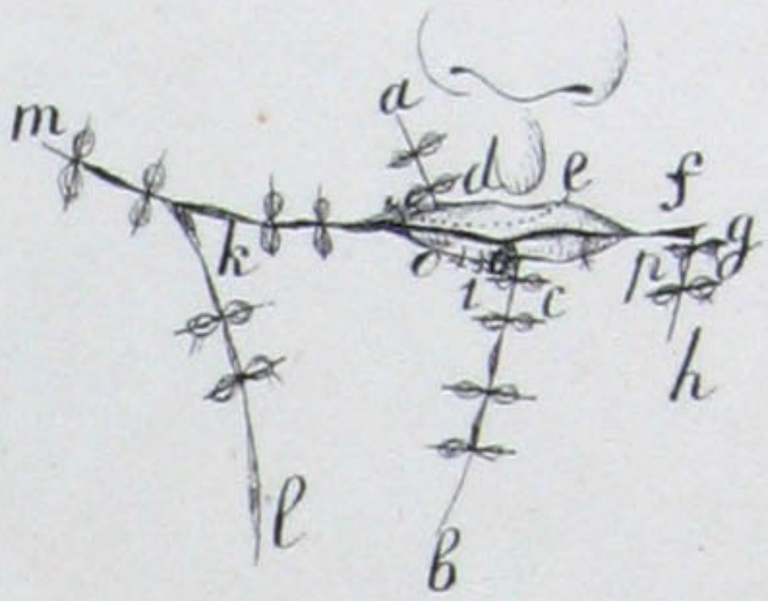

120

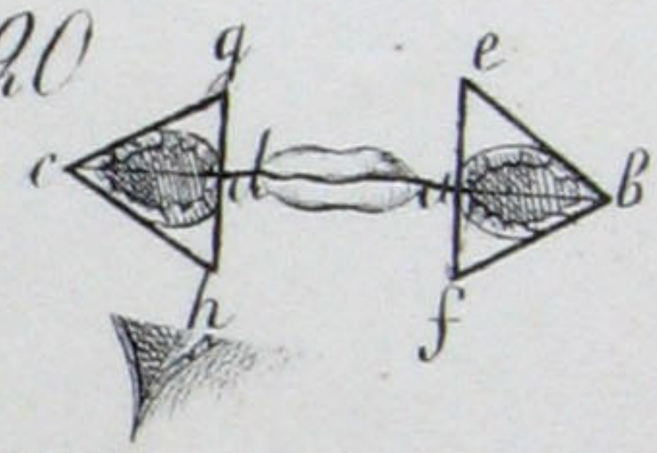

121

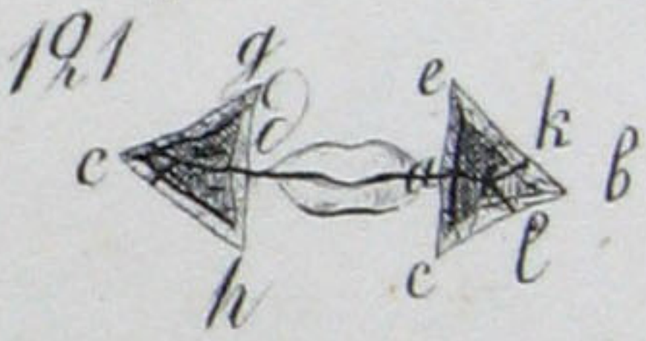

119

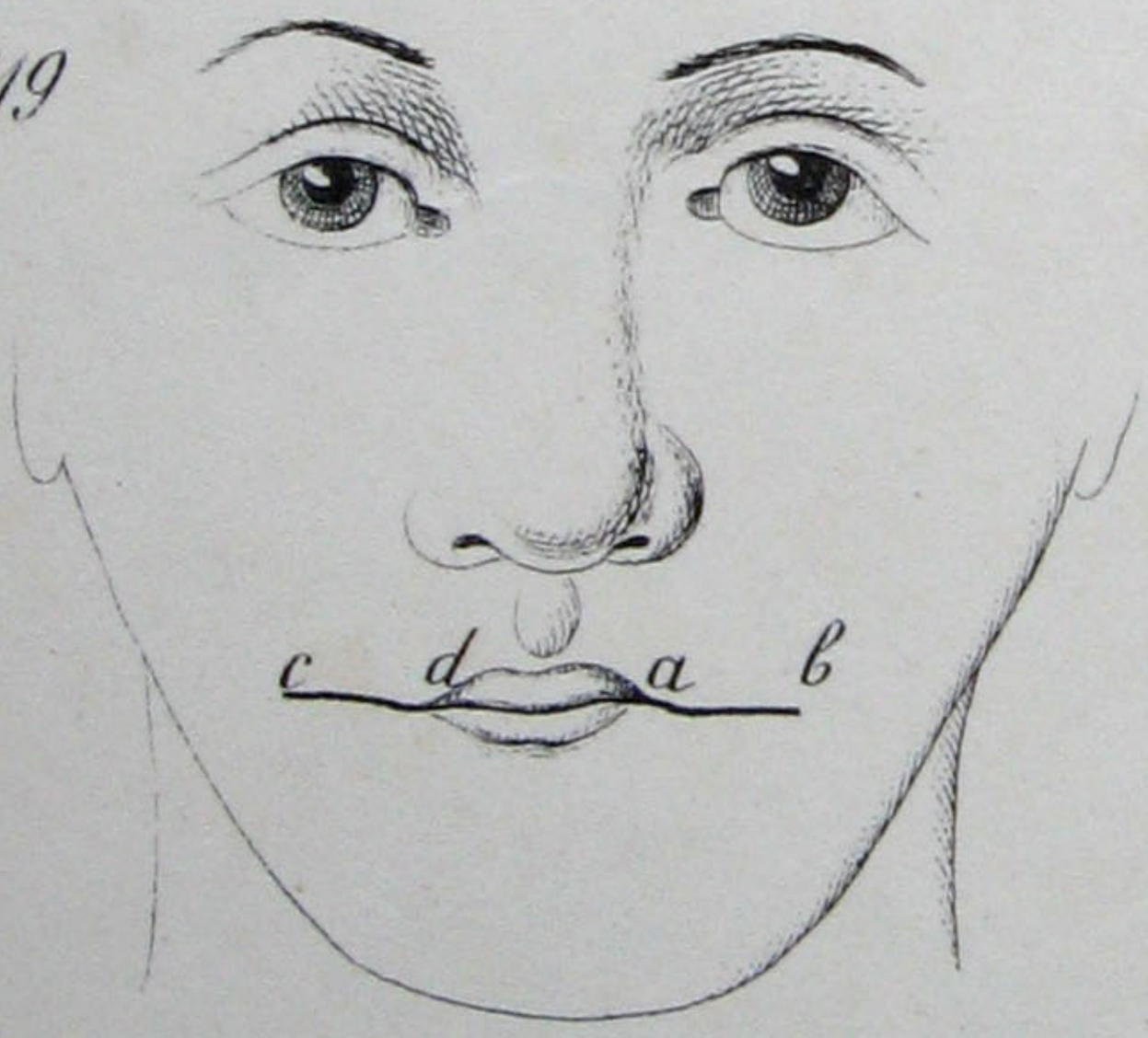

122



123

124

125

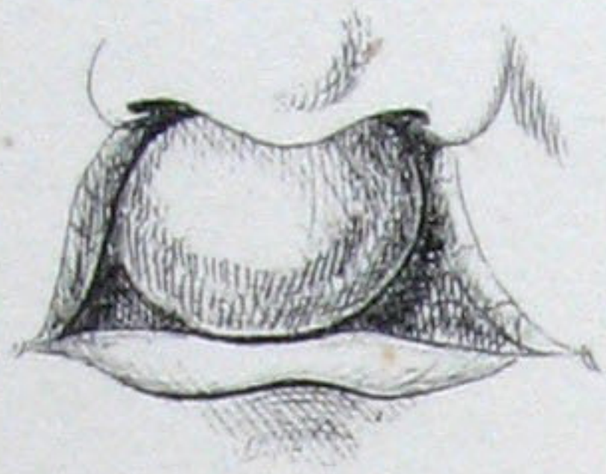

126

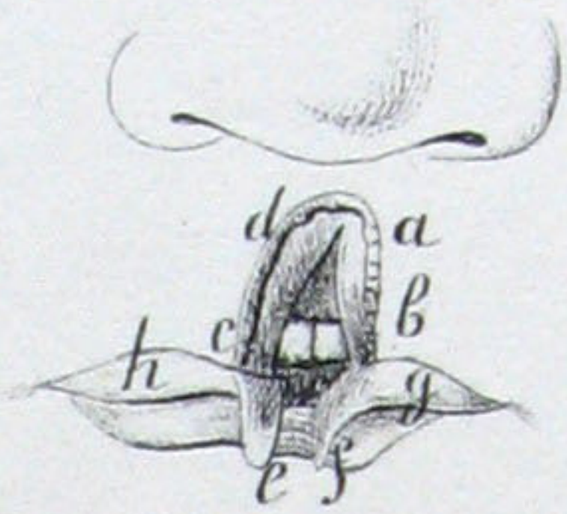

127

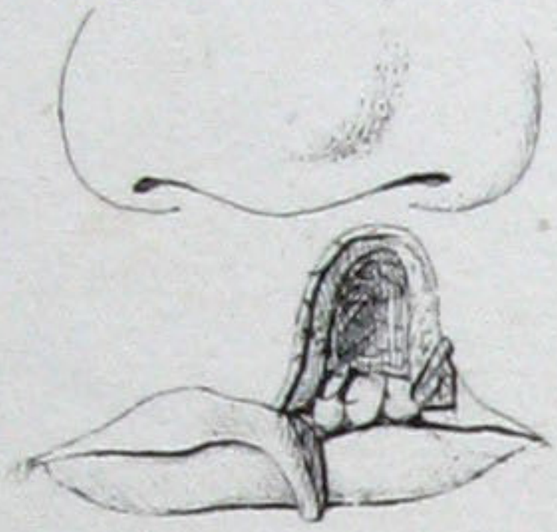

128



a

129

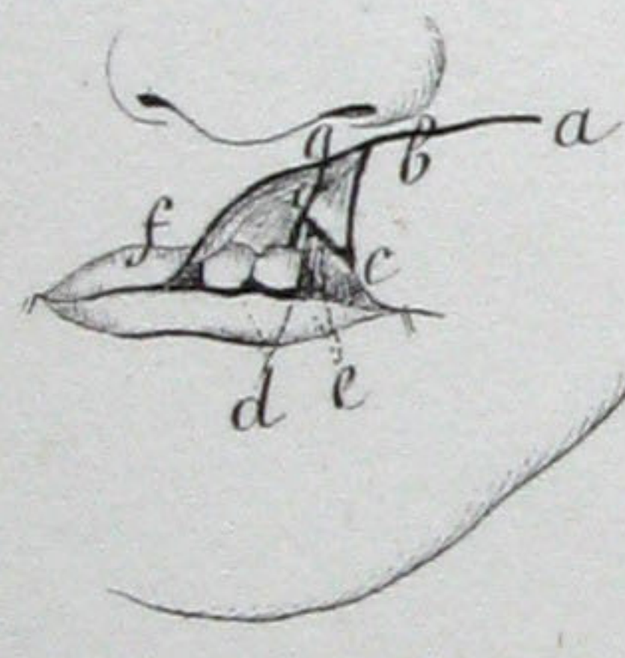

130

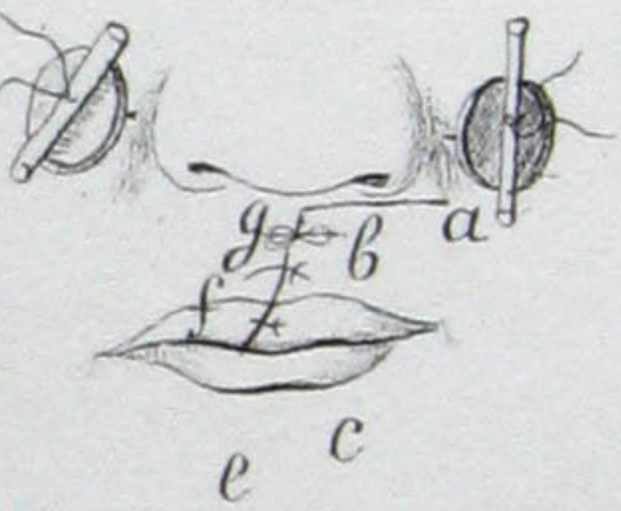

131



132.

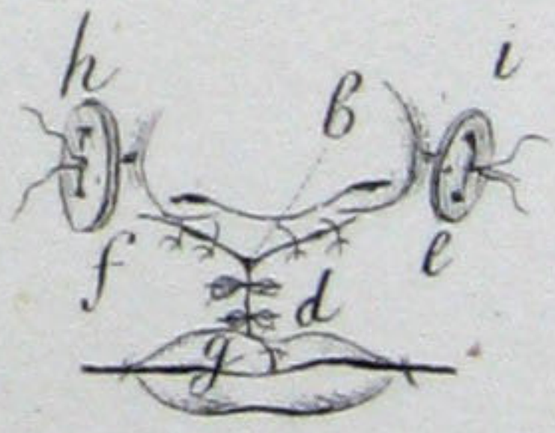

133.

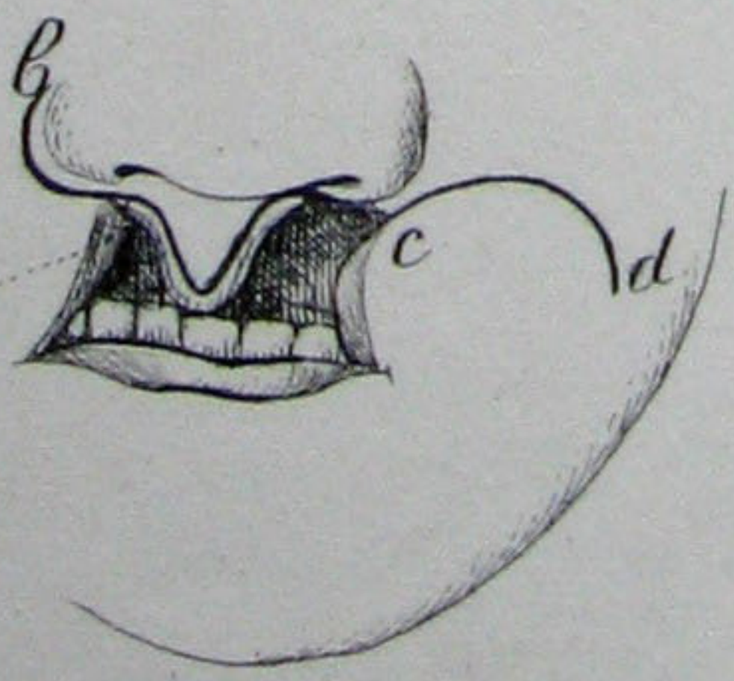

134

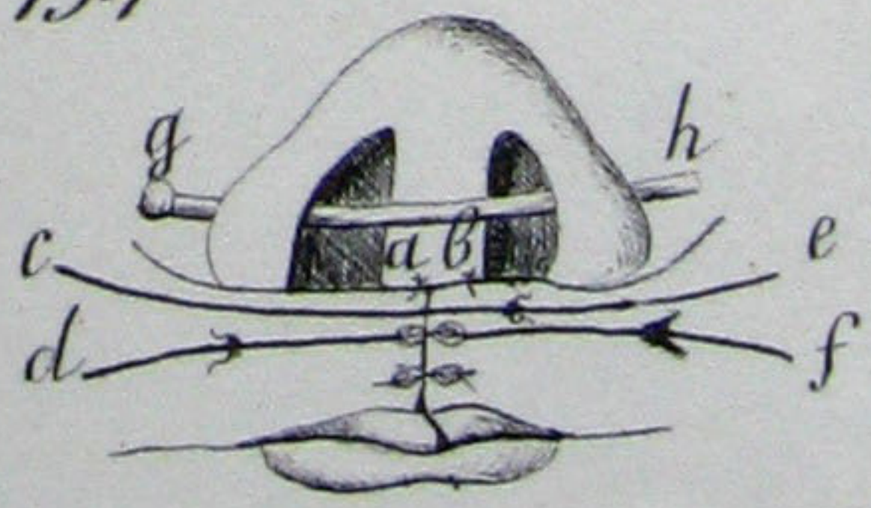

1

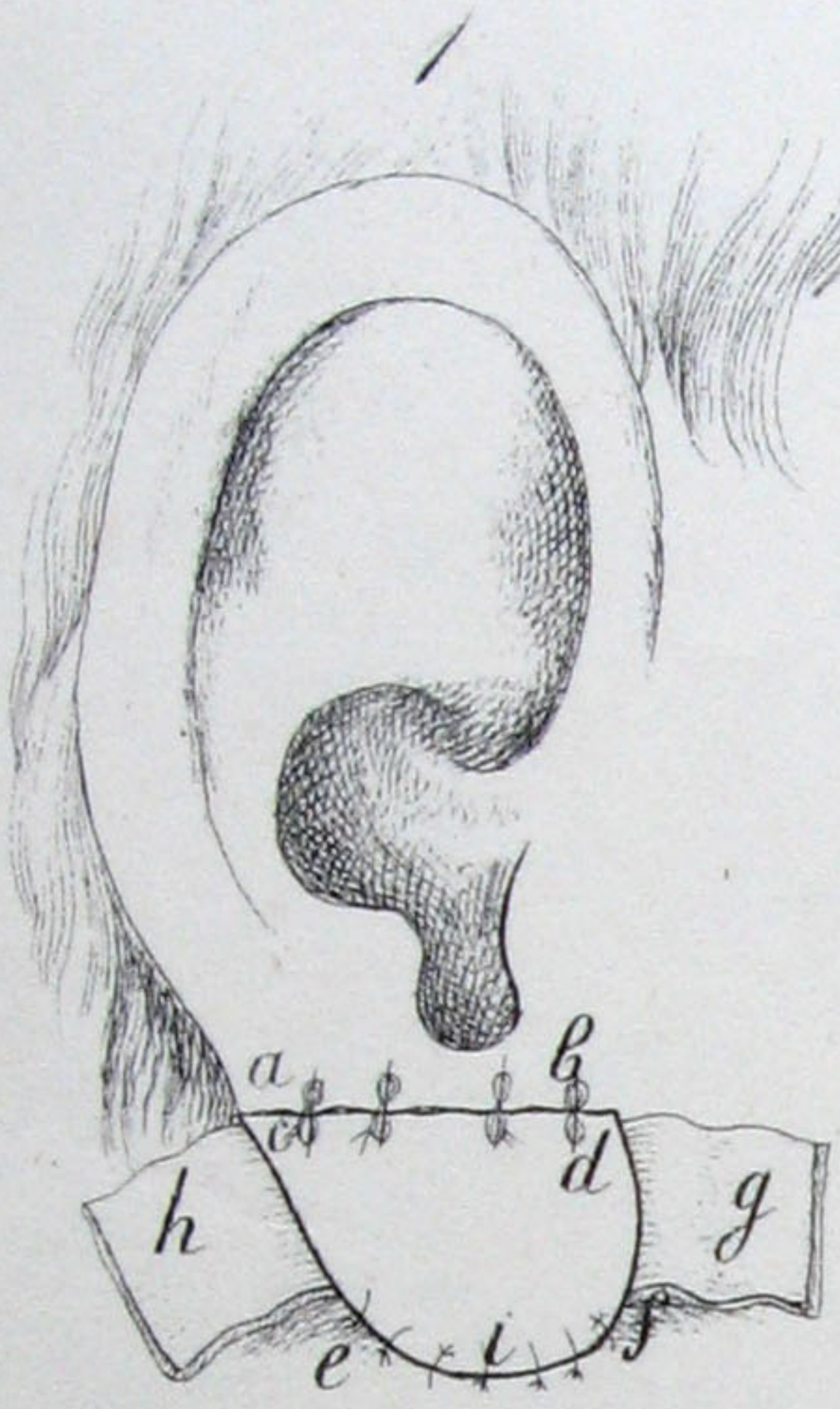
a
b
c
d
h
g
e
i
f

2

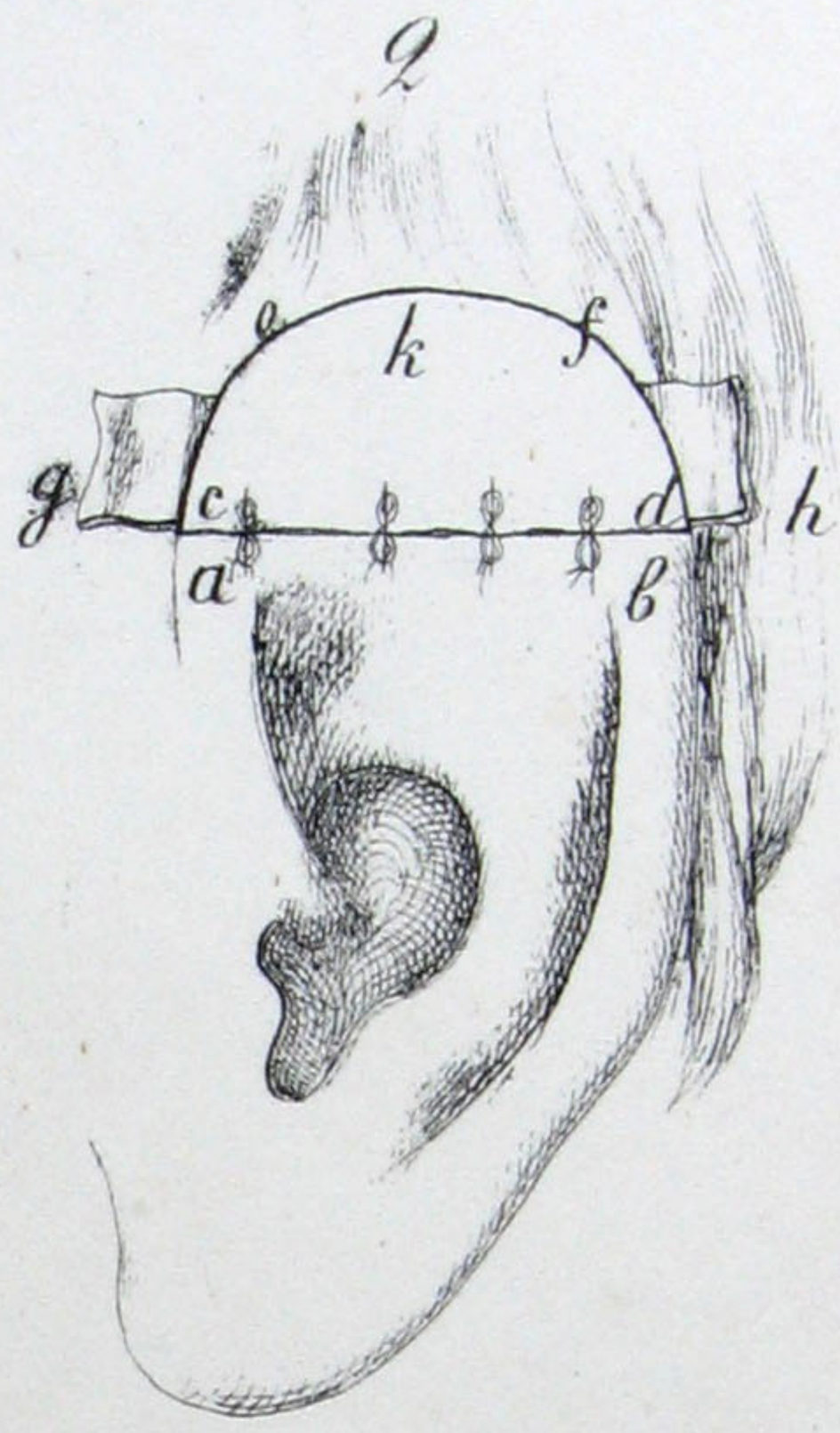
e
k
f
g
c
d
h
a
b

3

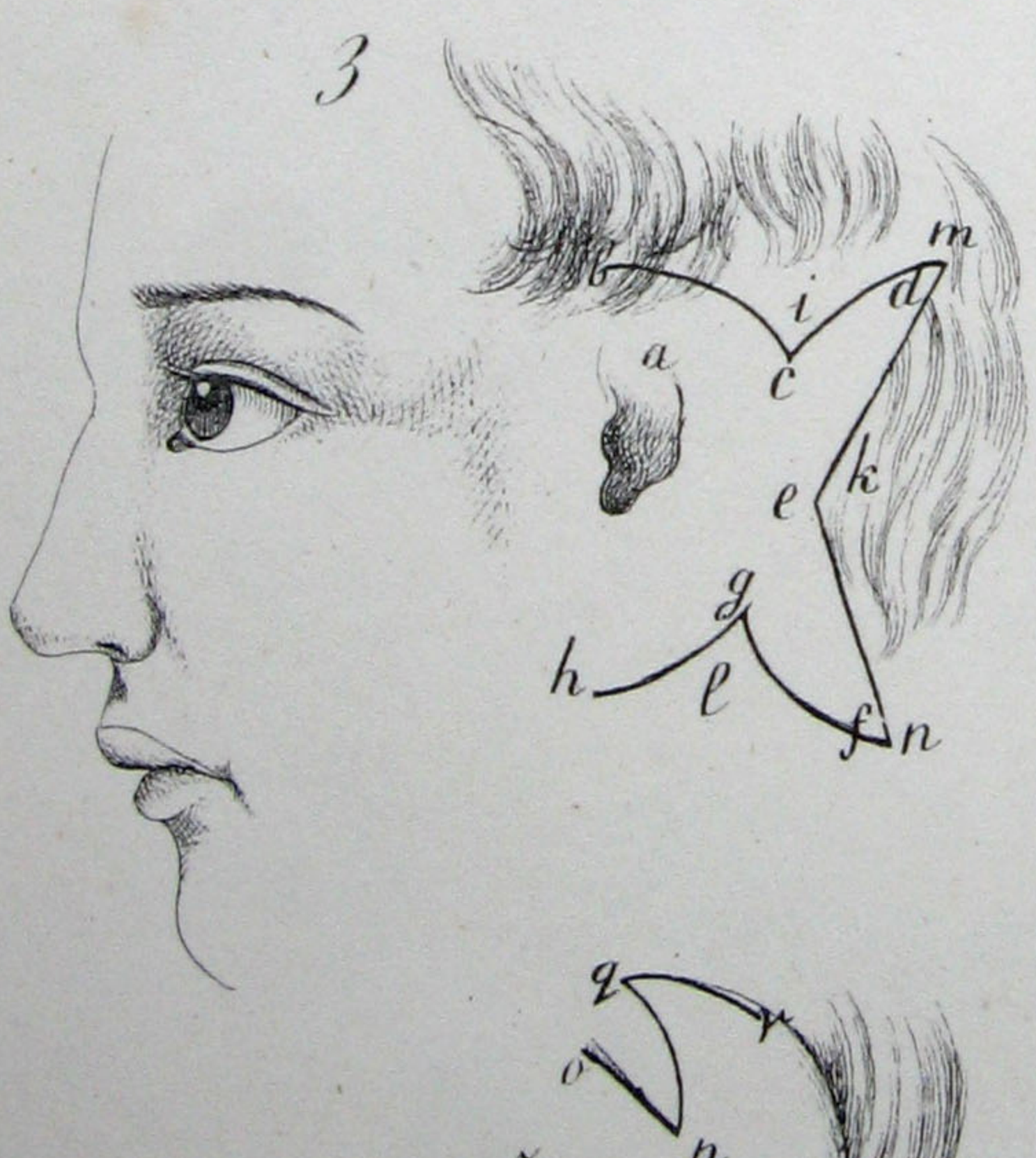
b
i
m
a
c
d
e
k
g
h
l
f
n

4


d
a
m
α
β
c
i
k
j
g
h
f
n

5

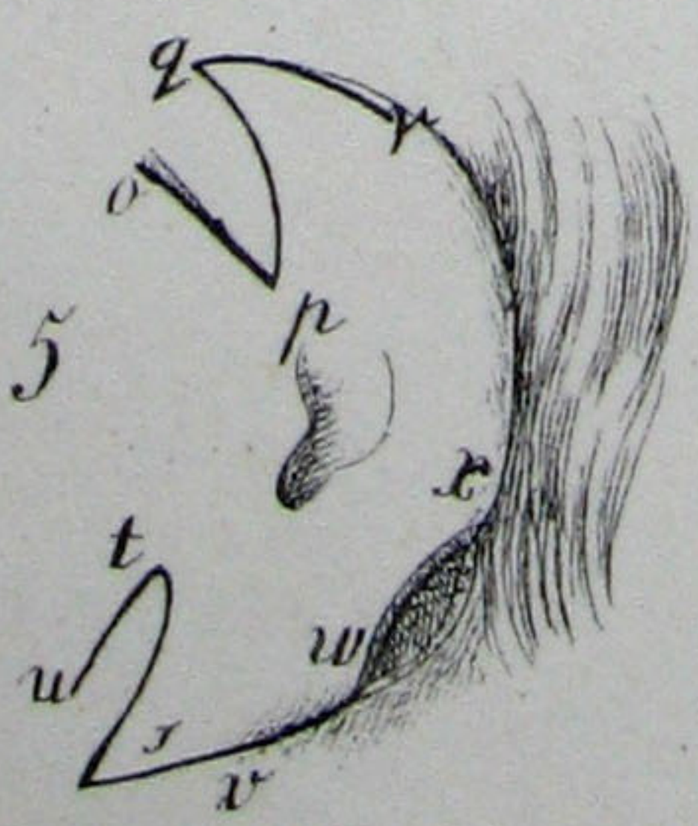
q
r
o
p
s
t
u
w
x
v

6

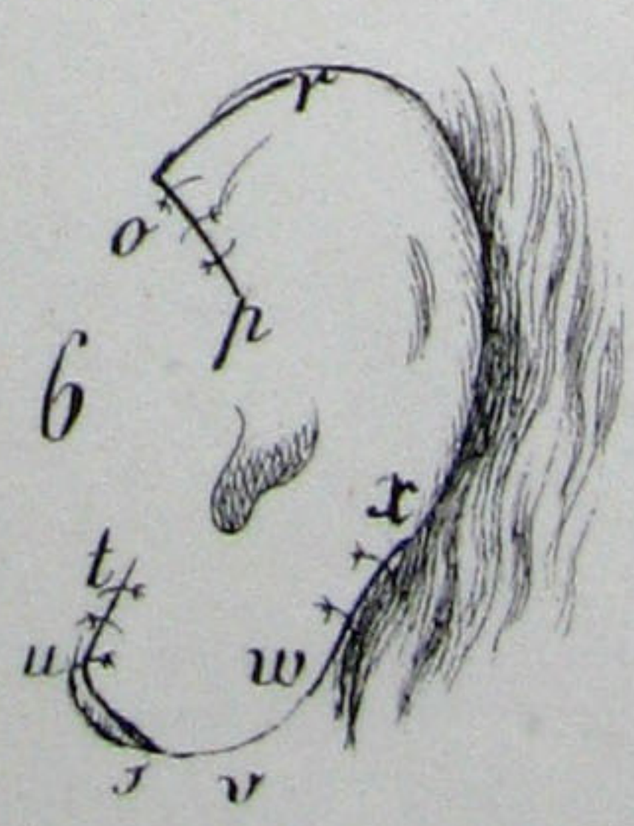
r
o
p
s
t
u
w
x
v

1

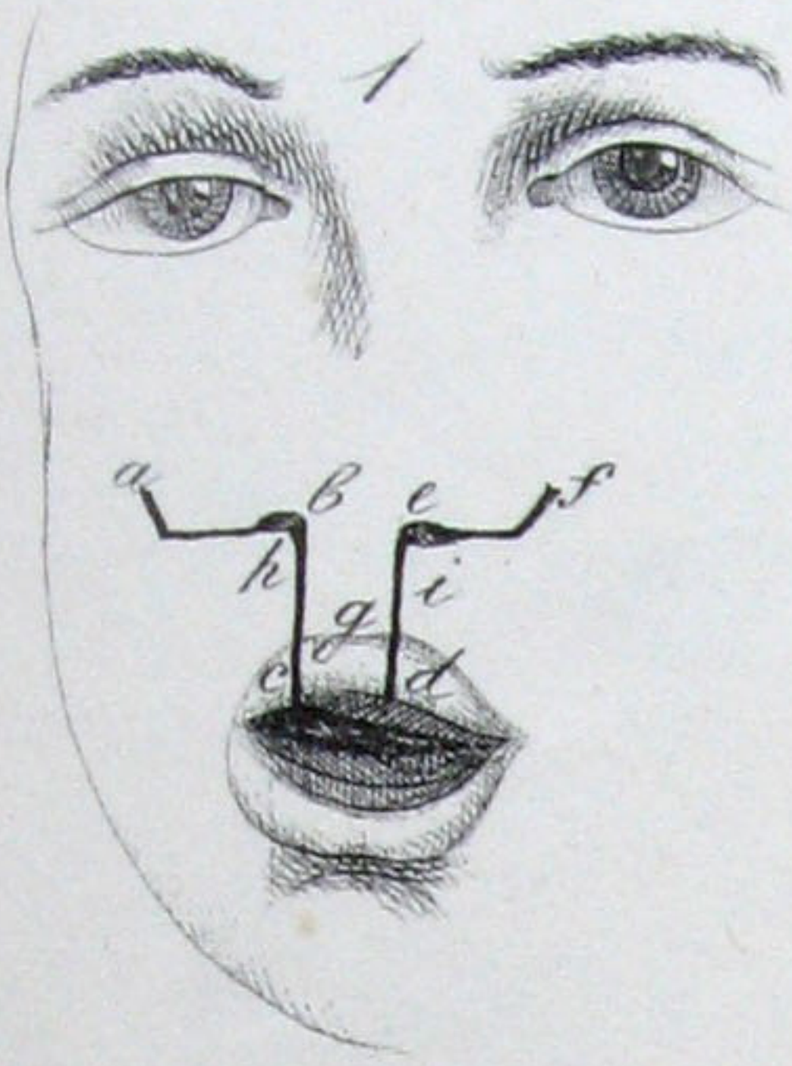
a
b
c
f
h
g
i
c
d

2


d
b
e
f
h
i
c
g
d

3

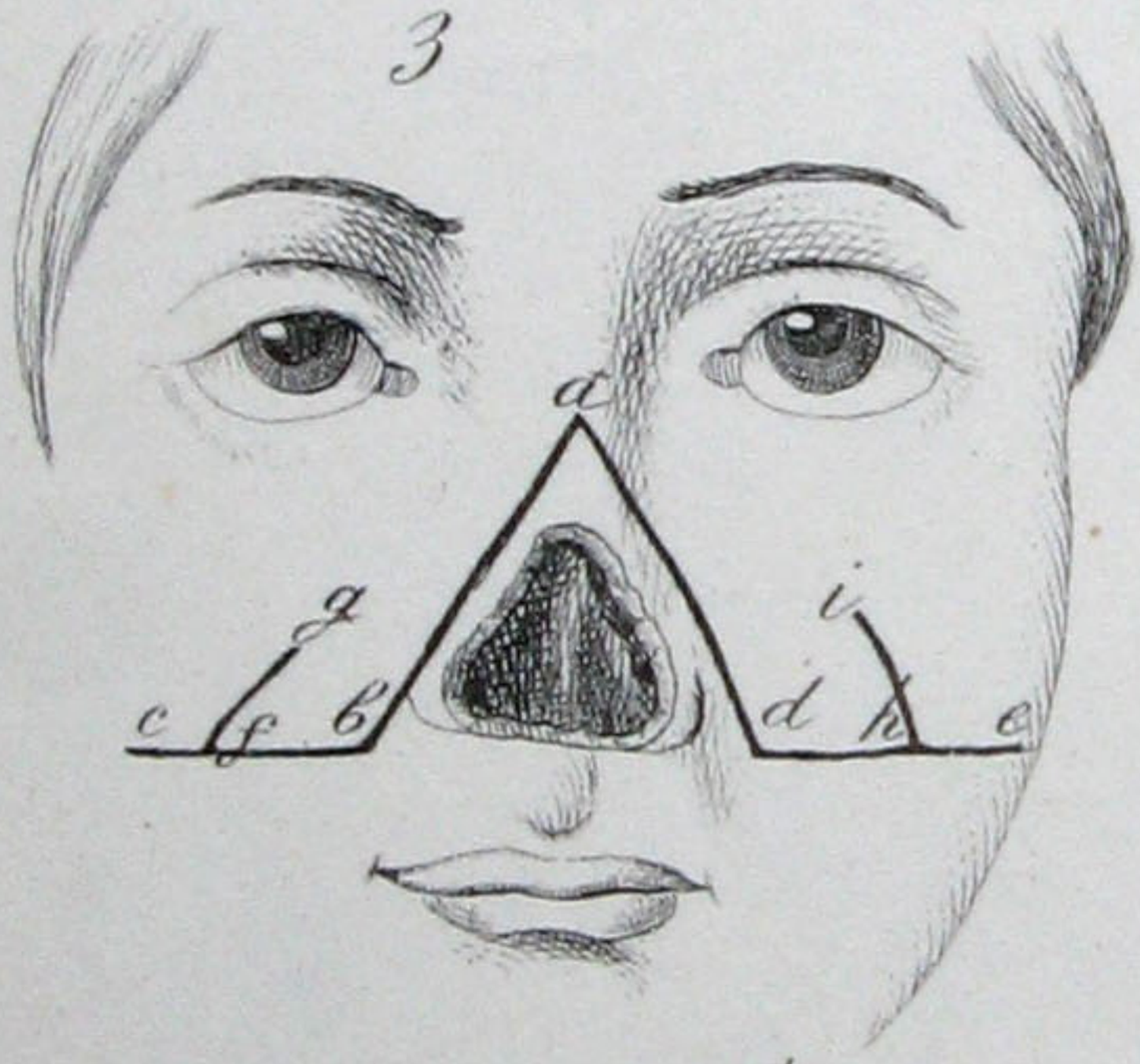
a
g
i
c
f
b
d
h
e

4

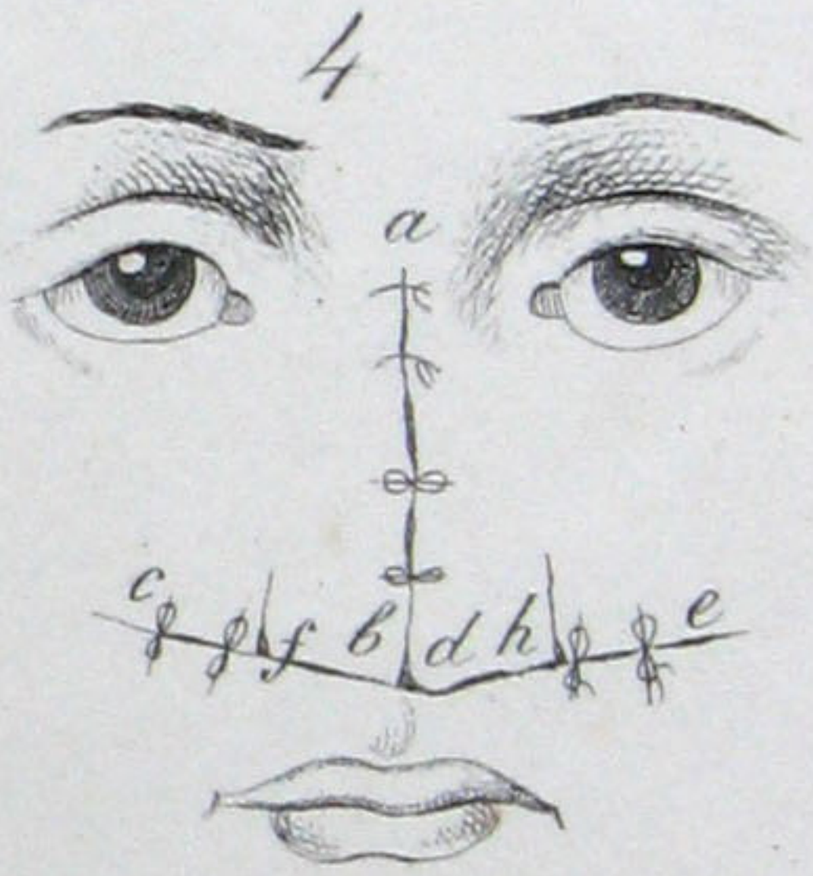
a
c
f
b
d
h
e

5



a

w
e
v
f
g
p
h
o
n
b
k
d
i
x
l
m
c

6


a
e
r
t
s
p
q
u
d
e
b
c


y
a
m
b
k
l
c
h
f g
i
n
d
e
p
v
n
g
o
s
a
e
b
d
r
m
h
n
c
f
a
e
b
c
r

10



11

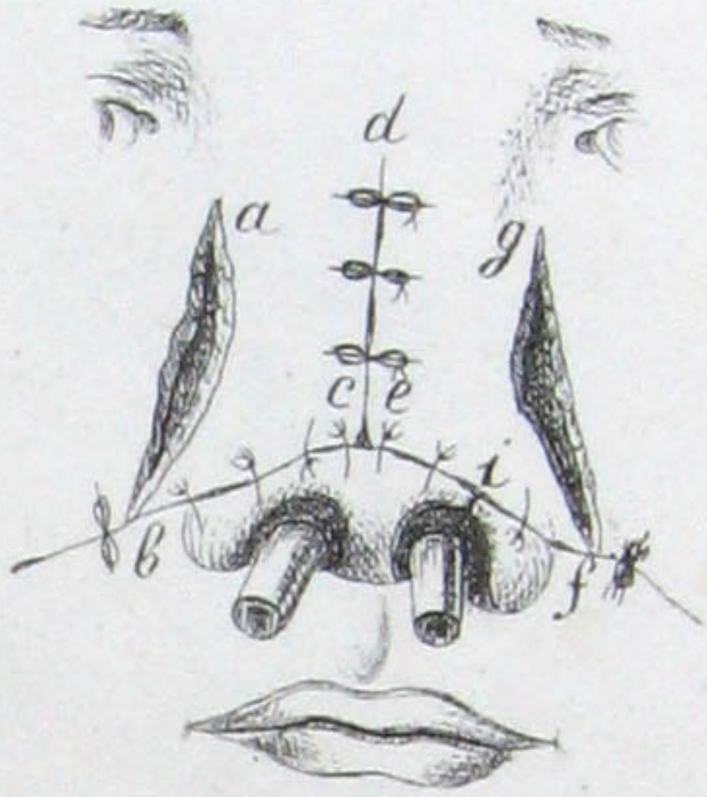

12



13

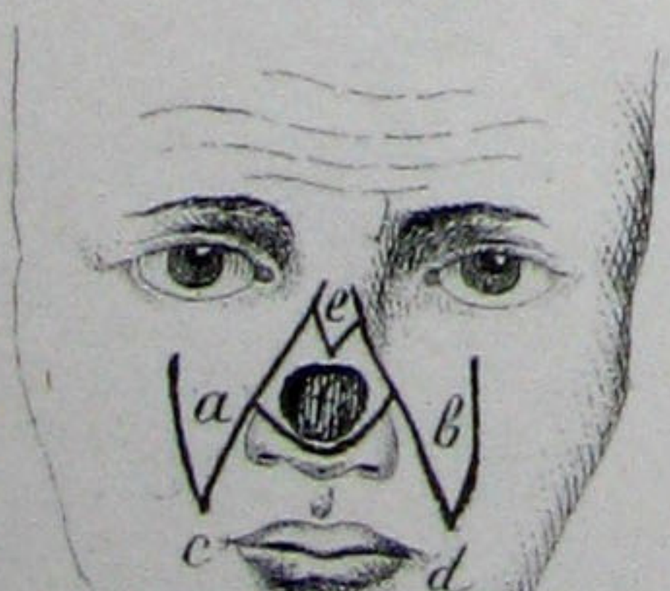

14

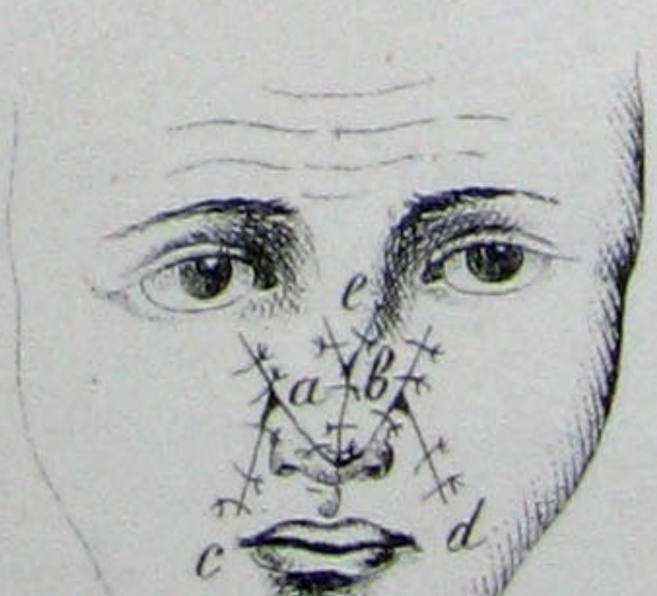

15

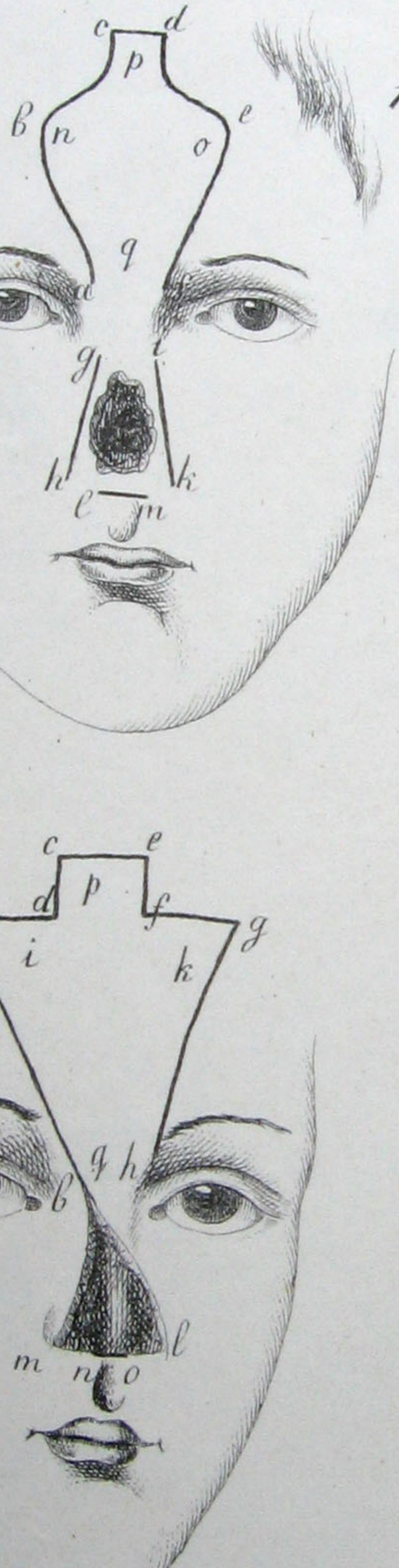
c
d
p
b
e
n
o
q
a
f
g
i
h
k
l
m

16

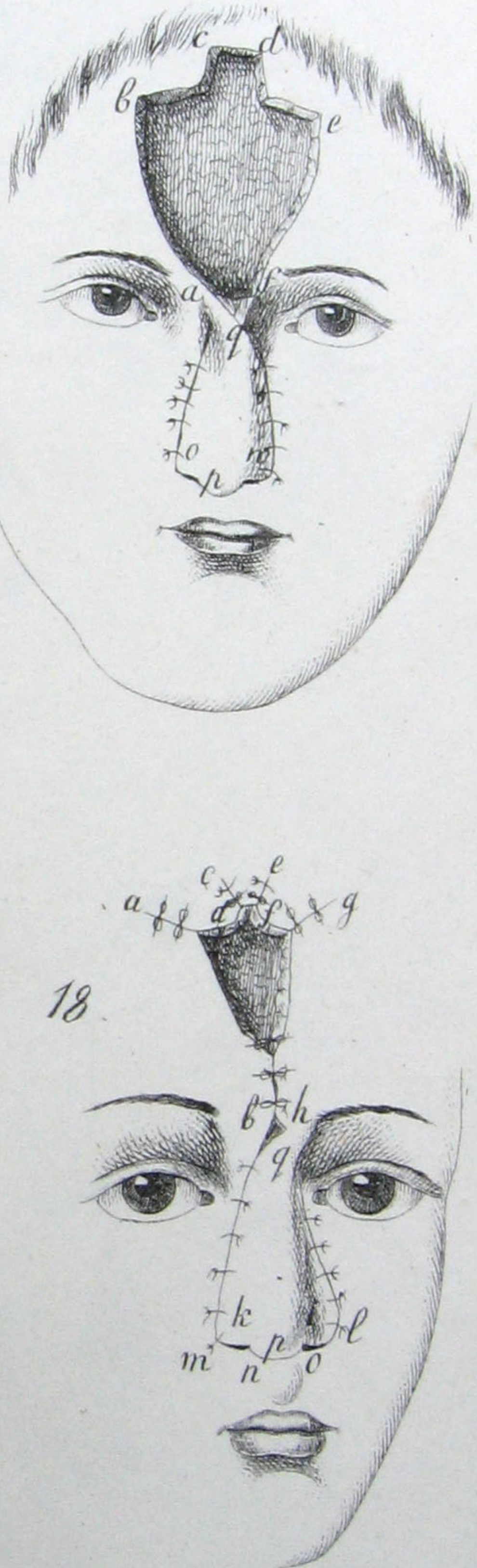
c
d
b
e
a
f
p
o
n

17

c
e
d
p
a
f
g
i
k
b
q
h
l
m
n
o

18

c
e
a
d
f
g
b
h
q
k
l
m
p
n
o

19



20



21.

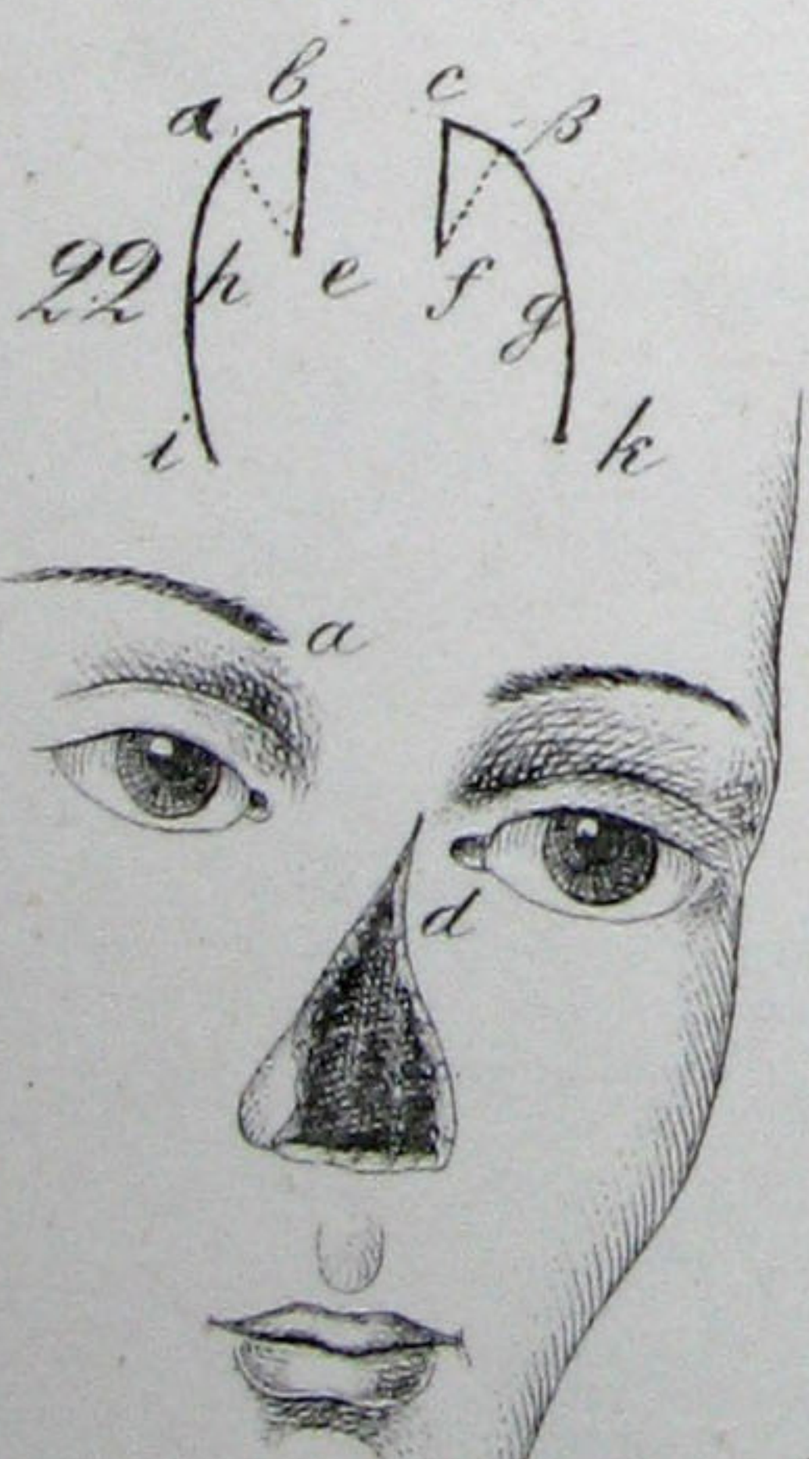

22



23

24


d
q
c
i
k
h
m
l
n
o

25


g
f
k
c
a
m
l
h
n
o

26


f
g
a
b
h
i
k
l
m
n
o
q
r
c
w

27


g
r
c
w
k
h
i
l
b

28


a
b
m
o
n
p
q
r

29

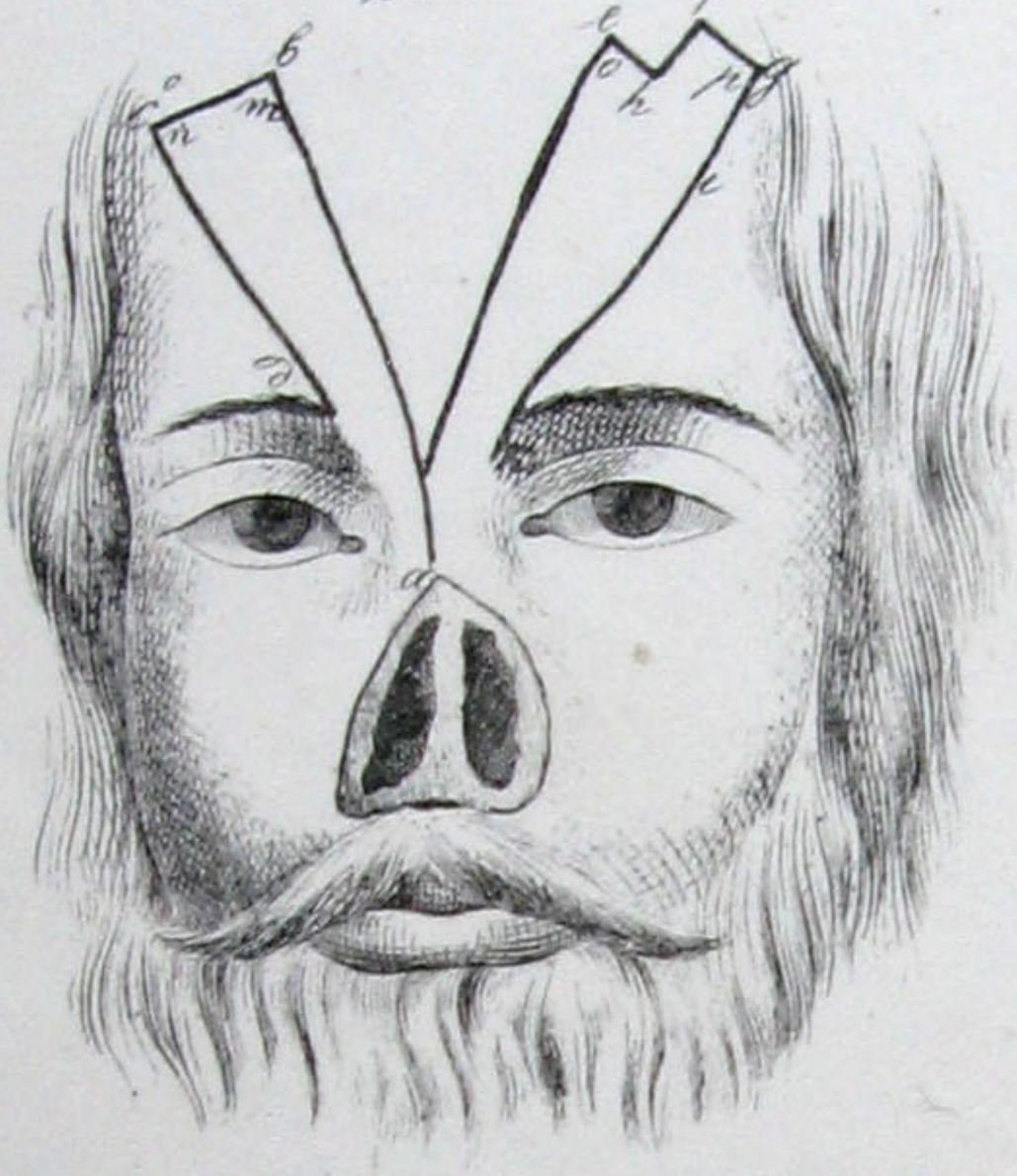

30



31



32



33



34



35



36



37

38



39

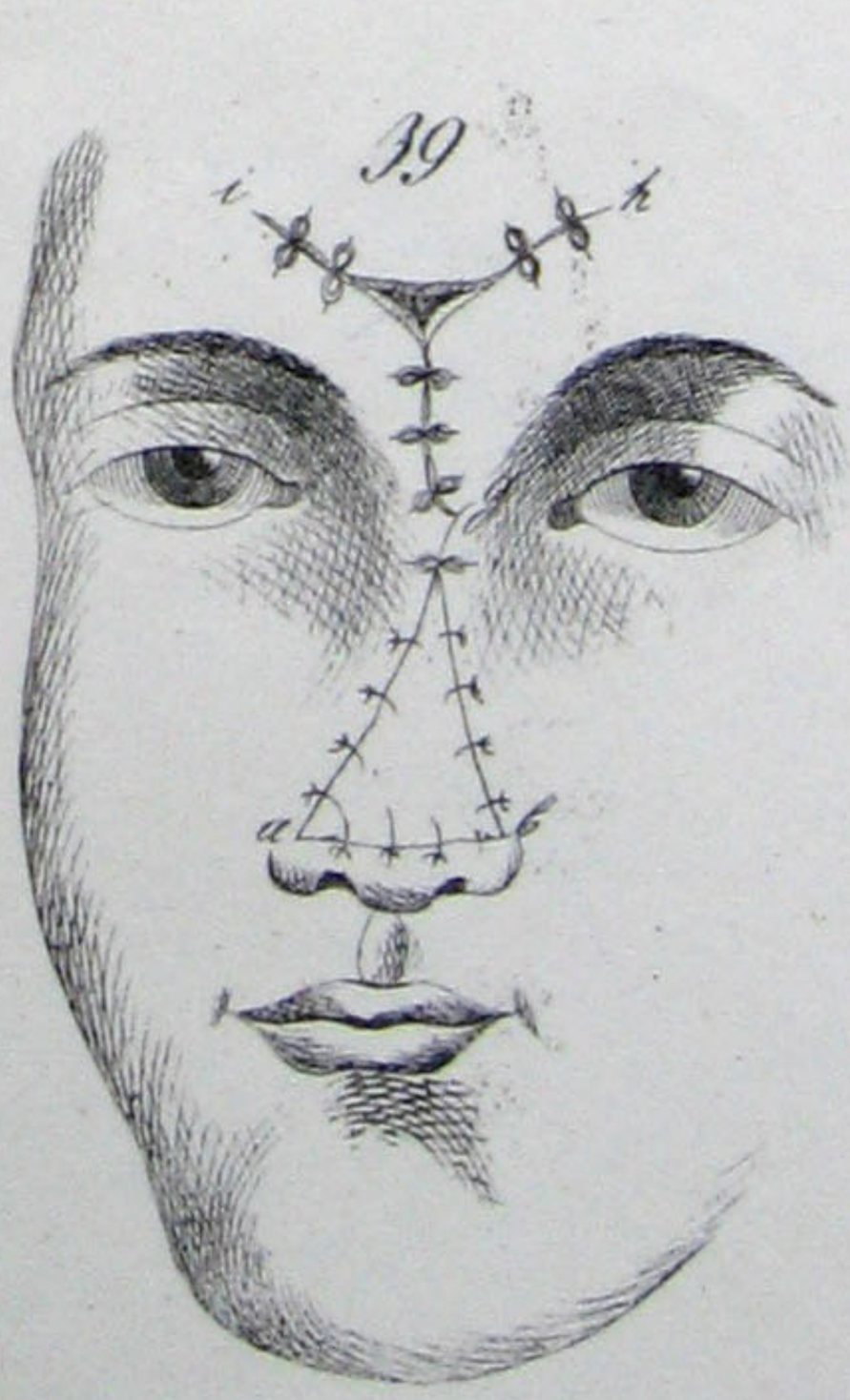

40

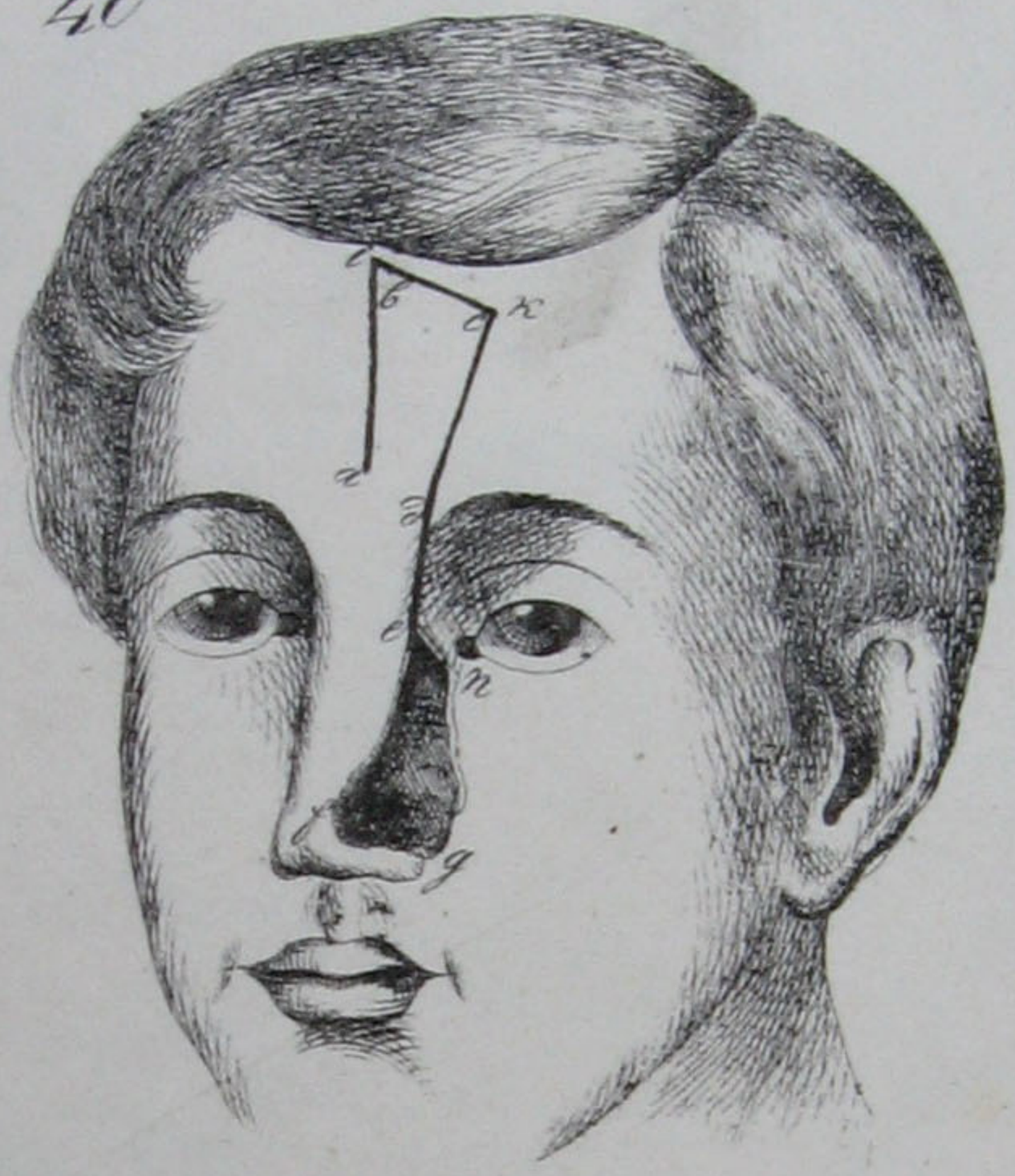

41



42



43



44

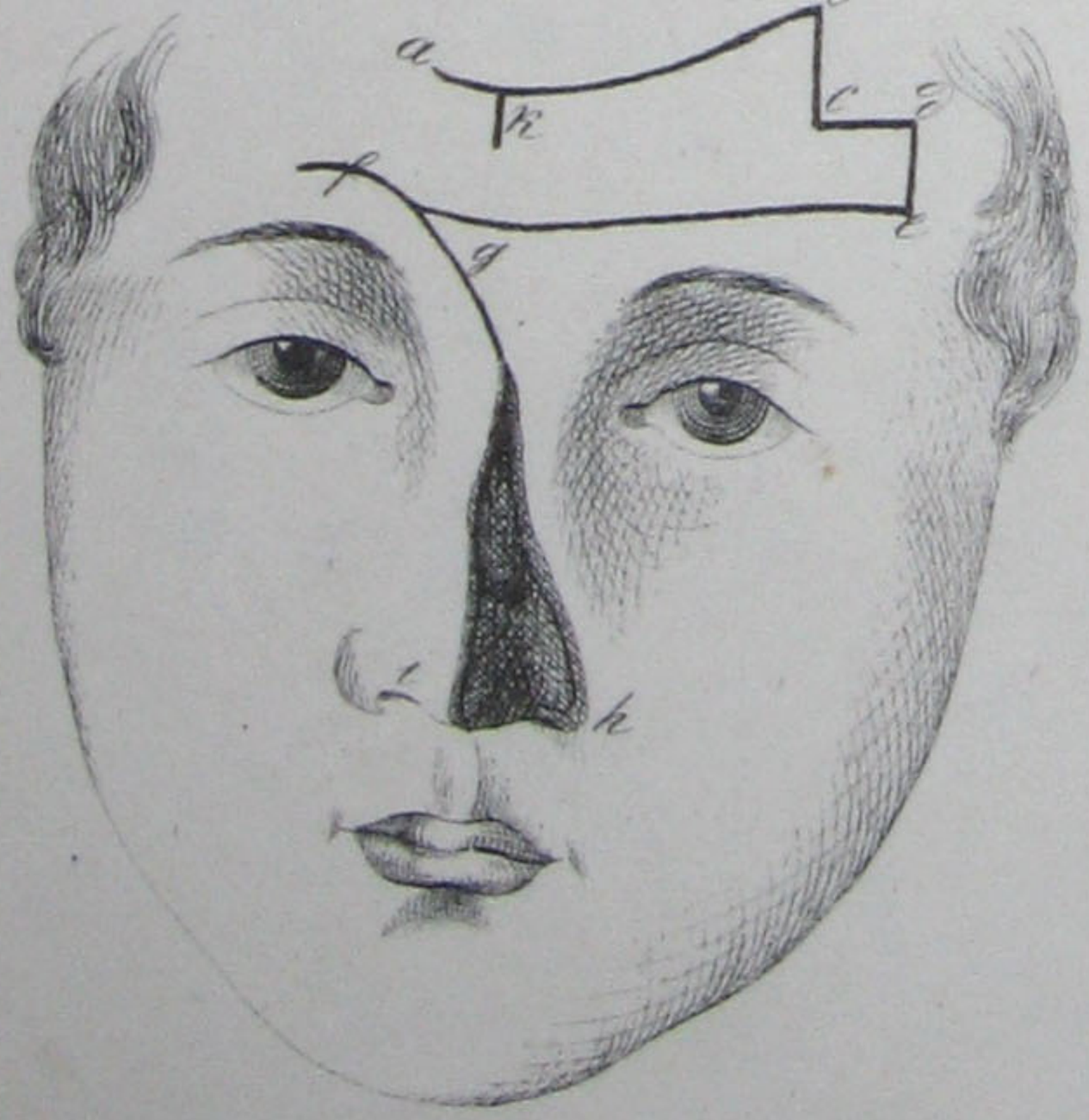

45



46

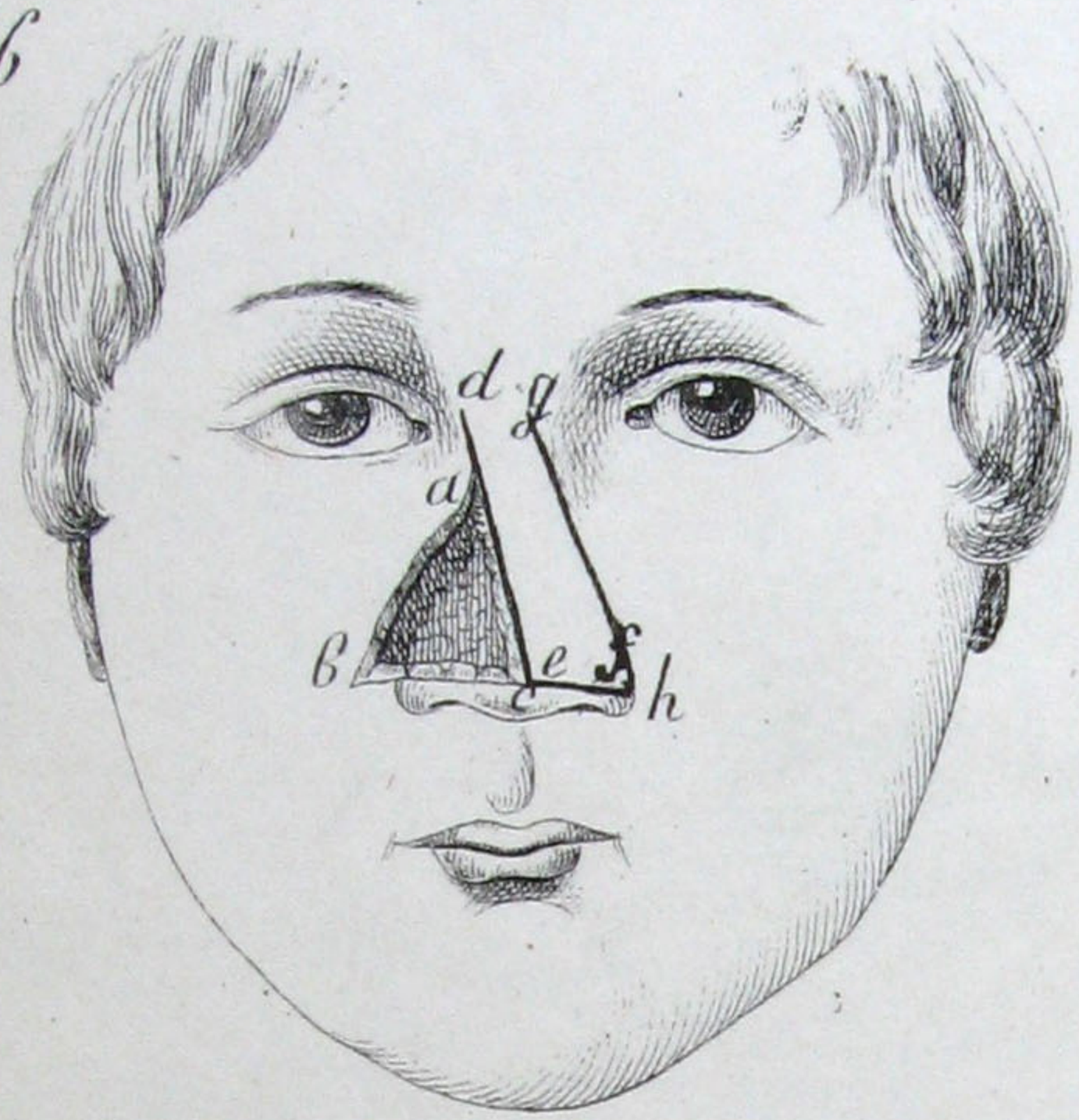

47



48

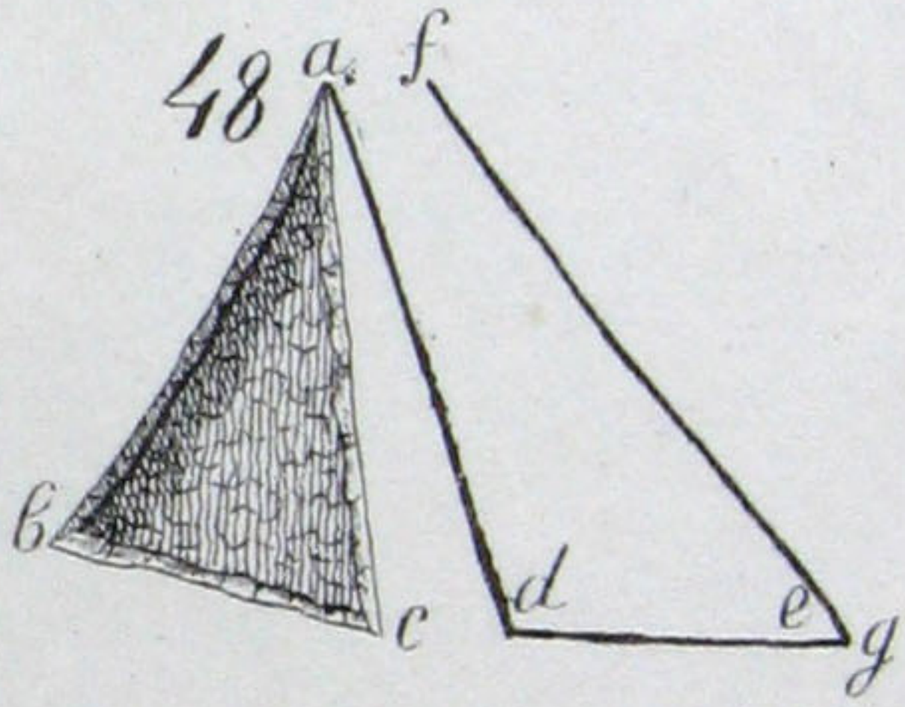

49

50

51



52

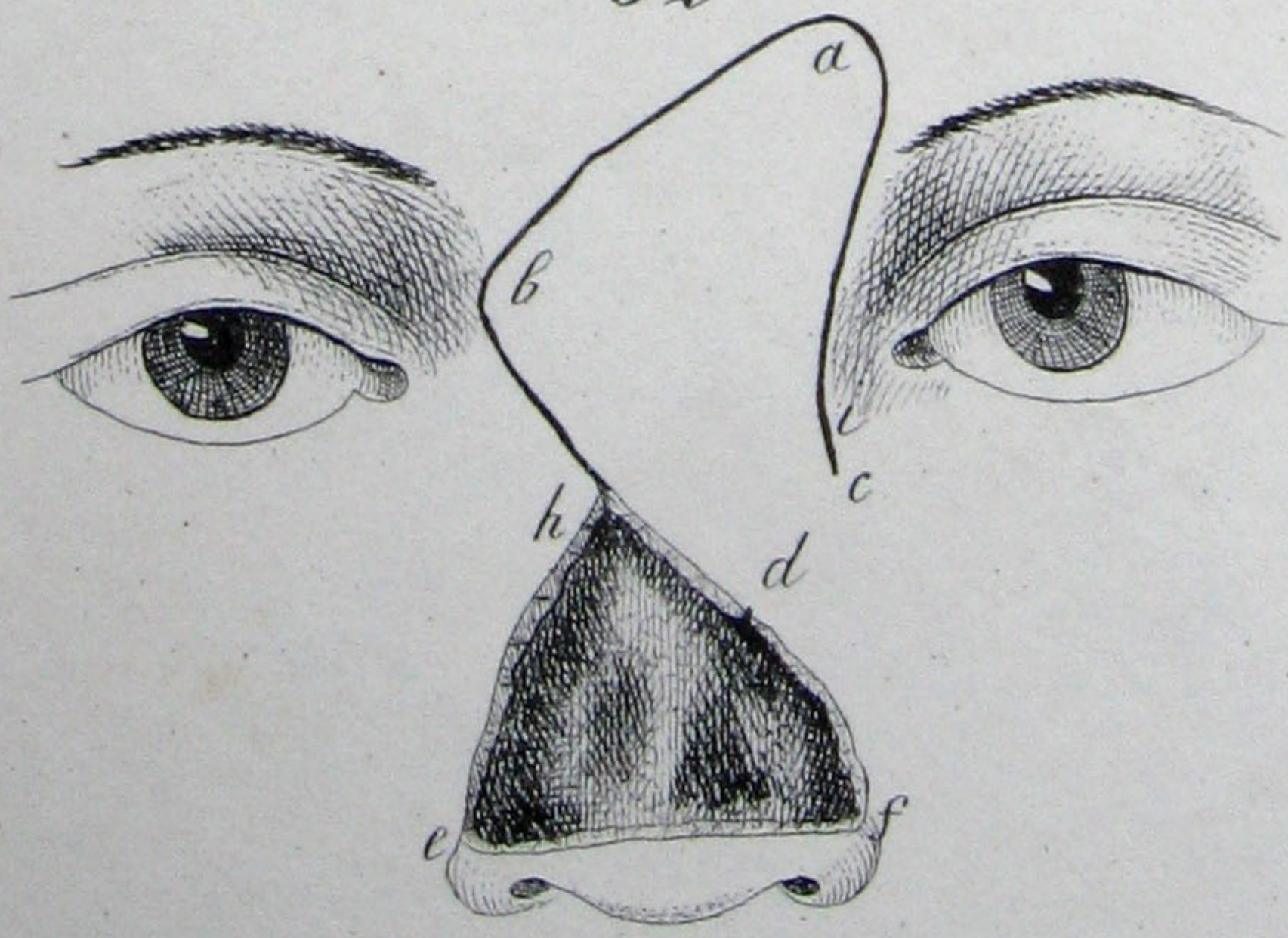

53

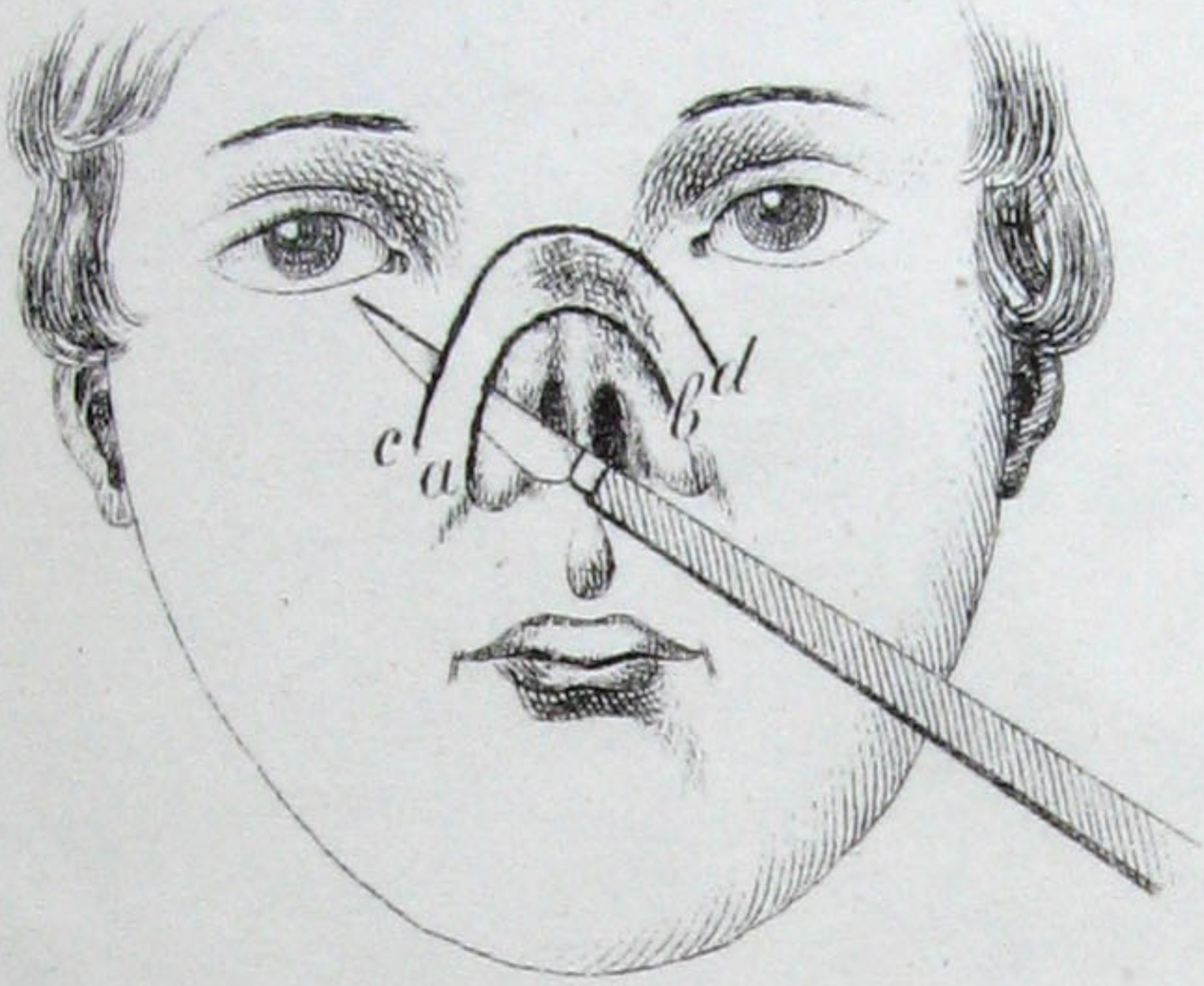

54



55



56



57

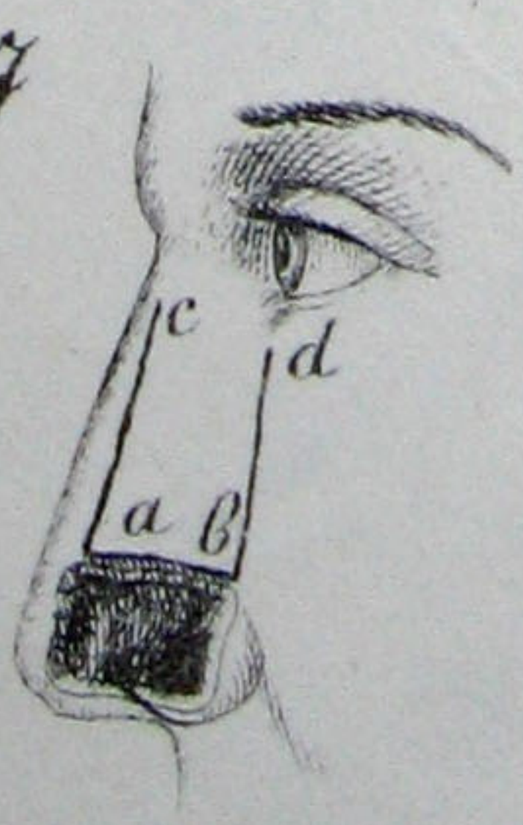

58



59



60



61

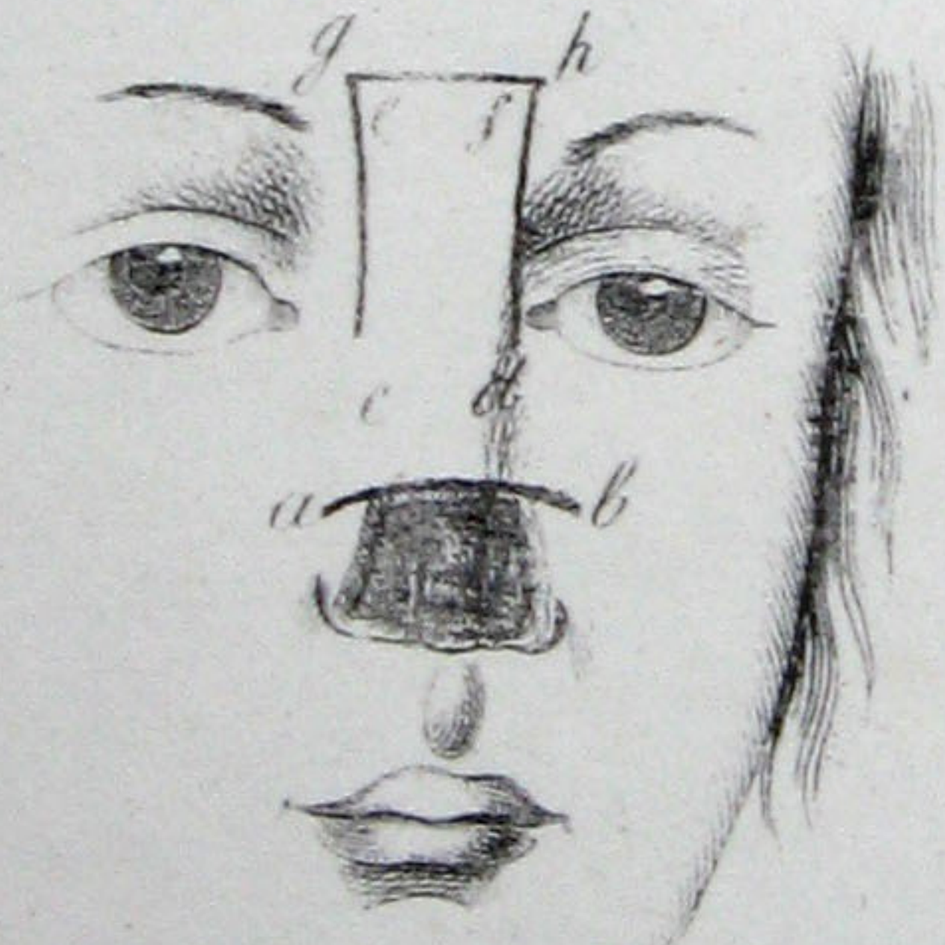

62



63



64



65



66



67.

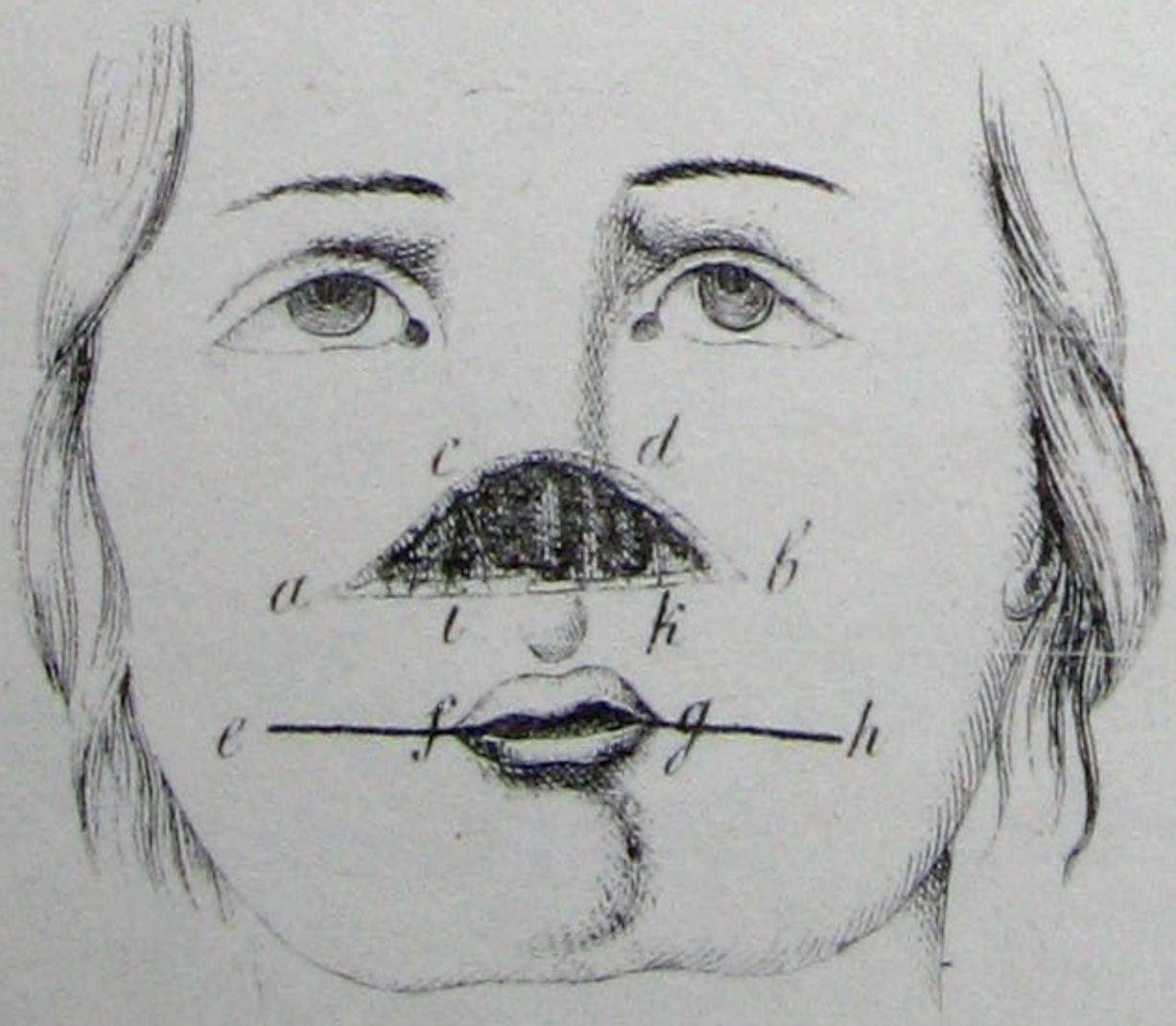

68

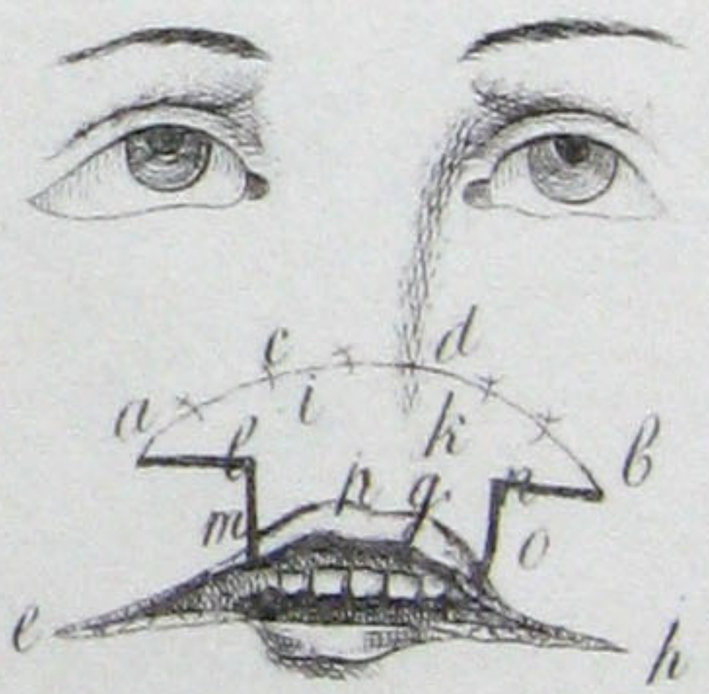

69

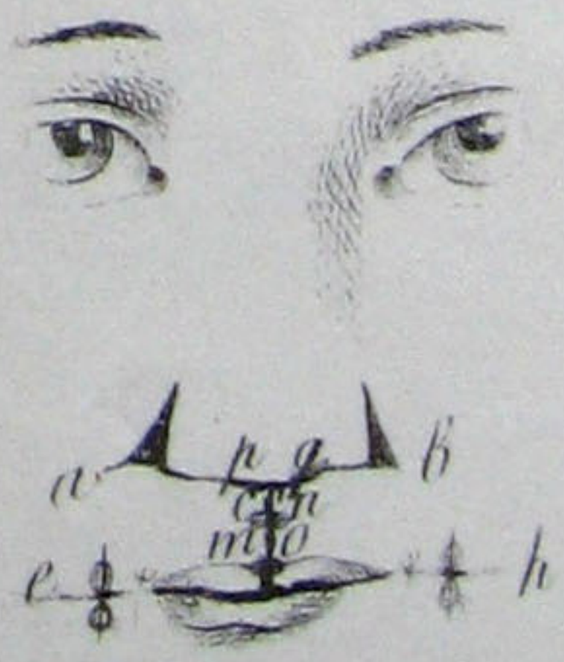

70



71



72



74

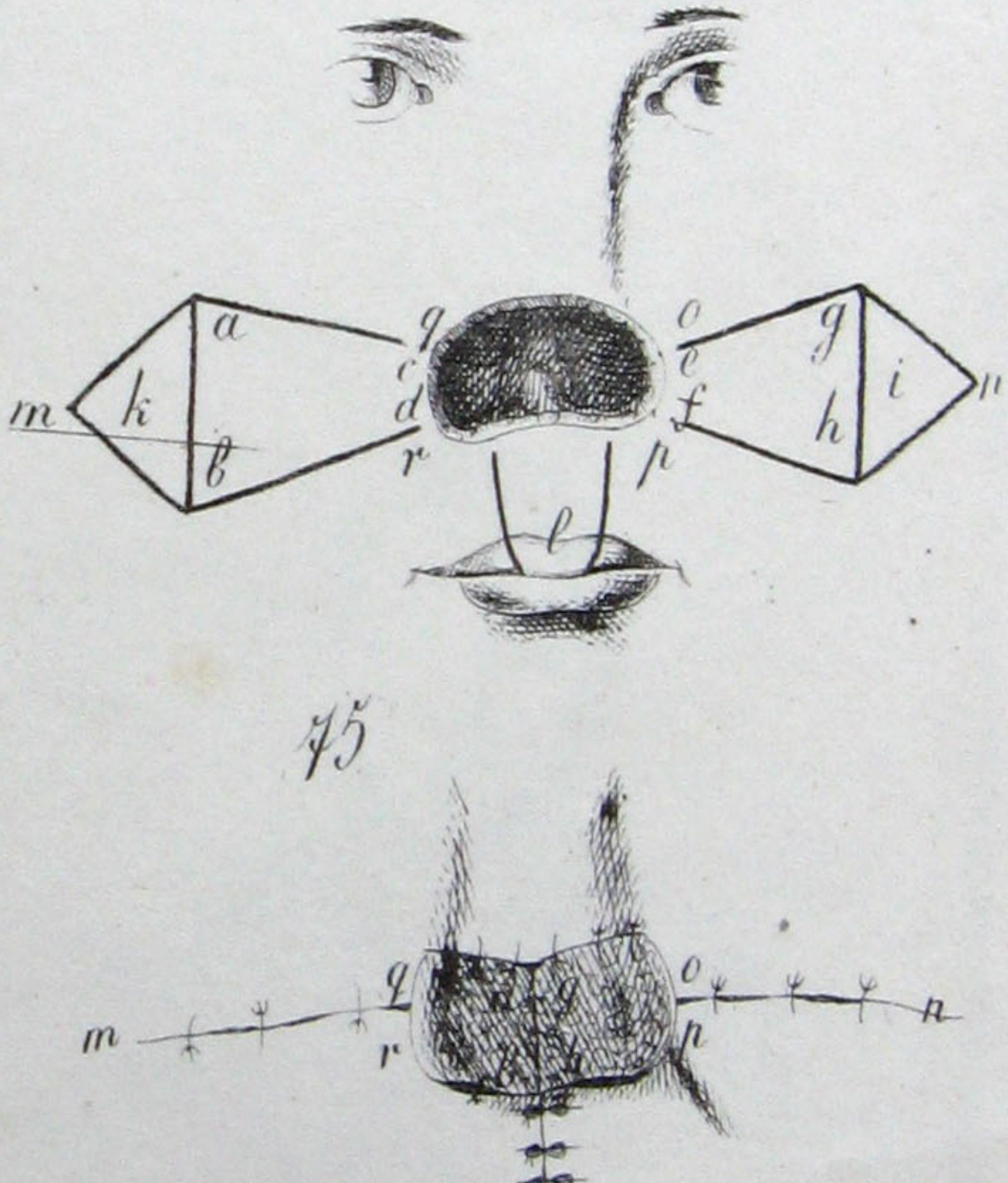

73

75

76



77



78

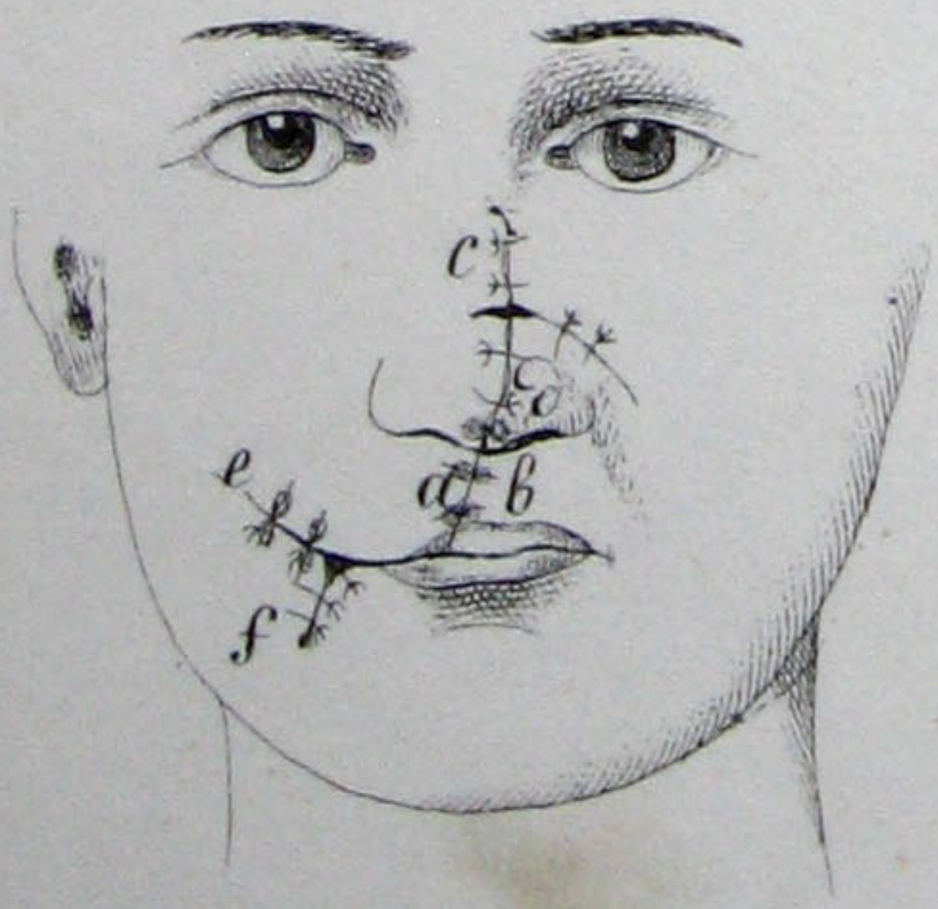

79



80



81.



82.

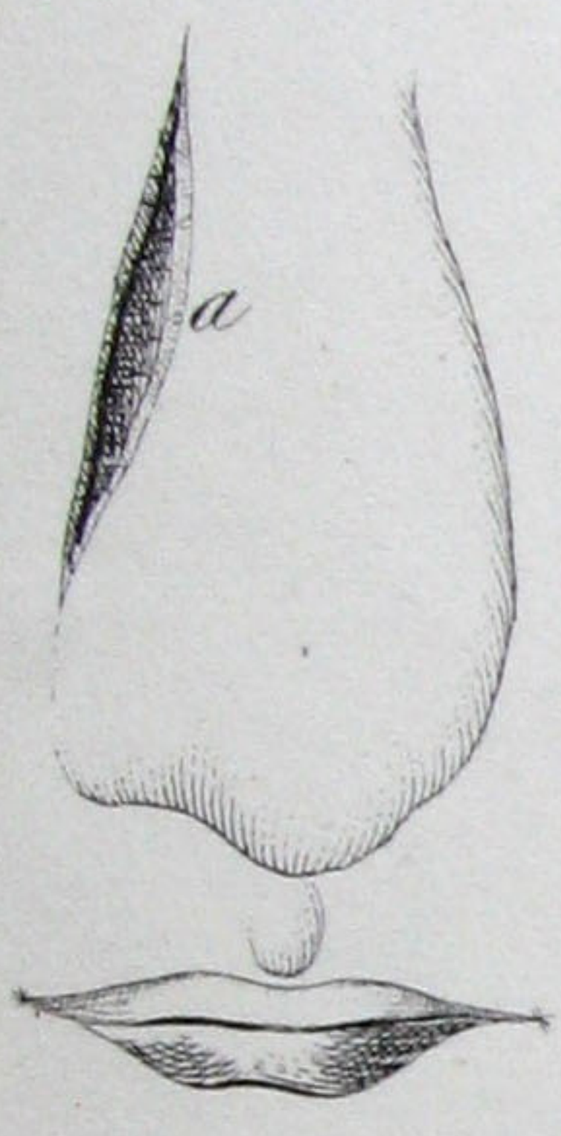

83.

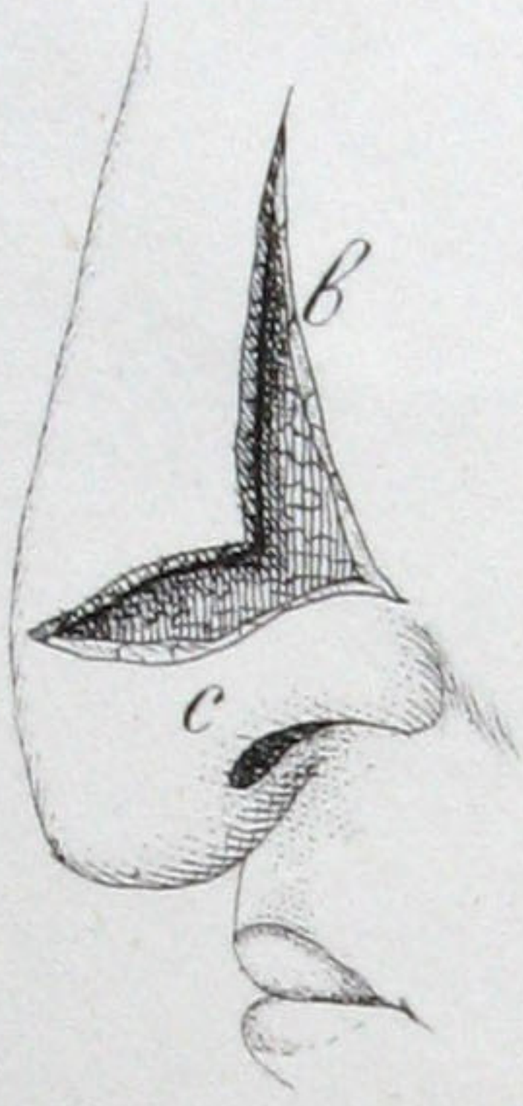

84.

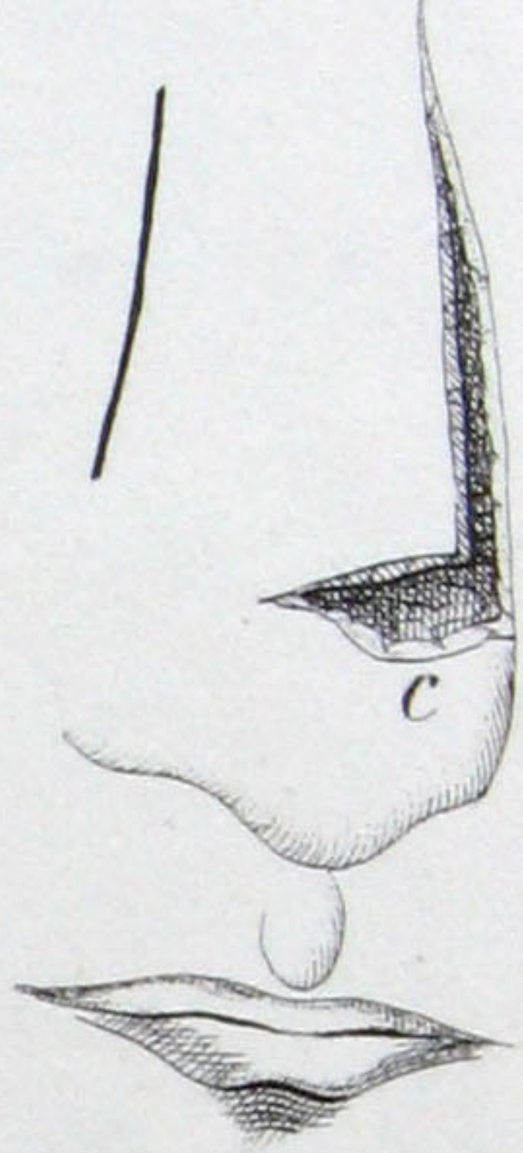

85.



86.



87.



88.

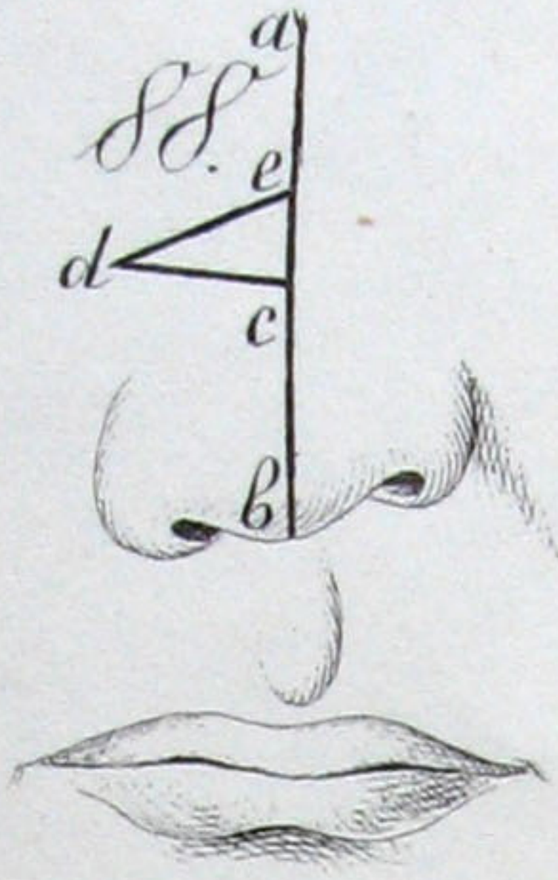

89.

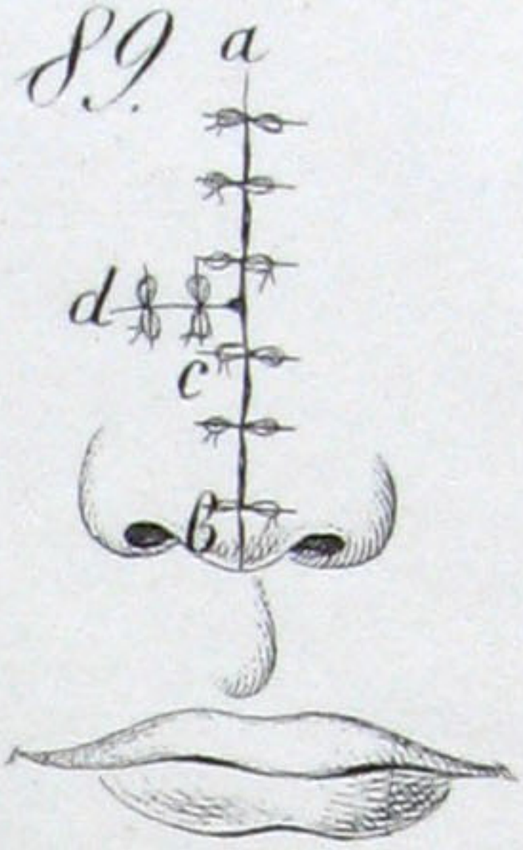

90.

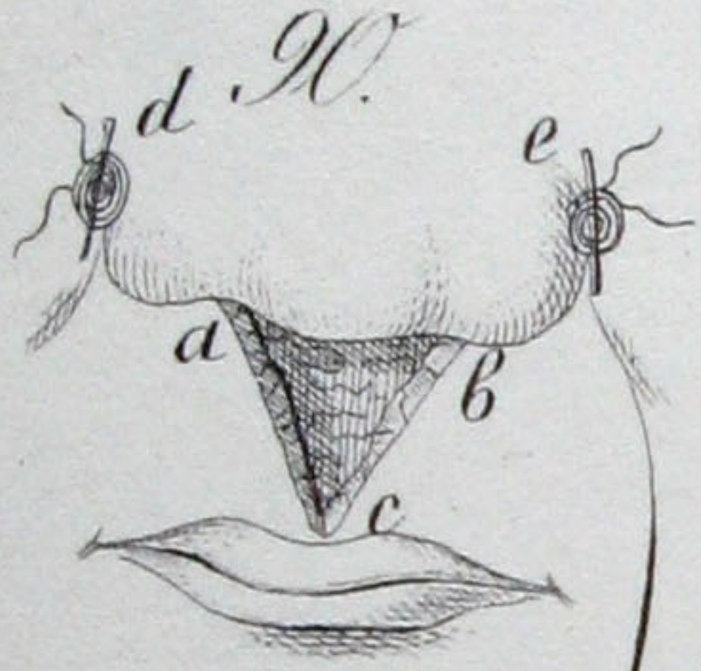

92.

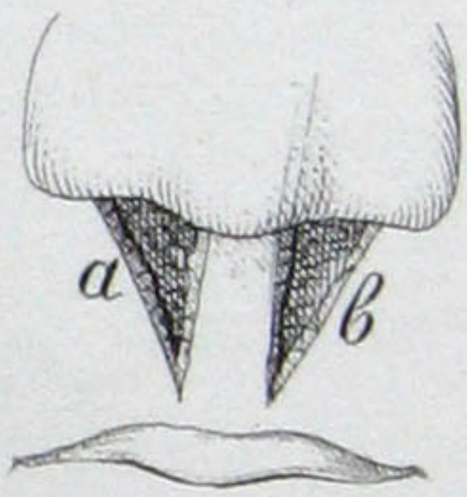

91.

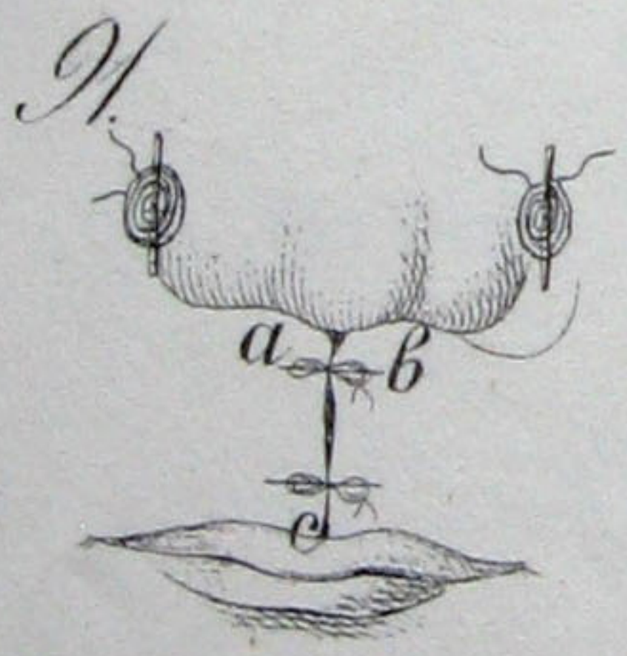

93.



94.



95.



96.



97.



98.

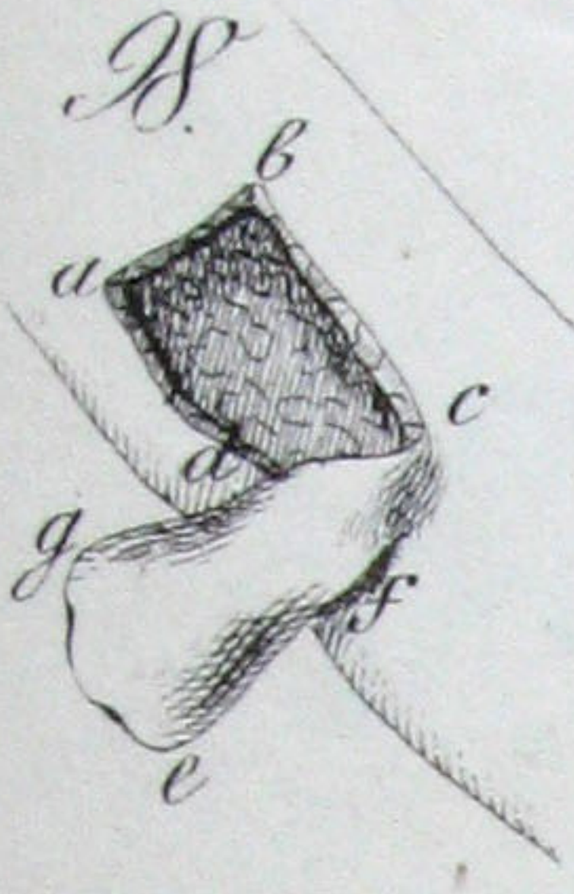

99.



100a



101.

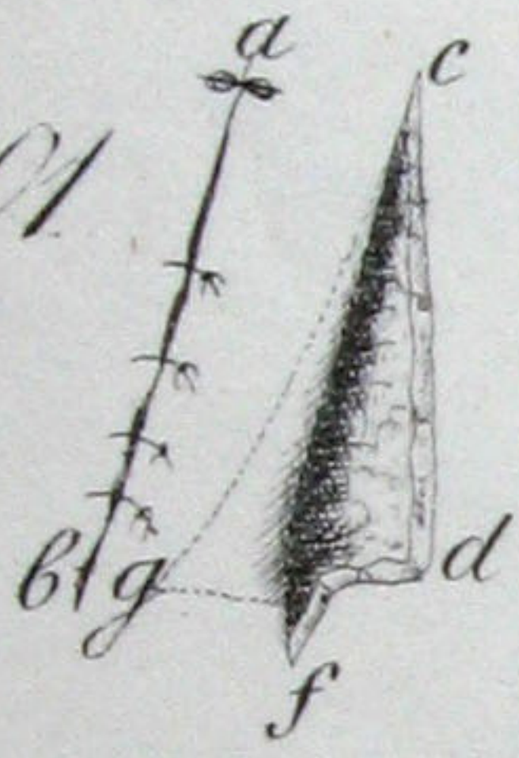

102.

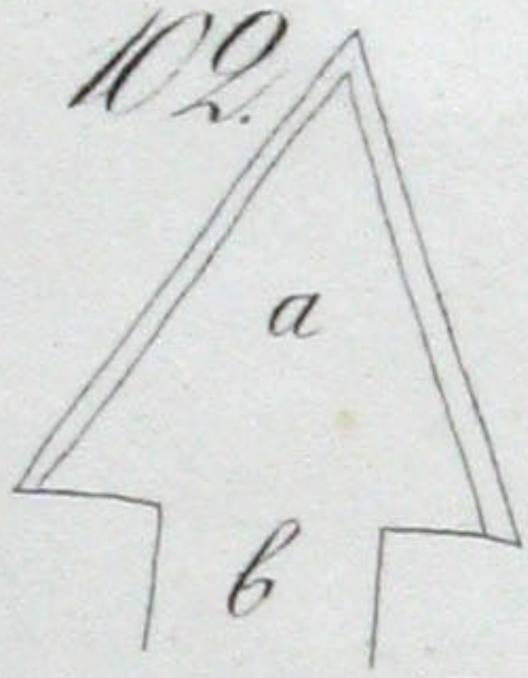

103.



104.



105.



106.

107.

108

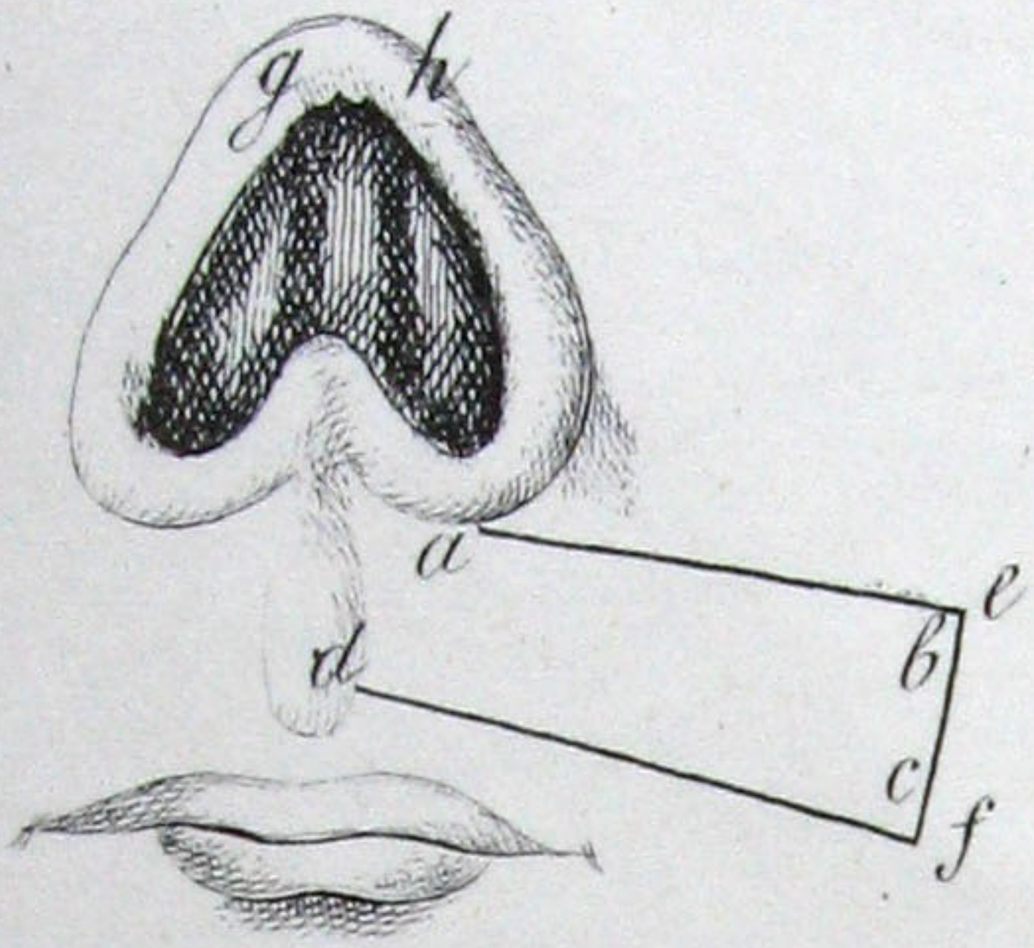

109

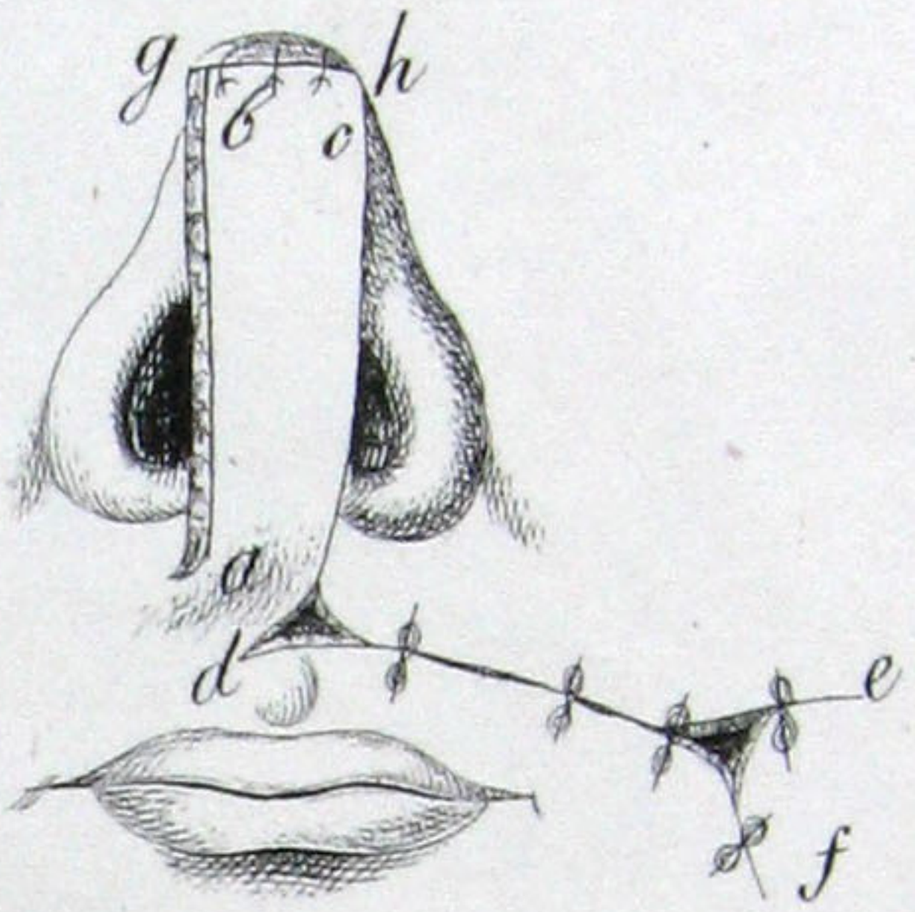

110

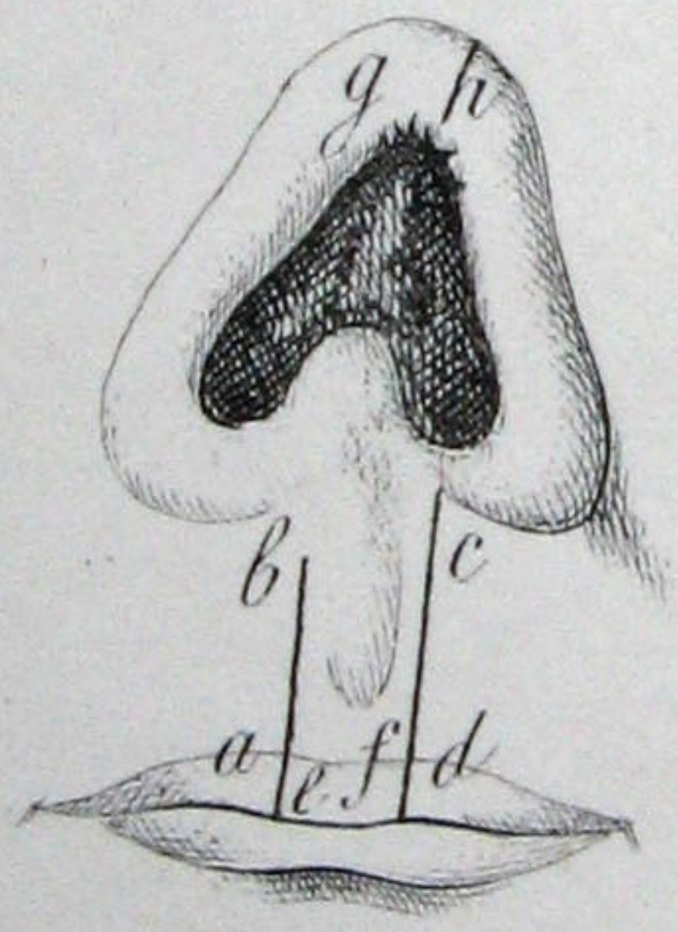

111

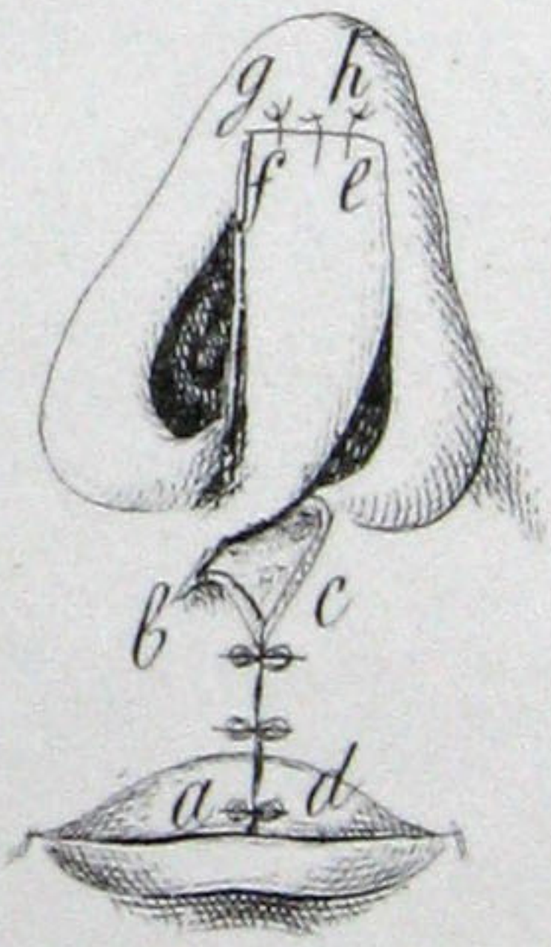

112



113

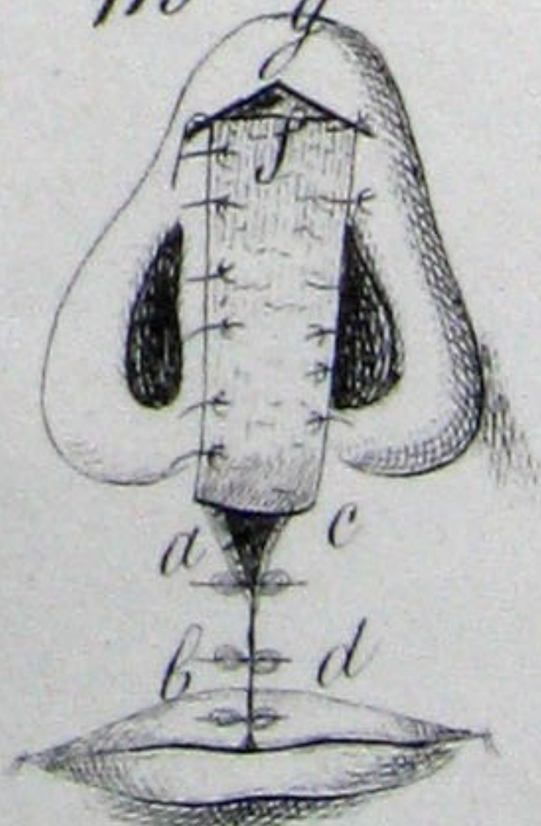

114.



115



116.

118

1

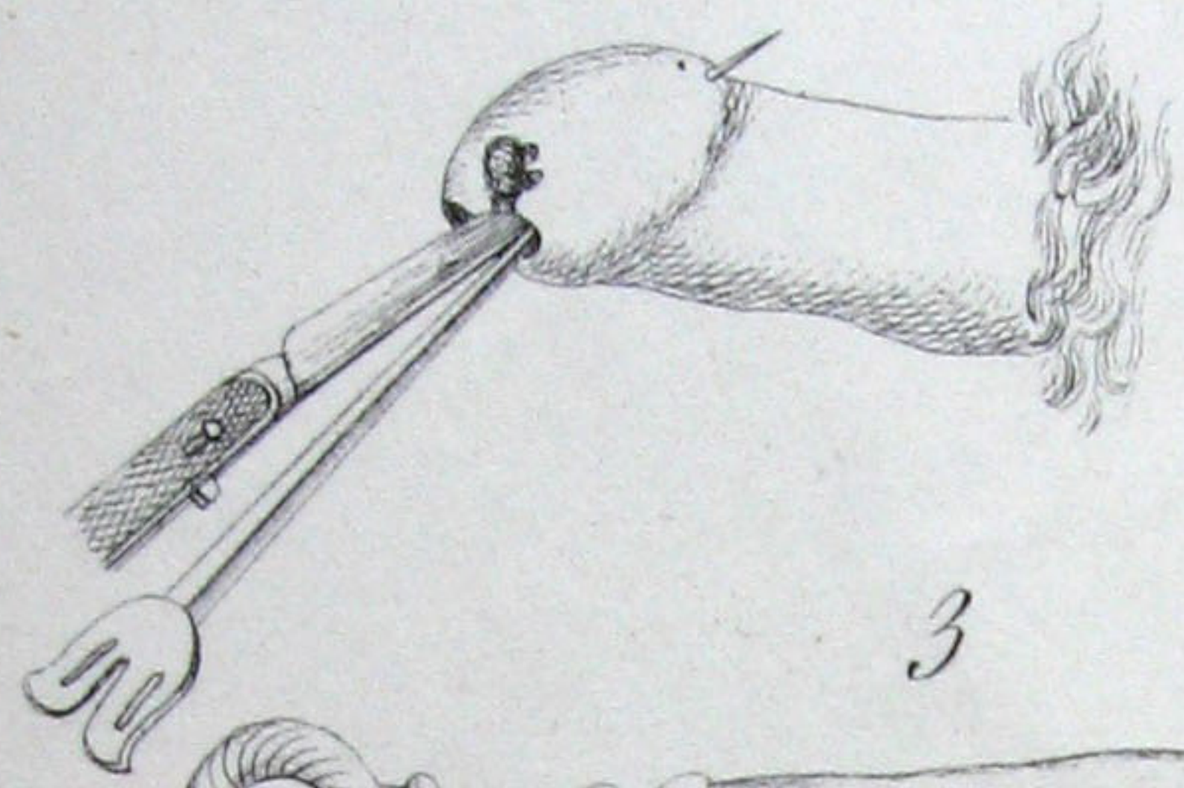

2

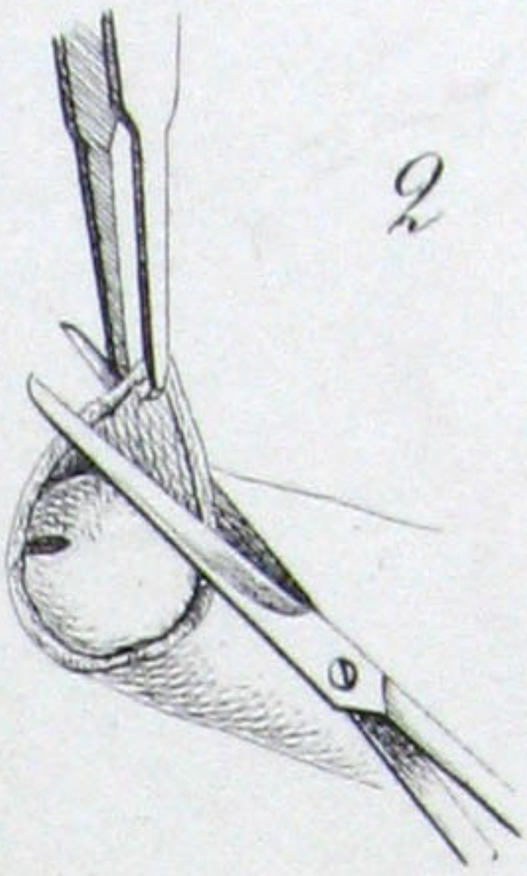

3

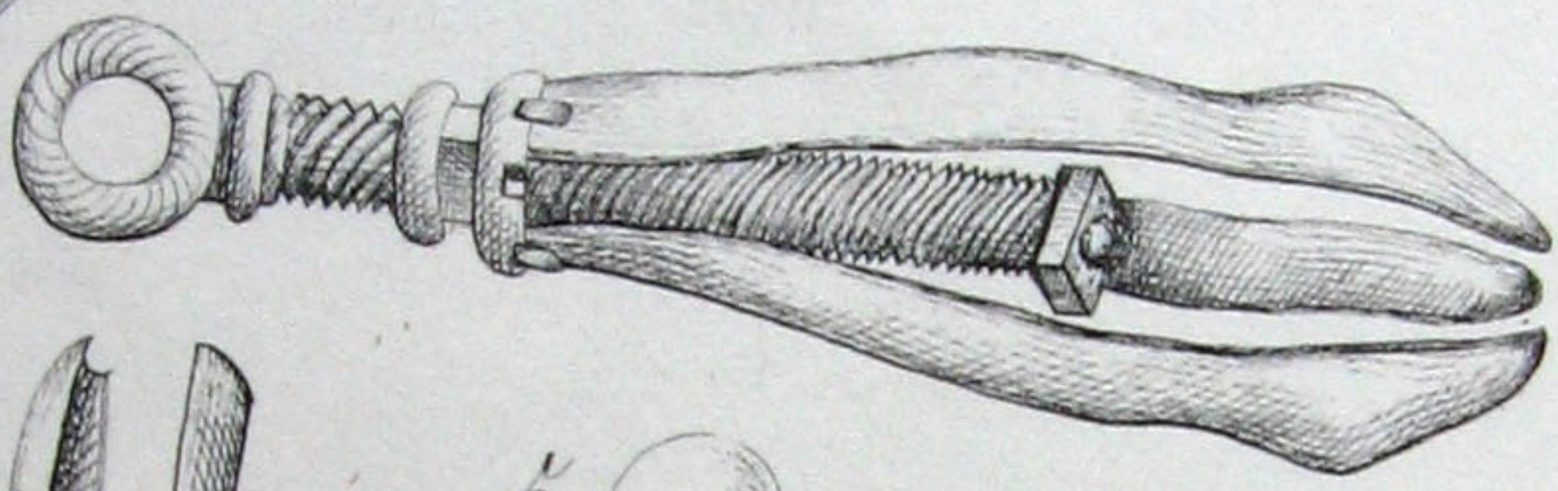

4

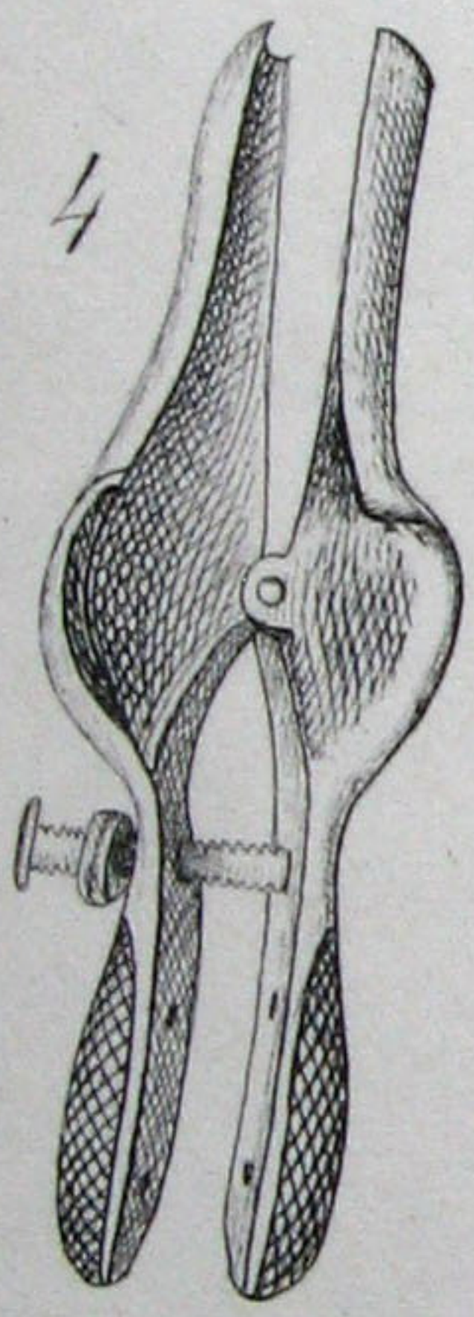

5



6

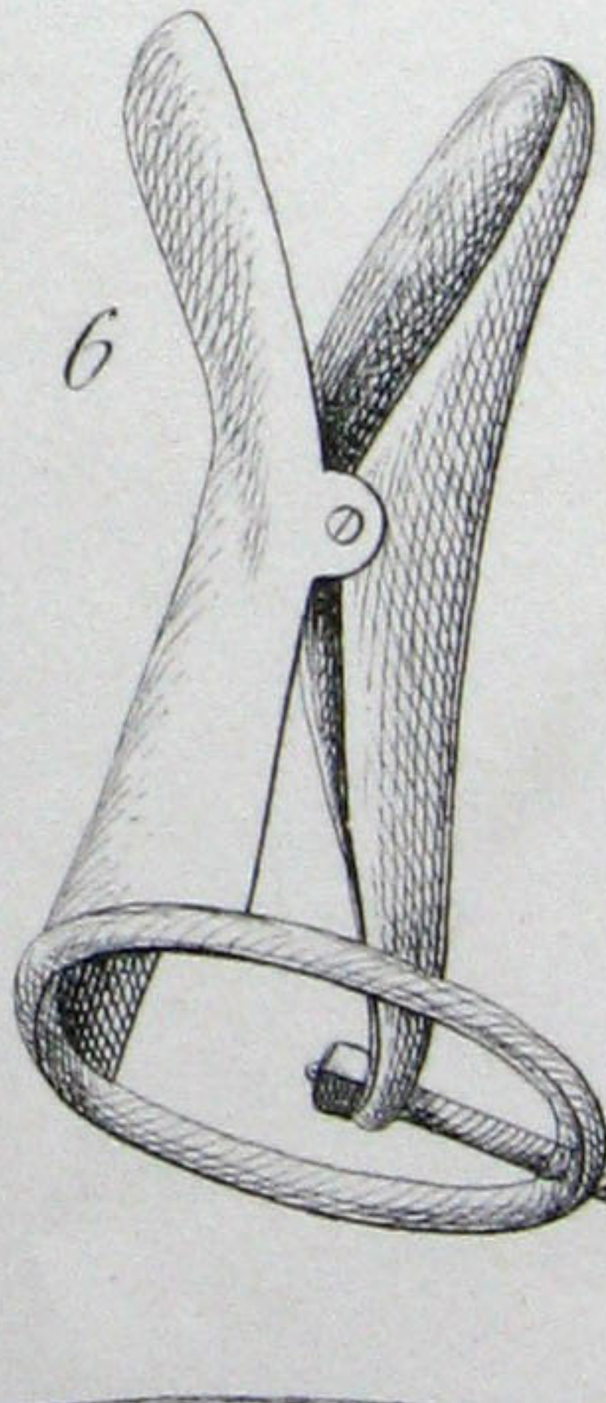

7

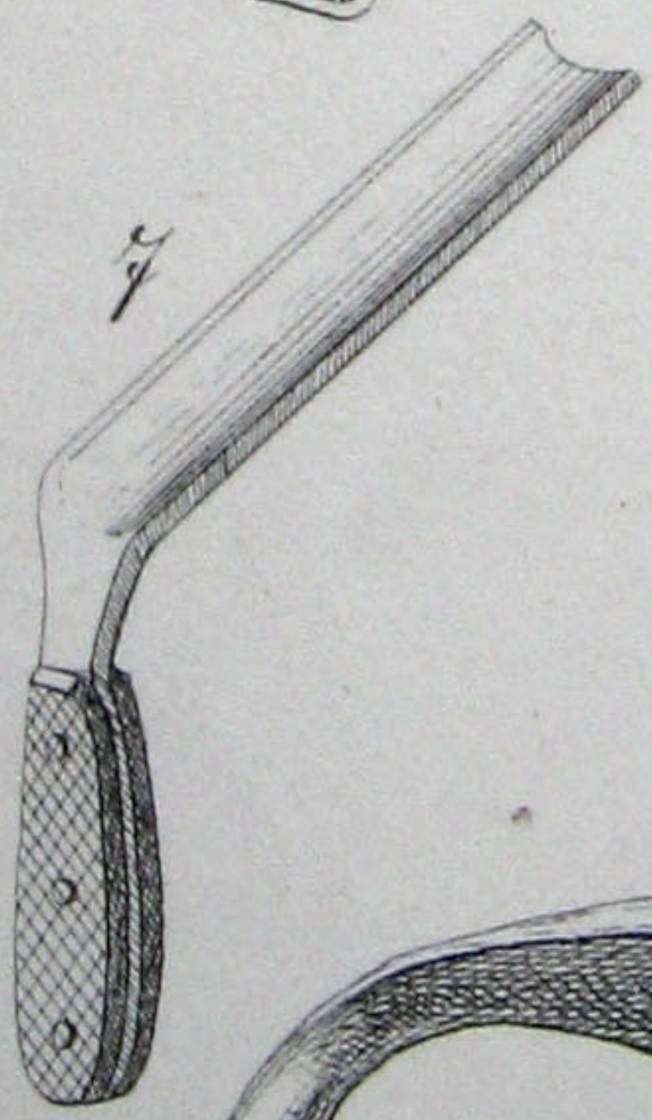

8

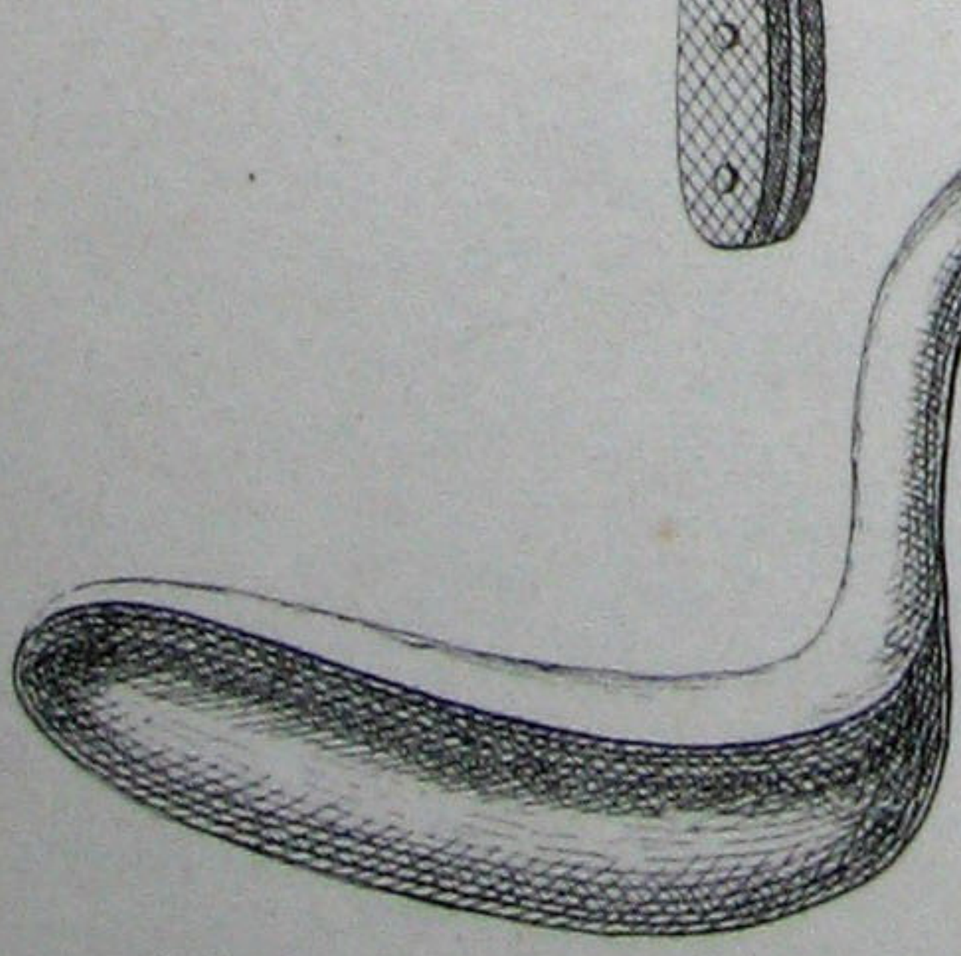

9.

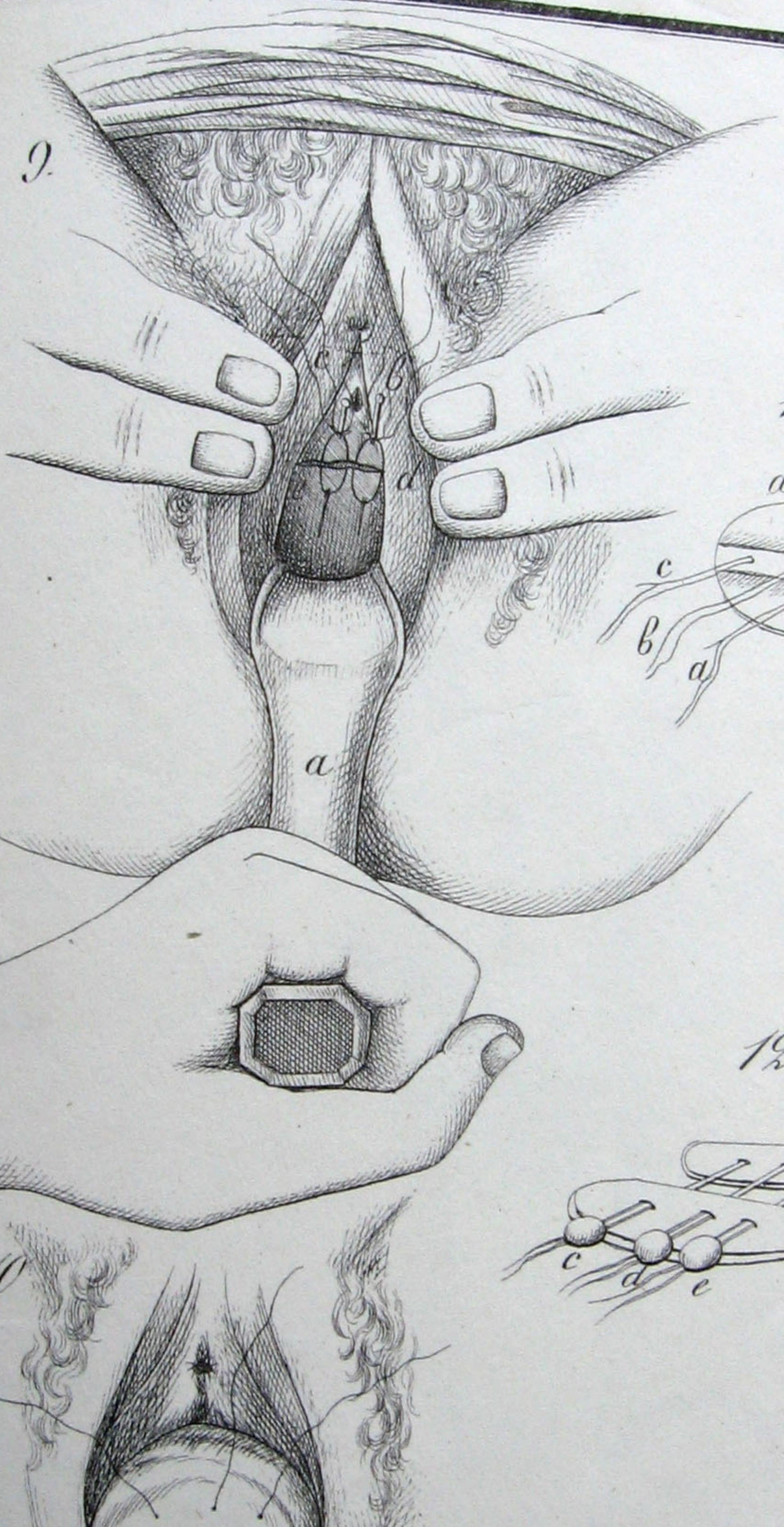

11

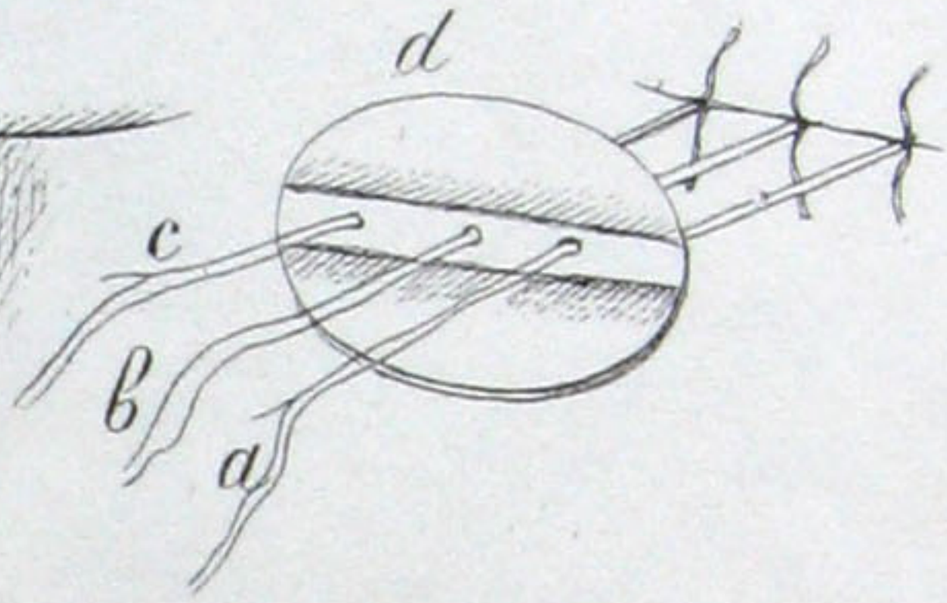

12

10

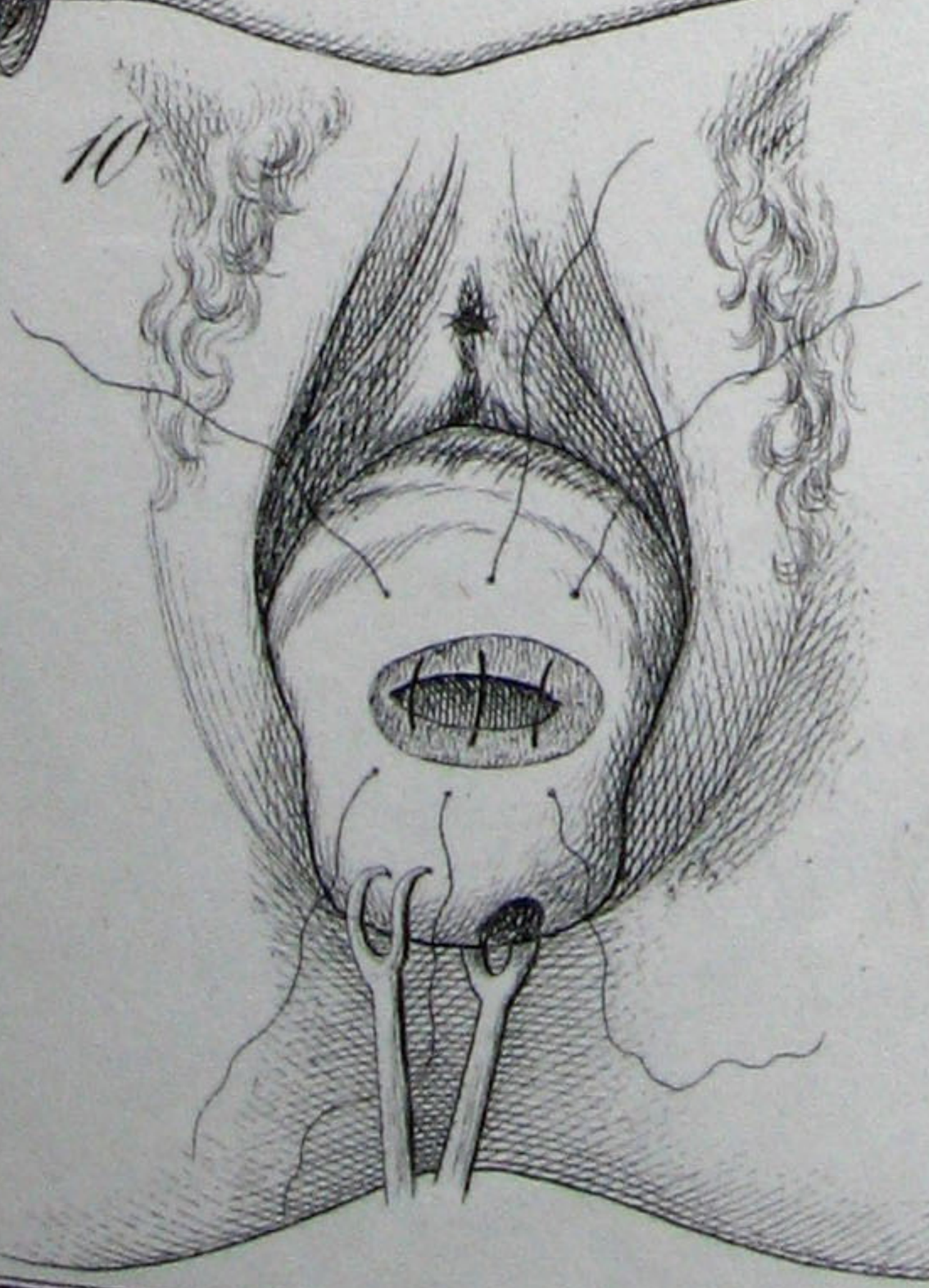

13

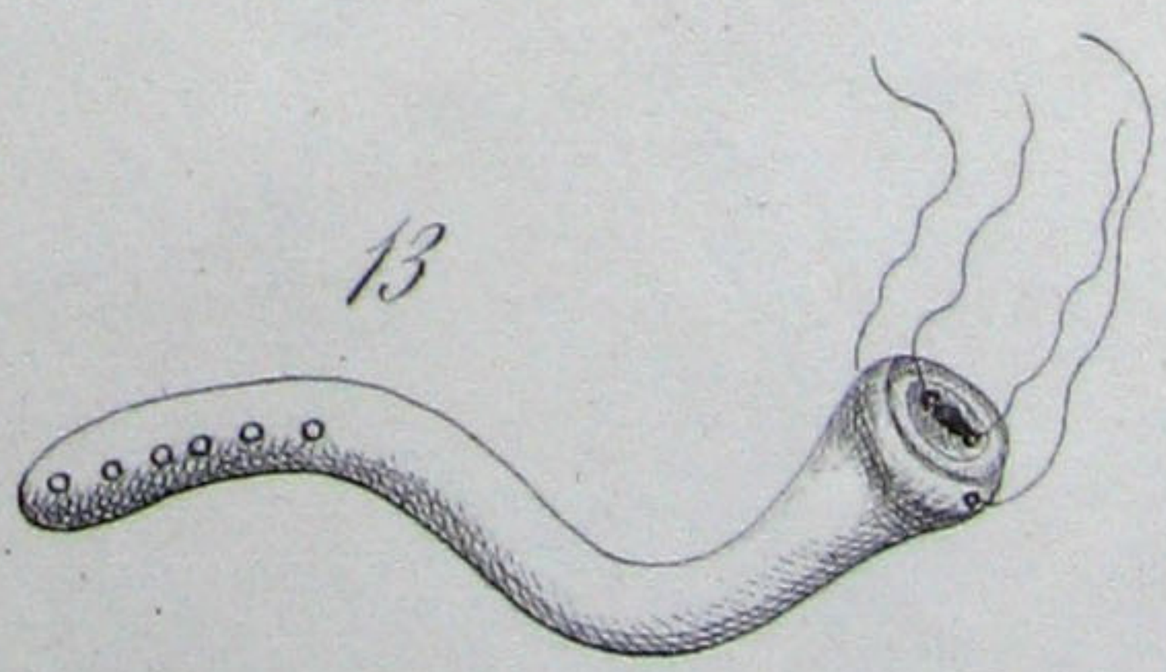

14

c

a

d

b

e

15

16

A

D

B

C

a

b

c

d

e

17



18

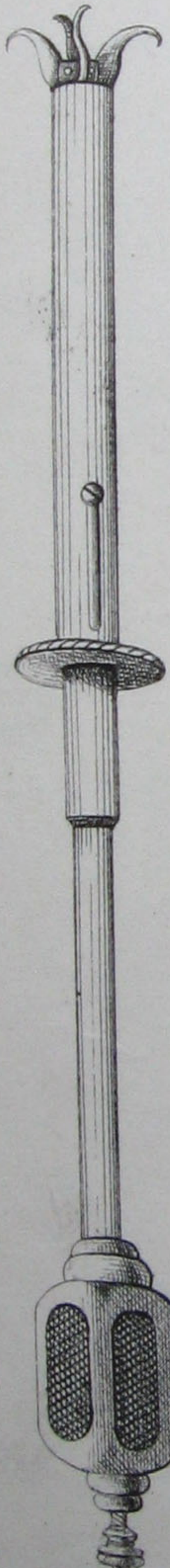

19



20



21



22

23

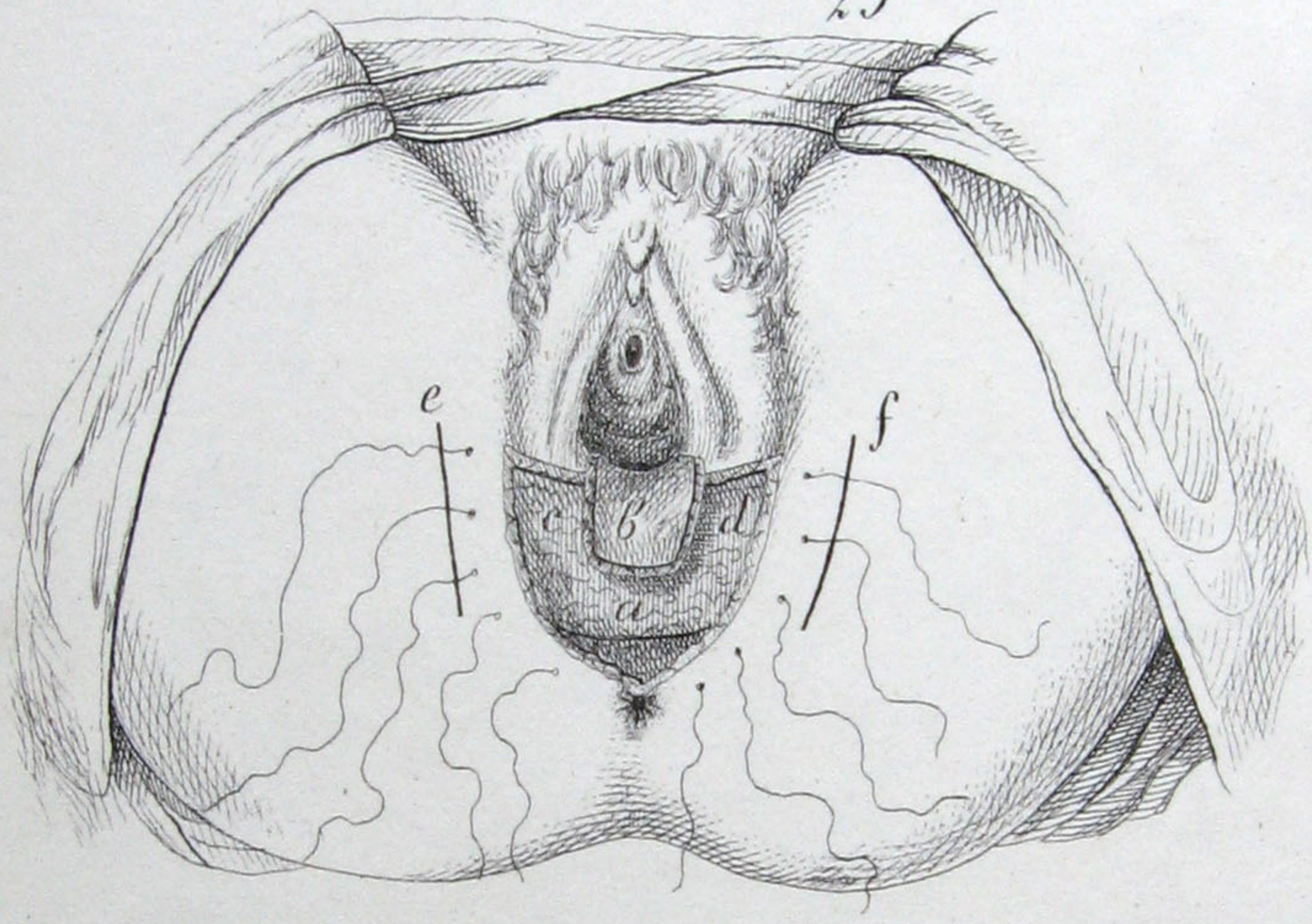

24

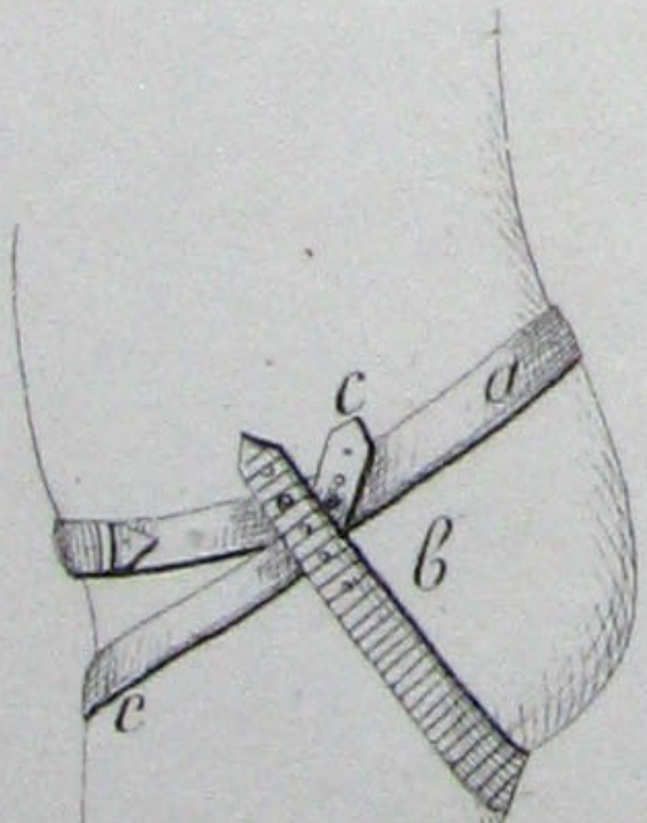

25

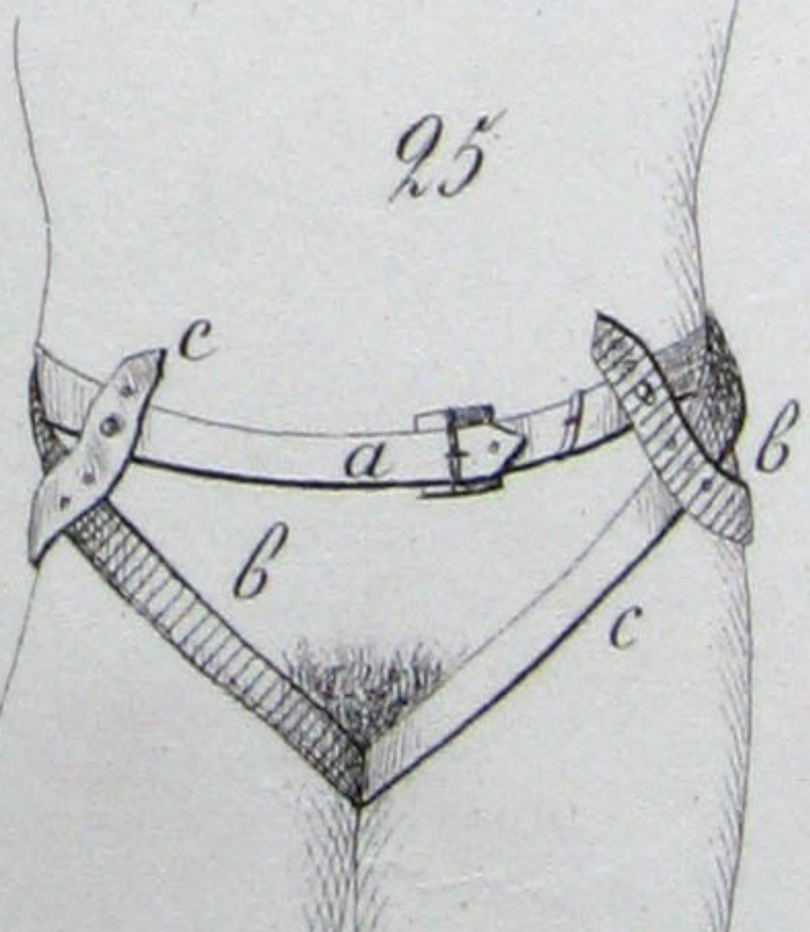

26

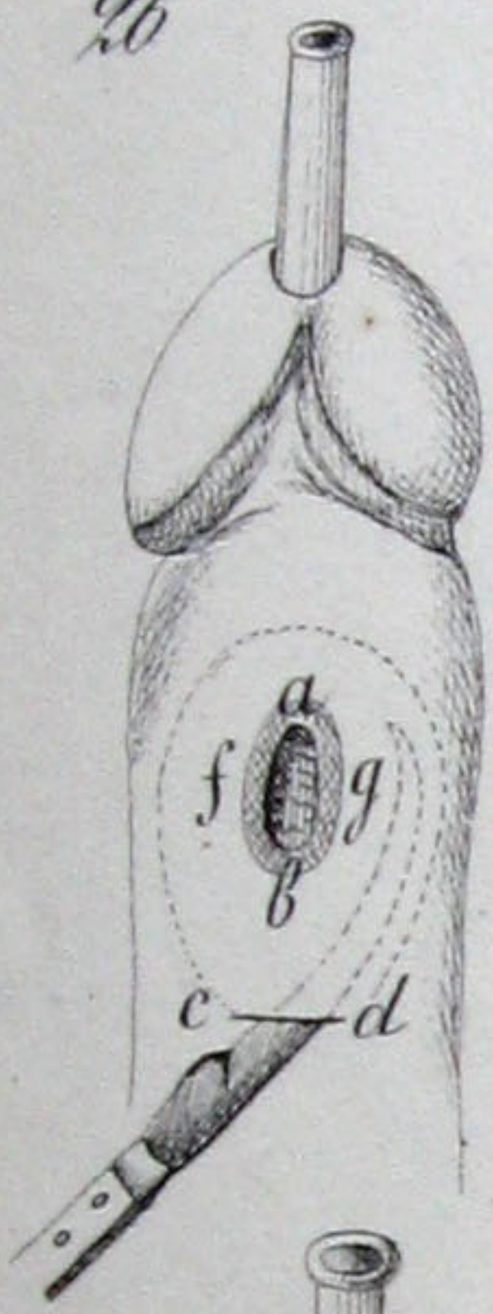

27



28



29



30



31

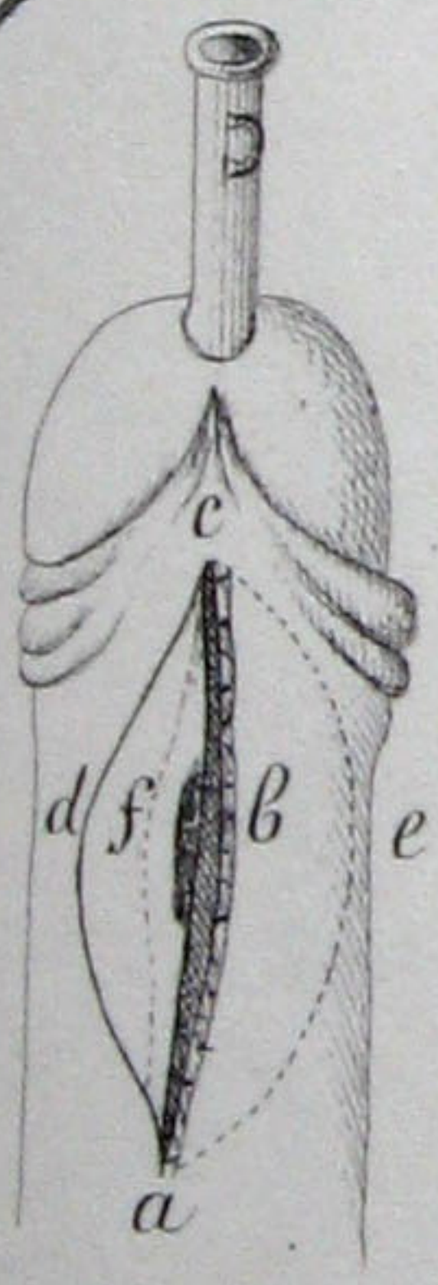

32

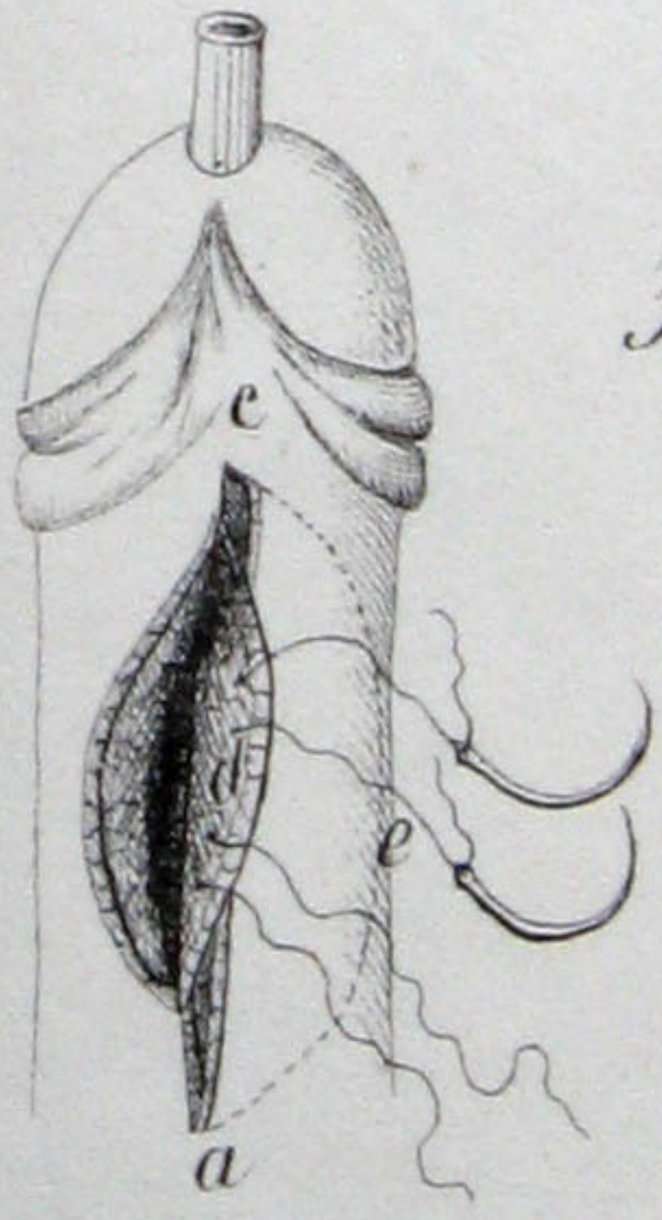

33



34



Лит. И. и А. Давиденко. К.

35

36

37

38

39

40

1

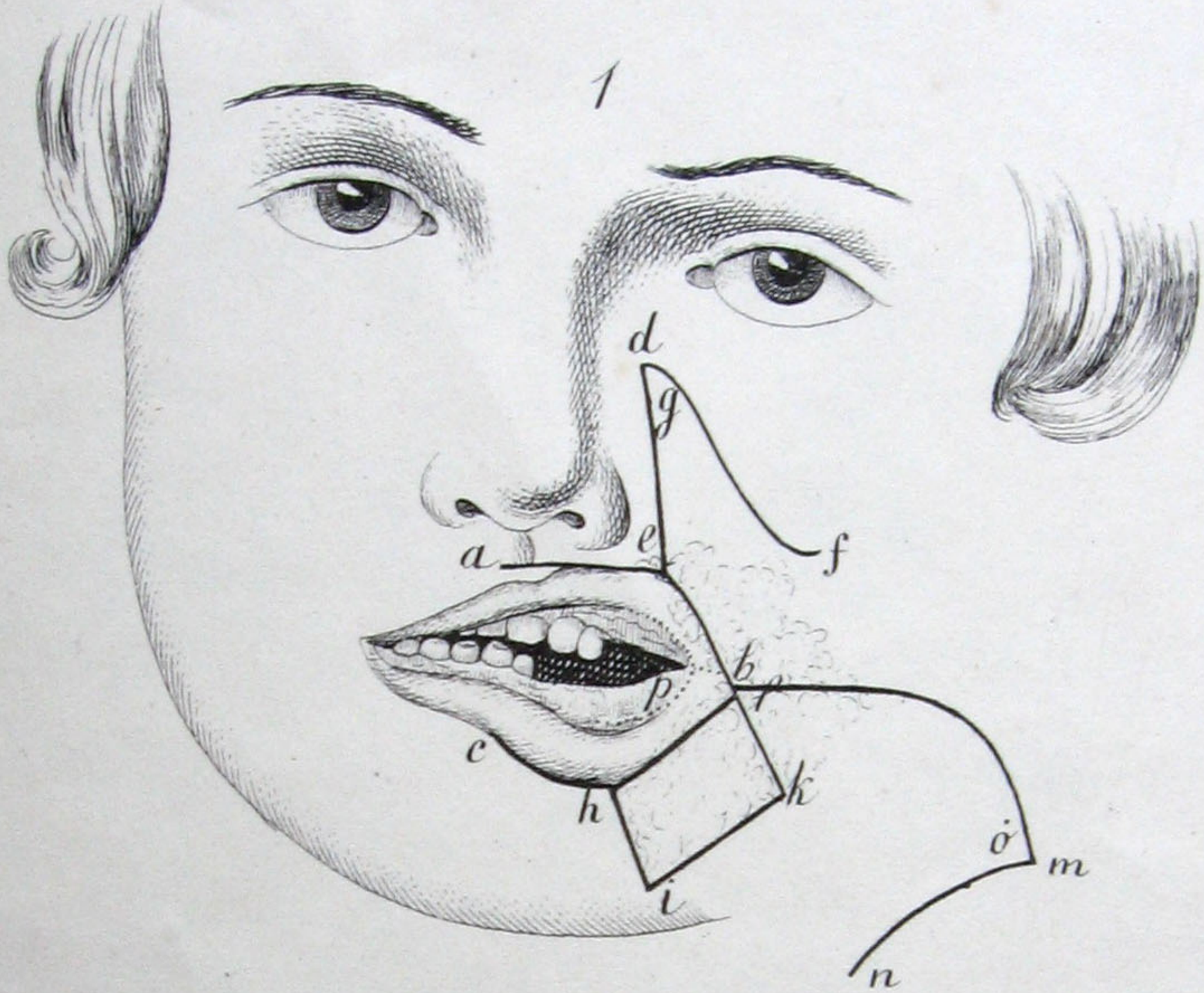
d
g
f
e
a
b
p
c
h
k
i
o
m
n

2

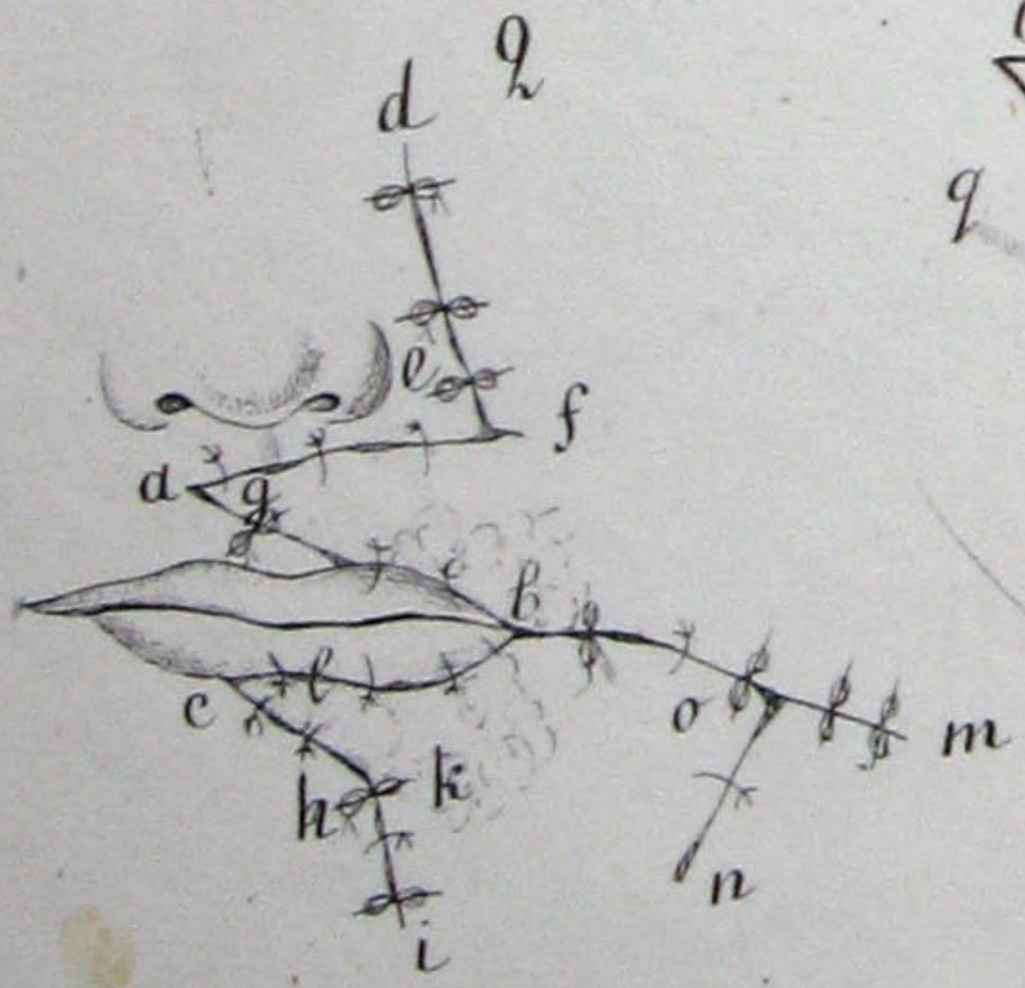
d
g
f
e
a
b
c
h
k
i
o
m
n

3

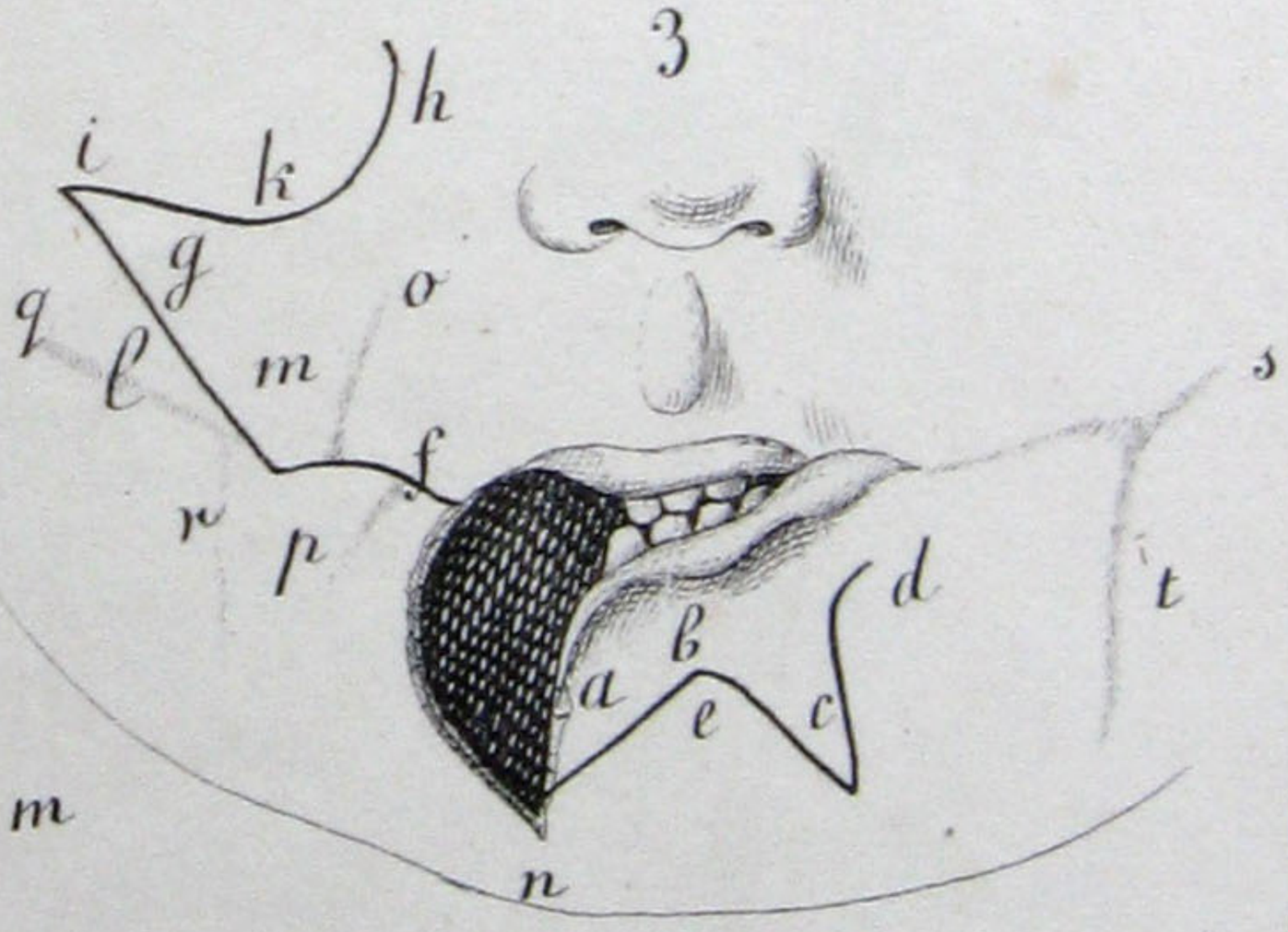
h
i
k
g
q
l
m
o
s
f
r
p
t
d
a
b
e
c
n

4

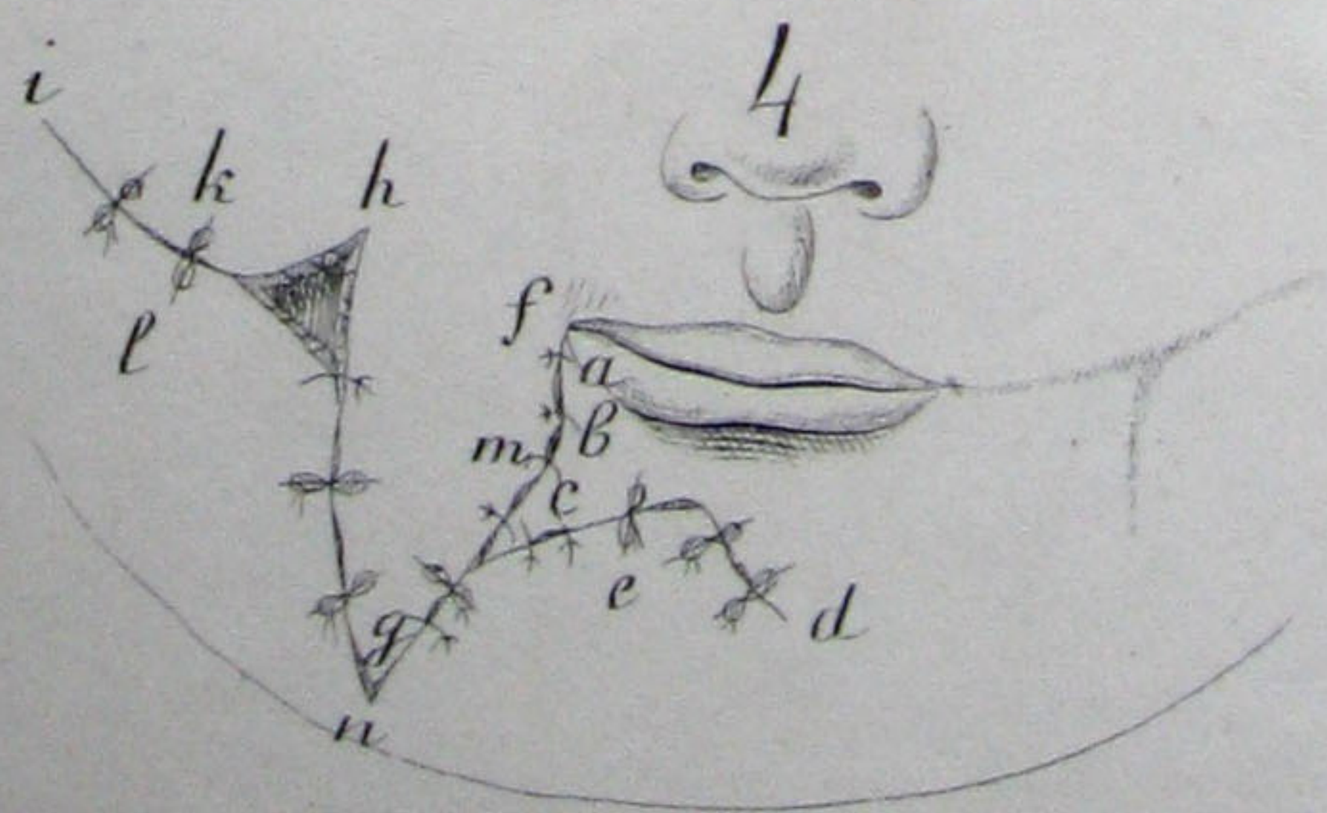
i
k
h
l
f
a
m
b
c
e
d
g
n

1.


m
q
l
r
k
n
o
p
i
a
c
g
h
b
d
e
f

2.


q
r
n
o
p
i
m
l
k
g
h
a
c
f
b
d
e

3.

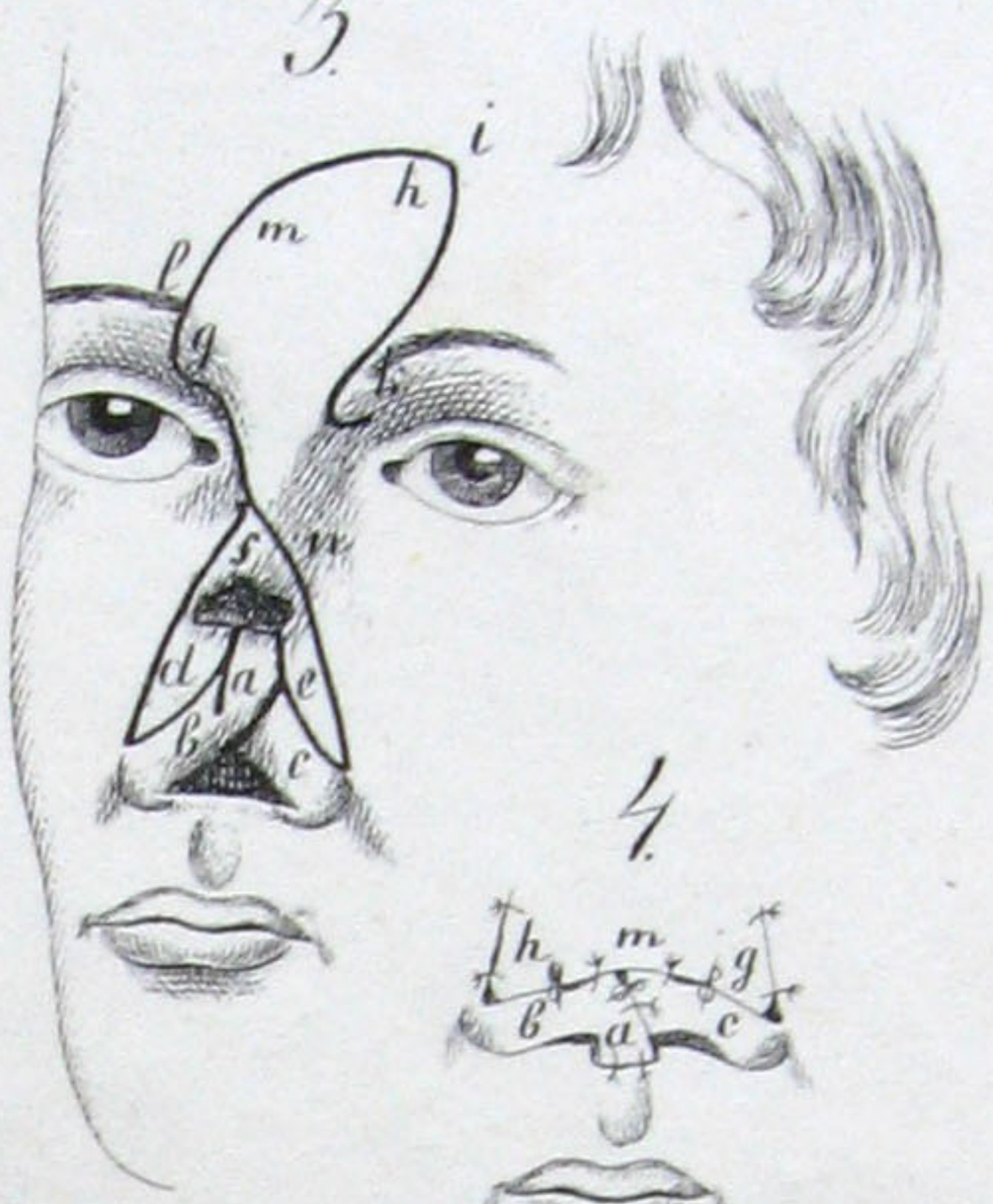
i
h
m
l
g
k
n
f
d
a
e
b
c

4.

h
m
g
b
a
c

5.

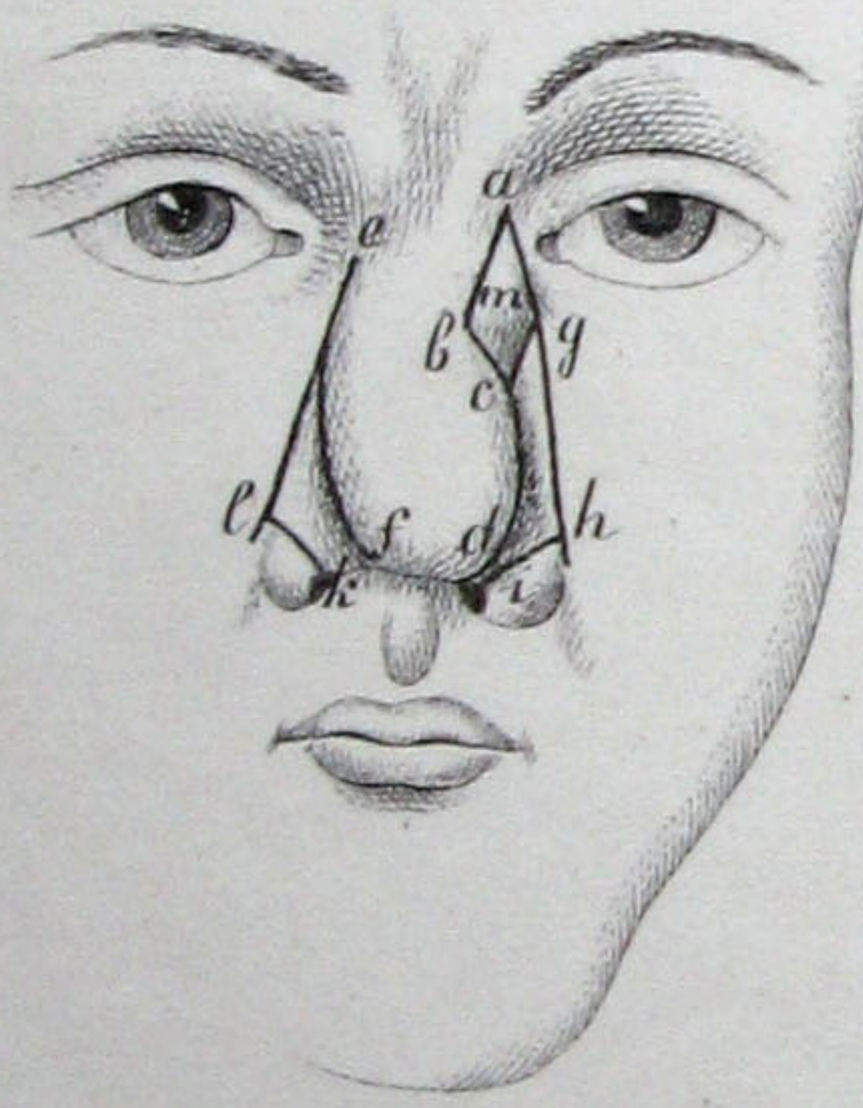
a
e
l
m
b
g
c
f
d
h
k
i

6.



7.

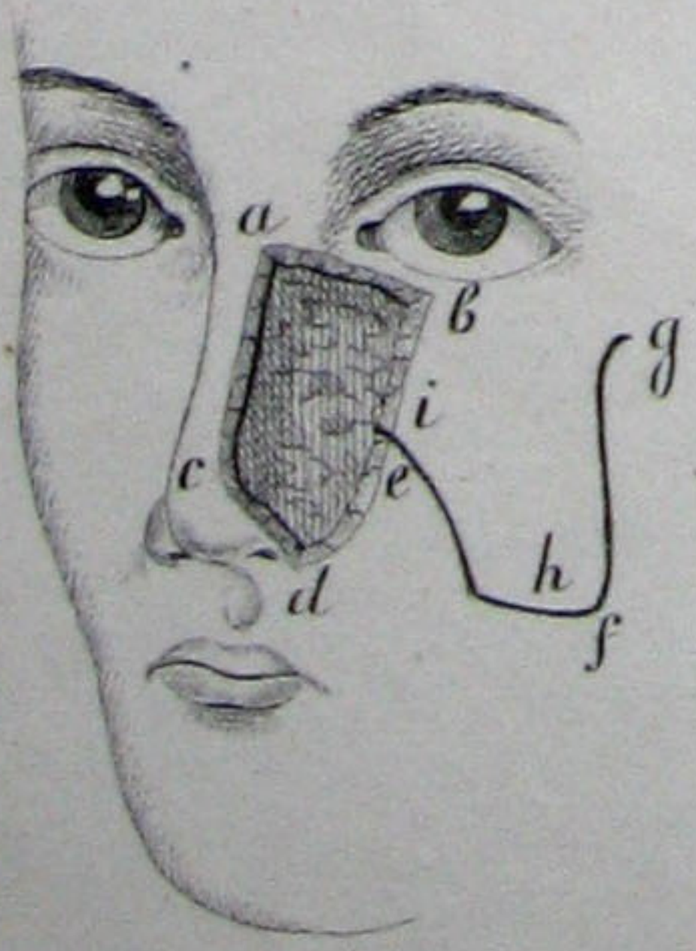
a
b
i
c
e
h
g
d
f

8.


a
b
i
c
h
g
d