

2-й МОСКОВСКИЙ МЕДИЦИНСКИЙ ИНСТИТУТ
СТОМАТОЛОГИЧЕСКАЯ КЛИНИКА

Инвентарный
№ 1098

Я. ГУТНЕР и Р. РЕВИДЦОВА

ОПЕРАТИВНАЯ ТЕХНИКА ЛЕЧЕНИЯ КАРИЕСА ЗУБОВ

Под редакцией проф. А. ЕВДОКИМОВА

РСФСР
Н.К.З

~~Секретариат~~
~~Института~~

~~Москва~~

19

№

~~Секретариат~~
~~Института~~

ЗАМЕЧЕННЫЕ ОПЕЧАТКИ

стра- ница	строка	напечатано	следует
19		Подписи под рис. 8 и 9	в обратном порядке
47	11 снизу	эмали зуба,	эмали зуба
50	1 сверху	кариозных плоскостей	кариозных полостей
61	4 снизу	<i>Spir vini rect</i>	<i>Spir. vini rect.</i>
61	10 сверху	полностью ¹ . Валькгоф	полностью. Валькгоф ¹

О. в. редактор проф. А. Евдокимов
Технический редактор А. Я. Линков

Сдано в производство 11/X — 36 г.
Подп. сано к печати 20/VI — 37 г.
Формат 56 × 86 ¹/₁₆ (с. 4 ¹/₂ печ. л.
Зак. № 2256 Тираж 2 500 экз.
Уполномоч. Главлита Б-20740.

Шк. ФЗУ Огиза треста „Полиграф-
книга“. Москва, Хохловский 7.

ПРЕДИСЛОВИЕ

В части методики пломбирования зубов — одной из основ работы зубных врачей — существует крупный пробел: техника обработки кариозных полостей и их подготовка к пломбированию не всегда стоят на должной высоте. Одной из причин этого служит отсутствие нужных печатных руководств на русском языке.

Работа д-ра Я. Гутнера и Р. Ревидцовой «Оперативная техника лечения кариеса зубов», восполняя этот дефект, несомненно, будет встречена с большим удовлетворением, как практическими врачами, так и студентами стоматологических и зубоврачебных учебных заведений, а также и их преподавателями.

Труд авторов основан на их собственном опыте и усвоении ими непревзойденных до сих пор классических принципов пломбирования зубов, разработанных американским профессором Блэком.

С полной ответственностью можно утверждать, что метод Блэка высоко ценится всеми зубными врачами и стоматологами, но знают его, и в совершенстве владеют им не все они. И это потому, что как следует метод Блэка в доступных нашему читателю руководствах не освещен.

Эта небольшая книга работников Стоматологической клиники 2-го Московского медицинского института дает зубным врачам верное средство к поднятию качества их медицинской работы на должную высоту.

Проф. А. Евдокимов.

ВВЕДЕНИЕ

В настоящей брошюре дается освещение одного только вопроса из суммы всех многочисленных разделов, из коих складывается проблема кариеса зубов. Кариес зубов представляет основную проблему стоматологии и вместе с тем является одним из важнейших участков общей медицины. Зубной кариес — одно из самых распространенных заболеваний человечества; социальная природа его бесспорна. Кариес необходимо рассматривать как социальную болезнь, наравне с сифилисом, туберкулезом, трахомой и т. п.

Широкое освещение в литературе получили вопросы патогенеза и этиологии кариеса: им посвящено множество научно-исследовательских изысканий: — клинических, лабораторных и экспериментальных.

Сравнительно мало внимания уделяется в стоматологической литературе оперативной обработке кариозной полости.

Единственным классическим трудом по этому отделу необходимо считать руководство Блэка.

Между тем, подготовка и формирование кариозных полостей занимают существенное место в общей проблеме кариеса; эти вопросы имеют не только узко техническое значение, как на первый взгляд может казаться, но по своему содержанию и значению вырастают в проблему научного и социального порядка.

Кроме соблюдения чисто технических условий, обработка кариозной полости требует от врача серьезной научной подготовки и значительной суммы медицинских познаний.

Обработка кариеса и восстановление дефекта пломбой не кустарничество, а чисто хирургическое вмешательство с ортопедическим завершением. Методика ее выполнения связана с тонкими манипуляциями и для ее освоения требуется:

а) детальное изучение анатомии и топографии зубных тканей;

б) подробное знакомство со структурой этих тканей;

в) знакомство с законами развития кариозного процесса;

г) знание функциональных отправления жевательного аппарата;

д) знакомство с вопросами артикуляции.

Основным стержнем в анализе вопросов обработки, формирования и пломбирования кариозных полостей продолжают оставаться принципы и положения, декларированные Блэком десятки лет тому назад; они получили свое подтверждение в многолетних клинических наблюдениях и при учете материала по рецидивному кариесу. Особенно требуется надлежащее освоение этих принципов в условиях массовой по санации работы широко проводимой в стоматологических учреждениях наших Советских республик *.

* Большинство рисунков для настоящей книги использовано из руководств Блока и Цихлера.

ОБЩАЯ ЧАСТЬ

Позиция врача и больного

Прежде чем перейти к непосредственному изложению методики обработки и формирования полостей, что является основным предметом настоящего очерка, необходимо вкратце остановиться на вопросах предоперационного порядка. Сюда включается посадка больного, позиция врача при тех или иных операциях, выбор инструментария, приготовление операционного стола и проч. На этих моментах необходимо остановиться потому, что погрешности в этом отношении, особенно у начинающего врача, входят в привычку и в дальнейшем ему значительно труднее переключиться на правильную работу. Вот почему с первых шагов работы за зубоврачебным креслом необходимо привить учащемуся основные установки, являющиеся неотъемлемыми элементами в работе врача специалиста.

Посадка больного и позиция врача тем более важны, что неправильности в этом отношении приводят к быстрой утомляемости врача и больного и при каждодневном повторении могут отразиться на здоровье врача (искривление позвоночника, плекситы, миозиты и ряд других профзаболеваний). Кроме того, неправильное положение врача и больного отражается на качестве и продуктивности работы.

Одно из основных правил посадки больного — это соблюдение соотношения головы и шеи больного к его туловищу: 1) при всех положениях: прямом, полуоткинута, откинута — голова и шея должны быть в одной прямой плоскости со спиной, без излома шеи; 2) больной должен сидеть на определенном уровне по отношению к врачу, а именно: не слишком низко во избежание согнутого положения врача, что ведет к быстрой утомляемости и в даль-

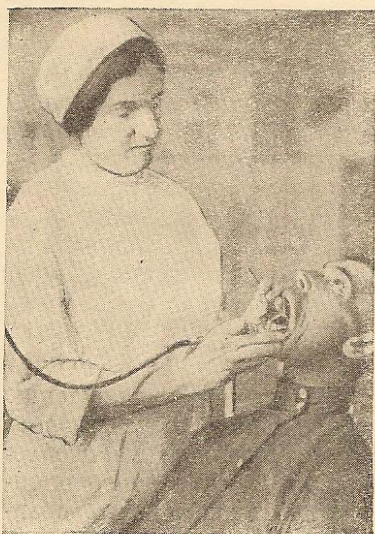

Рис. 1а. Положение врача стоя при работе на нижней челюсти. Фиксация руки.

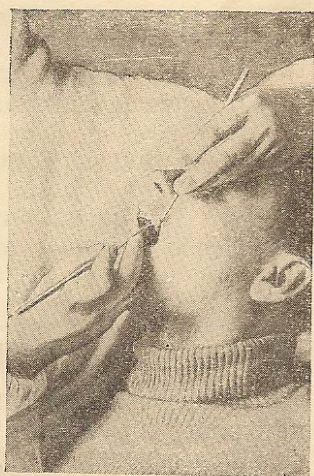


Рис. 1б. Фиксация руки на нижней челюсти при работе эмалевым ножом на верхнем моляре.

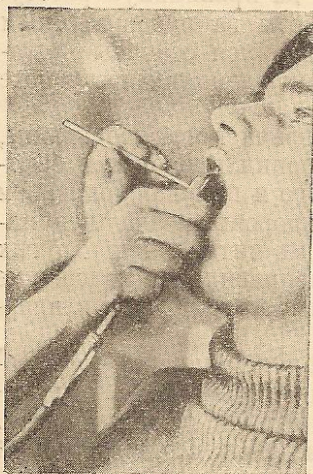


Рис. 1в. Фиксация руки и инструмента при работе на верхней челюсти.

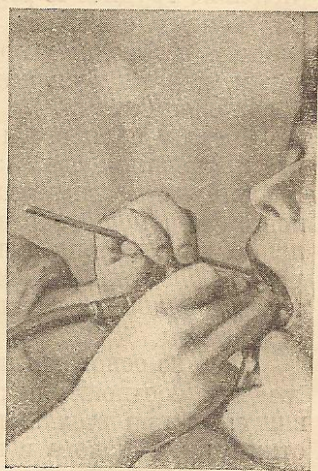


Рис. 1г. Фиксация руки и инструмента при работе на нижней челюсти.

нейшем к деформации позвоночника. Слишком высокая посадка больного, когда руки врача все время находятся в приподнятом положении, приводит к быстрой утомляемости; кроме того, систематическое напряжение мышц рук может повлечь за собой миозиты, плекситы и т. д.

Правильная позиция врача при работе стоя должна быть такова, чтобы рот больного находился на одном уро-




Рис. 1д. Неправильное положение врача при работе стоя.

вие с локтевым суставом опущенной руки врача. Это положение приемлемо для всех видов обычных операций во рту.

Наиболее правильная позиция врача — с правой стороны больного в одной с ним плоскости, причем левая рука врача охватывает голову больного (рис. 1б).

Для работы на нижних зубах больной должен быть посажен почти прямо; исключение составляет работа на 7—8 зубе, когда при прямом положении больного рабочее поле затемняется тенью от твердого неба, и в таком случае наиболее выгодным является несколько откинутое положение больного.

Для верхних зубов показано полуоткиннутое и несколько приподнятое положение больного с таким расчетом, чтобы было соблюдено то положение рук оператора, о котором говорилось выше, и чтобы оперируемый участок рта был в поле источника света.

В случае работы в сидячем положении оператор находится спереди; его положение, однако, должно быть

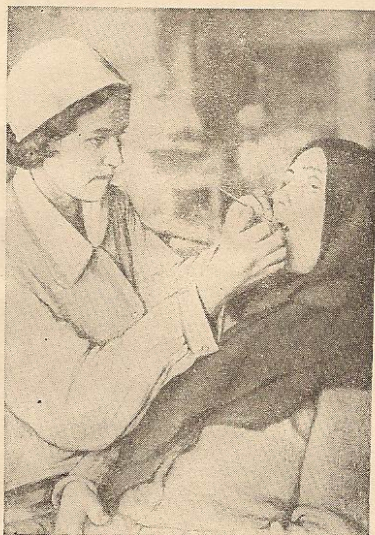

Рис. 2. Положение врача у кресла при работе сидя.

таково, чтобы была соблюдена спокойная позиция рук (рис. 2).

Инструментальный столик врача должен быть заранее подготовлен, как и при всяком другом оперативном вмешательстве: не загромождая стол ничем излишним, на нем заготавливают весь необходимый для данной операции набор инструментов.

Применение инструментария и фиксация руки

Несколько указаний о том, как держать инструменты при операции в полости рта. Наконечник и ручные инструменты держат большей частью в положении пишущего

пера, причем особое внимание должно быть обращено на фиксацию руки: свободные пальцы руки, держащей инструмент, опираются на зубы, смежные с обрабатываемым зубом или на антагонисты. Общий принцип, который должен быть соблюден — это полная устойчивость инструмента (наконечников, эмалевого жожа, экскаватора) в руках оператора. Все погрешности в этом отношении лишают оператора возможности работать на точно намеченном участке и лишают инструмент его специфического назначения. Кроме того, отсутствие фиксации может легко привести к повреждению окружающих тканей (рис. 1 от «а» до «г»).

Анатомия и гистология зубных тканей

Правильная обработка кариса требует знакомства с анатомией и гистологией твердых тканей зуба.

Эти сведения имеют существенное значение для выяснения локализации и распространения кариозного процесса. Предполагая, что в основном они уже известны, нужно остановиться лишь на некоторых деталях.

Из твердых тканей зуба следует рассмотреть эмаль и дентин, так как цемент не играет существенной роли при развитии кариозного процесса. Эмаль, состоящая из призм и межпризменного вещества, не дает однородной картины в отношении расположения ее составных элементов. Призмы по своему ходу дают пересечения с образованием переплетов; однако, в своей совокупности ход призм подчиняется определенной закономерности. Призмы идут параллельно расположенными слоями и, как общее правило, под прямым углом к поверхности зуба; поэтому, они образуют наклон в сторону закругления поверхности зуба.

Как следствие этого в области бороздок и фиссур получается конвергирующее (сходящееся) направление призм и дивергирующее (расходящееся) — в области бугров и на гладких поверхностях зуба (рис. 3 и 4).

Необходимо отметить, что толщина слоя эмали различна на разных участках коронки зуба. Наиболее мощный слой эмали на буграх и режущих краях зубов. Апроксимальные и щечно-язычные стенки зуба в части, прилегающей к жевательной поверхности, имеют наиболее мощно выраженный слой эмали, утончающийся постепенно по направлению к шейке зуба. Что касается

области бороздок, то эмаль здесь наименее развита и зачастую вовсе отсутствует в глубине бороздки.

При переходе эмали в дентин отмечается волнообразная фестончатая линия неправильной формы, обусловленная вращением пучков дентина в вещество эмали. Дентин состоит из основного вещества, дентинных канальцев и дентинных волоконцев (Томсовы волокна). Дентинные канальцы имеют закономерное расположение: они идут лучеобразно от границ пульпы к периферии зуба, причем более широким просветом направлены к эмали.

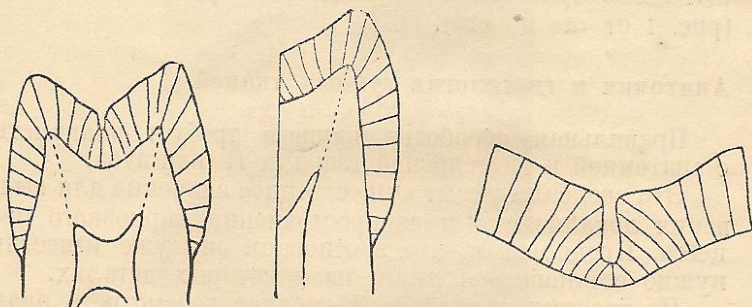


Рис. 3 а и б. Срез бугра моляра. Направление эмалевых призм в разных участках. Направление рогов пульпы указано пунктиром.

Рис. 4. Ход призм в фиссурах.

Дентин вблизи эмалево-дентинной границы имеет более слабо обызвестленный слой, в нем больше всего так называемых интерглобулярных пространств.

Граница между пульпой и дентином представляет собой контур, повторяющий в общем форму коронки зуба; на жевательных поверхностях моляра и премоляра пульпа выступает по направлению к буграм, причем, чем больше выражены бугры зуба, тем острее рога пульпы; на фронтальных же зубах рога пульпы обычно выступают по направлению к режущему краю зуба.

Предрасположение и иммунитет к кариесу

Кариес, как всякий патологический процесс, может иметь или локализованный характер, или получить широкое распространение на многих зубах.

Здесь встает вопрос о возможности существования невосприимчивости к кариесу, т. е. своего рода, иммунитета к нему.

Нет спора, что независимо от этиологических факторов встречается зубная система более предрасположенная и менее восприимчивая к кариесу. Клиника дает довольно большой материал, когда налицо имеются определенные признаки иммунности к кариесу.

Не касаясь средств, которые, улучшая общее состояние организма, должны в известной степени отразиться и на устойчивости зубного аппарата, необходимо отметить, что в настоящее время в борьбе с кариесом принуждены пока ограничиваться, главным образом, восстановлением уже образовавшихся дефектов.

Если придерживаться правильных методов обработки кариозных полостей с учетом законов развития кариеса, можно все же создать в жевательном аппарате условия близкие к своего рода «естественному» иммунитету.

Чем обуславливаются такие возможности?

Не все участки зуба одинаково подвержены кариесу: даже в случаях так называемого «*caries frequens*» находят определенную, почти всегда закономерную, локализацию кариозного процесса.

Зоны, восприимчивые и иммунные к кариесу

Различают зоны, более восприимчивые к кариесу и участки, почти вовсе непоражаемые кариозным процессом — это, так называемые, «иммунные» к кариесу зоны. Расположение этих зон имеет определенную закономерность.

Кариес редко возникает на гладких, хорошо очищающихся поверхностях; при наличии общих предрасполагающих моментов он возникает обычно в естественных ямках, т. е. в фиссурах жевательной поверхности, в слепых ямках и на апроксимальных поверхностях двух соприкасающихся зубов, где пища легко застревает, и где очистка зубов затруднительна.

Возникший в фиссурах кариес сравнительно мало повреждает эмаль по протяжению и быстро, ввиду имеющегося здесь тонкого слоя эмали, направляется вглубь к дентину. В дентине разрушение идет много быстрее, что зависит от особенностей строения последнего. На апроксимальных поверхностях течение кариеса иное.

Кариез здесь быстро захватывает большие поверхности эмали. Степень распространения его зависит в значительной мере от формы зубов: при хорошо закругленных зубах, когда боковые поверхности соседних зубов соприкасаются лишь на небольшом протяжении, участки апроксимальных стенок, лежащие как щечно, так и лингвально от контактного пункта, при правильном пользовании зубами хорошо очищаются во время еды и редко подвергаются кариесу. Пораженная поверхность будет в таких случаях не широкой в щечно-лингвальном направлении. При широко соприкасающихся зубах (плоскостной контакт) кариес имеет тенденцию занимать всю поверхность зуба от щечного угла до язычного, и лишь самые углы, как «иммунные» зоны, долго противостоят заболеванию.

Основные принципы обработки кариозной полости

В основу обработки и формирования кариозной полости необходимо положить принципы Блэка¹, провозглашенные около 30 лет тому назад, но остающиеся и по настоящее время неизблемыми, если не считать некоторых отступлений, требующих оговорки.

Краеугольным камнем всей Блэковской системы являются два основных принципа: 1) превентивное (предохранительное) расширение кариозной полости до так называемых иммунных зон (extention for prevention) и 2) восстановление анатомического контура зуба и контактного пункта.

Лечение кариеса нужно рассматривать, как чисто оперативное вмешательство, состоящее в иссечении пораженной ткани и ортопедическом восстановлении дефектов, что связано с рядом хирургических процедур; последние по Блэку должны быть проведены следующими этапами: 1) раскрытие и превентивное расширение полости, 2) придание полости определенной устойчивости и сопротивляемости, достаточной для противодействия функциональному акту жевания, 3) удаление всей пораженной ткани, 4) отделка краев полости и 5) туалет полости (удаление опилок, высушивание полости и т. д.)

Все эти положения можно сформулировать короче, сведя их к трем основным этапам работы, общим для

¹) g. Black Work on operative Dentistry,—1908
H. Pichler.—Lehrbuch der Kavitäten Präparation nach den Grundsätzen
G V Blacks, 1929

всех кариозных полостей: 1) раскрытие полости и превентивное ее расширение, 2) формирование полости и 3) туалет полости.

Эти три этапа в работе должны соблюдаться в строгой последовательности. Будет ошибкой когда врач приступает к удалению кариозного распада и обработке полости, не раскрыв ее в достаточной степени.

Раскрытие полости состоит в сношении всех нависающих и подрывных краев эмали до получения отвесных стенок как на жевательной поверхности, так и на апроксимальной. После создания достаточно широкого доступа к кариозной полости приступают к формированию таковой с ее превентивным (предохранительным) расширением до так назыв. «иммунных» зон. Туалет кариозной полости состоит в удалении остатков распада дентина, в финировании красв, в удалении опилок и т. д. Более подробно о каждом этапе работы для каждого вида полостей будет изложено в дальнейшем.

Элементы обработанной кариозной полости

Элементами сформированной кариозной полости являются: 1) стенки, 2) дно, 3) края и 4) углы полости. Дном полости всегда считают стенку, обращенную к пульпе независимо от ее положения; мезиальная стенка обращена к средней линии полости рта, дистальная — противоположная ей; язычная, обращенная к языку или небу, щечная — к щеке, и, наконец, дно — к пульпе зуба. В апроксимальной полости моляров и премоляров имеются: пришеечная или придесневая стенка язычная, щечная и дно — вертикальная стенка, совпадающая с осью зуба, обращенная к пульпе.

В резцах и клыках апроксимальные полости имеют треугольную форму; в них различают придесневую стенку, щечную, язычную и дно, направленное к пульпе. Соответственно стенкам различают и края полости, т. е. мезиальный край, дистальный край и т. д. Углы полости, составленные двумя смежными стенками, называются соответственно своей топографии, т. е. мезиобуккальный, мезио-лингвальный, мезио-пульпарный и т. д.

Локализация кариеса

Кариозный процесс развивается обычно на определенных участках зуба. По локализации различают: 1) цен-

тральный кариес, в естественных ямках, (фиссурах и слепых ямках), 2) апроксимальный кариес на боковых поверхностях зубов и 3) пришеечный (цервикальный) кариес.

Классификация кариозных полостей

По Блэку все виды полостей группируются в 5 классов или групп.

К первой группе или классу причисляются все полости, локализующиеся в местах с определенным структурным изъяном — в естественных ямках и фиссурах.

Ко 2-му классу принадлежат все полости на апроксимальных поверхностях моляров и премоляров.

К 3-му классу относятся полости на апроксимальных поверхностях резцов и клыков, режущие углы которых не нарушены.

К 4-му классу причисляются те же апроксимальные полости резцов и клыков, режущие углы которых нарушены.

5-й класс составляют щечные полости, расположенные в придесневой трети зуба (пришеечный кариес).

ФОРМИРОВАНИЕ КАРИОЗНЫХ ПОЛОСТЕЙ

КАРИЕС I КЛАССА

Фиссурный кариеc

Наиболее частая локализация кариеca имеет место на жевательных поверхностях премоляров и особенно моляров в области бороздок, т. наз. фиссурный кариеc.

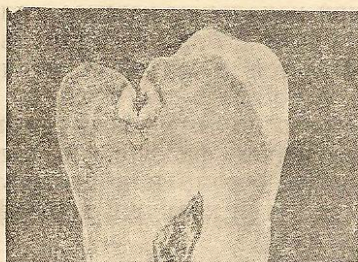


Рис. 5. Мезио-дистальный срез по оси зуба. Начальное заболевание в фиссуре жевательной поверхности. Течение кариозного процесса в эмали и дентине.

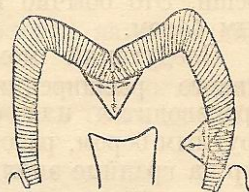


Рис. 6. Схематическое изображение развития фиссурного кариеca в эмали и дентине в виде двух конусообразных очагов, сходящихся своими основаниями у эмалево-дентинной границы, соответственно ходу эмалевых призм и дентинных канальцев. На гладких поверхностях вершина конусообразных очагов кариеca как в эмали, так и в дентине обращена в сторону пульпы.

Независимо от того, что бороздки представляют ретенционные очаги, наиболее легко уязвимые в отношении кариеca, большую роль в развитии процесса играет крайне тонкий слой эмали фиссур, а иногда и полное отсутствие таковой на дне бороздки.

Необходимо отметить своеобразное течение кариозного процесса, на этом участке. По скатам бугров, окружающих фиссуры, имеются свободно очищаемые поверхности; вследствие этого кариозный процесс идет преимущественно вглубь, распространяясь по эмалево-дентинной границе; в дальнейшем, процессе проникает в дентин, следуя направлению дентинных канальцев, расположенных в области бороздок, в расходящемся к периферии направлении. Поэтому получаются два конусообразных кариозных очага, сходящихся своими основаниями (рис. 6).

В области фиссур по глубине распространения кариозного процесса различают начальный фиссурный кариес, кариес с полостью среднего размера и, наконец, глубокий кариес.

Принципы и техника обработки фиссурного кариеса

В первом случае, т. е. при начальном кариесе, задача заключается в расширении имеющейся незначительной брешки. Это обычно проделывается небольшим шаровидным бором.

Следующий момент, согласно принципу превентивного расширения, — иссечение фиссур; последнее производится или фиссурным бором, или маленьким круглым бором, работая им изнутри кнаружи вдоль фиссуры на границе эмали и дентина.

Второй этап заключается в формировании полости обратным конусовидным бором соответствующего размера или фиссурным (с тупым срезом) в целях получения отвесных стенок и плоского дна; для получения отвесных стенок конусовидный бор ведут по стенкам полости и, считаясь с формой бора, пользуются его отвесными нарезками, для чего бор наклоняют в сторону той стенки, которую обрабатывают. Плоское дно получается при пользовании горизонтальной поверхностью обратного конуса (рис. 7 а и б). Этими манипуляциями при небольших полостях обычно уже исчерпывается и третий момент работы, а именно — удаление распада (рис. 8 и 9).

При более обширной кариозной полости, ввиду распространения кариеса преимущественно по эмалево-дентинной границе, имеются нависающие над полостью подрытые эмалевые края, которые должны быть снесены

в первую очередь. Для этой цели применяется либо эма-
левый нож, который ставится перпендикулярно к поверх-
ности зуба своим срезом, направленным к полости, либо
фиссурный или круглый бор, по величине соответствующий
размеру полости; бором работают изнутри кнаружи

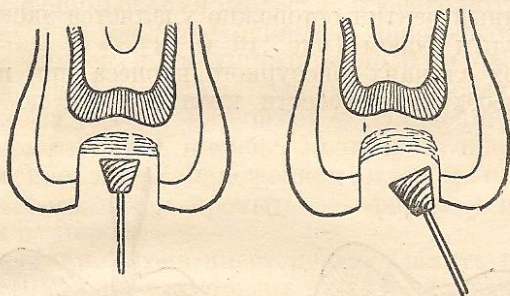


Рис. 7. Схема работы обратным конусом:
а) формирование боковой стенки полости,
б) формирование дна полости

и, таким образом, удаляют все эмалевые навесы, лишен-
ные дентинной опоры.

В дальнейшем, как и в первом случае, оставшаяся
вне основной кариозной полости часть бороздок также

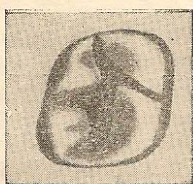


Рис. 8. Фиссуры жева-
тельной поверхности мо-
ляра поражены кариесом
в нескольких местах

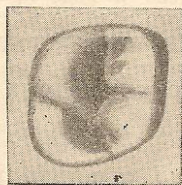


Рис. 9 То же после
пломбировки

иссекается с последующим формированием стенок всей
полости обратным конусом или фиссуром.

Что касается дна полости, если полость не особенно
глубока, оно формируется описанными выше прие-
мами; небольшой остаток размягченного дентина, если
таковой еще имеется, удаляется экскаватором.

В случаях очень глубокого кариеса, во избежание возможного обнажения рогов пульпы, формирование стенок основной полости, не доводится до дна, а проводится на некотором расстоянии от него; вследствие этого у стенок образуется вал из дентина; дно, лежащее глубже, в таких случаях может формироваться не плоским; размягченный дентин осторожно удаляется экскаватором или круглым бором (рис. 10 и 11).

Во всех случаях фиссурного кариеса при иссечении фиссур необходимо довести края полости до участков

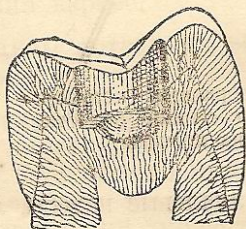


Рис. 10. Формирование дна полости при глубоком кариесе в виде прищечного вала во избежание обнажения пульпы.

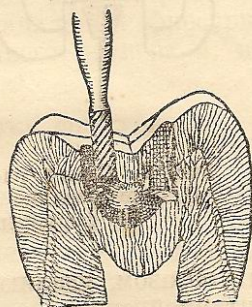


Рис. 11. Формирование дентинного вала фиссуром.

менее восприимчивых к кариесу, каковыми являются скаты бугров.

Касаясь вопроса превентивного иссечения бороздок, необходимо отметить различие в обработке фиссур на нижних больших коренных зубах и на верхних.

В целях предохранения зуба от рецидивного кариеса на первом месте стоит требование иссечения бороздок на всем их протяжении. На жевательной поверхности нижних моляров, ввиду взаимного пересечения бороздок, требуется вовлечение их всех в обработку.

Совсем иное на верхних молярах, особенно на первых, где на пути бороздок подымается прочный вал эмали, разделяющий фиссуры на обособленные участки. При развитии кариеса ограничиваются обычно иссечением фиссур в пределах пораженного участка; при наруше-

нии же целости эмалевого вала все фиссуры объединяются в одну полость.

В случаях широкого распространения кариеса по жевательной поверхности, когда имеется резко подрытый бугор или же сильно истонченная боковая стенка, такие должны быть снесены.

После формирования полости производится обычно ее туалет, т. е. удаление опилок и финирирование краев. Удаление опилок и высушивание полости одним алкоголем недостаточно; слизь, свернувшиеся белки и соли, выпавшие из слюны, нарушают в дальнейшем необходимую герметичность пломбы. Поэтому лучше всего непосредственно перед наложением пломбы проэкскавировать полость, затем промыть ее эфиром и просушить нагретым пестером.

Финирирование краев имеет целью удалить все укороченные края эмалевых призм; для этого слегка скашивают самый верхний край эмалевым ножом, проводя срезом по краю эмали или же, проводят слегка без давления по тому же краю тупым бором. Не следует, однако, закруглять края, что повело бы к плохому прилеганию пломбы и последующему отставанию ее от краев полости. Край эмали после отделки должен быть ровный и без каких-либо зазубрин.

Кариес естественных ямок

К разряду полостей фиссурного кариеса относятся и те, которые образуются при развитии кариозного процесса в естественных ямках на щечной поверхности моляров и на язычной поверхности резцов (главным образом боковых).

Кариозный процесс, начавшись в естественных ямках моляров, имеет тенденцию к распространению по отходящей от ямки бороздке; благодаря этому кариес локализуется, главным образом, в той половине щечной стенки зуба, которая обращена к жевательному краю.

Техника обработки моляров

При небольшом развитии кариозного процесса в щечной ямке обработка полости крайне проста и производится тем же путем, как и на жевательной поверхности: полость раскрывается круглым бором, вставленным в пря-

мой наконечник; работают им изнутри кнаружи с целью удаления нависших краев; дно и стенки обрабатываются конусообразным бором, вставленным в угловой наконечник; для обработки дна держат бор перпендикулярно к щечной поверхности зуба; для обработки боковых стенок бор равномерно обводят по всем стенкам, наклоняя его в сторону обрабатываемой стенки (рис. 7). Если пользоваться фиссурным бором, то держать его надо перпендикулярно к щечной поверхности зуба без всякого наклона.

При небольшом развитии процесса жевательный вал остается мощным и может противостоять силе давления

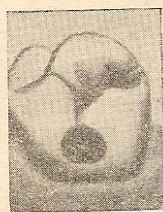


Рис. 12. Без перехода на жевательную поверхность.

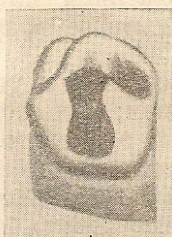


Рис. 13. То же, с переходом на жевательную поверхность в виде площадки при здоровых фиссурах

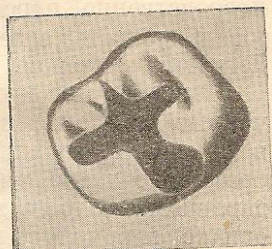


Рис. 14. То же при захвате кариозным процессом фиссур

Тримодификации кариеса слепой ямки на щечной поверхности моляров

при акте жевания. Если полость достигла больших размеров, то она, идя по бороздке от *fovea* сооса к жевательной поверхности, доходит до жевательно-щечного эмалевого вала, и по удалении пораженной ткани очень часто остается лишь тонкий эмалевый край без достаточной поддержки дентина; во избежание облома при жевании приходится переводить полость на жевательную поверхность, где формирование ее заканчивается иссечением площадки, лежащей несколько ниже эмалево-дентинной границы. В случае поражения кариозным процессом жевательных бороздок, последние включаются в полость и, ввиду слияния обеих полостей, обрабатываются совместно; благодаря этому получается одна общая полость, переходящая со щечной поверхности на жевательную (рис. 12, 13 и 14).

Кариее слепой ямки (fovea соеса) боковых резцов

Полости, образующиеся в ямках, встречающихся на язычной стенке малых резцов и значительно реже больших резцов, требуют особого внимания, ибо здесь, благодаря топографическим особенностям, процесс быстро доходит до пульпы. Такие полости следует обрабатывать с большой осторожностью и, придавая им ящикообразную форму, необходимо помнить о возможности поранения пульпы

Техника обработки боковых резцов

Работать в большинстве случаев удобнее всего бором, вставленным в угловой наконечник; держать бор надо перпендикулярно к язычной (небной) поверхности зуба.

Некоторые затруднения встречаются при большом развитии процесса, идущего из ямки к десневому краю; тогда приходится обращать особое внимание на обработку десневой стенки; для полного обнажения десневого края иногда необходимо предварительно отеснить десну или выжечь ее (накаленным инструментом).

В остальном обработка этих полостей та же, как и в других полостях 1-го класса.

Как видно из вышеизложенного, основные правила подготовки полостей 1-го класса повторяются во всех случаях.

Они заключаются в следующем: 1) спесение нависших эмалевых краев эмалевым ножом, фиссурным или круглым бором; 2) последующая обработка дна и стенок полости конусообразным или фиссурным бором для получения плоского дна и отвесных стенок (т. н. ящикообразная форма). Параллельные боковые стенки и плоское пульпарное дно обеспечивают укрепление пломбы.

Вслед за формированием полости следует обычный ее туалет, судноность которого была изложена в общей части.

КАРИЕС II КЛАССА

Апроксимальный кариее моляров и премоляров

Кариее, развиваясь на гладких поверхностях, может иметь локализацию на апроксимальных стенках моляров и премоляров, на апроксимальных стенках резцов и клы-

ков и на щечных или губных стенках всех зубов в при- десневой их трети (т. п. цервикальный кариес). Несмотря на общность локализации, каждый из этих видов кариоз- ного процесса имеет ему одному присущие законы развития и распространения и соответственно этому опре- деленные правила обработки.

Исходным очагом кариозного процесса на апрокси- мальной стенке моляров и премоляров является естест- венный ретенционный участок, расположенный у контак- ного пункта двух смежных зубов.

Размер поражения всецело зависит от степени сфе- ричности апроксимальных стенок: при большей вышук-

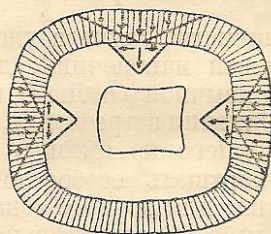


Рис. 15. Схематическое изображение развития кариозного процесса в эмали и дентине в виде двух конусообразных очагов на гладких поверхностях зуба в попе- речном срезе.

лости стенок образуется щелевидный дефект, при широ- ких плоскостных контактах получается более разлитой кариозный участок. Процесс идет по щечно-язычной стенке, как правило, до апроксимально-щечных и апро- ксимально-язычных закруглений. Последние участки обычно подвергаются естественному самоочищению и относятся к группе т. п. «иммунных» к кариесу зон. В осевом направлении кариес обычно распространяется от контакта как к десне, так и к жевательному краю. Размер захваченного кариозным процессом участка обу- словливается: 1) степенью сферичности апроксимальной стенки; 2) условиями естественного и искусственного их очищения; 3) естественной границей десны.

Развитие кариеса в эмали на апроксимальных по- верхностях идет в обратном направлении по сравне- нию с развитием такового при фиссурном кариесе. Апро-

кесимальный кариес распространяется широко по поверхности эмали, образуя конус с вершиной, направленной к дентину.

В дентине кариес развивается так же, как и в полостях 1-го класса: следуя ходу дентинных канальцев кариес образует здесь свойственный дентину очаг конической формы с вершиной, направленной к пульпе (рис. 15 и 16).

Принципы формирования апроксимальных полостей 2-го класса

Формирование апроксимальных полостей должно быть проведено с учетом выше упомянутых законов распространения и развития кариозного процесса на гладких поверхностях. Зачастую, апроксимальная полость, развиваясь у контактного пункта, обнаруживается лишь с трудом при исследовании и, естественно, представляет большие трудности в отношении доступа к ней.

Какими путями должно идти формирование полости? Можно-ли ограничиться обработкой полости в пределах только затронутого кариесом участка? Признавая необходимость превентивного расширения, можно ли проводить формирование полости в пределах одной лишь апроксимальной стенки? Как на первый вопрос, так и на второй приходится ответить отрицательно.

Считаясь с законами распространения кариеса, невозможно ограничиться обработкой только пораженного участка, ибо в таком случае неминуем близкий рецидив. Для предотвращения последнего требуется предохранительное расширение полости до «иммунных» зон, топография которых изложена выше. Что же касается Блэковского принципа — обязательного перевода всякой апроксимальной полости на жевательную поверхность, то это требование обуславливается рядом причин. При работе в пределах одной лишь апроксимальной стенки нет возможности достаточно обозреть всю полость и правильно ее обработать. Если даже предположить, что будет создан доступ к полости без нарушения жевательной поверхности, то при формировании апроксимальных полостей все же невозможно остановиться вблизи контактного пункта — зоны наиболее уязвимой для кариеса. Последний, следовательно, должен быть снесен; это вынуждает выводить полость за пределы контактного пункта, ближе к жевательному краю. В подобных слу-

чалх получается сильно подрытый жевательно-апроксимальный край, который не может служить устойчивой стенкой для пломбы: при жевании такая стенка обычно обламывается. Это обстоятельство заставляет иссечь этот край и тем самым апроксимальная полость переводится на жевательную поверхность. Встречаясь при этом с бороздками, приходится, во избежание развития в дальнейшем фиссурного кариеса, иссекать таковые.

Следовательно, во всех случаях 2-го класса, независимо от размера полости, необходимо придерживаться основного Блэковского правила перевода апроксимальной полости на жевательную поверхность.

Техника обработки апроксимальных полостей 2-го класса

Раскрытие и формирование основной полости

Раскрытие полости производится: 1) в случае слабой нависающей эмалевой стенки простым снесением ее эмалевым ножом; последний ставят или на апроксимально-

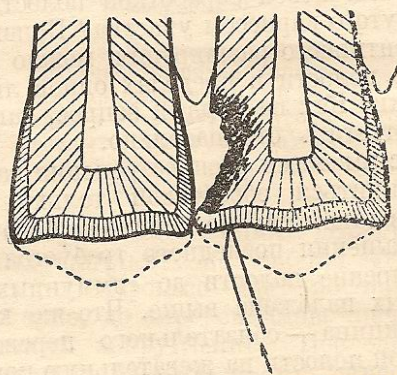


Рис. 16. Раскрытие апроксимальной полости путем снесения жевательного края долотом.

жевательный край полости, обращая срез ножа к сближаемому краю, или в мезио-дистальном направлении; в обоих случаях легким ударом молотка по ручке ножа пробивают маленькую расщелину, которую затем расширяют тем же ножом или бором (рис. 16).

В случае плотного жевательного эмалевого края — проходят трепаном или острым маленьким бором в области бороздки со стороны жевательной поверхности по направлению к апроксимальной полости. Ведя бор по

бороздке, подходят к апроксимальному краю и прокладывают узкую брешь, которую затем расширяют. Таким путем создается доступ к основной апроксимальной полости и достаточный плацдарм для дальнейшей ее обработки.

В случае очень тесного соприкосновения смежных зубов, при широком плоскостном контакте, для выключения краев полости из сферы контакта проводят сепарацию гуттаперчей, ватным или марлевым жгутом, шелковой лигатурой и пр., оставляя их между зубами на сутки и более.

Раскрытие боковых стенок полости в щечно-язычном направлении должно быть проведено настолько широко, чтобы не оставалось соприкасающихся со смежным зубом краев (рис. 22 и 23).

В целях перевода апроксимальной полости в иммунные участки ее иссекают в щечно-язычном направлении до щечных и язычных закруглений зуба, не затрагивая, однако, углов. Последние обычно мало восприимчивы к кариесу.

В общем степень раскрытия боковых стенок в щечно-язычном направлении должна быть такова, чтобы при проведении прямой линии от промежутка между центральными резцами к язычному краю полости, последний оказался бы в поле нашего зрения. Это относится к мезиальным полостям. В дистальных полостях должны быть соблюдены подобные же соотношения (края полости должны лежать вне контакта) (рис. 17).

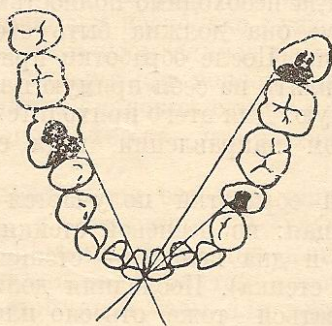


Рис. 17. Зрительный контроль размера иссечения апроксимальной стенки (мезиальной) в целях создания лучших условий ее очищения

При раскрытии боковых стенок можно встретиться с двумя вариантами: 1) либо кариозная полость настолько обширна что после сношения истонченных стенок боковой контур полости уже оказывается в пределах свободно очищаемых «иммунных» зон; 2) либо аппроксимальная полость сравнительно небольшая и тогда последнюю необходимо расширить в щечно-язычном направлении до боковых закруглений зуба. Это проводится, истончая искусственно боковые стенки, путем подрывтия эмали; образовавшиеся после этого тонкие навесы сносятся экскаватором, легким движением эмалевого ножа или фиссурным бором, не затрагивая при этом соседнего зуба.

В дальнейшем, в обоих случаях следует оформление боковых стенок в виде отвесных плоскостей. Для получения отвесных стенок нужно твердо фиксировать руку и, держа бор строго параллельно оси зуба, вести его от десневого края к жевательному, захватывая одновременно дентин и эмаль (лучше работать обратным конусом).

Особого внимания требует обработка придесневой стенки, степень поражения которой не всегда правильно оценивается, так как она часто прикрыта десной. При отсутствии тщательности в работе могут быть оставлены помутневшие ометлотворенные участки эмали, легко подвергающиеся дальнейшему поражению. Придесневой участок надо считать в отношении рецидивного кариеса, как *locus minoris resistentiae*.

Поэтому, всегда необходимо полностью обнажить придесневую стенку: она должна быть обзрима на всем своем протяжении. После обработки придесневая стенка должна представлять из себя прямую плоскость, отнюдь не корытообразную. Для этого приходится работать бором в щечно-язычном направлении, ведя его параллельно оси зуба.

После такой обработки получается ящикообразная полость, состоящая: из десневой стенки, двух отвесных боковых стенок и дна полости — стенки, обращенной к пульпе (осевая стенка). Последняя должна по возможности формироваться тоже отвесно плоской, считаясь, однако, с топографией пульпы. Глубина полости определяется глубиной кариозного поражения. Искусственное глубокое иссечение полости противопоказано во избежание возможного обнажения и травматизации пульпы.

Формирование площадки (вспомогательная полость)

Окончательное формирование полости 2-го класса завершается иссечением вспомогательной полости на жевательной поверхности в виде площадки или ступеньки. Последняя формируется следующим образом: при твердо фиксированной руке маленьким круглым бором или фиссуром прокладывают узкую брешь в бороздке жевательной поверхности, захватывая одновременно эмаль и дентин. Соразмерно основной полости брешь затем расширяют и несколько углубляют. Во избежание ослабления бугров площадку иссекают приблизительно в пределах $\frac{1}{3}$ поперечного диаметра жевательной поверхности; в мезио-дистальном направлении протяженность площадки связана с расположением и размером бороздки. В общем, края площадки должны быть доведены до гладкого эмалевого подъема бугров — участка наилучшей естественной очистки.

При большой основной полости углам площадки придается форма ласточкиного хвоста.

При обработке площадки необходимо учитывать три момента: 1) при очень мелкой площадке может произойти надлом пломбы в месте слияния основной полости и площадки; 2) несоответствие размеров между основной полостью и площадкой ведет к неустойчивости пломбы; 3) слишком большое углубление площадки без учета топографии пульпы может привести к случайному ее обнажению. Все эти соображения заставляют нас формировать дно площадки несколько ниже эмалево-дентинной границы, но ни в коем случае не в пределах самой эмали. Контур-площадки при вовлечении фиссур и иссечении их до гладких эмалевых скатов принимает обычно форму ласточкиного хвоста, что особенно заметно на премолярах.

В молярах приходится особенно тщательно соразмерять площадку с величиной и глубиной основной аппроксимальной полости. Иссечение мелкой и узкой площадки при наличии развернутой аппроксимальной полости не дает устойчивой базы для пломбы.

Взаимосвязь между основной полостью и вспомогательной должна заключаться в непосредственном переходе отвесных боковых стенок аппроксимальной полости в боковые же отвесные стенки площадки.

Осевая стенка полости, она же пульпарная, должна переходить под возможно прямым углом в стенку, составляющую дно площадки (рис. 18, 19, 20, 21, 22, 23).

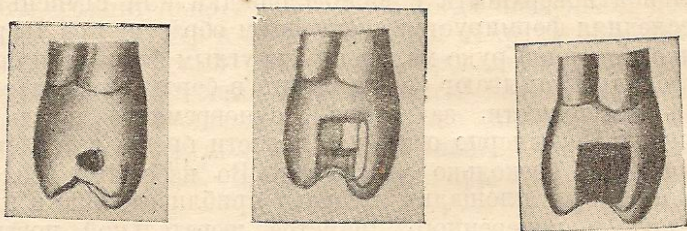


Рис. 18. Схема обработки и формирования апроксимальной полости в премоляре с иссечением вспомогательной площадки на жевательной поверхности

Значительно облегчается процесс обработки полости 2-го класса при сочетании апроксимального кариеса с

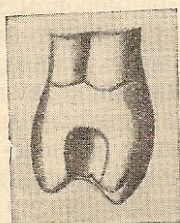


Рис. 19. Неправильно приготовленная апроксимальная полость.

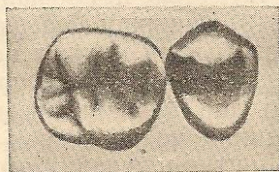


Рис. 20. Пломба в премоляре в контакте с моляром. Узкая контактная поверхность, широко раскрытые ниши, доступные для очищения.

фиссурным. Эмалевый вал, разделяющий обе полости сносится, и получается одна общая жевательно-апроксимальная полость, контур которой определяется размерами поражения обеих полостей кариозным процессом.

В результате обработки в данном случае получается та-
кая же основная апроксимальная полость с вспомога-

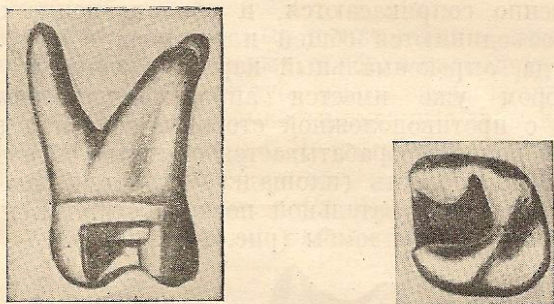


Рис. 21. Основная апроксимальная полость в мо-
ляре с добавочной площадкой на жевательной
поверхности.

тельной площадкой на жевательной поверхности. При та-
кой двойной локализации кариеса приходится соблюдать
особую осторожность в обработке полости во избежание
возможного обнажения пульпы. В таких случаях акси-
альная (осевая) стенка апроксимальной полости и дно

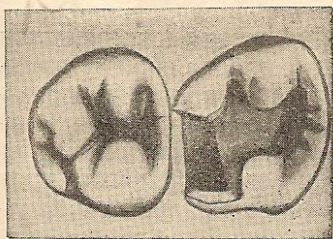


Рис. 22. Неправильная сепарация смежных зубов при об-
работке полости.

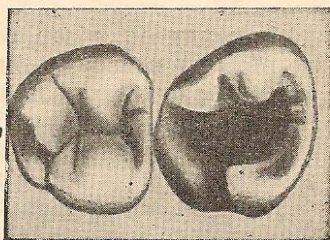


Рис. 23. Тот же зуб, запломбированный с образованием пра-
вильного контакта.

площадки могут быть не абсолютно на всем своем протя-
жении плоскими и взаимно перпендикулярными.

При развитии кариозного процесса на обеих апро-
ксимальных стенках зуба (*caries bilateralis*) основные

принципы обработки и формирования полостей остаются те же. В премолярах и при обширных поражениях моляров при переводе полостей на жевательную поверхность могут получаться т. н. «встречные» площадки, которые естественно соприкасаются, и обе апроксимальные полости объединяются общей площадкой в одну.

Когда апроксимальный кариес развивается в зубе, в котором уже имеется апроксимально-жевательная пломба с противоположной стороны, основная апроксимальная полость обрабатывается обычным образом, вспомогательная полость (площадка) строится как за счет сохранившейся жевательной поверхности, так и за счет имеющейся здесь пломбы (рис. 24, 25, 26).

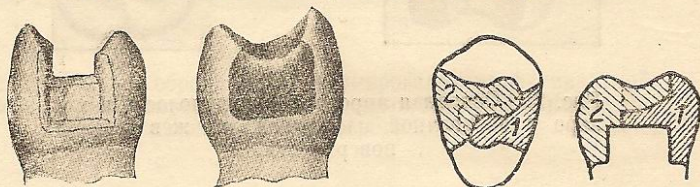


Рис. 24. Двухсторонний апроксимальный кариес в премоляре, превращенный в мезиодистально-жевательную полость.

Рис. 25. Тот же зуб с пломбой.

Рис. 26. Укрепление апроксимальной пломбы за счет формирования добавочной площадки в имеющейся апроксимальной пломбе противоположной стороны.

Заканчивая обзор обработки полостей, относящихся ко второму классу, упомянем, что согласно общему принципу и здесь не должно иметь место оставление истощенных стенок, слабых бугров, заостренных неровных выступающих углов и т. д. Финирование эмалевых краев должно заключаться в получении ровного гладкого края без всяких закруглений для лучшего прилегания пломбирочного материала.

О КОНТАКТНОМ ПУНКТЕ

Раздел о формировании апроксимальных полостей и их пломбировании не может быть исчерпан без освещения вопроса о контактном пункте.

Проблема контактного пункта имеет большое значение в стоматологии; с ней связаны как течение кариозного

процесса, так и заболевания парадециума (гингивиты папиллиты).

К сожалению, этой проблеме не уделяют достаточного внимания.

Под термином «контактный пункт» понимается место тесного соприкосновения боковых поверхностей двух смежных зубов. Боковые стенки зуба имеют сферическую форму. При достаточной сферичности смежные зубы должны соприкасаться в одной точке. Поэтому, говоря о контакте, имеют в виду не плоскостное, а точечное прилегание апроксимальных стенок двух смежных зубов. В тех случаях, когда кривизна апроксимальных стенок менее

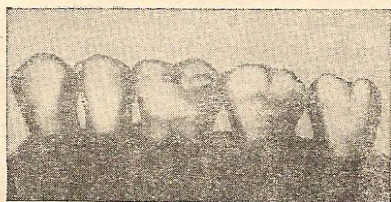


Рис. 27. Локализация контактов
премоляров и моляров.

выражена, получается линейный или плоскостной контакт, который естественно является более уязвимым в отношении кариеса.

Местоположение (топография) контактного пункта нормально определяется следующим образом: он находится на границе между жевательной и средней третью апроксимальной стенки зуба ближе к щечной, чем к язычной поверхности (рис. 27).

Конечно, могут быть и варианты в расположении контакта.

Говоря о контакте, необходимо коснуться и топографии межзубного промежутка, так как оба они взаимно определяются. Зубной промежуток представляет собой просвет треугольной формы, боковые стенки которого —

апроксимальные поверхности зубов, вершина — контакт, а основание представляет гребень межальвеолярной перегородки. Весь этот промежуток пирамидальной формы выполнен десневим сосочком. При нормальных условиях контактный пункт вместе с сосочком определяют размещение пищевой массы по обе стороны зуба будь то в язычном, будь то в щечном направлении, и не дают пище возможности проникнуть в межзубной промежуток. Контактный пункт предохраняет от повреждения как межзубной сосочек, так и альвеолярную перегородку с зубной связкой. Физиология контактного пункта этим еще не исчерпывается. Контактный пункт, удерживая зубы на определенном расстоянии друг от друга, обуславливает их равномерно устойчивое расположение в челюстной дуге.

Чем более выражена кривизна зубной апроксимальной стенки, тем правильнее в анатомо-физиологическом отношении контакт. Нормальный контакт должен обладать тремя следующими качествами: быть точечным, гладким и крепким.

Нарушение нормального контактного пункта может быть связано с анатомическими изменениями в зубной системе. Тесное расположение зубов приводит к образованию линейных и плоскостных контактов. Также аномалии в расположении зубов в виде их смещения, осевого поворота, расположения вне дуги с образованием ретенционного треугольника создают условия, нарушающие контакт со всеми вытекающими отсюда последствиями. С другой стороны, отсутствие контакта имеет место при редком расположении зубов с образованием естественных диастем. Это явление может быть обусловлено как причинами врожденного порядка при несоответствии размера между челюстью и величиной зубов, так и ранней потерей некоторых групп зубов (чаще всего 6-го), когда последующий рост челюсти приводит к расхождению зубов и образованию диастем. Нередко к отсутствию контактов приводят заболевания пиноррейного характера (при парадентитах), обычно сопровождающиеся смещением зубов и их поворотом.

Все эти случаи нарушения нормального контакта, ввиду сравнительно легкой очищаемости поверхности зубов, не влекут за собой тех последствий, какие имеют место при нарушении нормального контакта в результате развивающегося кариозного процесса.

Последствия нарушения нормального контактного пункта кариесом

Нарушение нормального контакта апроксимальным кариесом приводит к неправильному распределению пищевой массы при жевании. Жевательный акт, как известно, развивает силу, в среднем равную 60—80 кг. Пищевые частицы под действием такой силы проникают в образовавшийся вследствие кариеса щелевидный дефект. Очищаемость резко затруднена. Ретенционный очаг постепенно увеличивается, создаются благоприятные условия для более интенсивного развития кариеса. Помимо этого, ввиду нарушения контакта, происходит систематическая травматизация сосочка, развивается хронический воспалительный процесс. В дальнейшем процессе переходит на межальвеолярную перегородку, и в запущенных случаях может получиться и гибель зуба. Такие картины наблюдаются довольно часто при нарушении нормального контакта. Подробно о восстановлении контакта будет сказано в главе о пломбировании.

КАРИЕС III КЛАССА

Кариес на апроксимальных поверхностях резцов и клыков выделяется в самостоятельный отдел, так как принципы формирования этих полостей отличны от таковых при поражении кариесом апроксимальных стенок премоляров и моляров. Апроксимальный кариес резцов и клыков может иметь двойное течение: без поражения режущего угла и с поражением такового. Полости с поражением угла составляют 4-й класс. В первом случае эти полости относятся к 3-му классу. Первичный очаг возникновения кариеса в резцах и клыках начинается так же, как в премолярах и молярах, в месте соприкосновения двух соседних зубов. Кариес обычно возникает в середине апроксимальной стенки, часто спускаясь к режущему краю. Распространение кариеса идет как вдоль стенки по оси зуба, так и вширь в губно-язычном направлении.

В отношении развития здесь кариеса надо отметить, что верхняя группа зубов поражается значительно чаще нижней и в верхних зубах как локализация, так и течение процесса представляют более типичную картину, родственную всем этим полостям. В отличие от четырех-

угольной формы полостей при апроксимальном кариесе 2-го класса, кариес резцов и клыков образует полость треугольной формы, отвечающую форме апроксимальной стенки зуба. Кариозная полость может лежать в пределах одной только апроксимальной стенки, может захватить при большом протяжении язычную или губную стенку, и, наконец, может протекать с поражением обеих стенок. Этим обуславливается ряд модификаций этого типа полостей.

Модификации кариозных полостей 3-го класса

Отметим основные модификации полостей 3-го класса. Первая, когда поражение ограничивается пределами одной лишь апроксимальной стенки, вторая, — когда во-

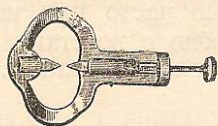


Рис. 28. Сепаратор Айвори (Ivory).

влечены еще губная стенка или язычная, или одновременно обе стенки. В первом случае зачастую подход к полости затруднен и во избежание большой потери вещества зуба приходится производить временную сепарацию зубов, т. е. раздвигать тесно прилегающие друг к другу зубы. Это достигается или применением сепаратора (рис. 28), или путем плотного вложения ватного либо марлевого жгутика, который должен быть доведен до контактного пункта, но не должен лежать на десневом сосочке.

Принципы и техника обработки полостей 3-го класса

Раскрытие полости не требует сношения режущего края, как это имело место при 2-м классе, когда подход к полости всегда шел со стороны жевательной поверхности. Полость обрабатывается и формируется в пределах одной апроксимальной стенки, причем получаемый контур ее снаружи имеет вид треугольника с основанием у

десневого края, а сама полость получает форму трехгранной коробки, состоящей из следующих стенок: десневой стенки, двух боковых стенок — губной и язычной, пульпарной стенки, представляющей дно полости, и ребра, получаемого при слиянии губной и язычной (небной) стенок, параллельно режущему краю. Все стенки должны представлять прямые плоскости, не должно быть скрытых ниш и гнезд. Особое внимание необходимо обращать на придесневую стенку, которая формируется по тем же принципам, как и при 2-м классе. Стенка должна быть ровная и плоская, необходимо тщательное удаление




Рис. 29 а. Апроксимальная полость в резце.



Рис. 29 б. Апроксимальная полость после обработки.

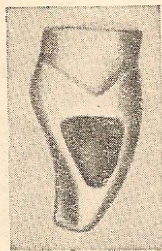

Рис. 30. Тот же зуб запломбированный.

всех пораженных частей эмали, включая сюда все участки, которые хотя сохранили твердую консистенцию, но приобрели меловидную окраску — признак скрыто развивающегося кариозного процесса (рис. 29а, 29б и 30).

Придесневую стенку удобнее всего обрабатывать, держа бор параллельно оси зуба и ведя его в губно-язычном направлении. Боковые стенки формируются также в виде плоскостей; достигается это работой бором в осевом направлении от десны к режущему краю. Часть полости, обращенная к режущему краю, в месте слияния губной и язычной стенок, должна представлять из себя ребро, идущее от пульпарной стенки к краю полости. Формируя пульпарную стенку, надо остерегаться возможности обнажения пульпы. Не допускается формирование пульпарной стенки в виде плоскости наклонно спускающейся к вершине наружного треугольного контура полости, как схематически изображено на рис. 31.

Для обработки полости следует применять маленькие боры как круглые, так и конусообразные, ибо ввиду малой протяженности стенок зуба обработка большим бором ступшевывает границы отдельных элементов полости.

При большой протяженности кариозного процесса, когда частично поражена губная или небная стенка, т. е. при второй модификации полостей 3-го класса, раскрытие полости производится с некоторыми отступлениями от общего принципа в отношении снесения всех лишней дентина эмалевых стенок.

В таком случае надо щадить губную стенку, сносить только сильно истонченные края, оставляя подчас стен-

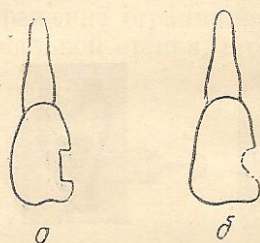


Рис. 31. Формирование полости 3-го класса (схематическое изображение полости в мезио-дистальном разрезе) а) правильно, б) неправильно (отмечено пунктиром).

ку без достаточной дентинной опоры. Раскрытие полости должно все же происходить в пределах полного обзора ее стенок, что заставляет зачастую шире сносить язычную (небную) стенку полости. Общие принципы обработки остаются те же. Что касается наружных краев полости, то при полостях с поражением губной или язычной стенки надо помнить, что пластические материалы в виде фосфат-цемента и силиката плохо пристают к толстым краям эмали, и потому последние несколько скашиваются, что улучшает прилегание пломбы.

При обработке апроксимальных полостей 3-го класса нужно стремиться к сохранению режущего края и угла и сносить его в тех случаях, когда по удалении кариоз-

ного распада остается лишь истонченная эмалевая пластинка. Передко бывает, что аппроксимальный кариес в резцах и клыках сопровождается разрастанием межзубного сосочка с вращанием последнего в полость зуба. Это обстоятельство крайне затрудняет как доступ к полости, так и правильную ее обработку. В таком случае, необходимо до начала обработки полости освободить последнюю от вросшей мягкой ткани. Обычно в таких случаях применяется отсечение десны гуттаперчей, флетчером и т. д., но более радикальны одновременные манипуляции в виде иссечения разросшегося сосочка но-




Рис. 32. Формирование пульпарной стенки полости в виде валика при сильном разрушении губной и небной стенки зуба

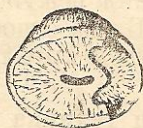

Рис. 33. Та же полость в поперечном разрезе.

жом или выжигания его до полного обнажения десневого края.

Более обширное кариозное поражение может привести к столь сильному разрушению придесневой стенки, что край последней находится за пределами шейки — в цементе корня. Здесь требуется также удаление разросшейся десны до полного обнажения десневого края. Формирование полости проводится в пределах стенки корня, согласно обычным принципам.

При обширных и глубоких полостях, когда типичное формирование боковых стенок может привести к обнажению пульпы, пульпарная стенка обрабатывается в виде валика, окаймленного бороздками с небной и губной стороны (рис. 32 и 33). В таких случаях укрепление

пломбы идет за счет: 1) бороздок, пересекаемых на границе слияния придесневой стенки как с губной, так и с небной стенкой, 2) бороздки, пересекаемой в самой придесневой стенке и 3) путем более глубокого иссечения ребра полости, обращенного к режущему краю. При двухстороннем кариесе принципы обработки полостей остаются те же.

КАРИЕС IV КЛАССА

В тех случаях, когда апроксимальный кариес в резцах и клыках настолько близко подходит к углу режущего края, что при обработке остается лишь узкая истонченная эмалевая полоска также и в тех случаях, где кариозный процесс уже захватил режущий угол, обработка полости должна быть проведена с учетом необходимости восстановления режущего угла. Такие полости по классификации Блэка относятся к 4-му классу. При неустойчивом режущем крае последний должен быть снесен.

Принципы и техника обработки кариеса 4-го класса

Принципы обработки в таких случаях имеют некоторую аналогию со 2-м классом, ввиду необходимости создания основной и вспомогательной полости в целях восстановления возможно более устойчивого режущего угла. Как и в 3-м классе, основная апроксимальная полость обрабатывается с образованием ее основных элементов: придесневой стенки, губной, язычной или небной и дна полости, т. е. осевой пульпарной стенки с учетом всех правил, отмеченных при 3-м классе. Разница здесь в отсутствии ребра у режущего края вследствие поражения последнего. Необходимо подчеркнуть значительные трудности, встречаемые при разрешении этой задачи.

Отсутствие опоры при учете силы, развиваемой при смыкании и акте жевания, не дает права ограничиться обычным оформлением одной только апроксимальной полости, а требует либо создания особых опорных гнезд, либо формирования вспомогательных полостей.

Имеются три разновидности формирования полостей этого класса:

1) в тех случаях, где сохранены еще губно-язычные стенки и дефект угла невелик, создание опоры идет пу-

тем иссечения бороздки параллельно режущему краю (щадить пульпу, не упуская из виду топографию последней на этом участке) (рис. 34); 2) в случаях, где режущий край представляет из себя своего рода плоскость

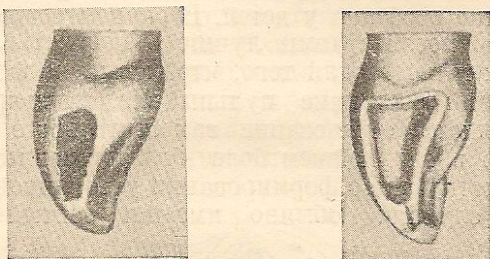


Рис. 34. Формирование апроксимальной полости резца при небольшом дефекте режущего угла

(при стертых зубах) в этой плоскости иссекается уступ в мезио-дистальном направлении в виде площадки, как и при апроксимальной полости 2-го класса (рис. 35); 3) когда режущий край тонок и стенки как губная, так

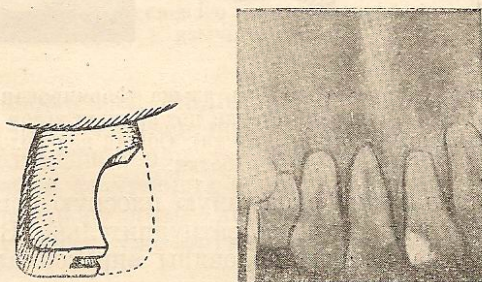


Рис. 35. а) Иссечение площадки на широком режущем крае. б) После пломбирования (рентгеновский снимок).

и язычная в значительной степени разрушены, приходится прибегать к иссечению добавочной полости в толще небной (язычной) стенки формируя площадку по типу 2-го класса под прямым углом к основной полости с плоским дном, с отвесными стенками в виде ласточкиного хвоста (рис. 36). Во всех случаях придесневая стенка должна быть формируема достаточно обширной

для придания полости большей устойчивости. В остальной техника обработки та же, что и при 3-м классе.

Необходимо остановиться здесь и на тех случаях поражения режущего края, которые получаются в результате травматического инсульта. Такие случаи встречаются нередко особенно у детей. В раннем возрасте непосредственно после травмы лучше воздержаться от всякого вмешательства для того, чтобы выяснилось с течением времени состояние пульпы (ее жизнеспособность) и, чтобы выждать образование заместительного дентина, создающего в дальнейшем более благоприятные условия для соответствующего формирования устойчивой полости. В таких случаях, обычно имеется сбитый травмой

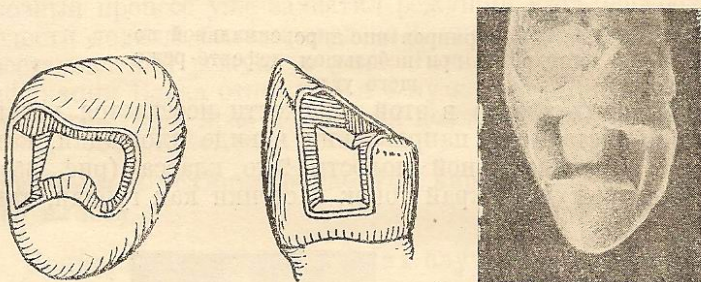


Рис. 36. Апроксимальная полость клычка. Формирование дополнительной площадки на небной стенке под прямым углом к основной апроксимальной полости (схема). Общий вид полости после обработки.

угол, представляющий скошенную плоскую поверхность; формирование полости здесь затруднительно. В случаях, где дефект угла меньше половины апроксимальной поверхности, полость формируется по принципам 4-го класса. При большем поражении коронки создание устойчивой полости может идти за счет пульповой камеры (в последнем случае чаще всего пульпа уже поражена).

КАРИЕС V КЛАССА

Полости, образующиеся в придесневой трети щечных и губных поверхностей зубов, выделяются в отдельную группу. Они носят название пришеечных (цервикальных) полостей; по принципам обработки они объединяются в т. н. 5-й класс.

На гладких поверхностях (щечных и язычных) кариозный процесс развивается сравнительно редко. В этих местах при акте жевания пищевые массы обычно скользят по язычной и щечной поверхностям, не задерживаясь на них; однако, ввиду сферичности этих стенок и уменьшения окружности коронки у шейки, в придесневой части зуба создается своего рода треугольная ниша, слабо доступная для самоочищения. У людей, предрасположенных к кариесу, и при плохом уходе за полостью рта, такие ретенционные очаги становятся более извлекаемыми в отношении кариеса (рис. 37).

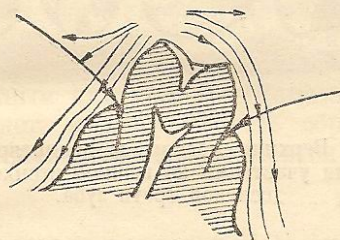


Рис. 37. Ретенционные очаги у десневого края щечной и язычной стенок.

В начальной своей стадии кариес развивается здесь в середине пришеечно-щечной стенки, распространяясь отсюда как в медиальном, так и в дистальном направлении вдоль шейки до угловых закруглений, следуя конфигурации десневого края. Меловидная окраска эмали на данном участке уже сигнализирует начало кариозного процесса.

Распространение кариеса идет широко по эмали, образуя конус, обращенный вершиной к дентину так же, как на апроксимальных поверхностях премоляров и моляров. Пришеечный кариес не имеет тенденции переходить за пределы кривизны щечной стенки по направлению к жевательному краю и редко опускается ниже десневого края. Кариозный процесс в этих случаях обычно ограничивается пределами придесневой трети зуба. Как видно, несмотря на то, что кариес в щечной ямке (fovea соеса) и цервикальный кариес локализуются на одной и той же стенке зуба, их течение и распространение различно.

Принципы и техника обработки полостей 5 го класса (моляры и премоляры)

Развитие и распространение кариеса в щечной ямке следует законам фиссурного кариеса и, идя вдоль щечной бороздки, может даже перейти на жевательную поверх-

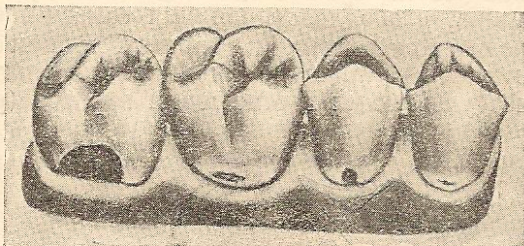


Рис. 38. Верхние моляры и премоляры с кариозными участками на щечной стенке в придесневой трети зуба.

ность; цервикальный же кариес развивается, главным образом, в мезио-дистальном направлении. Сообразно с этим принципы обработки и формирования цервикаль-

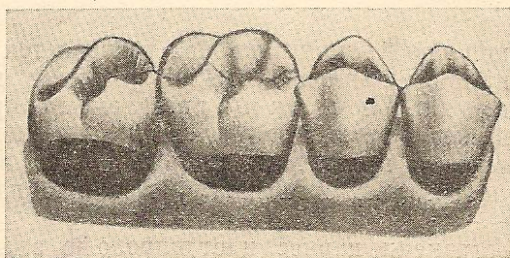


Рис. 39. Те же зубы с пломбами.

ной полости отличны от таковых при кариесе, исходящем из щечной ямки. При обработке цервикальной полости необходимо: 1) довести полость в мезио-дистальном направлении до угловых закруглений зуба (иммунных зон), 2) оставаться в пределах придесневой трети стенки, 3) при обработке десневой стенки создать условия для полного ее обозрения (оттеснение десны), 4) сама дес-

невая стенка должна быть особенно тщательно обработана так же, как и в апроксимальных полостях, 5) придесневой край желательнее формировать так, чтобы впоследствии после пломбирования он оказался прикрытым десной (меньше данных для развития рецидивного кариеса), 6) стенки полости, как и обычно, должны быть отнесенными под прямым углом к плоскому дну полости.

Обработка полости производится фиссурным или конусообразным бором, направленным перпендикулярно к щечной поверхности зуба (в задних зубах применяется угловой наконечник).

При сочетании пришеечного кариеса с кариесом в щечной ямке или же с апроксимальным кариесом, если между полостями остается узкий перешеек, последний должен быть снесен, и обе полости формируются совместно по обычным для них принципам. Если близкого соприкосновения нет, каждая полость обрабатывается отдельно. Все вышесказанное относится к премолярам и молярам.

Кариес 5-го класса в резцах и клыках

При развитии пришеечного кариеса на фронтальных зубах (резцах и клыках) его локализация и распространение по существу тождественны с таковым на премолярах и молярах. Контур полости на фронтальных зубах имеет обычно вид полулуния. Формирование полости идет преимущественно в мезио-дистальном направлении. Придесневая стенка тщательно обрабатывается с соблюдением общих принципов формирования таковой. По направлению к режущему краю расширение полости не показано. Следует также воздерживаться от излишнего углубления полости во избежание возможного обнажения близко лежащей пульпы (рис. 40).

Во всем остальном остаются в силе основные положения подготовки пришеечных полостей моляров и премоляров. Применяется фиссурный бор или обратный конус в прямом наконечнике; держать его следует перпендикулярно к губной стенке зуба.

Крайне трудную задачу в отношении подготовки представляют все формы пришеечного кариеса, когда процесс распространяется кольцеобразно вдоль шейки и поражает всю пришеечную часть зуба (т. н. циркулярный кариес). Подобные поражения сочетаются часто

с явлениями парадентоза, когда шейки значительно обнажены и доступ к обработке апроксимальных участков этих полостей значительно облегчен. Ввиду того, что кариес в данном случае не связан с поражением контактного пункта и локализуется на значительном отдалении от него, здесь могут быть отступления от принципов подготовки апроксимальных полостей; полости обрабатываются в пределах придесневой части зуба.

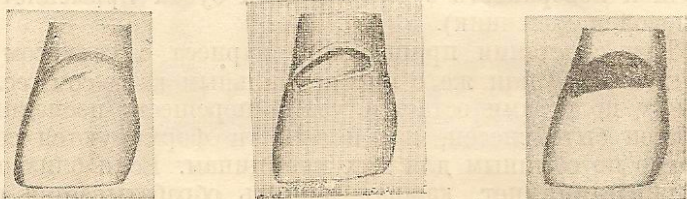


Рис. 40. Пришеечный кариес резцов: а) начальный кариес у шейки, б) обработанная полость с расширением в мезио-дистальном направлении, в) та же полость с пломбой.

Клиновидные дефекты

Заканчивая отдел о цервикальном кариесе, нельзя не остановиться хотя бы кратко на вопросах, связанных с так называемыми клиновидными дефектами.

Последние имеют ту же локализацию, что и пришеечный кариес, однако, во всем остальном они отличны от такового.

В случаях, где налицо неглубокие дефекты с гладкими отшлифованными поверхностями, не представляющими глубоких ретенционных гнезд, вмешательство не показано. В случае более глубокого поражения или при сочетании клиновидных дефектов с кариозным процессом, они обрабатываются и формируются по принципам пришеечного кариеса.

МЕТОДИКА ПЛОМБИРОВАНИЯ

Подобно тому, как подготовка и формирование кариозной полости представляют собою своего рода оперативное вмешательство, — пломбирование этой полости относится к вмешательству ортопедического характера. Пломбируя кариозную полость, необходимо стремиться к осуществлению двух основных задач: 1) выполнению дефекта во избежание дальнейшего поражения зубной ткани и 2) восстановлению нормальной анатомической конфигурации зуба и тем самым его физиологической функции. Это последнее и является ортопедическим завершением наших манипуляций.

Пломбировочные материалы

Наиболее употребляемыми пломбировочными материалами являются цементы и амальгама. Обе группы материалов представляют собою пластические массы, приготовляемые перед самым пломбированием и твердеющие спустя тот или иной промежуток времени.

Основные категории цементов это фосфат-цементы и силикат-цементы; в то время как первые по затвердеванию остаются матовыми и довольно резко выделяются на фоне эмали зуба, силикат-цементы, благодаря примеси кремнезема (силиция — silicium — откуда их название) при известной обработке с последующим финирированием по виду своему близко подходят к эмали. Обе эти группы цементов легко вводятся в полость, хорошо прилипают к стенкам ее и не являются термическими проводниками, но с другой стороны не обладают достаточной устойчивостью. В полости рта они с течением времени частично рассасываются, особенно у пришеечного края, вследствие чего нарушается герметичность пломбы, и края зуба обнажаются, что ведет к рецидивному кариесу. Поэтому

показания к применению цементов должны быть ограничены: они употребляются большей частью только при кариесе в фронтальных зубах. Более устойчивый материал представляют амальгамы: медная, серебряная, золотая и платиновая; из них более часто употребляются серебряная и медная.

Из других материалов следует упомянуть золото, платину и фарфор. Золото и платина могут употребляться в виде амальгамы с ртутью или в виде золотых цилиндров, фольги и вкладок. Фарфор употребляется только для вкладок. Способы применения этих последних материалов требуют особого изложения в отдельном руководстве.

Техника приготовления пломб

Качество пломбирочного материала зависит в значительной мере от техники его приготовления.

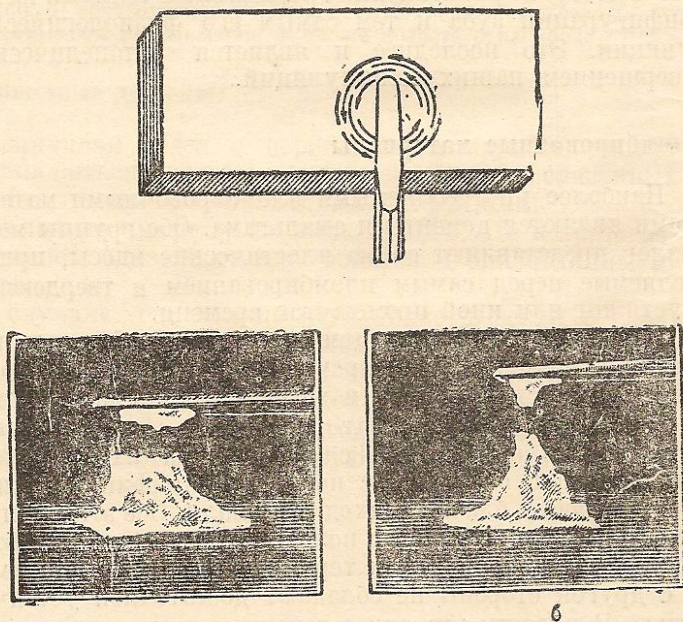


Рис. 41. Приемы замешивания цемента: а) правильная консистенция силикатного цемента. б) неправильная консистенция силикатного цемента

При изготовлении цементной пломбы необходимо тщательно и постепенно размешивать порошок и жидкость до получения однородной пластической массы. Процесс растирания продолжается до тех пор пока масса, хотя и пристаёт к шпателью, но не тянется целиком за ним. При замешивании силикат-цементов жидкость сперва насыщается порошком, а затем массу растирают, добавляя постепенно небольшие порции порошка. Готовая масса тянется за шпательем, но на известном расстоянии резко отрывается от него в виде усеченного конуса; если масса тянется почти непрерывно за шпательем, ее консистенцию нужно считать слишком жидкой (рис. 41).

При приготовлении амальгамы практически надо соблюдать следующие условия: 1) избегать излишнего прибавления ртути; 2) размешивать тщательно металл с ртутью до получения однородной массы; 3) тщательно промывать полученную амальгаму как водой, так и спиртом (лучше нашатырным), пока она потеряет маркость; 4) выжимать избыток ртути до получения крепящей массы, но отнюдь не ломкой, не рассыпчатой. Консистенцию амальгамной массы нужно считать правильной, когда изготовленный из нее валик или шарик, положенный на пластинку, не изменяет своей формы.

Подкладка под пломбой

При пломбировании кариозной полости в зависимости от глубины процесса и от управляемого пломбировочного материала приходится применять под пломбой так называемую подкладку.

Подкладочный слой имеет целью изолировать пульпу от раздражающего действия некоторых пломбировочных материалов и от теплопроводности металлических пломб.

В качестве подкладочного материала употребляется искусственный дентин или т. н. флетчер-цемент, гуттаперча и цемент. Подкладочная масса вводится обычно в кариозную полость в небольшом количестве; ее распределяют по стенке, обращенной к пульпе, т. е. по дну полости.

Техника пломбирования

Для удобства изложения лучше рассматривать пломбирование отдельных полостей по классам.

Пломбирование кариозных плоскостей 1-го класса не представляет особых затруднений и не требует особых приспособлений, так как налицо имеется полость, окаймленная со всех сторон стенками. Задача пломбирования заключается в восстановлении дефекта с придачей жевательной поверхности естественной формы зуба. При больших дефектах приходится восстанавливать бугры для правильной артикуляции. При кариозных дефектах на щечных поверхностях моляров необходимо учесть сферичность этих стенок и восстановить естественный контур зуба, имеющий определенное физиологическое значение.

Все полости 1-го класса по преимуществу должны пломбироваться амальгамой, как наиболее устойчивым материалом.

Техника пломбирования крайне несложна. После введения подкладочного материала вводится небольшими порциями амальгама, причем первые порции тщательно конденсируются и равномерно распределяются по дну и углам полости с применением давления определенной силы. Также тщательно конденсируются и последующие порции; последние порции должны быть особенно хорошо освобождены от избытка ртути. При введении последних порций следует обратить внимание на полное покрытие краев полости и их слияние с пломбой. По выполнении полости амальгамой удаляются излишки пломбы протиранием краев зуба спиртовым тампоном. Избыток ртути выжимается плотной конденсацией шпательной или ватным шариком и накусыванием на ватный тампон, положенный на пломбируемый зуб. Для установления правильного смыкания бугров рекомендуется больному произвести несколько боковых движений челюсти.

Значительно большее затруднение представляет пломбирование апроксимального кариеса (2-го класса), где отсутствие мезиальной или дистальной стенки ставит перед нами ряд задач, а именно восстановление контура и особенно нормального контакта, учитывая то большое физиологическое значение, которое последний имеет для функции зубного аппарата. Одним из основных требований правильного построения пломбы в этих случаях является достаточная сепарация зубов, достаточная обзорность операционного поля и временное искусственное возмещение недостающей стенки матрицей (рис. 42).

В полостях 2-го класса лучшим пломбировочным материалом является амальгама, так как возможность

рецидивного кариеса в придесневой части зуба почти полностью исключает применение цемента. В этих случаях прежде всего вводится подкладка на ребро между основной полостью и площадкой и равномерно затем распределяется как по пульпарной стенке, так и по дну площадки. Не следует покрывать подкладочным материалом пришеечную и боковые стенки. Затем накладывается матрица. Для этой цели применяют или име-

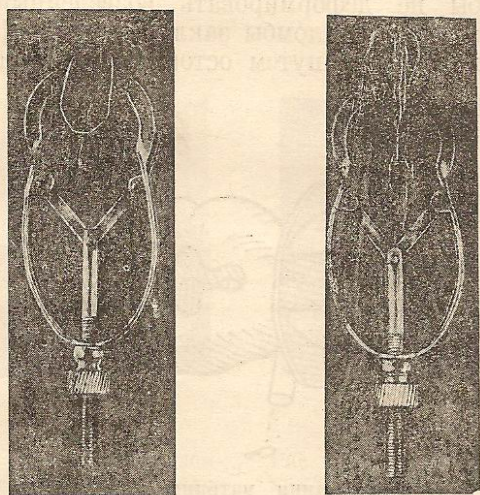


Рис. 42. Матрицедержатель и матрица.
а) для верхней мез. полости, б) для верхней дист. полости.

ющиеся готовые матрицы Айвори, Миллера, Гербста и др., укрепляемые специальным матрицедержателем (рис. 42), или при отсутствии матрицы нетрудно заменить ее обычной тонкой гибкой металлической пластинкой. Она может быть смоделирована по форме, отвечающей зубу, с выступом для покрытия придесневого края зуба. Ее можно обвести кольцеобразно вокруг зуба с последующим укреплением лигатурой или проще всего для лучшего прилегания пластинки к десневому краю ее фиксируют у шейки деревянным клинышком (рис. 43). После наложения матрицы еще раз тщательно обзревается десневая стенка, и, будучи вполне изолированной от сосочка, она может быть в случае надобности

еще раз окончательно отделана. Приступая к пломбированию, нужно обязательно первые порции пломбировочного материала тщательно конденсировать в пришеечной части полости. Затем вводятся последующие порции с распределением пломбировочного материала как в основной полости, так и во вспомогательной. По окончании пломбирования пластинка-матрица удаляется в язычном направлении с соблюдением крайней осторожности, чтобы не деформировать возведенный контур. Дальнейшая отделка пломбы заключается в оформлении сферичности контура, путем осторожного прижатия же-

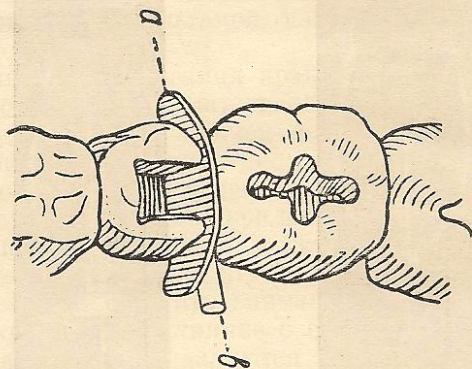


Рис. 43. Фиксация матрицы у десневого края с помощью деревянного клина.

вательной части пломбы к соседнему зубу с последующим закруглением апроксимально-жевательного края. Жевательная часть пломбы обрабатывается так, чтобы ее поверхность лежала на одном уровне с жевательной поверхностью соседнего зуба; прикусывать непосредственно после наложения пломбы не показано, ввиду возможности деформации всей пломбы. Боковые края пломбы тщательно закругляются гладилками и отделяются до полного слияния со стенкой зуба. При пломбировании с применением матрицы, если соблюдено тесное ее прилегание к придесневому краю зуба, пломбировочный материал обычно не попадает в межзубной промежуток. Однако, требуется тщательное обследование промежутков и удаление всех застрявших частиц пломбировочного материала. В этом отношении чаще всего проявляются погрешности в работе. Это подтверждается рентгеновской проверкой апроксимальных пломб, где в большин-

стве случаев обнаруживается нависание пломбы над десневым краем зуба. Такое нависание пломбы приводит к поражению как десневого сосочка, так и межальвеолярной перегородки (рис. 44).

В случаях, когда приходится пломбировать цементом, все приведенные выше приемы остаются в силе; необходимо только отметить, что матрицу как металлическую, так и целлулоидную предварительно смазывают слегка вазелином, ввиду возможного прилипания цемента к пластинке.

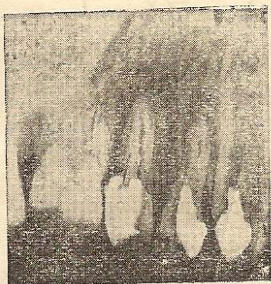


Рис. 44. а) Дефект пломбы у шейки в 3 и нависающие пломбы у 4 и 5.

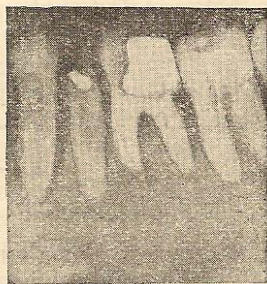


Рис. 44 б). Поражение межальвеолярной перегородки (ограниченный парадентит) в результате нависания пломбы.

Во всех случаях 2-го класса для правильного восстановления контура и контактного пункта требуется предварительная сепарация зубов (см. отдел обработки полости); контакт должен по возможности приближаться к норме своей, т. е. быть точечным, гладким с приближительной локализацией в пределах средней трети апроксимальной стенки. Возведение контакта у самого жевательного края, возведение конусообразного контакта, построение плоскостного контакта, искусственное чрезмерное выпячивание контура для возмещения промежутка между двумя зубами (либо вследствие потери зуба, либо вследствие расхождения зубов) — все это является неправильным, приводит к отрицательным результатам и не достигает своей основной цели (рис. 45).

Пломбирование двух смежных апроксимальных полостей амальгамой в целях создания правильного контакта и контура желательно проводить в два приема. В случае необходимости одновременного их пломбирования металлическая полоска складывается вдвое в виде буквы Т, вставляется между зубами и между пластинками вводится клин для полного прилегания каждой из пла-

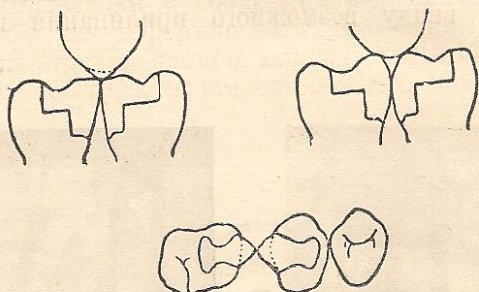


Рис. 45. Неправильно сформированные контакты.

стинок к соответствующему десневому краю зуба (рис. 46). При удалении сконструированной подобным образом матрицы, петля пластинки разрезается, и каждая половинка пластинки осторожно удаляется.

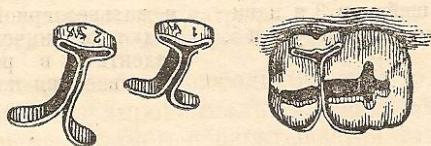


Рис. 46. Сдвоенные матрицы по Мюллеру и их применение при пломбировании смежных апроксимальных полостей.

Пломбирование полостей 3-го класса из косметических соображений производится, главным образом, цементом, (силикатом) так как речь идет о поражении фронтальных зубов. Однако, в дистальных полостях клыка, без поражения режущего угла серебряная амальгама вполне применима. Также при глубоких поражениях придесневой стенки желательно таковую восстанавливать амальгамой. При пломбировании этих полостей в случае применения силикат-цемента, необходимо всегда учитывать вредное воздействие последнего на пульпу. Богатый клинический

материал показывает, что в большинстве случаев применение силикат-цемента приводит к омертвлению пульпы. Поэтому, при более глубоком кариесе следует избегать применение силикат-цемента; во всех других случаях необходимо изолировать пульпарную стенку достаточно толстым слоем подкладочного материала. Для удобства при таких полостях применяется в качестве матрицы слегка смазанная вазелином целлулоидная пластинка, которая обязательно должна охватить десневой край полости и должна дойти до режущего края. Если прижать пальцем такую пластинку к язычной или небной стенке зуба, полость значительно упрощается и по наложении пломбы путем финирующих движений легко оформляется контур последней. Пломбировочный материал вводится первыми порциями к десневой стенке, тщательно конденсируется, а когда все стенки полости уже прикрыты, пломбирование заканчивается более крупными порциями цемента.

Поверхность пломбы сглаживается гладилками, слегка смазанными вазелином и целлулоидными пластинками. И здесь главное внимание должно быть обращено на точную отделку десневого края, во избежание нависания пломбы.

Значительно сложнее пломбирование тех же апроксимальных полостей фронтальных зубов, при отсутствии режущего угла, т. е. при кариесе 4-го класса. Затруднение надо отнести, главным образом, за счет необходимости восстановления утраченного в результате кариеса режущего угла. Тут необходимо создать условия особой устойчивости, как уже было отмечено в главе о подготовке полостей. Что касается моделирования пломбы, то, принимая во внимание хрупкость как фосфат, так и силикат-цементов, полный контур с восстановлением естественной формы угла, к сожалению, едва ли целесообразно делать, ибо возведенные углы весьма быстро откалываются при жевании. И в этих случаях необходимо применение в качестве матрицы целлулоидной пластинки. Самый угол, несколько закругленный меньшего размера, чем в норме, лучше всего формировать широким гладким металлическим инструментом (гладилкой, шпатель), смазанным вазелином с последующим финированием целлулоидной пластинкой. Восстановленный угол должен быть выключен из смыкания (проверка артикуляционной бумагой).

При пломбировании цервикального кариеса, который относится к 5-му классу, необходимо иметь вполне обнаженную десневую стенку с отесненным десневым краем. Только в таком случае можно достигнуть полной сухости полости, что является одним из основных условий герметического прилегания пломбирочного материала. При цервикальных кариесах употребляется преимущественно амальгама, включая даже и фронтальные зубы (сереб. ам.). Введение подкладки и амальгамы проводится как в центральных полостях. Десневая стенка должна быть свободна от подкладочного материала. Пломбе нужно придать сферичность, соответствующую естественной форме данного зуба. Особое внимание должно быть обращено на отсутствие нависания пломбы у десневого края; надо обвести очень тонкой гладилкой придесневую часть пломбы. Обычно, при правильно приготовленных полостях придесневая часть пломбы оказывается прикрытой десной.

Одним из важнейших моментов в технике пломбирования является заключительное финирирование пломбы. Это относится в равной степени к пломбам полостей всех классов. Финирирование, создавая гладкую поверхность, хорошо сливающуюся с краями зуба, входит в число условий необходимых для предотвращения вторичного кариеса.

Финирирование цементных пломб должно проводиться целлулоидной пластинкой, а по затвердении пломбы, наждачным диском или наждачным штрипсом.

Амальгамовые пломбы финирируются в следующий сеанс карборундовыми камешками, финирами, наждачными дисками и т. д. В случае их отсутствия применяют тупой бор (лучше пускать его в обратном направлении, т. е. к себе).

Суммируя вышеизложенное, следует указать, что несоблюдение правильной методики пломбирования может привести к следующим погрешностям: может получиться 1) неправильное смыкание (слишком высокие или низко построенные пломбы), 2) неплотное прилегание пломбы к краям полости, 3) избыточный пломбирочный материал у придесневой стенки в апроксимальных и цервикальных полостях, 4) дефекты контура и контактного пункта со всеми вытекающими отсюда последствиями. 5) хрупкость пломбы при неправильной обработке пломбирочного материала.

КЛИНИКА КАРИЕСА

Классификация кариеса

Рассматриваемые кариозные процессы относятся к т. н. простому кариесу (*caries simplex*), т. е., когда процесс поражения ограничивается эмалью и дентином.

Какова классификация простого кариеса? Можно классифицировать по локализации, т. е. центральный, окклюзиальный, апроксимальный, цервикальный кариес так, как это проводится по системе Блэка. Обычно, однако, принято кариес классифицировать по степени и объему поражения. В этом случае различаются следующие виды кариеса: 1) поверхностный или эмалевый кариес (*caries superficialis s. adamantina*), когда поражена только эмаль, 2) средний кариес (*caries media*) при вовлечении в процесс части дентина. По степени поражения последнего соответственно отдаленности или близости кариеса к пульпе различают: а) собственно средний кариес (*caries media propria*) когда между дном кариозной полости и пульпой остается плотный слой здорового дентина, б) т. н. углубленный кариес (*caries media profecta*), дентин в этом случае поражен глубже, но все же пульпа ограничена хотя тонким, но здоровым слоем дентина; г) глубокий кариес (*caries profunda*), когда кариозное поражение настолько глубоко, что над пульпой не остается здорового слоя дентина.

Острый и хронический кариес

Хотя кариес не имеет никакой аналогии с поражением воспалительного характера, он может, однако, развиваться с признаком острого и хронического процесса. Основные отличия того или иного течения кариеса определяются по характеру протяженности процесса, по консистенции пораженной ткани, по ее окраске и по степени

чувствительности дентина. В случае острого течения кариес обычно быстро идет вглубь, приближаясь к пульпе. Ткань кариозного распада—мягкой консистенции и сероватой окраски. При обработке встречаемся с резкой чувствительностью. При хроническом течении распространение кариеса идет по поверхности без тенденции к проникновению в глубь. Кариозно-пораженная ткань сильно пигментирована (темно окрашена), плотной консистенции, с трудом поддается экскавации, чувствительность меренная или отсутствует. Подобное течение кариеса обычно встречается в более зрелом возрасте и у лиц слабо предрасположенных к кариесу.

Патолого-анатомическая картина кариеса

Останавливаясь вскользь на анатомо-патологической картине кариозного процесса, нужно отметить, что кариес, проникая вглубь ткани, дает ряд последовательных изменений в дентине и образует, так называемые, зоны поражения — от слоя нормальной ткани до полного ее распада. Обычно различают 4 чередующиеся друг за другом слоя или пояса по направлению от пульпы к периферии: 1) пояс прозрачного дентина, 2) пояс помутнения, 3) пояс размягчения (декальцинации), 4) пояс распада (образование полостей) и растворения. Все эти изменения обуславливаются различной степенью обезизвествления и распада дентина; что касается прозрачного слоя, то последний появляется в результате уравнивания коэффициентов преломления содержимого дентинных канальцев и основного вещества дентина.

По какой причине это происходит? Валькгоф считает что тут имеет место нарастание основного вещества в дентинных канальцах с уменьшением или почти полным уничтожением просвета последних. Флейшман же предполагает, что в дентинных канальцах происходит отложение извести со стороны Томсовых волокон, что уравнивает их коэффициент преломления с таковым основного вещества. Канальцы же по Флейшману своего просвета не изменяют.

Гиперестезия дентина

В клинике кариеса большое значение имеет феномен т. н. гиперестезии дентина, часто затрудняющий правильную обработку полости.

Повышенная чувствительность дентина, проявляется не в одинаковой степени у различных лиц, в различных полостях и на различных участках зуба.

Необходимо отметить, что гиперестезия зависит от целого ряда факторов — возраста, пола, конституции, общего состояния. По Бедкеру¹ чувствительность дентина находится в значительной зависимости от структуры зубной ткани. Он считает, что зубы склеротического типа менее чувствительны, чем зубы т. н. малякотического типа; особенно повышенная чувствительность дентина отмечается у лиц молодого возраста, истощенных, с повышенной нервной возбудимостью.

Чем можно объяснить гиперестезию дентина? Чувствительность дентина может быть обусловлена наличием нервных элементов в самом дентине, как это утверждает Денендорф и по новейшим исследованиям Дик, Тойда, Этин и др., или передачей раздражения дентинными волокнами одонтообластам — этому периферическому слою клеток пульпы, богато оплетенному сетью нервных окончаний. К этому последнему предположению склоняется большинство старых авторов, в том числе Блек, Валькгоф, Прегер. Правда, новейшие исследования как будто действительно подтверждают присутствие нервных волокон в дентине.

Интересно отметить, что в одном и том же зубе не все участки обладают одинаковой чувствительностью. Имеются зоны с наиболее ярко выраженной гиперестезией. Таковыми являются эмалево-дентинная граница, шейка зуба и участки интерглобулярного пространства в дентине. Наиболее сильное проявление чувствительности у эмалево-дентинной границы, возможно, объясняется наличием сети пучкообразных и колбообразных разветвлений дентинных канальцев, вдающихся в эмаль.

Повышенная чувствительность дентина у шейки обуславливается, очевидно, обнажением томсового зернистого слоя после стирания тонкого слоя цемента покрывающего в данном участке дентин (Бедкер). Наиболее высокая степень гиперестезии у шейки, может быть, вызывается также близким расположением пульпы в этом участке зуба. Что касается интерглобулярных про-

¹ Fortschritte der Zahnheilkunde Mai 1930 5 — W. Praeger Erkrankungen der Zahnpulpa

странств, то вследствие их рассеянности по всему дентину, обуславливаемая ими повышенная чувствительность может иметь место на любом участке кариозной полости (Прегер).

Интересно отметить, что гиперестезия дентина очень часто не соответствует глубине кариозного процесса: по мере углубления карнеса чувствительность снижается. С наиболее резко выраженной чувствительностью встречаются как раз в более мелких полостях, когда имеется на лицо значительный слой здорового дентина. Это обстоятельство очевидно обуславливается тем, что при небольших поражениях дентинные волокна больше сохраняют свою активную способность, чем в случаях глубокого поражения, а также, возможно, и тем, что интерглобулярные пространства — наиболее чувствительная зона дентина — главным образом расположены, на периферических участках дентина. При глубоком кариесе, когда процесс резко приближается к пульпе, боль при обработке полости исходит также и от раздражения пульпы.

Меры борьбы с гиперестезией дентина

Борьба с гиперестезией представляет крайне трудную задачу. Все предложенные до сего времени средства или не достигают желаемых результатов, или ведут к поражению пульпы (исключение представляет анестезия инфильтрационная и проводниковая). Наиболее существенными условиями для снижения гиперестезии является выполнение следующих требований в работе: 1) прежде всего соблюдать абсолютную сухость обрабатываемой полости. Бедкер¹ считает, что «сухость операционного поля является наиважнейшим фактором безболезненной обработки дентина. При применении бора в сырой полости он быстро покрывается смесью из опилок и слюны, вследствие чего значительно теряется его режущая сила». В таких случаях кроме того, по мнению Бедкера, врач часто впадает в другую ошибку: развивает большую скорость в работе бором и применяет большое давление. Отсюда большее развитие тепла и более сильная болевая реакция; 2) работать ост-

¹ Fortschritte der Zahnheilkunde Mai 1930 L. 5. Münch. Füllungen Füllungsmethoden.

рыми инструментами (острый бор, острый эмалевый нож, острый экскаватор); 3) избегать развития сильного тепла при работе бором; 4) работая бором скользить по поверхности, не задерживаясь на одном пункте больше одной секунды, т. е. работать отрывчато (так наз. «комма» — отрывистое движение бора в виде запятых).

Что касается применения медикаментов, то в целях снижения чувствительности дентина, последние были предложены во множестве вариантов, из коих ни один не оправдал себя полностью¹. Валькгоф рекомендует: 1) концентрированный раствор серно-кислого или молочно-кислого кокаина в хлороформе, который вкладывают в полость на ватном шарике, на 5—10 минут, 2) применение щелочных солей углекислого натрия или калия, 3) оставление в полости на сутки хлорфенола или же карболовой кислоты, прибавляя к ним кокаин; 4) применение сильного холода, впуская хлорэтил в кариозную полость в течение 3—5 минут; все необходимое для экскавации и пломбирования полости должно быть заготовлено заранее, чтобы не прошел эффект от замораживания. Бедкер прибегает к анестезии при помощи кокаина. Он употребляет с этой целью кокаин-фенол. Последний составляется следующим образом: 1 грамм кокаина (соляно-кислого) смачивается 0,9 куб. см чистой карболовой кислоты. По истечении 48 час. образуется густая жидкость с небольшим выпадением кристаллов на дне сосуда. Берут небольшое количество насыщенной жидкости на ватный тампончик и смазывают полость.

Наиболее действительным средством является применение анестетиков в виде инфльтрационной или областной анестезии. Клинические наблюдения убеждают, что для получения желаемого эффекта, необходимо выждать более длительный срок, чем при экстракции (местная до 30 мин., проводниковая до 1 часа.)

Недавно опубликовано² новое средство для обезболивания чувствительного дентина, предложенное профессором Колумбийского Университета Гартманом.

Средство Гартмана имеет следующую пропись
Rp: Thymoli 1,25 Spir. vinirect 1,0 Aether Sulfur. 2,0.
В этот препарат, как видим, входит спирт, эфир и тимол-медикаменты, которые каждый в отдельности или в разных комбинациях между собой (тимол и спирт) уже с

¹ Walkhoff. Konservierende Zahnheilkunde 1922.

² Советская стоматология 1936 кн. 2

давних пор применяются в зубо враче вании, но в таком составе эти средства предложены впервые. Именно в этом своеобразном сочетании, очевидно, следует искать объяснение анестезирующему действию препарата Гартмана.

Методика применения раствора Гартмана крайне несложна: в предварительно высушенную кариозную полость вводится ватный тампон, смоченный жидкостью, но слегка отжатый, чтобы избыток раствора не попал на слизистую оболочку, и оставляется в полости на 1,5 минуты у взрослых и на 1 минуту у детей. После этого полость высушивается и приступают к ее обработке. Обычно получается резкое понижение чувствительности, вплоть до полного ее исчезновения. Раствор дает в среднем следующие результаты: в 50—60% — полное обезболивание, в 10—15% понижение чувствительности, в 20—25% отсутствие эффекта.

Известный процент неудач, возможно, нужно отнести за счет крайней нестабильности этого препарата.

Содержимые спирт и эфир, которые систематически испаряются и изменяют быстро весовой состав препарата, также кристаллизация тимола, очевидно, ослабляют эффективность его действия. Поэтому, рекомендуется почаще обновлять раствор, содержать его в темной посуде с резиновой пробкой (при стеклянной пробке происходит кристаллизация тимола). Рекомендуется также увлажнение ватного тампона жидкостью Гартмана производить поближе к полости рта.

Проведенное нами экспериментальное исследование действия препарата Гартмана на пульпу не показало патологических изменений в пульпе при соблюдении указанной методики применения.

Начальный кариес. Показания к его обработке

Принципы санации рта ставят перед нами проблему терапии кариеса в самой начальной его стадии, чтобы путем своевременного, т. е. профилактического пломбирования с соблюдением изложенных здесь принципов предупредить его дальнейшее развитие.

Что считать начальной стадией кариеса, требующей уже нашего вмешательства?

Необходимо сделать оговорку, что показания для вмешательства не всегда одинаковы. Показания стоят в тесной связи с возрастом, кон-

стигмацией, степенью общего предрасположения данной зубной системы к кариесу и проч. В детском и молодом возрасте малейшая пигментация, обесцвечивание эмали (меловидная окраска), задержка зонда в фиссуре требует непременно вмешательства с последующей пломбировкой. Американские авторы идут так далеко, что предлагают у детей профилактическое иссечение здоровых бороздок и их пломбирование. Последнее относится к 1-му (6-летнему) моляру. У более пожилых субъектов и в зубах, не предрасположенных к кариесу, показания к терапии кариеса значительно суживаются. Клиника убеждает нас, что зачастую пигментированные участки остаются надолго стационарными без склонности их превращения в прогрессирующий кариес.

Очень часто, однако, из нашего поля зрения ускользает начальная стадия кариеса, особенно когда послед-




Рис. 47. Скрытый кариес а) под коронкой и б) под пломбой.

ний развивается в местах, трудно доступных для обозрения. Это обстоятельство должно быть учтено врачом, и все рентенционные пункты, как фиссуры, естественные ямки (fovea соеса) и особенно апроксимальные стенки в окружности контакта и у шейки зуба должны быть крайне тщательно обследованы как глазом, так и зондом; малейшее изменение в цвете у апроксимально-жевательного валика или бугра уже сигнализирует начинающийся, но скрытый кариозный процесс. Иногда известную помощь для диагностики может оказать проведение шелковой лигатуры в межзубном промежутке: при

Кариесе апроксимальной стенки лигатура задерживается или даже рвется. В затруднительных для диагностики случаях приходится прибегать и к рентгеновскому обследованию.

Особой тщательности в обследовании требуют также старые апроксимальные пломбы, где нередко под пломбой возникает вторичный кариес у десневого края (рис. 47).



ГЛУБОКИЙ КАРИЕС

В проблеме терапии кариеса, особое место занимают вопросы глубокого кариеса, когда близость пульпы и возможность ее обнажения заставляют делать отступления от обычных принципов обработки и формирования полостей. Тонкий слой дентина, здесь безусловно уже инфицирован, и очень часто перед врачом встает довольно тяжелая дилемма: либо оставить заведомо инфицированный и размягченный дентин, либо удалив его в большинстве случаев обнажить пульпу. Принципиальная установка — это по возможности щадить пульпу (особенно в детском и молодом возрасте). Пигментированный, но сравнительно плотный дентин может быть оставлен; в случае значительного размягчения дентина последний должен быть осторожно, по мере возможности, полностью удален крупным экскаватором или большим круглым бором. В этих случаях необходимо тщательное обследование полости не только глазом, но и осторожным зондированием (иглой Миллера), так как в каком-либо углу полости может иногда оказаться открытый рог пульпы. Иногда при обработке полости в каком-нибудь ее участке получается впечатление обнаженного рога, но обследование инструментом убеждает в присутствии дентинного слоя, довольно плотного наощупь.

Все эти модификации и варианты проявления глубокого кариеса требуют внимательного и тщательного подхода со стороны врача с учетом индивидуальных условий каждого отдельного случая.

Этот вопрос особенно актуален в детском и молодом возрасте. У детей при глубоком кариесе можно оставить на дне полости размягченный дентин и заломбировать временно зуб. По истечении 5—6 месяцев до года зуб вновь раскрывается, и на этот раз весь размягченный дентин удаляется; под ним, обычно, за это время успевает отложиться слой заместительного дентина. В детских зубах, при росте зуба, отложение заместительного дентина идет крайне интенсивно. Депульпация зуба у детей до окончательного сформирования апикальной части корня равносильна потере зуба, и поэтому допустимы все попытки к сохранению пульпы вплоть до временного оставления части размягченного дентина.

Какая подкладка должна быть применена при пломбировании глубокого кариеса? Все руководства пестрят целым арсеналом антисептических средств, которые предлагаются в качестве подкладочного слоя с целью обезвредить оставшийся инфицированный дентин. Тут и фенол, эвгенол, тимол, ляпис и др. Особенно большое распространение получили эвгеноловые и тимоловые подкладки, которые употребляются в соединении с цементом — т. н. тимол или эвгенол-цемент. Наблюдения, однако, показали, что действие этих антисептиков не сводится только к раздражению целебного характера, но зачастую ведет к поражению пульпы. Поэтому, предпочтительно применение индифферентных подкладок в виде дентин-цемента и окиси цинка с тимолом. Употребление фосфат-цементов не показано, ввиду возможного вредного действия фосфорной кислоты на пульпу. Итак, при пломбировании глубокого кариеса получается три слоя пломбировочного материала — индифферентная подкладка, цемент и амальгама. Применение временных пломб (дентин или гипс) при глубоком кариесе показано в тех случаях, когда имеются признаки раздражения пульпы и при оставлении заведомо размягченного дентина.

Заканчивая этот отдел, нужно остановиться на встречающихся иногда случаях отсутствия чувствительности при обработке кариозной полости. Это дает повод заподозрить омертвление пульпы, несмотря на отсутствие изменения цвета зуба и на наличие значительного слоя дентина над пульпой. Клиника убеждает нас в возможности таких случаев омертвления пульпы без явных клинических признаков; это необходимо учесть во избежание диагностической ошибки. Не нужно эти случаи смешивать, однако, с теми, когда в результате возрастного фактора или значительной стертости зубов (в связи с отклонением от нормальной артикуляции) происходит резкая облитерация пульповой камеры и ретракция пульпы с потерей нормальной чувствительности дентина. Пульпа же в этих зубах в глубоких слоях остается живой.

ОБРАБОТКА НЕТИПИЧНЫХ ПОЛОСТЕЙ

Последствия неправильной обработки кариозной полости

Принципы обработки кариозной полости по Блеку, изложенные в предыдущих главах, представляют определенную систему, состоящую из ряда технических приемов и основанную на предпосылках научного порядка. Ежедневно в нашей практической работе приходится убеждаться, насколько ценно точное следование этой системе при обработке полостей. Нарушения и отступления приводят рано или поздно к неприятным последствиям, зачастую аннулирующим всю проведенную работу.

В результате погрешностей в обработке кариеса получается: обламывание стенок зуба, частичное или полное выпадение пломб, рецидивный кариес, поражение межзубного параденциума и в основном — нарушение функции зуба, что отражается не только на данном зубе, но довольно часто выводит из строя всю половину жевательного аппарата со всеми печальными последствиями, отсюда вытекающими.

Обработка нетипичных полостей

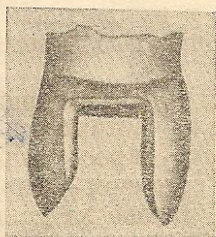
В каких случаях, однако, допустимы отступления от вышеизложенной системы обработки кариеса?

При гипоплазии жевательной поверхности, при стертости таковой, вопрос об иссечении фиссур естественно отпадает, и обработка ограничивается пределами пораженного участка. В более пожилом возрасте, когда склонность к прогрессивному развитию кариеса снижается, также и у лиц, у которых отмечается врожденная иммунность к кариесу, могут быть допущены отступления

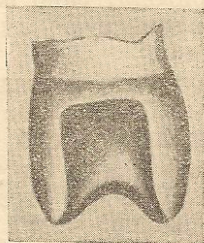
от принципов *extention for prevention* т. е. превентивного расширения полости. Отступления могут быть допущены при кариесе апроксимальной поверхности: 1) при отсутствии смежного зуба, 2) при широко расставленных зубах со свободным межзубным промежутком, с естественным отсутствием контакта — во всех этих случаях можно формировать полость в пределах одной апроксимальной стенки. Трудно также следовать изложенным принципам при наличии сильно разрушенных зубов; из-за отсутствия части стенки невозможно формировать все элементы полости, но тем строже в этих случаях приходится строить полости в оставшейся части зуба с тем, чтобы придать ей требуемую устойчивость.

Обработка кариозной полости при поражении пульпы

Не касаясь проблемы лечения зубов с пораженной пульпой, необходимо, однако, коротко остановиться на некоторых вопросах формирования полости в этих зу-



а



б

Рис. 48. Билатеральная полость в беспульповом премоляре а) правильно подготовленная полость, б) запломбированный зуб; пломба прикрывает жевательную поверхность.

бах, поскольку это входит в круг общих положений о формировании полостей.

В основном нужно коснуться следующих случаев: 1) в премолярах и молярах с пораженной пульпой при формировании апроксимально-жевательных полостей нельзя ограничиться вырезыванием на жевательной поверхности сравнительно узкой площадки в виде клина,

а требуется широкое четырехугольное раскрытие жевательного контура, захватывающее скаты бугров для их возможно большего выключения при жевании; в противном случае возможен глубокий надлом печной или язычной стенки зуба. 2) В случаях большого разрушения стенок зуба, когда на лицо имеются неустойчивые стенки, последние должны быть снесены, подрытые бугры тщательно удалены, истонченные стенки сошлифованы до устойчивых участков, и укрепление пломбы идет тогда за счет пульповой камеры, формируя ее по принципам ящикообразной полости (беспульповый зуб) 3) В некоторых случаях укрепление пломбы при сильно разрушенных коронках производится путем введения в каналы металлических штифтов, выступающих в пульповую камеру в качестве опорных стержней. 4) Особенно часто наблюдаются отломы стенок в премолярах при билатеральном кариесе с поражением пульпы. Сформирование полости и построение пломбы в таких случаях должно идти путем возможно большего выключения бугров из смыкания с возмещением их пломбирочным материалом (рис. 48).

ЗАКЛЮЧЕНИЕ

1) Правильное усвоение и применение принципов обработки и пломбирования кариозных полостей, должны стать делом каждого квалифицированного врача стоматолога.

2) Овладение этими принципами высоко подымет качество работы. Тесное сочетание широко развернутой в условиях советского здравоохранения системы санации с научными принципами оперативной терапии кариеса должно привести к оздоровлению и сохранению жевательного аппарата населения.

3) Поражение пульпы и почти неминуемо связанная с ним патология параденция, должны быть преодолены или доведены до минимума правильно организованной и технически точно выполненной санацией.

Осуществление этих мер приблизит нас к разрешению как проблемы ротового сепсиса, так и других вопросов, связанных с патологией зубочелюстной системы.

ОГЛАВЛЕНИЕ

Предисловие—проф. А. И. Евдокимова	Стр. 3
Введение	5

ГЛАВА I.—Общая часть

Позиция больного и врача	7
Применение инструментария и фиксация руки	10
Анатомия и гистология зубных тканей	11
Предрасположение и иммунитет к кариесу	12
Зоны восприимчивые и иммунные к кариесу	13
Основные принципы обработки кариозной полости	14
Элементы обработанной кариозной полости	15
Локализация кариеса	15
Классификация кариозных полостей	16

ГЛАВА II.—Формирование полостей

КАРИЕС 1-го КЛАССА

Фиссурный кариес	17
Принципы и техника обработки фиссурного кариеса	18
Кариес естественных ямок	21
Техника обработки моляров	21
Кариес слепой ямки боковых резцов	23
Техника обработки боковых резцов	23

КАРИЕС 2-го КЛАССА

Апроксимальный кариес моляров и премоляров	23
Принципы формирования апроксимальных полостей	25
Техника обработки апроксимальных полостей 2-го класса	26
Раскрытие и формирование основной полости	26
Формирование площадки (вспомогательная полость)	29
О контактном пункте	32
Последствия нарушения нормального контактного пункта кариесом	35

КАРИЕС 3-го КЛАССА

Модификации кариозных полостей 3-го класса	36
Принципы и техника обработки полостей 3-го класса	36
	71

КАРИЕС 4-го КЛАССА

Принципы и техника обработки полостей 4-го класса . . . 40

КАРИЕС 5-го КЛАССА

Принципы и техника обработки полостей 5-го класса
(моляры и премоляры) 44
 Кариес 5-го класса в резцах и клыках 45
 Клиновидные дефекты 46

ГЛАВА III. — Методика пломбирования

Пломбировочные материалы 47
 Техника приготовления пломб 48
 Изоляционная подкладка под пломбой 49
 Техника пломбирования 49

ГЛАВА IV. — Клиника кариеса

Классификация кариеса 57
 Острый и хронический кариес 57
 Патолого-анатомическая картина кариеса 58
 Гиперестезия дентина 58
 Меры борьбы с гиперестезией дентина 60
 Начальный кариес. Показания к его обработке 62
 Глубокий кариес 65

ГЛАВА V. — Обработка нетипичных полостей

Последствия неправильной обработки кариозной полости . 67
 Обработка кариозной полости при поражении пульпы . . 68

ЗАКЛЮЧЕНИЕ 69

